This is a digital copy of a book that was preserved for generations on library shelves before it was carefully scanned by Google as part of a project to make the world's books discoverable online.

It has survived long enough for the copyright to expire and the book to enter the public domain. A public domain book is one that was never subject to copyright or whose legal copyright term has expired. Whether a book is in the public domain may vary country to country. Public domain books are our gateways to the past, representing a wealth of history, culture and knowledge that's often difficult to discover.

Marks, notations and other marginalia present in the original volume will appear in this file - a reminder of this book's long journey from the publisher to a library and finally to you.

Usage guidelines

Google is proud to partner with libraries to digitize public domain materials and make them widely accessible. Public domain books belong to the public and we are merely their custodians. Nevertheless, this work is expensive, so in order to keep providing this resource, we have taken steps to prevent abuse by commercial parties, including placing technical restrictions on automated querying.

We also ask that you:

+ *Make non-commercial use of the files* We designed Google Book Search for use by individuals, and we request that you use these files for personal, non-commercial purposes.
+ *Refrain from automated querying* Do not send automated queries of any sort to Google's system: If you are conducting research on machine translation, optical character recognition or other areas where access to a large amount of text is helpful, please contact us. We encourage the use of public domain materials for these purposes and may be able to help.
+ *Maintain attribution* The Google "watermark" you see on each file is essential for informing people about this project and helping them find additional materials through Google Book Search. Please do not remove it.
+ *Keep it legal* Whatever your use, remember that you are responsible for ensuring that what you are doing is legal. Do not assume that just because we believe a book is in the public domain for users in the United States, that the work is also in the public domain for users in other countries. Whether a book is still in copyright varies from country to country, and we can't offer guidance on whether any specific use of any specific book is allowed. Please do not assume that a book's appearance in Google Book Search means it can be used in any manner anywhere in the world. Copyright infringement liability can be quite severe.

About Google Book Search

Google's mission is to organize the world's information and to make it universally accessible and useful. Google Book Search helps readers discover the world's books while helping authors and publishers reach new audiences. You can search through the full text of this book on the web at `http://books.google.com/`

A propos de ce livre

Ceci est une copie numérique d'un ouvrage conservé depuis des générations dans les rayonnages d'une bibliothèque avant d'être numérisé avec précaution par Google dans le cadre d'un projet visant à permettre aux internautes de découvrir l'ensemble du patrimoine littéraire mondial en ligne.

Ce livre étant relativement ancien, il n'est plus protégé par la loi sur les droits d'auteur et appartient à présent au domaine public. L'expression "appartenir au domaine public" signifie que le livre en question n'a jamais été soumis aux droits d'auteur ou que ses droits légaux sont arrivés à expiration. Les conditions requises pour qu'un livre tombe dans le domaine public peuvent varier d'un pays à l'autre. Les livres libres de droit sont autant de liens avec le passé. Ils sont les témoins de la richesse de notre histoire, de notre patrimoine culturel et de la connaissance humaine et sont trop souvent difficilement accessibles au public.

Les notes de bas de page et autres annotations en marge du texte présentes dans le volume original sont reprises dans ce fichier, comme un souvenir du long chemin parcouru par l'ouvrage depuis la maison d'édition en passant par la bibliothèque pour finalement se retrouver entre vos mains.

Consignes d'utilisation

Google est fier de travailler en partenariat avec des bibliothèques à la numérisation des ouvrages appartenant au domaine public et de les rendre ainsi accessibles à tous. Ces livres sont en effet la propriété de tous et de toutes et nous sommes tout simplement les gardiens de ce patrimoine. Il s'agit toutefois d'un projet coûteux. Par conséquent et en vue de poursuivre la diffusion de ces ressources inépuisables, nous avons pris les dispositions nécessaires afin de prévenir les éventuels abus auxquels pourraient se livrer des sites marchands tiers, notamment en instaurant des contraintes techniques relatives aux requêtes automatisées.

Nous vous demandons également de:

+ *Ne pas utiliser les fichiers à des fins commerciales* Nous avons conçu le programme Google Recherche de Livres à l'usage des particuliers. Nous vous demandons donc d'utiliser uniquement ces fichiers à des fins personnelles. Ils ne sauraient en effet être employés dans un quelconque but commercial.

+ *Ne pas procéder à des requêtes automatisées* N'envoyez aucune requête automatisée quelle qu'elle soit au système Google. Si vous effectuez des recherches concernant les logiciels de traduction, la reconnaissance optique de caractères ou tout autre domaine nécessitant de disposer d'importantes quantités de texte, n'hésitez pas à nous contacter. Nous encourageons pour la réalisation de ce type de travaux l'utilisation des ouvrages et documents appartenant au domaine public et serions heureux de vous être utile.

+ *Ne pas supprimer l'attribution* Le filigrane Google contenu dans chaque fichier est indispensable pour informer les internautes de notre projet et leur permettre d'accéder à davantage de documents par l'intermédiaire du Programme Google Recherche de Livres. Ne le supprimez en aucun cas.

+ *Rester dans la légalité* Quelle que soit l'utilisation que vous comptez faire des fichiers, n'oubliez pas qu'il est de votre responsabilité de veiller à respecter la loi. Si un ouvrage appartient au domaine public américain, n'en déduisez pas pour autant qu'il en va de même dans les autres pays. La durée légale des droits d'auteur d'un livre varie d'un pays à l'autre. Nous ne sommes donc pas en mesure de répertorier les ouvrages dont l'utilisation est autorisée et ceux dont elle ne l'est pas. Ne croyez pas que le simple fait d'afficher un livre sur Google Recherche de Livres signifie que celui-ci peut être utilisé de quelque façon que ce soit dans le monde entier. La condamnation à laquelle vous vous exposeriez en cas de violation des droits d'auteur peut être sévère.

À propos du service Google Recherche de Livres

En favorisant la recherche et l'accès à un nombre croissant de livres disponibles dans de nombreuses langues, dont le français, Google souhaite contribuer à promouvoir la diversité culturelle grâce à Google Recherche de Livres. En effet, le Programme Google Recherche de Livres permet aux internautes de découvrir le patrimoine littéraire mondial, tout en aidant les auteurs et les éditeurs à élargir leur public. Vous pouvez effectuer des recherches en ligne dans le texte intégral de cet ouvrage à l'adresse `http://books.google.com`

LANE MEDICAL LIBRARY STANFORD
E531 .T57 1895 1 STOR
Traite d'anatomie topographique avec ap
24503329254

ERNADOR
XICO.

LANE
MEDICAL LIBRARY
SEAL OF THE LELAND STANFORD JUNIOR UNIVERSITY
SEMPER VIRENS
1885

TRAITÉ
D'ANATOMIE TOPOGRAPHIQUE

AVEC

APPLICATIONS A LA CHIRURGIE

PAR

P. TILLAUX

PROFESSEUR DE CLINIQUE CHIRURGICALE A LA FACULTÉ DE MÉDECINE DE PARIS
MEMBRE DE L'ACADÉMIE DE MÉDECINE
CHIRURGIEN DE LA CHARITÉ

HUITIÈME ÉDITION

OUVRAGE COURONNÉ PAR L'INSTITUT
(ACADÉMIE DES SCIENCES)
Prix MONTHYON (Médecine et Chirurgie) 1880.

PARIS
ASSELIN ET HOUZEAU
LIBRAIRES DE LA FACULTÉ DE MÉDECINE
Et de la Société centrale de médecine vétérinaire
PLACE DE L'ÉCOLE-DE-MÉDECINE

1895

LANE LIBRARY

E531
T57
V.1
1895

A LA MÉMOIRE

DU

PROFESSEUR GOSSELIN

PRÉFACE

Le *Traité d'Anatomie topographique* que je livre au public est le résultat d'un travail de dix années consacrées à l'enseignement de cette matière à l'amphithéâtre d'anatomie des hôpitaux. Sollicité depuis longtemps de faire cette publication, j'ai préféré attendre, convaincu qu'un ouvrage de ce genre doit être longuement mûri.

Bien qu'entouré d'élèves qui m'eussent prêté volontiers leur concours, j'ai tenu à faire une œuvre qui me fût exclusivement personnelle.

L'anatomie topographique, ou des régions, a pour but d'étudier la disposition que présentent les organes dans une partie déterminée du corps, en les envisageant principalement au point de vue de leurs rapports réciproques. Cette étude, qui est surtout synthétique, a pour base l'anatomie descriptive, fondement de toutes les sciences médicales.

L'expression d'anatomie *topographique*, que j'ai adoptée, m'a paru préférable à celle d'anatomie *chirurgicale*, employée par d'autres, car toute anatomie peut mériter le nom de chirurgicale, qu'elle soit descriptive, topographique ou générale.

L'étude de l'anatomie topographique serait fort aride, si l'on se contentait simplement d'énumérer les couches dont se compose une région, sans faire ressortir en même temps les conséquences qui en résultent pour la pathologie et la médecine opératoire : aussi ai-je indiqué, dans le titre de cet ouvrage, que l'anatomie était accompagnée d'*applications à la chirurgie*. J'ai négligé ce qui a trait à la médecine proprement dite, et

j'estime qu'il serait utile qu'un médecin entreprît de faire un livre analogue à celui-ci avec *applications à la médecine.*

Le plan de cet ouvrage diffère en plusieurs points de celui qu'ont adopté les auteurs qui m'ont précédé.

Au lieu de présenter en deux chapitres distincts l'anatomie d'une région et les considérations pathologiques ou opératoires qui s'y rattachent, il m'a semblé beaucoup plus avantageux pour le lecteur de signaler toujours la conséquence d'un rapport à côté de ce rapport lui-même ; et c'est là, je dois le dire, la plus grande difficulté que j'aie rencontrée dans la rédaction de ce Traité.

Je n'ai pas cru non plus devoir consacrer une partie de l'ouvrage à l'anatomie générale, comme l'ont fait la plupart des auteurs, et voici pourquoi. Avec l'extension qu'a prise de nos jours l'histologie, il est devenu indispensable d'en faire une étude spéciale et de ne pas la considérer comme un accessoire, en quelque sorte, de l'anatomie topographique. Sans doute, il est d'un haut intérêt d'appliquer à la chirurgie les données histologiques modernes sur lesquelles repose en grande partie l'avenir de la médecine, mais c'est là une œuvre différente de celle que j'ai entreprise et qu'il convient d'en séparer.

Il y a deux manières d'écrire un livre de science : l'une consiste à faire l'histoire complète et détaillée de toutes les parties qui se rattachent au sujet que l'on étudie et à épuiser les travaux accumulés sur la matière ; elle comporte une nombreuse bibliographie ; l'autre a pour but de condenser tous les travaux des devanciers et d'en présenter la synthèse abrégée ; elle ne comporte qu'une bibliographie restreinte et seule est applicable à un livre classique. Ayant eu en vue de faire un ouvrage qui contienne le résumé fidèle des connaissances que nous possédons aujourd'hui sur l'anatomie topographique, c'est la seconde manière que j'ai adoptée.

Les figures intercalées dans le texte forment aujourd'hui le complément indispensable d'un traité quelconque d'anatomie. J'ai reproduit dans cet ouvrage toutes celles dont une longue pratique de démonstration au tableau m'avait prouvé l'utilité.

J'ai tenu essentiellement à représenter non pas tous les organes que l'on trouve dans une région, mais seulement ceux qu'il faut avoir toujours présents à l'esprit pendant une opération. Il en résulte une clarté plus grande pour les figures. J'ai donné à ces dernières des dimensions se rapprochant autant que possible de celles des organes chez l'adulte, convaincu qu'on embrasse mieux ainsi les rapports.

Un certain nombre de figures sont schématiques, ce qui aide à comprendre les descriptions difficiles.

J'appelle en outre l'attention sur les coupes très variées que renferme ce livre, genre de démonstration trop peu répandu et d'une incontestable utilité.

De plus, il m'a semblé que l'emploi des couleurs simplifierait encore la démonstration et frapperait l'œil en même temps que l'esprit du lecteur.

J'ajoute enfin que mes figures sont originales. M. C. Labbé, interne des hôpitaux et l'un de mes préparateurs, qui a signé plusieurs d'entre elles, m'a été sous ce rapport d'une grande ressource, et je l'en remercie. Les préparations ont été faites par moi, dans mon laboratoire, et les pièces dessinées sous mes yeux. J'y ai donc consacré beaucoup de temps et de patience, mais j'ai ainsi la certitude que les planches, s'harmonisant avec le texte, faciliteront singulièrement la lecture de l'ouvrage.

Mon jeune et habile dessinateur, M. G. Nicolet, a droit à tous mes remerciements pour son concours toujours empressé.

M. C. Perier, professeur agrégé à la Faculté de médecine, chirurgien de l'hôpital de la Salpêtrière, s'est astreint à lire toutes les épreuves, et par ses judicieuses observations m'a souvent fait modifier mon texte. Je le remercie vivement de ce témoignage de notre vieille amitié.

Que mon éditeur et ami, M. Asselin, reçoive également l'expression de ma gratitude pour le soin qu'il a mis à l'exécution matérielle de cet ouvrage.

Paris, le 14 avril 1877.

P. TILLAUX.

Je n'ai eu qu'un petit nombre de modifications à apporter à la deuxième édition de cet ouvrage, en raison du peu de temps qui s'est écoulé depuis la publication de la première.

Je signalerai spécialement au lecteur un chapitre entièrement nouveau sur la *topographie crânio-cérébrale*, ainsi que plusieurs figures destinées à faciliter la démonstration de ce point important d'anatomie.

Paris, le 1er octobre 1878.

P. TILLAUX.

Cette troisième édition ne diffère pas sensiblement des précédentes. Je dois toutefois signaler un chapitre nouveau sur la moelle épinière. On y trouvera, en outre, des modifications de détail ayant pour but de maintenir l'ouvrage au niveau du courant scientifique, et un certain nombre de figures nouvelles.

Paris, le 1er décembre 1881.

P. TILLAUX.

La quatrième édition que je livre aujourd'hui au public ne présente pas de changements notables dans son ensemble. Toutefois, une lecture attentive y fera découvrir un grand nombre de modifications partielles nécessitées par la transformation si étonnante que subit actuellement la chirurgie.

Paris, 31 août 1884.

P. TILLAUX.

Je n'ai cru devoir apporter à la cinquième édition de cet ouvrage que des modifications de détail sur lesquelles il est inutile d'appeler spécialement l'attention du lecteur.

Paris, 8 octobre 1887.

P. TILLAUX.

PRÉFACE

POUR LA SIXIÈME ÉDITION

La sixième édition de l'*Anatomie topographique* diffère très notablement de la précédente.

Un lecteur patient qui voudrait s'astreindre à comparer minutieusement entre elles la première édition et celle que je livre aujourd'hui au public, serait stupéfait de voir la transformation subie par cet ouvrage durant un espace de treize années. C'est qu'en effet, depuis la découverte de l'antisepsie, depuis l'application consciencieuse de cette méthode à la pratique, la chirurgie est en voie de métamorphose : ce qui était grave est actuellement bénin ; l'impossible est devenu réalisable.

La chirurgie abdominale en particulier existait à peine, lorsque parut la première édition; elle est devenue presque vulgaire. L'anatomie de la cavité abdominale intéressait alors spécialement la médecine: aujourd'hui l'épiploon gastro-hépatique n'est-il pas une région chirurgicale !

J'ai donc cru devoir apporter de nombreuses modifications aux chapitres concernant l'abdomen ; le texte a été profondément remanié ; d'importantes figures sur le mésentère, le grand épiploon, les voies biliaires, l'estomac, le gros intestin, les organes génitaux de la femme, y ont été annexées.

Le lecteur trouvera beaucoup d'autres points nouveaux disséminés

dans diverses parties de ce livre ; qu'il me suffise de dire que j'y ai ajouté quarante figures, toutes originales et exécutées, sous mes yeux, par M. G. Nicolet avec le même soin et le même talent que pour les éditions précédentes.

Nous avons cherché, mes éditeurs et moi, à reconnaître l'accueil bienveillant que le public médical de tous les pays n'a cessé de faire à cet ouvrage en le maintenant au niveau des progrès incessants de la chirurgie.

Paris, 21 septembre 1890

P. TILLAUX.

AVERTISSEMENT

POUR LA SEPTIÈME ÉDITION

Trois figures nouvelles relatives aux régions obturatrice et sacrée, quelques modifications de détail, constituent la seule différence qui distingue cette édition de la précédente.

Paris, 1er décembre 1892.

P. TILLAUX.

AVERTISSEMENT

POUR LA HUITIÈME ÉDITION

De nombreuses modifications de détail, touchant à peu près exclusivement aux applications à la chirurgie, ont été apportées dans la rédaction de cette nouvelle édition. J'y ai ajouté une figure importante reproduisant les régions du rein et de l'uretère.

Paris, le 27 juin 1895.

P. TILLAUX.

TABLE DES MATIÈRES

PREMIÈRE SECTION

DE LA TÊTE

PREMIÈRE PARTIE

DU CRÂNE

CHAP. Ier. — **Des parties molles de la voûte crânienne** 2

A. — Région occipito-frontale 3

Limites de la région 3

Superposition des plans 3

Vaisseaux de la région occipito-frontale 7

Vaisseaux lymphatiques 16

Nerfs 17

B. — Région temporale 18

Limites et constitution de la région ... 18

Parties communes à la région temporale et à la région occipito-frontale. 20

Parties propres à la région temporale. 21

Vaisseaux et nerfs 25

C. — Région mastoïdienne 28

CHAP. II. — **De la boîte osseuse du crâne** 29

Des sutures du crâne 30

Structure et propriétés des os du crâne. 34

Du mode de nutrition de la boîte crânienne 36

Du mécanisme de la résistance de la boîte crânienne 37

CHAP. III. — **Parties molles contenues dans la boîte crânienne** 42

Enveloppes de l'encéphale 42

Dure-mère crânienne 42

Sinus de la dure-mère 48

De l'arachnoïde 53

Du liquide céphalo-rachidien 53

De la pie-mère 57

De l'encéphale 58

Système cortical ou périphérique 59

Scissures et lobes du cerveau 59

Circonvolutions 61

Rapports des lobes du cerveau, des scissures et des circonvolutions avec la paroi crânienne 64

Noyaux gris centraux 66

Circulation de l'encéphale 72

Circulation artérielle de l'encéphale ... 73

Circulation veineuse de l'encéphale .. 77

CHAP. IV. — **Développement du crâne** 78

A. — Du crâne pendant la période embryonnaire et fœtale 79

B. — Du crâne à la naissance 81

C. — Du crâne dans la vieillesse 81

DE L'APPAREIL AUDITIF

A. — Appareil de transmission des ondes sonores 85

CHAP. Ier. — **Du conduit auditif externe** 87

Du pavillon de l'oreille 87

Direction du conduit auditif externe .. 88

Forme et dimensions du conduit auditif externe 90

Structure du conduit auditif externe .. 92

Rapports du conduit auditif externe ... 98

Développement du conduit auditif externe 100

CHAP. II. — **Membrane du tympan**. 102

Du mode d'encadrement de la membrane du tympan et de son inclinaison sur l'horizon 102

Configuration extérieure de la membrane du tympan 105

Examen du marteau sur le vivant 106

De l'ombilic du tympan 107

Du reflet lumineux du tympan 108

De la couleur du tympan 111

Structure de la membrane du tympan. 113

CHAP. III. — **Caisse du tympan** 117

Forme et dimensions de la caisse du tympan 118
Paroi tympanique 119
Paroi labyrinthique 119
Paroi crânienne 121
Paroi jugulaire 122
Paroi tubaire 122
Paroi mastoïdienne 123
Membrane muqueuse de la caisse du tympan 123
Vaisseaux et nerfs de la caisse du tympan 123
Chaîne des osselets 125
Muscle du marteau 127
Muscle de l'étrier 128
De la corde du tympan 130
Des cellules mastoïdiennes 131

CHAP. IV. — **Trompe d'Eustache** ... 135
Direction de la trompe d'Eustache 136
Forme et dimensions de la trompe d'Eustache 136
Orifice tympanique de la trompe d'Eustache 137
Du pavillon de la trompe d'Eustache 137
Structure de la trompe d'Eustache 142
Usages de la trompe d'Eustache 144

B. — Appareil de réception des ondes sonores 146
C. — Développement de l'appareil auditif 149

DEUXIÈME PARTIE

DE LA FACE

CHAP. Ier. — **Appareil de la vision.** 152
A. — Région de l'orbite 152
Cavité et parois de l'orbite 152
Parties molles contenues dans l'orbite. 158
Aponévrose de l'orbite ou aponévrose de Ténon 158
Des prolongements de l'aponévrose de Ténon 162
Loge postérieure de l'orbite 164
Muscle de l'œil 164
Du mode d'insertion des muscles à la sclérotique 165
De l'influence des muscles de l'œil sur la statique du globe oculaire 167
Du rôle des muscles dans les mouvements du globe de l'œil 168
Mouvements de convergence et de divergence 170
Mouvements d'élévation et d'abaissement de la pupille 171
Mouvements obliques ou diagonaux 172
Artère et veine ophthalmiques 177
Des nerfs de l'orbite 179
Loge antérieure de l'orbite 182
Du globe de l'œil 182
Membranes de l'œil 184
Sclérotique 185
Cornée 187
Lamina fusca 192
Choroïde 192
Iris 194
Rétine 197
Membrane hyaloïde et corps vitré 201
Chambres de l'œil 203
Cristallin 204

B. — Région palpébrale 206
Superposition des plans 207
Bords libres des paupières 215
Vaisseaux et nerfs des paupières 218

C. — Région sourcilière 218
Superposition des plans 218
Vaisseaux et nerfs du sourcil 220

D. — Région lacrymale 221
Glande lacrymale 221
Lac lacrymal 224
Points lacrymaux 224
Canalicules lacrymaux 225
Sac lacrymal 226
Canal nasal 233

E. — Développement de l'appareil de la vision 235
Développement de la sclérotique et de la cornée 236
Développement du cristallin 236
Développement du corps vitré 237
Développement de la rétine, de la choroïde et de l'iris 237
De la membrane capsulo-pupillaire 238
Développement des paupières et de l'appareil lacrymal 240

CHAP. II. — **Appareil de l'olfaction.** 241
A. — Région du nez 241
Superposition des plans 241
Vaisseaux et nerfs du nez 246

B. — Région des fosses nasales 247
Des narines 247
Fosses nasales 248
1° *Paroi supérieure* 249
2° *Paroi inférieure* 251
3° *Paroi interne* 251
4° *Paroi externe* 252
5° *Orifice des fosses nasales* 256
6° *Membrane pituitaire* 257
Des sinus de la face 259
Sinus frontaux 260
Sinus maxillaire 262
Sinus sphénoïdaux 265

CHAP. III. — **De la bouche et de ses dépendances** 266

A. — Région parotidienne..... 267
Loge parotidienne..... 268
Glande parotide..... 273
Vaisseaux contenus dans la loge parotidienne..... 276
Ganglions lymphatiques..... 278
Nerfs..... 279
Superposition des plans..... 279
B. — Paroi latérale de la bouche ou région de la joue..... 281
Portion massétérine..... 281
Portion jugale ou malaire..... 285
Portion sous-orbitaire..... 285
Portion mentonnière..... 286
Portion buccale..... 288
Du canal de Sténon..... 293
C. — Région des lèvres..... 295
Superposition des plans..... 296
Vaisseaux et nerfs des lèvres..... 299
Développement des lèvres..... 300
Région palatine..... 301
De la voûte palatine..... 301
Squelette de la voûte palatine..... 303
Fibro-muqueuse palatine..... 304
Vaisseaux et nerfs de la voûte palatine. 305
Du voile du palais..... 309
Forme et dimensions..... 309
Superposition des plans..... 310
Couche fibreuse..... 312
Du plancher de la bouche..... 314
Portion linguale..... 315
Portion sublinguale..... 317
Conformation extérieure..... 317
Superposition des plans..... 318
De la bourse muqueuse sublinguale... 321
Vestibule de la bouche..... 326
Orifice postérieur de la bouche ou isthme du gosier..... 327
Région des maxillaires..... 328
Maxillaire supérieur..... 328
Maxillaire inférieur..... 333
De l'articulation temporo-maxillaire.. 334
Région dentaire..... 338
Conformation extérieure. — Mode d'apparition des dents..... 338
Mode de fixation des dents..... 341
Structure des dents..... 342
Développement des dents..... 343
Gencives..... 345
Région de la fosse zygomatique..... 346
Du pharynx..... 350
Conformation. — Dimensions du pharynx..... 350
Portion nasale du pharynx..... 352
Portion buccale du pharynx..... 356
De l'amygdale..... 357
Portion laryngienne du pharynx..... 360
Structure du pharynx..... 360

DEUXIÈME SECTION

DU RACHIS

CHAP. Ier. — **De la colonne vertébrale**..... 364
CHAP. II. — **Du canal rachidien**..... 378
CHAP. III. — **De la moelle épinière et de ses enveloppes**..... 379
Enveloppes de la moelle..... 380
Moelle épinière..... 383
A. — Substance grise..... 385
B. — Substance blanche..... 386
C. — Névroglie..... 392
De l'origine des nerfs rachidiens..... 392
CHAP. IV. — **Développement du rachis**..... 395

TROISIÈME SECTION

DU COU

Portion antéro-latérale du cou..... 399
A. — Région sus-hyoïdienne..... 399
Région sus-hyoïdienne latérale..... 400
Glande sous-maxillaire et ganglions lymphatiques..... 402
Vaisseaux et nerfs de la région sus-hyoïdienne latérale..... 406
Région sus-hyoïdienne médiane..... 408
B. — Région sous-hyoïdienne..... 409
Conduit laryngo-trachéal..... 411
Espace thyro-hyoïdien..... 412
Cartilage thyroïde..... 413
Espace crico-thyroïdien..... 415
Cartilage cricoïde..... 416
Trachée-artère..... 416
Membrane muqueuse laryngo-trachéale. 420
Corps thyroïde..... 422
Vaisseaux et nerfs de la région sous-hyoïdienne..... 427
Œsophage..... 431
C. — Région carotidienne..... 438
Muscle sterno-cléido-mastoïdien..... 438
Faisceau vasculo-nerveux du cou..... 441
D. — Région sus-claviculaire..... 449
E. — Aponévroses du cou..... 456
Disposition générale de l'aponévrose cervicale..... 458
Disposition de l'aponévrose cervicale dans la région sus-hyoïdienne..... 458
Disposition de l'aponévrose cervicale dans la région sous-hyoïdienne..... 459
Coupe au niveau du sternum..... 460
Coupe au niveau de la clavicule..... 462

Face postérieure du cou ou région de la nuque 465
Des ganglions lymphatiques du cou. 471
Développement de la face et du cou.. 474

QUATRIÈME SECTION

DU MEMBRE SUPÉRIEUR

CHAP. Ier. — **De l'épaule** 476
A. — Région claviculaire 477
B. — Du creux sous-claviculaire... 482
C. — Région scapulaire 486
D. — Région scapulo-humérale 487
E. — Du creux de l'aisselle ou région axillaire 495
Paroi antérieure ou pectorale de l'aisselle 495
Paroi interne ou thoracique du creux de l'aisselle 498
Paroi externe ou scapulo-humérale du creux de l'aisselle 499
Paroi postérieure ou scapulaire du creux de l'aisselle 499
Base du creux de l'aisselle 499
Sommet de l'aisselle 500
Organes contenus dans le creux de l'aisselle 500
CHAP. II. — **Du bras** 504
Loge antérieure du bras 507
Loge postérieure du bras 510
CHAP. III. — **Du coude** 512
CHAP. IV. — **De l'avant-bras** 530
Loge antéro-externe de l'avant-bras... 532
Loge postérieure de l'avant-bras 537
Squelette de l'avant-bras 538
CHAP. V. — **Du poignet** 540
Région antérieure du poignet 541
Région postérieure du poignet 546
Région externe du poignet 548
Squelette du poignet 551
Synoviales du poignet 557
CHAP. VI. — **De la main** 560
Portion métacarpienne de la main .. 560
A. — Face palmaire ou paume de la main 560
Éminence thénar 562
Éminence hypothénar 563
Région du creux de la main 564
B. — Face postérieure ou dorsale... 576
C. — Squelette de la portion métacarpienne 577
Portion phalangienne de la main ou région digitale 580
Face antérieure des doigts 581
Face postérieure des doigts 586
Faces latérales des doigts 588
Squelette des doigts 589
Vaisseaux lymphatiques du membre supérieur 592
Développement du membre supérieur 594
De la ligne diaphyso-épiphysaire des principaux os du membre supérieur. 595

CINQUIÈME SECTION

DE LA POITRINE

Paroi thoracique 599
A. — Région sternale 599
B. — Région costale 602
Des côtes 602
Espaces intercostaux 606
C. — Région mammaire 610
Vaisseaux et nerfs de la région mammaire 616
Cavité thoracique 618
A. — Diaphragme 618
B. — Régions pleuro-pulmonaires.... 621
De la plèvre 621
Du poumon 624
C. — Région médiastine 632
Médiastin antérieur 632
Médiastin postérieur 636
D. — Sommet de la poitrine 637

SIXIÈME SECTION

DE L'ABDOMEN

PREMIÈRE PARTIE

PAROI ABDOMINALE

CHAP. Ier. — **Paroi antéro-latérale de l'abdomen** 640
A. — Région antéro-latérale de la paroi abdominale 640
Aponévroses de la paroi antéro-latérale de l'abdomen 648
B. — De l'ombilic 650
C. — Région du canal inguinal 657
Fossettes inguinales 657
Canal inguinal 660
D. — Du canal crural 673
Anneau crural 673
Canal crural 680
CHAP. II. — **Paroi postérieure de l'abdomen** 684

A. — Région de la fosse iliaque interne..... 681
Disposition générale des aponévroses au niveau de l'arcade crurale..... 698
B. — Région lombaire..... 699
Aponévroses postérieures du muscle transverse de l'abdomen..... 700
Vaisseaux et nerfs de la région lombaire..... 707

DEUXIÈME PARTIE

CAVITÉ ABDOMINALE

CHAP. Ier. — **Du péritoine**..... 710
A. — Péritoine pariétal..... 711
B. — Péritoine viscéral..... 714
Mésentère..... 716
Épiploon gastro-côlique ou grand épiploon..... 719
CHAP. II. — **Appareil digestif**..... 722
A. — Estomac..... 722
B. — Intestin grêle..... 727
C. — Gros intestin..... 734
Cæcum..... 735
Côlon..... 738
CHAP. III. — **Des annexes du tube digestif**..... 742
A. — Appareil biliaire..... 742
Du foie..... 742
Conduits excréteurs du foie..... 746
De la vésicule biliaire..... 748
B. — De la rate..... 750
C. — Du pancréas..... 752
D. — Rein et uretère..... 753
E. — Vaisseaux et nerfs de la cavité abdominale..... 760
F. — Rapports respectifs des organes contenus dans l'abdomen..... 763
CHAP. IV. — **Développement de l'abdomen**..... 764

SEPTIÈME SECTION

DU BASSIN

PREMIÈRE PARTIE

SQUELETTE DU BASSIN

CHAP. Ier. — **Os et articulations**... 767
CHAP. II. — **Mode de résistance du bassin. — Mécanisme de ses fractures**..... 772
CHAP. III. — **Mouvements du bassin considérés dans leurs rapports avec la coxalgie**..... 777

DEUXIÈME PARTIE

ORGANES CONTENUS DANS LA CAVITÉ PELVIENNE

Organes génito-urinaires de l'homme. 781
CHAP. Ier. — **Vessie**..... 781
Corps de la vessie..... 782
A. — Surface extérieure..... 782
B. — Surface intérieure..... 789
C. — Structure du corps de la vessie..... 791
Col de la vessie..... 795
Structure du col de la vessie..... 798
Vaisseaux et nerfs de la vessie..... 800
CHAP. II. — **Prostate**..... 802
CHAP. III. — **Urèthre**..... 807
A. — Direction de l'urèthre..... 807
B. — Longueur de l'urèthre..... 809
C. — Calibre de l'urèthre..... 811
Portion prostatique..... 814
Portion membraneuse ou musculeuse. 818
Portion spongieuse..... 819
Parties communes aux trois portions du canal de l'urèthre..... 824
CHAP. IV. — **De l'urine**..... 828
Action de l'urine sur les tissus..... 830
CHAP. V. — **Région scrotale**..... 832
A. — Enveloppes du testicule..... 832
B. — Testicule..... 843
C. — Épididyme..... 848
CHAP. VI. — **Région du cordon spermatique**..... 851
A. — Canal déférent..... 851
B. — Artères du cordon spermatique. 852
C. — Veines spermatiques..... 853
D. — Vaisseaux lymphatiques..... 854
E. — Nerfs..... 854
F. — Tissu cellulaire..... 854
CHAP. VII. — **Vésicules séminales**. 856
CHAP. VIII. — **Verge**..... 859
A. — Enveloppes de la verge..... 859
B. — Partie spongieuse ou érectile de la verge..... 864
CHAP. IX. — **Développement des organes génito-urinaires de l'homme**..... 866
CHAP. X. — **Sperme**..... 873

TROISIÈME PARTIE

ORGANES GÉNITO-URINAIRES DE LA FEMME

CHAP. Ier. — **Vessie**..... 875

A. — Corps de la vessie..... 875
B. — Col de la vessie..... 878

CHAP. II. — **Urèthre** 880

CHAP. III. — **Vulve**..... 885
A. — Grandes lèvres 885
B. — Petites lèvres..... 887
C. — Clitoris..... 887
D. — Glande vulvo-vaginale..... 888
E. — Membrane hymen..... 888

CHAP. IV. — **Vagin**..... 890
A. — Paroi antérieure..... 891
B. — Paroi postérieure..... 894
C. — Extrémité inférieure..... 896
D. — Extrémité supérieure..... 897
E. — Structure du vagin..... 897
F. — Vaisseaux et nerfs du vagin.. 898

CHAP. V. — **Utérus**..... 899
A. — Direction 899
B. — Dimensions..... 902
C. — Surface extérieure..... 903
D. — Extrémité inférieure, ou col.. 905
E. — Surface intérieure..... 907
F. — Structure..... 908
G. — Vaisseaux et nerfs..... 912

CHAP. VI. — **Annexes de l'utérus**. 913
1° **Ligaments de l'utérus**..... 913
A. — Ligaments larges 913
B. — Ligament rond..... 916
C. — Ligaments postérieurs ou utéro-sacrés..... 918
2° **Ovaire**..... 918
3° **Trompe de Fallope**..... 920
Lymphatiques des organes génitaux de la femme..... 923

CHAP. VII. — **Développement des organes génito-urinaires de la femme**..... 925

ORGANE DE LA DÉFÉCATION OU RECTUM

CHAP. Ier. — **Rectum**..... 927
A. — Direction du rectum..... 927
B. — Calibre du rectum..... 928
C. — Rapports du rectum..... 930
a. — Rapports du rectum avec le péritoine..... 930
b. — Rapports de la face antérieure.. 932
c. — Triangle recto-uréthral..... 933
d. — Rapports de la face postérieure. 935
D. — Structure du rectum..... 938
E. — Vaisseaux et nerfs du rectum.. 943

CHAP. II. — **Anus**..... 944
A. — Orifice anal..... 944
B. — Structure de l'anus..... 945

CHAP. III. — **Creux ischio-rectal**.. 948

CHAP. IV. — **Développement de l'anus**..... 950

QUATRIÈME PARTIE

PLANCHER DU BASSIN OU PÉRINÉE

CHAP. Ier — **Périnée de l'homme**. 953
A. — Loge inférieure ou pénienne du périnée..... 961
B. — Loge supérieure ou prostatique. 964

CHAP. II. — **Périnée de la femme**. 966

HUITIÈME SECTION

DU MEMBRE INFÉRIEUR

CHAP. Ier. — **De la hanche**..... 969
A. — Région fessière..... 969
B. — Région de l'aine..... 975
C. — Région ischio-pubienne ou obturatrice..... 988
D. — Articulation coxo-fémorale.. 992

CHAP. II. — **De la cuisse**..... 1007

CHAP. III. — **Du genou**..... 1020
Région antéro-latérale du genou..... 1021
Région postérieure du genou ou creux poplité..... 1025
Parois du creux poplité..... 1025
Organes contenus dans le creux poplité..... 1029
Bourses séreuses de la région poplitée..... 1033
Articulation du genou ou fémoro-tibiale..... 1036
Surfaces articulaires..... 1036
Moyens d'union..... 1040
Moyens de glissement ou synoviale du genou..... 1048
Des mouvements de l'articulation du genou..... 1052

CHAP. IV. — **De la jambe**..... 1053
A. — Loge antérieure de la jambe. 1055
B. — Loge postérieure de la jambe. 1060
C. — Squelette de la jambe..... 1064

CHAP. V. — **Cou-de-pied**..... 1070
A. — Région antérieure du cou-de-pied..... 1072
B. — Région postérieure du cou-de-pied..... 1075
C. — Région interne du cou-de-pied. 1078
D. — Région externe du cou-de-pied. 1080
E. — Articulation tibio-tarsienne.. 1082
Articulation péronéo-tibiale inférieure..... 1085

Mouvements de l'articulation tibio-tarsienne..... 1085

CHAP. VI. — **Pied**..... 1090

Portion tarso-métatarsienne du pied. 1091

Face supérieure ou dorsale..... 1091

Face inférieure ou plantaire..... 1094

Squelette de la portion tarso-métatarsienne..... 1099

Articulation calcanéo-astragalienne.. 1100

Articulation médio-tarsienne..... 1102

Articulation tarso-métatarsienne..... 1107

Synoviales de la portion tarso-métatarsienne..... 1111

Des orteils..... 1111

Ligne diaphyso-épiphysaire des principaux os du membre inférieur.... 1115

Développement du membre inférieur. 1119

FIN DE LA TABLE DES MATIÈRES.

TRAITÉ
D'ANATOMIE TOPOGRAPHIQUE
AVEC APPLICATIONS A LA CHIRURGIE

PREMIÈRE SECTION
DE LA TÊTE

La TÊTE se compose de deux parties : le *Crâne* et la *Face*.

PREMIÈRE PARTIE
DU CRÂNE

Le *crâne* présente à considérer un contenant : la *boîte crânienne*, et un contenu : l'*encéphale*. La boîte crânienne se divise en *voûte* et en *base*. La base, à peu près inaccessible au chirurgien, ne devra pas nous occuper spécialement, si ce n'est au point de vue du mécanisme de la résistance du crâne et du mode de production de ses fractures.

Quant à la voûte, elle est composée de parties molles et de parties dures. Nous étudierons donc successivement :

1° Les parties molles de la voûte crânienne ;
2° La boîte osseuse elle-même ;
3° Le contenu de la boîte, c'est-à-dire l'encéphale et ses enveloppes.
Un quatrième chapitre sera consacré au développement du crâne.

Entre l'étude du crâne et de la face je placerai celle de l'*appareil auditif*, qui se rattache aussi logiquement à l'une qu'à l'autre de ces deux parties.

CHAPITRE Ier

Des parties molles de la voûte crânienne.

La *voûte du crâne* a pour limites sur le squelette une ligne qui, partie de la bosse nasale en avant, longe l'arcade orbitaire, l'apophyse orbitaire externe, l'arcade zygomatique, la face inférieure du conduit auditif externe, le sommet

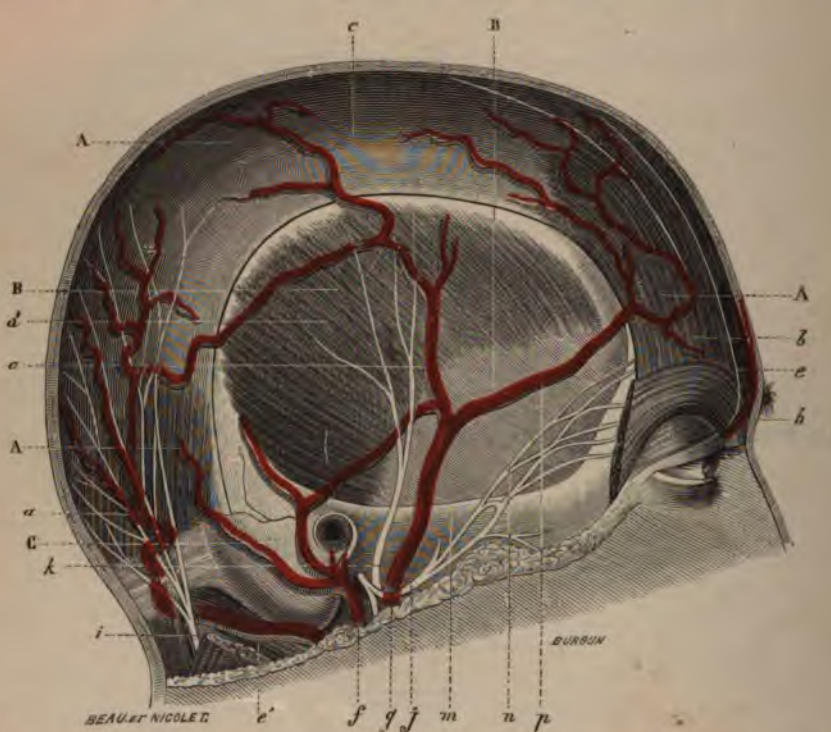

Fig. 1. — *Les trois régions dont se compose la voûte du crâne; vaisseaux et nerfs qui s'y distribuent.*

A, A, A, région occipito-frontale.
B, B, région occipito-temporale, vue de face.
C, région mastoïdienne.
a, muscle occipital.
b, muscle frontal.
c, aponévrose épicrânienne étendue du muscle occipital au muscle frontal.
d, muscle temporal.
e, nerf frontal.
e', artère occipitale.
f, artère auriculaire postérieure.
g, artère temporale superficielle.
h, artère frontale.
i, nerf sous-occipital.
j, branche temporo-faciale du nerf facial.
k, nerf auriculo-temporal.
m, arcade zygomatique.
n, couche graisseuse recouvrant le muscle temporal.
o, branche postérieure de l'artère temporale superficielle.
p, branche antérieure de l'artère temporale superficielle.

de l'apophyse mastoïde, la ligne courbe occipitale supérieure, et aboutit en arrière à la protubérance occipitale externe.

La voûte du crâne, ainsi délimitée, se décompose de chaque côté en trois régions distinctes: la première, qui est la plus grande, s'étend des arcades sourcilières en avant à la ligne courbe occipitale supérieure en arrière, et à la

ligne courbe temporale sur les côtés; celle de droite et celle de gauche forment en réalité une seule région, la *région occipito-frontale ;* la deuxième, bien circonscrite, en haut, en avant et en arrière, par la ligne courbe temporale, a pour limite inférieure l'arcade zygomatique : c'est la *région temporale;* la troisième est assez exactement représentée par l'apophyse mastoïde et constitue la *région mastoïdienne.*

Certains auteurs rattachent en outre à la voûte du crâne une quatrième région, dite *sous-occipitale*, correspondant à ce que l'on désigne sous le nom de fossette de la nuque ; il m'a semblé que cette partie, ayant pour centre l'articulation occipito-atloïdienne, se rapportait plus logiquement à la topographie du cou.

Nous décrirons donc successivement à la voûte du crâne les trois régions suivantes :

A. Région occipito-frontale

B. Région temporale ;

C. Région mastoïdienne.

A. — RÉGION OCCIPITO-FRONTALE.

Limites de la région.

La *région occipito-frontale*, dont nous connaissons déjà les limites sur le squelette, doit être circonscrite de la manière suivante sur le crâne recouvert des parties molles : en avant, une ligne transversale allant d'une apophyse orbitaire externe à l'autre et passant immédiatement au-dessus des sourcils (ceux-ci forment une région spéciale); en arrière, une ligne également transversale allant de la base d'une apophyse mastoïde à l'autre en passant par la protubérance occipitale externe ; sur les côtés, une ligne courbe à concavité inférieure reliant entre elles les apophyses orbitaire externe et mastoïde. Le sommet de cette courbe, assez difficile à déterminer d'une façon précise, se trouve environ à 7 ou 8 centimètres au-dessus de l'arcade zygomatique.

Cette région représente un vaste quadrilatère assez régulier, dont le grand axe est antéro-postérieur. Les bosses frontales en avant, la bosse occipitale en arrière, les bosses pariétales sur les côtés, en établissent les principaux caractères extérieurs.

Superposition des plans.

Les parties molles de la région occipito-frontale offrent des dispositions que l'on ne retrouve nulle part ailleurs : d'où le caractère tout spécial de leurs lésions traumatiques et pathologiques.

Une coupe verticale antéro-postérieure pratiquée sur les côtés de la ligne médiane présente les couches suivantes (fig. 2) :

1° La peau (ABC);

2° Une couche cellulo-adipeuse (DEFG) qui fait partie de la peau ,

3° Un premier plan fibreux auquel s'attachent plusieurs muscles (H);

4° Une couche de tissu conjonctif lâche et mince (I);

5° Un second plan fibreux, le périoste (K);

6° Une couche sous-périostique (L);

7° Un plan osseux (JM);

8° Un troisième plan fibreux, la dure-mère (N).

On se fera une idée très nette de la région en remarquant qu'elle est constituée par cinq plans superposés : la peau, l'aponévrose épicrânienne, le périoste, la paroi osseuse et la dure-mère, qui circonscrivent quatre espaces que l'on peut désigner ainsi : espaces sous-cutané, sous-aponévrotique, sous-périostique et sous-osseux. Nous verrons plus loin que cette division n'est pas artificielle et qu'elle trouve sa justification dans les phénomènes pathologiques.

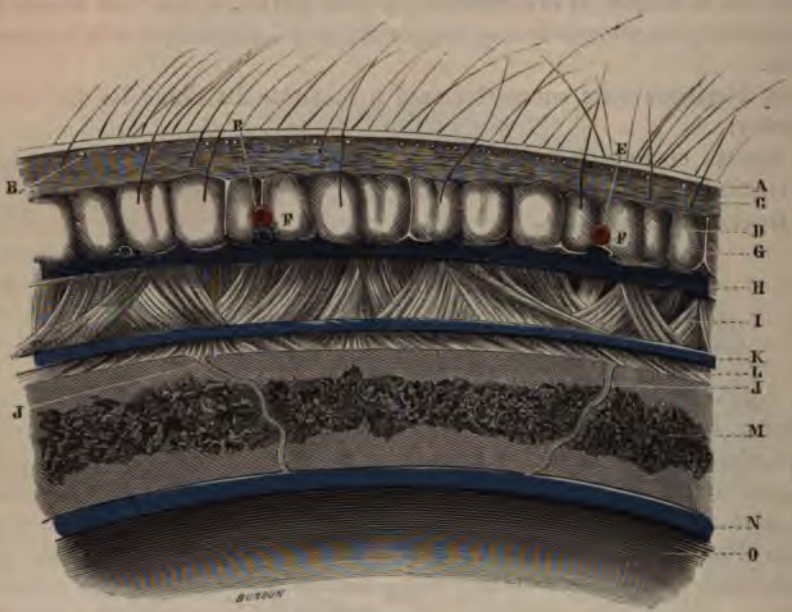

Fig. 2. — *Coupe demi-schématique de la voûte du crâne.*

A, épiderme.
B, glandes sébacées.
C, derme.
D, pelotons adipeux.
E, E, artères.
F, F, veines.
G, cloisons fibreuses de séparation.
H, aponévrose épicrânienne.
I, couche de tissu conjonctif lâche et mince.
J, J, canaux osseux.
K, périoste ou péricrâne.
L, couche sous-périostique.
M, diploé.
N, dure-mère.
O, cavité crânienne.

Ces plans et ces espaces présentent des dispositions si dissemblables qu'il nous faut les étudier séparément dans leur ordre de superposition.

1° *Peau* (ABC). — La peau du crâne est remarquable par son épaisseur, plus considérable que dans la plupart des autres régions du corps. Cette épaisseur va d'ailleurs en augmentant d'avant en arrière. Glabre en avant dans la partie qui correspond au front, la peau, dans le reste de son étendue, est recouverte par les cheveux obliquement implantés à la face profonde du derme et dans la couche cellulo-graisseuse sous-jacente.

Les glandes sébacées annexées aux follicules pileux sont extrêmement abondantes et, à l'inverse du follicule, siègent superficiellement. Sur une coupe du cuir chevelu ces glandes se présentent sous la forme de petits points blanchâtres (B) régulièrement disposés. La richesse de cette région en glandes séba-

cées explique pourquoi l'on y rencontre si souvent des *loupes* ou *kystes sébacés* anatomiquement constitués par une accumulation de sébum dans une glande distendue dont le conduit excréteur est oblitéré. Ces kystes, susceptibles d'atteindre un développement considérable, offrent alors un épaississement notable de leurs parois et une modification du produit de sécrétion, qui s'est ramolli : au début, au contraire, la tumeur qu'ils forment est lisse, arrondie, ferme, quelquefois même très dure, et si superficielle que l'on peut apercevoir par transparence la couleur blanchâtre de son contenu. Ils s'énucléent alors, comme une bille que l'on chasserait entre deux doigts, par une incision qui donne seulement quelques gouttes de sang. Les glandes sébacées se rencontrent dans toute l'étendue de la région occipito-frontale.

Nous nous bornerons à mentionner l'existence des divers champignons qui constituent la teigne; leur siège est à l'orifice du follicule et dans le follicule. Il est aisé de concevoir d'après ce siège que la guérison ne saurait être obtenue sans arracher le bulbe pileux.

Il n'est pas sans utilité de rappeler ici que les cheveux sont une cause puissante d'irritation et d'infection pour les plaies du cuir chevelu, et que le premier soin du chirurgien dans toute plaie de cette région doit être d'en raser soigneusement le pourtour.

Nous reviendrons plus loin sur les riches réseaux vasculaires de la peau du crâne.

2° *Couche cellulo-graisseuse sous-cutanée* (DEFG). — De la face profonde du derme se détachent des cloisons fibreuses (G) résistantes et fort nombreuses qui se portent vers le plan musculo-aponévrotique sous-jacent. Ces cloisons ne sont pas moins adhérentes au plan fibreux qu'à la face profonde de la peau. Sur une coupe perpendiculaire elles représentent de petites colonnes grisâtres ayant une hauteur variable allant jusqu'à 5 ou 6 millimètres, assez régulièrement parallèles entre elles, reliant intimement les plans cutanés et fibreux; ces colonnettes limitent des loges de forme elliptique dans lesquelles sont emprisonnés de gros pelotons adipeux (D). Il résulte de cette curieuse disposition, fréquente d'ailleurs dans les points du corps destinés à supporter des pressions, que la peau, la couche cellulo-graisseuse sous-cutanée et le plan musculo-fibreux sous-jacent ne forment en réalité qu'une seule et même couche atteignant à elle seule une épaisseur presque égale à celle de tout le reste de la paroi crânienne, y compris le squelette. L'adhérence entre les trois plans qui constituent cette couche est si intime que la dissection en est fort difficile, sauf en avant et en arrière, où se trouvent deux muscles que nous signalerons dans un instant. On ne peut guère disséquer la peau qu'avec des ciseaux ; de même, le meilleur mode de préparation de l'aponévrose épicrânienne est le grattage, qui permet, sans l'entamer, de détruire les cloisons fibreuses et d'enlever la graisse. Après avoir ainsi préparé l'aponévrose épicrânienne on observe que sa face supérieure présente un aspect gaufré, dû à une multitude de petits alvéoles ou dépressions qui logent les extrémités des lobules graisseux. Cette couche de graisse est assez abondante pour que sa diminution soit sensible à la suite des maladies; d'où il suit que le cuir chevelu est susceptible de maigrir comme les autres parties du corps : cet amaigrissement est même rapidement assez sensible chez quelques individus pour qu'ils s'en aperçoivent à leur coiffure.

Un détail important dans la topographie de la région occipito-frontale, dont nous verrons bientôt les nombreuses conséquences, concerne le siège des vaisseaux. Ces derniers sont à peu près exclusivement situés dans cette couche fibro-graisseuse, aux cloisons de laquelle ils adhèrent intimement(EE).

3° *Couche musculo-aponévrotique* (H). — On désigne en général cette couche sous le nom d'*aponévrose épicrânienne*. Épaisse et très résistante, elle donne attache par ses extrémités antérieure et postérieure à des fibres musculaires : aussi l'a-t-on avec raison comparée à un muscle digastrique. A l'extrémité antérieure s'attachent les deux muscles frontaux. De ce point ils descendent de chaque côté de la ligne médiane pour s'insérer à la peau qui recouvre l'arcade sourcilière en s'entre-croisant avec les muscles sourcilier, orbiculaire des paupières et pyramidal. Contigus en bas par leurs bords internes, ils divergent en haut, de sorte que l'aponévrose envoie dans leur intervalle un prolongement angulaire. Au bord postérieur de l'aponévrose épicrânienne s'attachent les muscles occipitaux, dont l'insertion fixe est aux deux tiers externes de la ligne courbe occipitale supérieure. La disposition de ces muscles en arrière est à peu près identique à celle des frontaux en avant : les uns et les autres sont larges et minces ; seulement les occipitaux présentent une hauteur moitié moindre que celle des frontaux. De plus, les muscles occipitaux sont séparés l'un de l'autre par un espace plus considérable, de sorte que l'aponévrose, se prolongeant dans cet espace resté libre, vient prendre attache directement à la partie interne de la ligne courbe supérieure et à la protubérance occipitale externe.

L'aponévrose présente une face supérieure et une face inférieure. De la première partent les colonnes fibreuses qui vont se continuer avec la face profonde du derme, ce qui donne à cette face l'aspect gaufré déjà signalé. On y remarque encore des sillons, des gouttières analogues à celles qui existent à la face interne des os du crâne, et produites d'ailleurs par la même cause, le passage des vaisseaux. Cette disposition explique pourquoi certains de ces vaisseaux restent béants à la coupe, leurs parois adhérant de toute part comme celle des sinus de la dure-mère. La face inférieure est en rapport avec la première couche de tissu conjonctif (I).

L'aponévrose épicrânienne se prolonge latéralement sur les tempes, où nous la retrouverons, mais elle ne constitue plus alors une aponévrose dans le sens rigoureux du mot. Réduite à une simple toile celluleuse reposant sur l'aponévrose temporale, elle se continue jusqu'à l'arcade zygomatique et au pavillon de l'oreille, en donnant attache aux petits muscles auriculaires antérieur et supérieur qui lui sont superposés ; passant ensuite en dehors de l'arcade zygomatique sans y adhérer, elle se perd dans le tissu cellulo-graisseux sous-cutané de la joue.

Cette aponévrose donne donc attache à des fibres musculaires en avant, en arrière et sur les côtés, ce qui a permis à Cruveilhier de la comparer au centre phrénique du diaphragme.

4° *Couche de tissu conjonctif* (I). — Au-dessous de l'aponévrose épicrânienne, entre cette lame et le périoste, se trouve une couche de tissu conjonctif fort remarquable. Elle présente des caractères absolument opposés à ceux de la couche cellulo-graisseuse sous-cutanée : en effet, elle est lamelleuse, très lâche, dépourvue de graisse ; c'est une sorte de feuillet séreux destiné à faciliter les

glissements des couches précédentes sur le périoste. Grâce à cette disposition, certains individus jouissent de la propriété d'imprimer à leur cuir chevelu des mouvements de locomotion d'avant en arrière et d'arrière en avant, par la contraction alternative des muscles frontaux et occipitaux. Cette couche contient à peine quelques vaisseaux qui lui soient propres; ceux-ci la traversent seulement pour se porter aux parties plus profondes. Il existe donc sur la voûte du crâne une sorte de grande cavité virtuelle, toujours prête à se laisser distendre par des liquides ou par des gaz, et favorable à la production des vastes décollements si communs dans cette région. C'est cette couche qui se détache sous forme de longs écheveaux dans les phlegmons diffus du crâne.

5° *Périoste* (K). — La couche périostique est ici, comme ailleurs, partout continue. Elle est remarquable par son peu d'adhérence à la voûte du crâne, sauf dans les points correspondant aux sutures, où elle est solidement fixée; elle est également plus épaisse que dans la plupart des autres points du squelette, et l'on conçoit qu'elle puisse aisément circonscrire certains épanchements: aussi mérite-t-elle bien réellement de constituer une couche spéciale.

6° *Couche sous-périostique* (L). — La couche sous-périostique est une dépendance de la face profonde du périoste. Au-dessous du périoste se trouve l'espace sous-périostique, qui, beaucoup plus resserré que l'espace sous-aponévrotique, n'est pas moins utile à connaître pour comprendre un certain nombre de faits pathologiques. La couche sous-périostique est assez lâche pour permettre le décollement du périoste; il n'est pas une seule partie du corps où le décollement soit aussi facile, et l'on sait qu'il suffit du manche du scalpel pour l'opérer dans les autopsies. La faible adhérence du périoste aux os, jointe à son épaisseur, explique bien pourquoi cette membrane fait souvent partie du lambeau dans les plaies de la voûte du crâne.

Une autre remarque fort importante, c'est que le périoste ne contient que très peu de vaisseaux. Nous verrons plus loin les curieuses conséquences qui résultent de ce fait, au point de vue de la nécrose et de la reproduction des os du crâne.

Nous ne ferons que mentionner ici les septième et huitième couches, constituées par les os et la dure-mère, leur description se rattachant plus logiquement à l'étude du squelette. Disons toutefois que les parties molles et les parties dures de la région occipito-frontale présentent entre elles des connexions vasculaires qui rendent solidaires un certain nombre d'affections extra et intra-crâniennes.

Vaisseaux de la région occipito-frontale.

Les vaisseaux de la région occipito-frontale se divisent en *artériels*, *veineux* et *lymphatiques*.

Vaisseaux artériels (fig. 1). — Les artères jouent un rôle prépondérant dans la région qui nous occupe et méritent une description spéciale. Nulle part, en effet, elles ne sont aussi abondantes: c'est à ce point qu'une bonne injection transforme les téguments de la voûte du crâne en un lacis inextricable de vaisseaux, à cause des anastomoses que présentent entre elles les différentes artères, soit du même côté, soit d'un côté à l'autre. Elles proviennent toutes, sauf les frontales, de la carotide externe.

Les troncs artériels sont, en procédant d'avant en arrière : 1° les *frontales;* 2° la *temporale superficielle;* 3° l'*auriculaire;* 4° l'*occipitale.*

1° *Frontales.* — On les divise en frontale interne et frontale externe. La frontale interne, l'une des deux branches terminales de l'ophthalmique, se dégage au niveau de l'angle interne de l'œil, à une faible distance de la ligne médiane, séparée par la racine du nez seulement de sa congénère avec laquelle elle s'anastomose. C'est la présence de ces petites artères qui assure la vitalité du lambeau frontal dans la rhinoplastie par la méthode indienne, malgré l'étroitesse du pédicule. Blandin signala que, loin de se sphacéler, ce lambeau, vu la présence de deux artères dans son épaisseur, avait plutôt une tendance à la pléthore.

La frontale *externe* ou *sus-orbitaire*, branche collatérale de l'ophthalmique, sort de l'orbite par le trou sus-orbitaire, en compagnie du nerf du même nom. Comme la précédente, elle fournit des rameaux à la peau du front et aux muscles. Elle s'anastomose en dedans avec la frontale interne, et en dehors avec la branche antérieure de la temporale surperficielle. Cette artère, bien qu'accompagnant le nerf frontal externe, est assez petite pour ne pas préoccuper le chirurgien décidé à faire la section sus-cutanée de ce nerf.

2° *Temporale superficielle.* — Branche de bifurcation de la carotide externe, la temporale superficielle se dégage de la loge parotidienne dans l'*angle* que forment la racine longitudinale de l'arcade zygomatique et le condyle du maxillaire inférieur, le plus souvent au-devant de la veine. Cet angle est le point de repère indiqué par M. Farabeuf pour lier l'artère avant sa bifurcation. A un centimètre environ au-dessus de cette arcade, et quelquefois plus, elle se divise en deux branches, l'une antérieure, l'autre postérieure ; la première s'anastomose en avant avec la frontale externe, la deuxième en arrière avec l'auriculaire et l'occipitale ; l'une et l'autre communiquent largement sur la ligne médiane avec la temporale superficielle du côté opposé.

Cette artère fait sous les téguments un relief souvent très appréciable ; aussi la choisissait-on jadis pour pratiquer l'opération, si bien oubliée aujourd'hui, de l'artériotomie. Avec la radiale elle est de toutes les artères la plus fréquemment atteinte de plaie. La temporale superficielle présente à un haut degré ce caractère, propre à la plupart des artères du crâne, d'être flexueuse. C'est sans doute à cette disposition qu'elle doit d'être le siège de prédilection de la varice artérielle, affection caractérisée par l'augmentation du volume de l'artère et de ses flexuosités, avec altération des parois.

3° *Auriculaire postérieure.* — Née de la carotide externe, cette artère est située immédiatement en arrière du pavillon de l'oreille et appartient presque exclusivement à la région mastoïdienne. Dans les abcès profonds de cette région, abcès sous-périostiques, elle est soulevée en dehors avec les téguments et court grand risque d'être intéressée lorsqu'on en pratique l'ouverture. C'est là, du reste, un point de pathologie intéressant sur lequel nous insisterons plus tard. Elle fournit une branche au pavillon de l'oreille et deux autres branches dont l'une s'anastomose avec la branche postérieure de la temporale, tandis que l'autre se porte transversalement en arrière pour s'anastomoser avec l'occipitale.

4° *Occipitale.* — Née, comme la précédente, de la carotide externe, cette artère apparaît dans la partie la plus reculée de la région. Son volume est considérable ; d'abord située entre l'apophyse transverse de l'atlas et l'apophyse

mastoïde, sous le splénius et le petit complexus, elle se porte en arrière et en haut à *un travers de doigt* du bord postérieur rugueux de l'apophyse mastoïde. Pénétrant ensuite dans la couche cellulo-graisseuse, elle s'anastomose largement avec la branche postérieure de la temporale, avec l'auriculaire postérieure et l'occipitale du côté opposé.

En résumé, nous voyons que les diverses artères destinées à la voûte du crâne ont une disposition identique : toutes se portent de bas en haut, décrivent des flexuosités nombreuses et s'anastomosent entre elles par inosculation. La circulation artérielle jouit donc dans cette région d'une activité extrême : aussi les plaies du cuir chevelu donnent-elles lieu à des hémorrhagies très abondantes : on comprend de même que la région soit fréquemment le siège de tumeurs érectiles.

Il est très important de déterminer le lieu précis où se trouvent ces artères par rapport aux diverses couches précédemment étudiées ; là il existe une disposition qu'on ne retrouve nulle part dans l'économie et de laquelle découlent des conséquences pratiques du plus haut intérêt. Ordinairement les artères de quelque volume sont sous-aponévrotiques et ne deviennent sous-cutanées qu'à leur terminaison, lorsqu'elles vont donner naissance aux capillaires ; une incision n'intéressant que la peau, lorsque celle-ci est saine, donne à peine quelques gouttes de sang, si l'on excepte toutefois la pulpe des doigts. Au contraire, toutes les artères du crâne, dès qu'elles arrivent aux limites du cuir chevelu, se placent dans la couche sous-cutanée ; aucune n'est sous-aponévrotique, toutes sont superficielles. Or nous avons déjà insisté sur la disposition de cette couche fibro-graisseuse ; nous savons qu'elle est dense, résistante, très adhérente à la peau et à l'aponévrose sous-jacente, puisqu'en réalité ces plans n'en forment qu'un seul ; les artères sont en quelque sorte incrustées dans cette couche, et la dissection n'en est guère possible qu'à petits coups de ciseaux ; elles cheminent entre les pelotons adipeux et adhèrent aux cloisons fibreuses qui séparent ces derniers.

Voyons les conséquences prochaines résultant de ces dispositions.

L'adhérence des parois artérielles à la couche sous-cutanée empêche que les artères puissent se rétracter en aucun sens, aussi restent-elles plus ou moins béantes à la coupe. Or la rétraction des artères, la diminution immédiate de leur calibre sont des phénomènes constants après leur section, et l'hémostase spontanée ne reconnaît pas d'autre cause. Les artères du cuir chevelu ne sauraient donc éprouver après leur section cette double rétraction que dans des limites très restreintes et insuffisantes pour amener l'hémostase : aussi leurs plaies s'accompagnent-elles d'une hémorrhagie abondante et prolongée. Il est fréquent de voir un blessé inondé de sang, sur lequel, après avoir enlevé les caillots et les cheveux qui encombrent la plaie, on est tout surpris de ne rencontrer qu'une lésion insignifiante.

Le traitement des hémorrhagies de la voûte du crâne emprunte quelque particularité à cette adhérence des vaisseaux au sein de la couche fibro-graisseuse. Nous venons de dire qu'ils y sont comme incrustés : on conçoit dès lors qu'il soit presque impossible de dégager l'artère pour la lier : aussi faut-il peu compter sur la ligature des artères du cuir chevelu comme moyen hémostatique. La torsion exigeant, pour être bien faite, les mêmes conditions que la ligature, n'est pas plus applicable dans cette région : le pincement ne peut guère se faire

qu'en saisissant en même temps la peau. Heureusement ces artères reposent sur un plan osseux résistant, partant bien disposé pour rendre la compression efficace. La compression, en effet, est le vrai moyen de traitement des hémorrhagies du cuir chevelu, et le succès est certain, à condition cependant qu'elle soit immédiate. Nous entendons par là que la plaie doit être préalablement dégagée des caillots, des corps étrangers, des cheveux qui la recouvrent de manière que la compression porte directement sur le vaisseau et l'aplatisse contre les parois du crâne ; c'est pour n'avoir pas pris ces précautions que l'on échoue, et il n'en peut être autrement, puisque la compression ne s'exerce alors sur l'artère que par l'intermédiaire d'un corps mou, le caillot. Cependant, même avec l'aide d'une compression médiate et par conséquent insuffisante, l'hémorrhagie s'arrête d'abord, et le chirurgien peut croire qu'il a réussi ; mais bientôt nouvelle hémorrhagie, nouvelle compression, et ainsi de suite, jusqu'à ce qu'on ait fait, ce par quoi il faut toujours commencer, le nettoyage exact de la plaie et la compression directe. L'hémorrhagie doit se reproduire, en effet, dans ces conditions, car si l'hémostase spontanée primitive n'a pu survenir par suite du défaut de rétraction des deux bouts de l'artère divisée, la même cause s'oppose à l'hémostase définitive, c'est-à-dire à la production d'un caillot solide, tant que la lumière du vaisseau n'est pas oblitérée par la compression.

Il est une déplorable manière, trop souvent mise en pratique, de traiter les hémorrhagies du cuir chevelu. Sans se donner la peine de couper les cheveux, de nettoyer la plaie ni de la découvrir, on croit courir au plus pressé en appliquant sur le point d'où vient le sang un tampon d'ouate imbibé de perchlorure de fer et une compression par-dessus. Cette méthode est presque toujours inefficace. Je repousse absolument l'emploi du perchlorure de fer dans ce cas, à moins que tous les autres modes de traitement ne puissent pas recevoir d'application.

Ayez toujours grand soin de bien désinfecter la plaie, afin d'éviter la production des érysipèles et des phlegmons que nous observions jadis si souvent.

Ce qui précède s'applique aux hémorrhagies du cuir chevelu consécutives à une plaie accidentelle, mais il en est qui succèdent à une plaie chirurgicale, à une incision pratiquée pour ouvrir un abcès, par exemple. Les mêmes moyens de traitement devront lui être opposés. Il est bon toutefois de savoir qu'ils peuvent échouer, à cause de la disposition suivante : si l'abcès siège au-dessous de la couche fibro-graisseuse, il repousse en dehors les vaisseaux, de sorte que ceux-ci en occupent la paroi externe et sont nécessairement divisés par le bistouri. La ligature et la torsion ne sont pas plus applicables que dans le cas précédent, mais la compression elle-même peut être inefficace, parce que la peau, étant épaissie, distendue, gondolée, ne saurait être exactement appliquée sur les os du crâne. Ayant eu à traiter un cas de ce genre, je ne pus me rendre maître de l'hémorrhagie qu'en comprimant la peau dans toute son épaisseur entre les deux branches d'une pince à verrou laissée en place pendant quarante-huit heures (1).

Je me résume en disant : Les hémorrhagies du cuir chevelu empruntent un caractère tout particulier à la présence des artères dans la couche sous-cutanée et surtout à leur adhérence intime à cette couche. La ligature, la torsion, le pin-

(1) Depuis la première édition de ce Traité, cette pratique, alors nouvelle, a été érigée en méthode de traitement des plaies artérielles sous le nom de *forcipressure*, en se servant de pinces spéciales dites hémostatiques.

cement n'y sont guère applicables, tandis que la compression réussit presque toujours, à condition d'être immédiate et énergique. En cas d'échec de ce moyen, il faut comprimer la peau entre les deux branches d'une pince à forcipressure au niveau même du point d'où vient le sang.

Les *plaies* du cuir chevelu diffèrent de celles des autres parties du corps et ont été l'occasion de beaucoup de travaux, de beaucoup de discussions ; cependant les détails anatomiques qui précèdent jettent sur leur histoire une si vive lumière que nous croyons indispensable d'en parler ici.

Ces plaies se divisent, eu égard à la région, en deux grandes classes, suivant qu'elles intéressent l'aponévrose épicrânienne ou bien qu'elles ont respecté cette membrane : elles sont donc *sous-aponévrotiques* ou *sus-aponévrotiques*. Il résulte de la laxité extrême de la couche lamelleuse, de la texture très serrée de la couche sous-cutanée, que les premières ont une grande tendance à l'écartement de leurs bords, qu'elles sont *à lambeau*, tandis que les secondes n'ont aucune tendance à l'écartement des bords et sont *sans lambeau* ou *fissuraires*. Il est le plus souvent inutile de suturer ces dernières. Traitez les plaies à lambeau en appliquant des sutures en quantité suffisante pour bien affronter les bords et drainer la plaie. Avec cette précaution et un bon pansement antiseptique, vous éviterez presque toujours les suppurations si communes et si graves autrefois à la suite des plaies du crâne.

Il n'est pas rare d'observer à la tête des plaies à lambeau d'une dimension telle qu'une partie de la calotte crânienne soit découverte ; le lambeau est rabattu sur le front et recouvre la face, ce qu'explique aisément la laxité de la couche sous-aponévrotique. Une autre conséquence des dispositions anatomiques de la région, relativement à ces grands lambeaux, est fort intéressante à noter : si étendus qu'ils soient, jamais ils ne se gangrènent. En effet, les lambeaux cutanés se sphacèlent en général à cause du peu de vaisseaux qui en traversent le pédicule : or c'est dans la peau, avons-nous vu, que siègent toutes les artères de la voûte du crâne : le lambeau, abondamment fourni d'artères, est donc très vivace ; aussi convient-il toujours de le réappliquer tout de suite sans se préoccuper de sa nutrition. Ces plaies à immenses lambeaux guérissent généralement très bien.

Les artères ne sont pas toutes situées dans l'épaisseur de la peau ; quelques-unes, fort ténues, à la vérité, traversent l'aponévrose pour se rendre dans la couche lamelleuse et le périoste : nous pouvons conclure dès maintenant du peu de vascularisation du périoste que les éléments de nutrition sont loin d'arriver aux os du crâne exclusivement par son intermédiaire. C'est là un fait important dont j'indiquerai plus loin les conséquences pathologiques.

Pour compléter ce qui a trait à la circulation artérielle de la voûte crânienne, j'ajouterai que quelques artérioles pénètrent jusque dans la cavité du crâne en passant par les trous dont les os sont percés en certains points, notamment par le pariétal et le trou mastoïdien. Ces artérioles constituent l'une des voies de communication entre les deux circulations extra et intra-crâniennes, communication à laquelle tous les auteurs font jouer avec raison un grand rôle dans la propagation des inflammations du cuir chevelu à l'encéphale.

Veines. — Les veines de la voûte du crâne forment un système spécial qui se compose de trois ordres de canaux : les veines *superficielles* ou *tégumentaires*, les veines *diploïques*, situées dans l'épaisseur des os, entre les deux

lames du tissu compact, et les veines *émissaires* ou *communicantes*, reliant la circulation veineuse extra-crânienne avec celle de l'intérieur du crâne.

Les veines *tégumentaires*, d'une importance moindre que celle des artères, accompagnent en général ces dernières et sont situées au dessous d'elles. Elles reposent directement sur l'aponévrose épicrânienne, qui présente une sorte de gouttière où se logent les plus volumineuses, telles que les branches de la veine temporale. La veine *frontale* ou *préparate* a joui jadis d'une certaine célébrité à cause de la saignée qu'on y pratiquait pour diverses affections de la tête : c'était une pauvre ressource, avantageusement remplacée par des sangsues lorsqu'il y a indication de tirer du sang.

Les veines *diploïques* ont été décrites pour la première fois par Dupuytren sous le nom de *canaux veineux des os*. Ces veines, réduites à la tunique interne seule, rampent dans l'épaisseur du diploé, où elles présentent d'assez nombreuses ramifications ; spéciales à chacun des os du crâne avant la synostose, les veines diploïques communiquent entre elles lorsque la soudure est effectuée. Nulles chez l'enfant, elles atteignent chez le vieillard leur plus grand développement. Les veines diploïques communiquent à travers de nombreux pertuis avec les sinus de la dure-mère d'une part et avec les veines tégumentaires d'autre part. Eu égard à leur siège, les canaux veineux ont été divisés en *frontaux*, *temporaux*, *pariétaux*, *occipitaux*.

Les veines qui établissent les communications entre l'extérieur et l'intérieur du crâne ont reçu le nom de veines *émissaires ;* elles traversent les trous qui leur sont destinés, principalement les trous pariétal et mastoïdien, pour s'aboucher dans le sinus longitudinal supérieur et le sinus latéral. Ces anastomoses veineuses rendent compte de la solidarité qui existe entre les téguments du crâne et les méninges dans les inflammations : elles expliquent l'existence des embolies ou des thromboses signalées dans les sinus du crâne à la suite de certaines maladies, telles que l'anthrax, par exemple, qu'il siège à la nuque et même à la face, embolies qui constituent en grande partie la gravité de cette affection ; elles permettent aussi de comprendre le mode de production de certaines tumeurs sanguines dont je dois dire ici quelques mots.

Sans vouloir présenter au lecteur un chapitre complet sur les *tumeurs sanguines du crâne*, je désire mettre en lumière les points plus ou moins obscurs que les détails d'anatomie topographique qui précèdent me paraissent élucider.

Il ne saurait être question que des tumeurs sanguines empruntant un caractère spécial à la région et non des tumeurs érectiles, ni des anévrysmes, qui n'offrent ici rien de particulier. Les tumeurs sanguines présentent un certain nombre de variétés fort distinctes : la collection peut se faire dans le premier espace, c'est-à-dire dans le point D ; dans le deuxième espace (I) ou dans le troisième espace (L), c'est-à-dire que la tumeur sanguine peut être :

1° Sous-cutanée ;

2° Sous-aponévrotique ;

3° Sous-périostique.

Cette dernière variété, la tumeur sous-périostique (1), coumunique ou ne com-

(1) C'est pour expliquer cette variété de tumeur sanguine que j'ai décrit une couche celluleuse sous-périostique, applicable seulement à la région occipito-frontale.

munique pas avec les sinus veineux intra-crâniens : d'où, en définitive, quatre variétés d'hématomes de la voûte du crâne.

Ce que j'ai dit précédemment du siège presque exclusif des vaisseaux dans la couche fibro-graisseuse sous-cutanée autorise à penser *a priori* que la première variété de tumeur sanguine, la tumeur sous-cutanée, doit être la plus fréquente, et la clinique le démontre à son tour. Cette couche, dense, très serrée, ne permet pas au sang de s'étendre au loin : il reste enfermé dans un point limité, circonscrit de tous côtés par les tractus fibreux qui relient la peau à l'aponévrose épicrânienne. Le sang forme saillie à la surface du tégument, et c'est à cette variété de tumeur qu'il faut, selon moi, réserver le nom de *bosse sanguine*.

Chacun connaît la pratique vulgaire et efficace qui consiste à comprimer solidement cette bosse sanguine avec une pièce de monnaie aussitôt après sa production : on disperse ainsi le sang dans les aréoles du voisinage de façon à activer la résorption en même temps qu'on ferme les vaisseaux source de l'hémorrhagie. Lorsque la bosse sanguine persiste, elle subit une évolution curieuse et peut devenir, ainsi que l'a signalé J.-L. Petit, l'occasion d'une erreur grave de diagnostic. La partie centrale se ramollit de plus en plus et s'affaisse, tandis que les bords deviennent durs et saillants. Il en résulte qu'au toucher on perçoit au pourtour un bourrelet de consistance ferme, presque osseuse, et au centre une dépression dans laquelle le doigt s'enfonce sans résistance. Si l'on rapproche de ces symptômes physiques le commémoratif d'une chute ou d'un coup sur la tête, on comprend aisément qu'un chirurgien non averti s'imagine avoir affaire à un enfoncement du crâne.

L'épanchement sanguin de la deuxième variété se produit dans la couche celluleuse sous-aponévrotique. Or, cette couche étant lâche et lamelleuse, le sang s'y répandra avec la plus grande facilité ; rien ne fait obstacle à l'infiltration, et, si la source du sang n'est pas promptement tarie, il s'opère un décollement complet des parties molles du crâne, ainsi que Malgaigne en cite un exemple dans son *Anatomie chirurgicale*. Cette variété est beaucoup moins fréquente que la précédente, ce qu'explique suffisamment le très petit nombre de vaisseaux situés dans le second espace.

La troisième variété, ou tumeur sanguine sous-périostique, peut communiquer avec la circulation intra-crânienne; d'autres fois la communication n'existe pas. Voyons d'abord la tumeur sanguine sous-périostique non *communicante*.

Cette sorte de tumeur peut sans doute s'observer chez l'adulte et à tous les âges de la vie sous l'influence d'un traumatisme; elle est toutefois beaucoup plus rare dans ces conditions que la bosse sanguine proprement dite, à cause du peu de vaisseaux que contiennent le périoste et la couche sous-périostique, mais c'est sous le périoste que siège le *céphalématome*. Le céphalématome est propre à l'enfant nouveau-né: il se forme presque toujours sur le côté droit du crâne et dans un point précis qui correspond à l'angle supérieur et postérieur du pariétal. J'accepte volontiers l'opinion de Valleix, à savoir que cette tumeur sanguine est le résultat de la pression exercée par le col de l'utérus au moment du passage de l'enfant; les os du crâne du fœtus étant comme spongieux et beaucoup plus vasculaires que ceux de l'adulte, la pression de l'utérus en exprime une sorte de rosée sanglante qui se dépose sous le périoste. — La production

du céphalématome ne s'accompagne jamais de rupture de gros vaisseaux ni de fracture.

La *tumeur sanguine sous-périostique communicante* consiste en une collection de sang veineux sous-périostique, communiquant, soit directement avec les sinus de la dure-mère, soit avec les sinus du diploé, par les orifices agrandis de canaux dont j'ai signalé plus haut l'existence. Elle ne paraît pas être traumatique; son caractère pathognomonique est d'être réductible, de disparaître en grande partie, si le sujet est debout, de se produire quand il incline la tête, et de donner parfois naissance à un certain nombre de troubles cérébraux. Le diagnostic de ces tumeurs est facile, à condition toutefois qu'on soit prévenu de leur existence. — Une dame d'une quarantaine d'années vint me demander conseil pour une petite tumeur qu'elle portait au front et qu'un médecin avait proposé d'enlever avec le bistouri, pensant avoir affaire à une loupe. En effet, la tumeur, par sa forme, sa consistance, son siège, donnait tout d'abord l'idée d'un kyste sébacé. Sur l'affirmation de la malade que cette tumeur présentait des oscillations dans son volume, j'exerçai à sa surface une pression continue et graduelle pendant quelques secondes et la fis disparaître complètement; à la place je sentis une dépression sur la table externe du frontal. Ces sortes de kystes sanguins communiquent-ils avec les sinus de la dure-mère ou seulement avec les veines du diploé? La question me paraît difficile à résoudre sur le vivant; cependant le siège de la tumeur à la partie inférieure du front et en dehors de la ligne médiane me fit penser, dans le cas précédent, que la communication avait lieu seulement avec les veines diploïques. — Le seul traitement applicable à cette affection est un appareil de contention et de protection.

Il convient de signaler encore l'existence à la voûte du crâne de tumeurs sous-périostiques qui ne sont autre qu'une méningocèle pouvant contenir du liquide céphalo-rachidien. Le siège médian de la tumeur et la congénialité seront les principaux éléments du diagnostic. J'ai enlevé une tumeur de ce genre à la Charité en 1894 sur un homme d'une cinquantaine d'années. La tumeur, exactement médiane, siégeait entre les sourcils.

Une autre tumeur très singulière a été décrite par le docteur Louis Thomas, de Tours (Thèse inaug., 1862), sous le nom de *pneumatocèle du crâne*. Denonvilliers, dont M. Thomas était alors l'interne, reçut dans son service un malade atteint d'une affection bizarre qu'il n'avait jamais observée: c'était une tumeur siégeant à la voûte du crâne et offrant comme caractère particulier d'être sonore à la percussion, lisse, élastique; elle était apparue spontanément, sans coup ni chute. M. Thomas se livra à cette occasion à des recherches qui lui permirent de découvrir quelques autres faits analogues. Il résulte de ces recherches que le contenu de ces tumeurs n'est autre que l'air atmosphérique, et que le point de départ est le sinus frontal ou les cellules mastoïdiennes, cavités renfermant normalement de l'air. Sous une influence morbide, ces cavités s'étendent au-delà de leurs limites ordinaires; les espaces aréolaires du diploé s'agrandissent, puis la table externe de l'os se résorbe en un point donné; apparaît alors la tumeur, qui va grossissant à mesure que l'air devient plus abondant, et le décollement du péricrâne peut s'étendre à une grande distance.

La résorption sénile des os du crâne me paraît fournir l'explication rationnelle du phénomène pathologique. Comme pour les tumeurs sanguines communicantes, le seul traitement doit être une contention méthodique.

Si la richesse vasculaire des téguments du crâne exerce une heureuse influence sur la nutrition des vastes lambeaux du cuir chevelu, par contre elle prédispose aux lésions inflammatoires, à l'*érysipèle*, par exemple : cette affection emprunte aux dispositions anatomiques signalées plus haut quelques caractères spéciaux que nous devons indiquer. C'est ainsi que, vu l'épaisseur de la peau, la rougeur est moindre que dans les autres régions; la densité extrême du derme, de la couche sous-dermique fait que la tuméfaction y est également moins prononcée, ce qui explique pourquoi cette maladie a été souvent méconnue au cuir chevelu, d'autant plus que la présence des cheveux est encore un obstacle à l'exploration.

L'*érysipèle* présente ici une gravité particulière due à la communication des deux circulations veineuses intra et extra-crâniennes et à la possibilité de la transmission par les gaines vasculaires de l'inflammation de la peau aux méninges et au cerveau.

Le *phlegmon* du crâne emprunte aussi aux dispositions anatomiques précédentes des caractères qu'il importe de noter. Comme pour les tumeurs sanguines, je divise le phlegmon du cuir chevelu en : *sous-cutané, sous-aponévrotique* et *sous-périostique*.

Le phlegmon *sous-aponévrotique* mérite surtout d'attirer l'attention. Signalé spécialement par Pott, J.-L. Petit et Dupuytren, ce phlegmon gagne rapidement toute la surface du crâne, ce qu'explique bien la disposition de la couche lamelleuse sur laquelle j'ai tant de fois insisté. La résistance de l'aponévrose en dehors, des os en dedans, rend compte de la diffusion rapide de ce phlegmon et de l'étranglement qui l'accompagne. Les nerfs de la région se trouvent soumis à une compression intense, d'où les atroces douleurs qu'ont mentionnées les auteurs comme propres à cette affection. On pourrait la désigner sous le nom de phlegmon large du crâne, par analogie avec le phlegmon large du cou. Il présente la gravité du phlegmon diffus en général, sans compter ce qu'ajoute au pronostic ordinaire le voisinage de l'encéphale. On devine aisément que le seul traitement actif convenable consiste dans de grandes et profondes incisions libératrices destinées à arrêter la marche envahissante du phlegmon et à calmer les douleurs, traitement conseillé du reste par Pott et J.-L. Petit et auquel il sera bon d'avoir recours hâtivement.

On se fera, je pense, une idée très nette de la disposition des *abcès* de la voûte du crâne, en remarquant qu'ils se prêtent à une classification identique à celle des épanchements sanguins et du phlegmon, c'est-à-dire qu'ils sont sous-cutanés, sous-aponévrotiques et sous-périostiques. La couche où ils se développent imprime aux abcès, comme aux tumeurs sanguines, un caractère différent; l'abcès *sous-cutané* est nettement délimité et a peu de tendance à s'étendre, tandis que l'abcès *sous-aponévrotique* fuse au loin et peut décoller tout le péricrâne. Quant à l'abcès *sous-périostique*, il est relativement fréquent, à cause de la nécrose des os du crâne, fréquente elle-même, dont il est le plus souvent la conséquence. On a remarqué que dans ces cas il existe à peu près constamment un décollement de la dure-mère dans le point correspondant à l'abcès extérieur.

Vaisseaux lymphatiques (fig. 3).

Les *vaisseaux lymphatiques* du cuir chevelu naissent par des réseaux très riches occupant la ligne médiane et une petite étendue de chaque côté de cette ligne. Ces réseaux, situés à la partie la plus superficielle du derme, comme

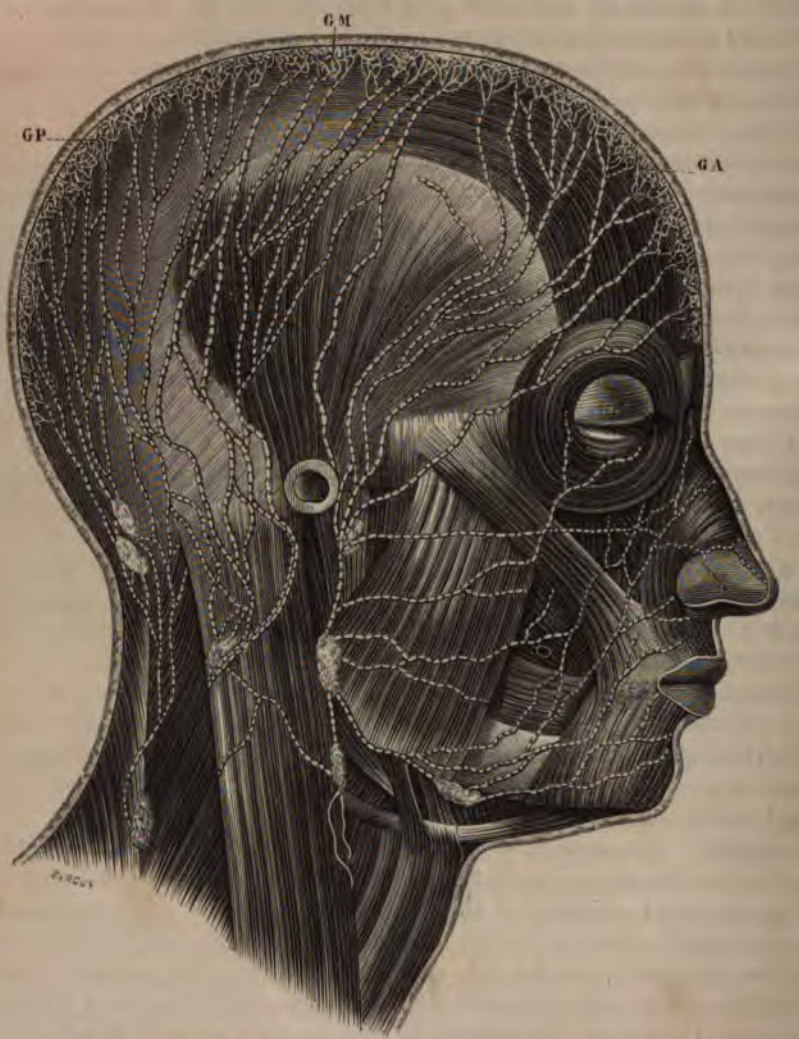

Fig. 3. — *Vaisseaux lymphatiques de la voûte du crâne et de la face.*

GA, groupe antérieur. — GM, groupe moyen. — GP, groupe postérieur.

dans les autres parties de l'économie, donnent naissance à des troncs qui, à 3 centimètres environ de la ligne médiane, s'enfoncent déjà très avant dans les téguments et pénètrent même plus profondément que les artères. Cette situation profonde des troncs lymphatiques explique pourquoi on voit si rarement des traînées d'angioleucite se dessiner sur la peau du crâne.

Les troncs lymphatiques se réunissent bientôt de manière à former trois groupes distincts : le groupe frontal, le groupe pariétal et le groupe occipital.

Les vaisseaux du premier groupe, ou groupe frontal (GA), se dirigent à peu près parallèlement à l'arcade sourcilière et gagnent les ganglions parotidiens, auxquels ils aboutissent. Aussi est-ce dans la région parotidienne qu'il faudra rechercher les engorgements ganglionnaires consécutifs à une plaie du front.

Le groupe moyen, ou groupe pariétal (GM), est composé de troncs plus volumineux que ceux du précédent; ces troncs vont aboutir aux ganglions mastoïdiens en suivant une direction à peu près verticale.

Les vaisseaux constituant le groupe occipital (GP) se portent directement en bas et en arrière et se rendent dans les ganglions sous-occipitaux. Quelques-uns gagnent les ganglions cervicaux situés sous le muscle sterno-mastoïdien et même parfois les ganglions sous-maxillaires, car tous ces ganglions forment une chaîne non interrompue que l'on peut injecter assez facilement du même coup, à condition toutefois de se servir d'une tête de très jeune enfant.

Cette disposition des lymphatiques du cuir chevelu rend bien compte des engorgements ganglionnaires si fréquents à la deuxième période de la syphilis. Ricord avait d'abord pensé que l'engorgement des ganglions sous-occipitaux pouvait se produire sans lésions des troncs ou des réseaux correspondants et que c'était un résultat de l'infection syphilitique générale : aussi, suivant une expression pittoresque, proposait-il de tâter à la nuque le pouls de la syphilis. Cette opinion n'a pas prévalu. Nous acceptons aujourd'hui que l'adénite cervicale postérieure est consécutive à l'éruption impétigineuse qui se produit à peu près constamment après l'apparition de la roséole. A ce titre, elle présente encore une importance considérable dans le diagnostic de la syphilis.

Nerfs (fig. 1).

A part quelques rameaux du facial, les nerfs du cuir chevelu sont exclusivement sensitifs. Ce sont les nerfs frontaux en avant, le nerf auriculo-temporal sur les côtés au devant de l'oreille, les ramifications terminales des branches auriculaire et mastoïdienne du plexus cervical superficiel derrière le pavillon, et le grand nerf sous-occipital en arrière.

Il est important de connaître le trajet de ces différents nerfs, car ils sont souvent le siège de névralgies opiniâtres; je noterai en particulier le nerf frontal ou sus-orbitaire, dont il n'est pas rare d'avoir à pratiquer la section.

Sur une coupe antéro-postérieure de l'orbite on voit au-dessus du globe de l'œil le muscle droit supérieur et le releveur de la paupière, puis le périoste. Le nerf frontal se trouve placé immédiatement au-dessous du périoste. Il se divise en deux branches très près de la base de l'orbite ; quelquefois la division se fait un peu plus en arrière : ces deux branches sortent de la cavité orbitaire pour se réfléchir sur le front en deux points différents. Si l'on partage le bord supérieur de l'orbite en trois parties égales, le nerf sus-orbitaire ou frontal externe se rencontre un peu en dedans de la limite du tiers interne et des deux tiers externes. Il sort de l'orbite par un petit canal osseux ou par une échancrure fermée à l'aide d'un ligament : on peut facilement sentir l'échancrure avec le

doigt ; elle constitue, quand elle existe, un point de repère précis. Le nerf frontal interne sort de l'orbite entre le trou sus-orbitaire et la poulie du grand oblique, sur le milieu de la ligne qui réunirait le point de sortie du frontal externe à la racine du nez. Je signalerai encore un rameau nerveux qui passe dans la poulie du grand oblique, ainsi qu'un filet qui, pénétrant dans l'épaisseur de l'os frontal, sort au niveau de la bosse frontale, filet dont la présence expliquerait la persistance de certains accès névralgiques après la section du nerf frontal sous la peau.

Il existe deux procédés de section du nerf frontal. Par la méthode sous-cutanée on introduit un ténotome sous la peau du front au niveau du tiers interne de l'orbite, au-dessus du sourcil, puis on en tourne le tranchant vers l'os frontal. Ce procédé est facile, mais souvent insuffisant, car les deux bouts se rapprochent et la régénération se fait rapidement. La seconde méthode consiste à découvrir le nerf. Pour cela, il faut pratiquer sur le rebord de l'orbite une incision comprenant la peau, le muscle orbiculaire et le ligament palpébral ; on pénètre ensuite dans la loge postérieure de l'orbite, où il est facile de suivre le tronc même du nerf frontal. En effet ce nerf, étant dans l'échancrure sus-orbitaire, peut être saisi avec une pince et disséqué aussi loin qu'on le veut en arrière : il est alors facile d'en enlever l'étendue nécessaire, ou d'en pratiquer l'élongation.

B. — RÉGION TEMPORALE.

Limites et constitution de la région.

Située de chaque côté sur les parties latérales du crâne, la *région temporale* présente sur le squelette des limites nettement accusées ; l'apophyse orbitaire externe du frontal et l'os malaire en avant, le conduit auditif externe et la base de l'apophyse mastoïde en arrière, le bord supérieur de l'arcade zygomatique en bas et la ligne courbe temporale en haut, constituent ces limites : elle est représentée par ce qu'on appelle en ostéologie la fosse temporale. Broca a fait remarquer qu'il existe deux lignes courbes temporales superposées : l'une supérieure, plus courte, sur laquelle s'insère l'aponévrose ; l'autre inférieure, plus longue, qui donne attache au muscle temporal (voir fig. 10). Sur un crâne recouvert de parties molles, la délimitation exacte de la région temporale est beaucoup moins aisée ; mais, comme il importe de la fixer surtout sur le vivant et que le muscle temporal s'insère exactement sur les limites de cette région, nous pensons, avec Malgaigne, qu'il suffira de faire contracter ce muscle pour avoir une donnée très précise à cet égard.

La région temporale (ainsi désignée de *tempus*, *tempora*, parce que c'est sur elle que le temps signale d'abord sa marche) ne peut être bien étudiée que sur une coupe verticale et transversale du crâne passant environ par le milieu de l'arcade zygomatique : c'est seulement ainsi qu'on se rend un compte exact de sa forme et en quelque sorte de son squelette (fig. 4).

Si l'on fait abstraction des téguments qui la recouvrent, on voit que la région temporale est nettement circonscrite par deux plans, l'un profond, plan osseux (T), l'autre superficiel, plan fibreux ou aponévrose temporale (FF'). Le plan osseux, d'abord dirigé verticalement, se porte bientôt en dedans pour

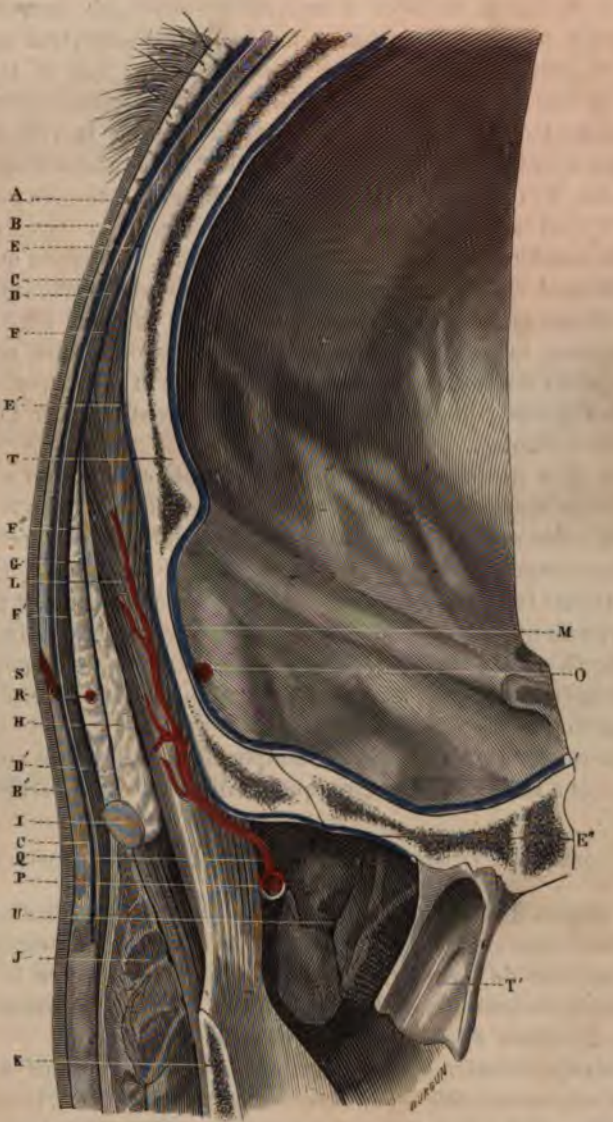

Pig. 4. — *Coupe verticale et transversale de la région temporale gauche passant vers le milieu de l'arcade zygomatique.*

A, peau.
BB', tissu cellulo-adipeux sous-cutané.
CC, aponévrose épicrânienne.
DD', couche celluleuse sous-aponévrotique.
EE'E'', périoste de la voûte, de la fosse temporale et de la base du crâne.
F, aponévrose temporale.
F'', feuillet externe de cette aponévrose.
F*, feuillet interne.
G, couche de graisse interposée entre les deux feuillets de l'aponévrose temporale.
H, couche de graisse placée en dedans du feuillet interne de l'aponévrose temporale.
I, coupe de l'arcade zygomatique.
J, coupe du masséter.
K, apophyse coronoïde du maxillaire inférieur.
L, muscle temporal.
M, dure-mère crânienne.
O, coupe de l'artère méningée moyenne comprise dans l'épaisseur de la dure-mère.
P, coupe du tronc de la maxillaire interne dans la fosse zygomatique.
Q, artère temporale profonde.
R, artère temporale moyenne.
S, artère temporale superficielle.
T, coupe de la paroi osseuse.
T', apophyse ptérygoïde.
U, fosse zygomatique.

gagner la base du crâne, de façon à représenter une ligne courbe à convexité externe; le plan fibreux, intimement fixé au bord supérieur du précédent, l'abandonne aussitôt pour se porter directement en bas et légèrement en dehors, où il se fixe à l'arcade zygomatique : ces deux plans réunis entre eux en haut descendent donc en divergeant jusqu'au bas de la région et limitent ainsi un espace ayant la forme d'une pyramide triangulaire dont le sommet répond, en haut, à la ligne courbe temporale (E), et la base, en bas, à l'arcade zygomatique (I) ; cet espace constitue la *loge temporale*. De la convergence en haut des deux plans limitants, de leur divergence en bas, il résulte que cette loge est hermétiquement close supérieurement et largement ouverte inférieurement, où elle se continue sans ligne de démarcation avec la fosse zygomatique (U).

Cet deux régions, la loge temporale et la fosse zygomatique, ne constituent en réalité, au point de vue chirurgical, qu'une seule et même région : aussi les produits pathologiques, abcès, tumeurs, se propagent-ils avec la plus grande facilité de l'une à l'autre.

La partie la plus profonde de la loge temporale correspond à sa base, au-dessus de l'arcade zygomatique, mais cette profondeur n'est pas la même dans tous les points : elle est double en avant de ce qu'elle est en arrière. Quoique variable suivant les sujets, la profondeur de la loge temporale, c'est-à-dire la distance qui sépare la paroi osseuse de la paroi fibreuse, mesure 2 centimètres et demi environ au niveau de l'apophyse orbitaire externe, et diminue d'avant en arrière jusqu'à ne plus présenter que 1 centimètre. Voyons maintenant comment sont groupés les divers éléments de la région autour de cette loge et dans la loge elle-même.

Les couches qui composent la région temporale sont, les unes communes à la voûte du crâne et à la tempe, les autres particulières à cette dernière région.

1° PARTIES COMMUNES A LA RÉGION TEMPORALE ET A LA RÉGION OCCIPITO-FRONTALE.

Placées en dehors de l'aponévrose temporale, ces couches nous sont déjà connues; cependant elles subissent, en passant du vertex à la tempe, des modifications qu'il importe de signaler. De plus, cette étude formera le complément de la région occipito-frontale, en nous indiquant la manière dont se comportent les téguments du crâne à leurs extrêmes limites.

Ces couches superficielles sont au nombre de quatre : la peau (A), le *tissu cellulo-graisseux sous-cutané* (BB'), l'*aponévrose épicrânienne* (CC'), la *lame celluleuse sous-aponévrotique* (DD'). D'une façon générale, ces diverses couches présentent en haut des caractères identiques à ceux de la région précédente ; elles perdent ces caractères à mesure qu'elles approchent de l'arcade zygomatique où elles n'offrent plus rien de commun avec la disposition du cuir chevelu. C'est ainsi que la peau, moins épaisse, moins dense, adhère moins intimement à la couche cellulo-graisseuse sous-cutanée : aussi peut-on l'utiliser pour la confection des lambeaux autoplastiques. Recouverte de cheveux en arrière et en haut, la peau est glabre en avant; ces cheveux sont généralement les premiers qui perdent leur pigment.

La couche sous-cutanée, d'abord constituée par des cloisons fibreuses limitant des aréoles remplies par des pelotons adipeux juxtaposés comme des colonnettes, change bientôt d'aspect : les cloisons s'allongent, s'amoindrissent

et finissent par disparaître : il en est ainsi par conséquent des aréoles, en sorte que, vers la partie inférieure de la région, la couche cellulo-graisseuse sous-cutanée revêt le même aspect que partout ailleurs (B') ; les vaisseaux situés dans cette couche ne présentent plus avec elle l'adhérence si intime sur laquelle j'ai précédemment insisté.

L'aponévrose épicrânienne recouvre toute la région temporale, et, comme les autres couches, perd la plupart de ses caractères à mesure qu'elle descend. On dit généralement qu'elle se termine à l'arcade zygomatique en se confondant avec l'aponévrose temporale ; c'est une erreur, ainsi qu'on peut s'en assurer facilement sur notre coupe : l'aponévrose s'amincit de plus en plus et, passant en dehors de l'arcade zygomatique sans y adhérer, va se terminer en mourant dans la couche cellulo-graisseuse de la joue.

Je signalerai la présence des deux petits muscles auriculaires antérieur et supérieur. Loin de donner insertion aux fibres aponévrotiques, à la manière d'un muscle digastrique, ces muscles forment un plan indépendant situé à la face externe de l'aponévrose, ainsi que l'a démontré M. Sappey. Le même auteur a signalé à ce niveau l'existence d'un muscle temporal superficiel composé de fibres lisses très pâles et qui n'est pas visible à l'œil nu chez le plus grand nombre des sujets.

La quatrième couche (DD'), ou couche celluleuse, située entre l'aponévrose épicrânienne et l'aponévrose temporale, présente des caractères à peu près identiques à ceux de la région précédente, c'est-à-dire qu'elle est lâche, lamelleuse, complètement dépourvue de graisse, bien disposée par conséquent pour faciliter les glissements, favoriser les décollements et les collections sanguines ou purulentes : il suffit en effet du manche du scalpel pour détacher le cuir chevelu de l'aponévrose temporale.

2° PARTIES PROPRES A LA RÉGION TEMPORALE.

A. *Aponévrose temporale*(F, F', F''). — La première de ces couches est l'aponévrose temporale, dont nous connaissons déjà le rôle au point de vue de la constitution de la région et qu'il importe maintenant d'étudier en elle-même. Sa forme reproduit exactement celle de la région, c'est-à-dire qu'elle est triangulaire : la base du triangle est en haut et s'attache à la ligne courbe temporale ; son sommet tronqué vient se fixer au bord supérieur de l'arcade zygomatique (voir la figure 1 qui montre en B la région temporale vue de face).

L'insertion à la ligne courbe se fait par un seul feuillet (F), tandis que l'insertion à l'arcade zygomatique se fait par un feuillet double (F', F''). En effet, simple en haut dans son tiers supérieur, l'aponévrose temporale se dédouble en bas dans le reste de son étendue ; de ces deux feuillets, l'externe (F') s'attache au bord supérieur de l'arcade zygomatique, l'interne (F'') s'attache à la face interne de cette même arcade ; de l'écartement de ces deux feuillets résulte un intervalle constamment rempli de graisse (G) et contenant parfois une artère, la temporale moyenne (R), et des veines ; une coupe verticale nous montre cet espace avec sa véritable forme, celle d'un triangle isocèle très allongé.

Brillante, nacrée, resplendissante, l'aponévrose temporale est douée d'une grande résistance. En rapport avec l'épaisseur, cette résistance augmente de haut en bas.

B. *Loge temporale.* — La loge temporale contient de dehors en dedans : une masse adipeuse constante (H), un muscle (L), le périoste (E'), des vaisseaux et des nerfs.

Le muscle occupe à peu près exclusivement la loge temporale. Il est cependant recouvert, à la partie inférieure de la région, par une masse adipeuse (H) qui joue un rôle considérable, eu égard à la configuration de la tempe. En effet, ce peloton adipeux diminue dans les maladies : d'où les dépressions profondes siégeant au-dessus des arcades zygomatiques chez les sujets amaigris. C'est la graisse qui masque les saillies osseuses de la région.

On voit par ce qui précède que le tissu adipeux forme trois couches distinctes, complètement séparées les unes des autres : une première couche sous la peau (B'), une deuxième couche dans le dédoublement des deux feuillets de l'aponévrose temporale (G), une troisième couche dans la loge temporale elle-même, entre le muscle temporal et son aponévrose (H) ; cette dernière se continue avec les gros paquets graisseux renfermés dans la fosse zygomatique (U).

Muscle temporal. — Ce muscle reproduit, comme l'aponévrose qui le recouvre, la forme de la région : il est triangulaire. Il s'insère par sa face profonde à la paroi osseuse de la fosse temporale dans toute son étendue, et par sa face superficielle à l'aponévrose temporale partout où n'existe pas de graisse interposée ; les fibres musculaires parties des différents points de la fosse temporale

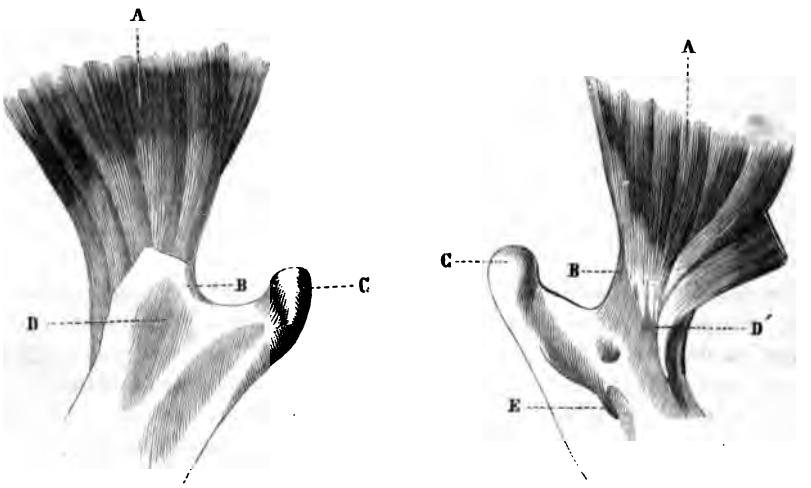

Fig. 5 et 6. — *Mode d'insertion du tendon du muscle temporal à l'apophyse coronoïde.*
Fig. 5. *Face externe.* — Fig. 6. *Face interne.*

A, muscle temporal.
B, insertion des fibres tendineuses.
C, condyle.
D, face externe de l'apophyse coronoïde.
D', face interne de l'apophyse coronoïde.
E, orifice supérieur du canal dentaire.

convergent vers les deux faces d'un tendon très résistant avec lequel elles se continuent : nous devons insister spécialement sur le mode d'insertion de ce tendon à l'apophyse coronoïde du maxillaire inférieur.

Comme le montrent les figures 5 et 6, l'apophyse coronoïde (B) n'est pas complètement engaînée par le tendon ; l'insertion se fait au bord antérieur, au bord postérieur et au sommet de cette apophyse. Elle se fait aussi aux deux faces,

mais d'une façon très inégale : c'est à peine si la face externe (D') est recouverte par les fibres tendineuses, tandis qu'à la face interne (D) l'insertion descend jusque vers la base de l'apophyse. Ce dernier détail a une véritable importance en médecine opératoire. En effet, l'un des temps difficiles de l'extirpation de l'os maxillaire inférieur est la section du tendon du muscle temporal ; pour bien accomplir ce temps, il convient de raser de près l'apophyse coronoïde, et l'on emploie à cet effet de forts ciseaux courbes dirigés sur l'indicateur gauche, pendant qu'un aide abaisse fortement le corps de la mâchoire pour rendre accessible l'attache du muscle, ce qui n'est pas toujours facile lorsque l'apophyse coronoïde est très développée. Or à cette difficulté se joint encore l'insertion à la face interne qu'il faut soigneusement détacher : sans cette précaution, on arrache avec l'os de longs faisceaux de fibres charnues, accident qui peut donner naissance à un phelgmon profond et à des fusées purulentes s'étendant jusqu'aux limites supérieures de la région.

Au-dessous du muscle temporal se trouve une couche très mince de périoste, sur lequel s'insèrent les fibres charnues(E'). Le mode de continuité du périoste de la fosse temporale avec le périoste du crâne a été diversement compris par les auteurs ; on peut se faire une idée très nette de ce mode de continuité sur la coupe verticale de la région figurée plus haut. Le péricrâne, arrivé à la ligne courbe temporale (E), donne insertion à l'aponévrose temporale (F), avec laquelle il est si intimement uni que celle-ci semble en être la continuation, puis il passe au-dessous du muscle, tapisse toute la fosse temporale et se continue avec le périoste de la base du crâne. La couche périostique qui revêt cette région est beaucoup plus mince que la couche correspondante de la région occipito-frontale ; elle adhère plus intimement au plan osseux sous-jacent : aussi ne trouve-t-on pas ici la couche celluleuse sous-périostique que j'ai signalée dans la région occipito-frontale. Il en résulte qu'on ne saurait observer à la tempe les variétés de collections sanguines ou purulentes dites sous-périostiques.

C. *Paroi osseuse.* — Cette paroi, constituée par l'écaille du temporal, par une portion du pariétal, une petite partie du frontal et la grande aile du sphénoïde, a pour caractère spécial d'être extrêmement mince, si mince qu'elle est parfois transparente au niveau de l'écaille. C'est qu'en effet il entre peu de tissu spongieux dans sa structure : aussi observe-t-on une fragilité extrême du crâne à cet endroit, d'où la gravité particulière des contusions et des chocs qu'on y observe. Il convient toutefois de faire remarquer qu'il existe à ce point de vue des différences très grandes suivant les sujets : quelques-uns présentent une épaisseur relativement considérable de la paroi osseuse temporale, de sorte que, grâce à cette disposition, grâce aussi à l'épaisseur de la couche musculaire dont elle est recouverte, la tempe est parfois susceptible d'offrir aux violences extérieures une grande résistance.

Vue du côté du crâne, la paroi temporale présente des sillons qui servent à loger les branches collatérales de l'artère méningée moyenne (O), dont nous signalons plus loin le siège exact.

D. *Couches profondes.* — Au-dessous du squelette on rencontre la dure-mère, qui en ce point adhère très lâchement aux os sous-jacents, circonstance dont je montrerai bientôt l'importance à propos des épanchements de sang intracrâniens et des traumatismes de la région temporale. On trouve ensuite la masse encéphalique. Il m'a paru intéressant et utile à la fois de figurer et d'énumérer

les parties de l'encéphale qui forment le plan le plus profond de la région temporale, ne fût-ce qu'à titre de rapport.

On y voit les scissures suivantes :

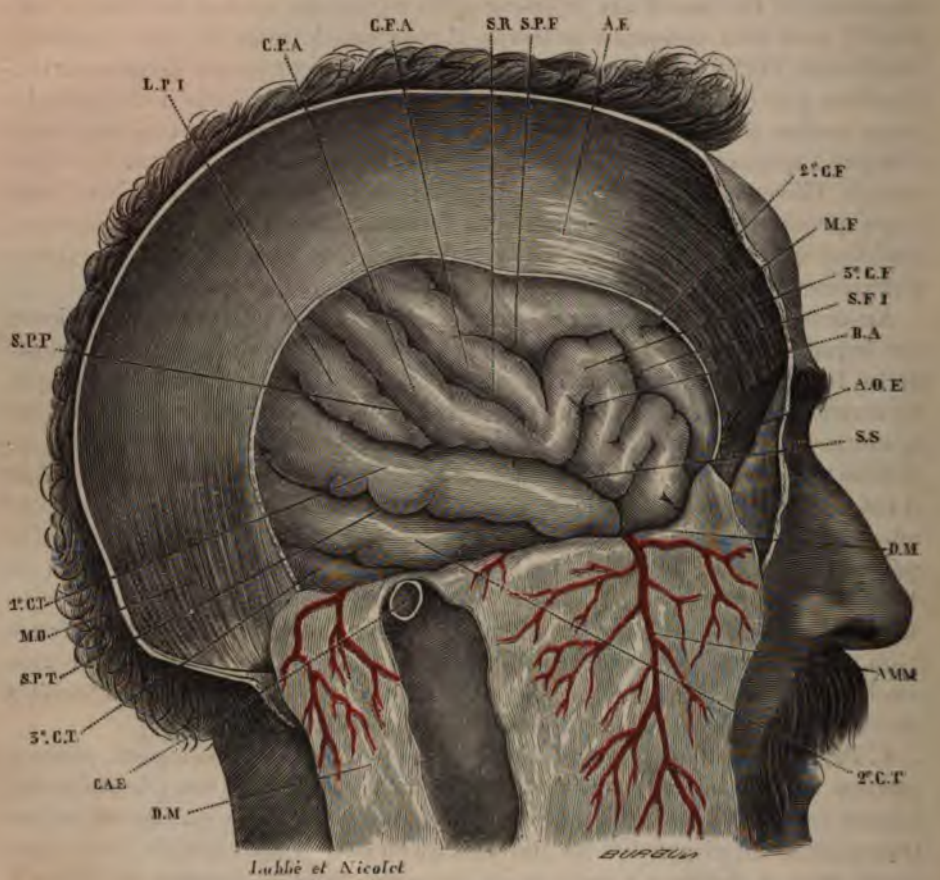

Fig. 7. — *Portion de l'encéphale correspondant à la région temporale. Les os ont été sectionnés au niveau de la ligne courbe temporale, et la dure-mère a été rabattue.*

AE, aponévrose épicrânienne.
AMM, artère méningée moyenne.
AOE, apophyse orbitaire externe.
BA, branche antérieure de la scissure de Sylvius.
CAE, conduit auditif externe.
CFA, circonvolution frontale ascendante.
2me CF, deuxième circonvolution frontale.
3me CF, troisième circonvolution frontale.
CPA, circonvolution pariétale ascendante.
1re CT, première circonvolution temporale.
2me CT, deuxième circonvolution temporale.
3me CT, troisième circonvolution temporale.
DM, dure-mère, rabattue et divisée pour laisser voir le conduit auditif externe.
LPI, lobule pariétal inférieur.
MF, muscle frontal.
MO, muscle occipital.
SFI, scissure frontale inférieure.
SPF, scissure parallèle frontale.
SPP, scissure parallèle pariétale.
SPT, scissure parallèle temporale.
SR, scissure de Rolando.
SS, scissure de Sylvius.

La scissure de Sylvius tout éntière ;
La moitié inférieure environ de la scissure de Rolando ;
La moitié inférieure des scissures parallèle frontale et parallèle pariétale ;
Le scissure frontale inférieure ;

La scissure parallèle temporale dans presque toute sa longueur et une partie de la scissure temporale inférieure.

Les circonvolutions en rapport avec la région temporale sont les suivantes :

La troisième circonvolution frontale ou circonvolution de Broca tout entière et une partie de la deuxième circonvolution frontale ;

La moitié inférieure environ des circonvolutions frontale et pariétale ascendantes ;

Une petite partie du lobule pariétal inférieur ;

Les trois circonvolutions temporales presque dans toute leur étendue.

En pénétrant plus profondément encore, on rencontrerait les noyaux gris centraux.

Vaisseaux et nerfs.

Si l'on accepte que la région temporale a pour limite externe la peau, pour limite interne l'encéphale (et c'est ainsi qu'il faut, selon moi, la comprendre), on voit que les artères doivent être divisées en trois groupes : groupe sous-cutané (S), groupe sous-aponévrotique (Q), groupe sous-osseux (O) (fig. 4). Le premier groupe comprend l'*artère temporale superficielle;* le second, les artères décrites sous le nom de *temporale moyenne* et *temporales profondes;* le troisième, la *méningée moyenne*. Un instrument vulnérant porté dans la région temporale rencontrera nécessairement ces trois groupes d'artères.

L'artère *temporale superficielle* apparaît à la tempe au-dessus de l'arcade zygomatique ; de profonde qu'elle était dans la région parotidienne, elle devient superficielle pour se placer dans la couche sous-cutanée, se dirige presque aussitôt de bas en haut et d'arrière en avant, de façon à couper obliquement la région et se divise en deux branches collatérales, l'une antérieure, l'autre postérieure. Une incision verticale pratiquée dans la région temporale, pour peu qu'elle offre une certaine étendue, rencontrera donc le tronc ou les branches de cette artère : aussi n'est-il pas étonnant que les plaies de cette région s'accompagnent fréquemment d'hémorrhagies abondantes, dont on se rend d'ailleurs très facilement maître par la compression ou la ligature des deux bouts dans la plaie.

J'ai signalé plus haut les flexuosités de l'artère temporale et sa prédisposition au développement de la varice artérielle. Il est une autre affection plus rarement observée, dont rendent bien compte les rapports anatomiques de la temporale superficielle. En effet, cette artère est accompagnée par la veine du même nom, qui lui est sous-jacente et lui adhère assez intimement, d'où la possibilité de la lésion simultanée de ces deux vaisseaux et de la production d'un anévrysme artério-veineux ou plutôt d'une varice anévrysmale. Ces deux affections pourraient être facilement confondues, car un de leurs symptômes communs est le bruit de souffle ; mais, outre le caractère de ce souffle, qui diffère dans les deux cas, intermittent dans le premier, continu avec redoublement dans le second, il est un autre élément de diagnostic qui ne peut tromper : le doigt, appliqué sur un point très limité, correspondant à l'orifice de communication entre l'artère et la veine, supprime tout bruit de souffle, s'il s'agit d'une varice anévrysmale.

Les artères du second groupe sont désignées sous le nom d'*artères temporales profondes*. L'une d'elles, la temporale moyenne, naît quelquefois de la temporale superficielle à une petite distance au-dessus de l'arcade zygomatique, traverse le feuillet externe de l'aponévrose temporale, et se termine dans le peloton adipeux compris entre les deux feuillets (R) ; les autres, situées plus profondément, se distribuent dans le muscle par sa face profonde après s'être détachées perpendiculairement du tronc de la maxillaire interne (P) : ce sont les temporales profondes antérieure et postérieure (Q).

L'artère *méningée moyenne* (O), logée, ainsi que nous l'avons dit, dans l'épaisseur de la dure-mère, affecte avec la région temporale les rapports suivants : si l'on trace une ligne horizontale partant de l'apophyse orbitaire externe, on rencontre l'artère méningée moyenne sur le trajet de cette ligne, à 3 centimètres environ en arrière de l'apophyse. Il faut donc, autant que possible, éviter d'appliquer une couronne de trépan sur ce point, sous peine de provoquer une hémorrhagie grave et fort difficile à arrêter.

Lorsqu'un malade est atteint de fracture du crâne, si le chirurgien est autorisé à penser que le trait de la fracture s'étend de la voûte à la base en passant à 3 centimètres environ en arrière de l'apophyse orbitaire externe, il devra redouter que l'artère méningée moyenne ne soit intéressée. Or la déchirure de ce vaisseau est d'une extrême gravité : il en résulte, en effet, un épanchement sanguin qui, vu le volume de l'artère blessée, est presque toujours suffisant pour déterminer une compression mortelle du cerveau.

Les *veines* de la région temporale ne méritent aucune mention spéciale : nous connaissons la disposition de la veine temporale superficielle ; les veines temporales profondes accompagnent les artères du même nom. Il en est de même de l'artère méningée moyenne, qui, contrairement à une opinion longtemps admise, présente deux veines satellites.

Le *nerf* le plus important de la région est le nerf auriculo-temporal. L'auriculo-temporal, ou nerf temporal superficiel, est une des branches sensitives du maxillaire inférieur. Après avoir fourni une anastomose importante au nerf facial, il contourne le col du condyle de la mâchoire, se porte verticalement en haut entre le pavillon de l'oreille et la base de l'apophyse zygomatique, pour se distribuer à la peau de la tempe. Si l'on voulait en pratiquer la section, il faudrait le chercher en avant du tragus vers la base de l'apophyse zygomatique, facile à sentir avec le doigt. L'artère temporale superficielle peut aussi servir de guide par ses battements, car le nerf la côtoie. C'est à la section du nerf auriculo-temporal qu'il faut sans doute attribuer les succès merveilleux qu'obtenait un charlatan dont parle Richet dans son livre : les névralgies dentaires les plus opiniâtres cédaient instantanément à une incision faite au-devant du tragus.

Les autres nerfs de la région n'offrent pour le chirurgien aucun intérêt. Désignés sous le nom de nerfs temporaux profonds, ils naissent de la branche motrice du nerf maxillaire inférieur au nombre de trois (temporaux profonds antérieur, moyen et postérieur), et sont destinés au muscle crotaphyte, qu'ils pénètrent par sa face interne en suivant à peu près la distribution des artères.

En résumé, les divers éléments dont se compose la région temporale, considérés sous une forme synthétique, sont groupés de la façon suivante en procédant de la superficie vers la profondeur (voyez les figures 1, 4 et 7) :

1° La peau ;

2° La couche graisseuse sous-cutanée, comprenant l'artère et la veine temporales superficielles, le nerf auriculo-temporal ; les muscles auriculaires et des filets du facial ;

3° Le prolongement latéral de l'aponévrose épicrânienne ;

4° La couche celluleuse sous-aponévrotique ;

5° L'aponévrose temporale { feuillet externe ; couche graisseuse intermédiaire, au milieu de laquelle on trouve parfois une artère temporale moyenne ; feuillet interne ;

6° La couche graisseuse sous-aponévrotique, occupant le tiers inférieur environ de la loge temporale ;

7° Le muscle temporal { Les artères temporales profondes et les nerfs temporaux profonds sont situés dans l'épaisseur du muscle, qu'ils pénètrent par sa face profonde ;

8° Le périoste ;

9° La paroi osseuse ;

10° La dure-mère, contenant dans son épaisseur l'artère méningée moyenne, et enfin l'encéphale.

J'ai indiqué, chemin faisant, les considérations spéciales qui se rapportent aux plaies, aux contusions, aux lésions pathologiques de la région temporale. Ajoutons que les abcès se divisent en deux classes bien distinctes, suivant qu'ils sont sus ou sous-aponévrotiques : les premiers siègent en dehors, les seconds en dedans de l'arcade zygomatique. Ces derniers ont une tendance naturelle à fuser dans la fosse zygomatique, qui n'est, en définitive, que l'aboutissant de la fosse temporale. Ces abcès sont heureusement fort rares : s'il était nécessaire d'en pratiquer l'ouverture, il nous semble que le lieu d'élection serait immédiatement au-dessus de l'arcade zygomatique. Je formule ainsi cette opération : à un centimètre au-dessus de l'arcade, pratiquer une incision verticale, diviser couche par couche, en se rappelant bien qu'il existe à ce niveau trois plans aponévrotiques et trois couches de tissu adipeux, avant d'arriver sur le muscle ; inciser enfin ce muscle parallèlement à la direction des fibres.

La région temporale ne donne naissance à aucune tumeur qui lui emprunte des caractères particuliers, mais, par suite de son voisinage avec la cavité crânienne, et surtout avec la cavité orbitaire, elle peut être secondairement envahie par des produits pathologiques nés primitivement dans ces cavités. Or, si l'on songe à la profondeur de la loge temporale, à la résistance des parois qui la circonscrivent, on conçoit qu'un prolongement déjà volumineux l'ait envahie, sans que rien à l'extérieur ait révélé son existence. C'est ainsi que, ayant à opérer un malade atteint de cancer mélanique de l'œil, je dus chercher par-dessous l'arcade zygomatique un prolongement du volume d'une grosse noix, qui avait gagné la loge temporale en traversant la paroi externe de l'orbite, et dont il était impossible de soupçonner la présence ; ce que l'on comprendra d'autant plus aisément qu'au voisinage de l'orbite, derrière l'os malaire, la fosse temporale atteint sa plus grande profondeur.

C. — RÉGION MASTOÏDIENNE.

La *région mastoïdienne* a pour limites celles de l'apophyse mastoïde elle-même, c'est-à-dire qu'elle a la forme d'un triangle à base supérieure, à sommet inférieur.

Pour se faire une idée exacte de cette région, il convient, après l'avoir examinée de face (fig. 1), de l'étudier sur une coupe verticale passant immédiatement derrière le pavillon de l'oreille, ainsi que je l'ai fait pour la figure 8.

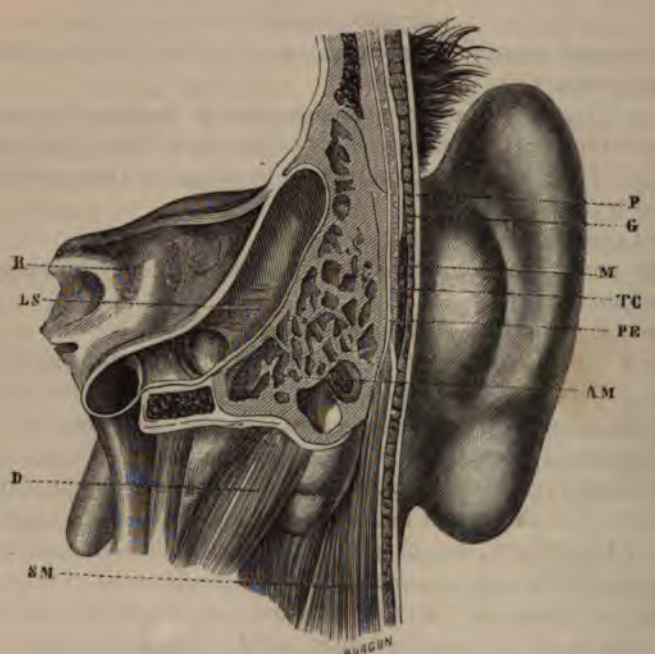

Fig. 8. — *Coupe verticale et transversale passant à travers la région mastoïdienne.*

AM, apophyse mastoïde.
D, digastrique.
G, couche cellulo-graisseuse sous-cutanée.
LS, sinus latéral.
M, muscle auriculaire postérieur.
P, peau.
PE, périoste.
R, rocher.
SM, muscle sterno-cléido-mastoïdien.
TC, couche de tissu cellulaire.

L'*apophyse mastoïde* est tout à fait sous-cutanée; on trouve seulement à sa surface les diverses couches de la région occipito-frontale, qui viennent s'y terminer. Il faut y ajouter le petit muscle auriculaire postérieur.

Le *périoste* de l'apophyse est remarquablement épais et donne insertion sur les limites de la région aux muscles sterno-mastoïdien, occipital, splénius et petit complexus.

On y rencontre : l'artère auriculaire postérieure, placée dans le sillon auriculo-mastoïdien et adhérente à la couche sous-cutanée comme les autres artères du cuir chevelu; la branche mastoïdienne du plexus cervical superficiel et le rameau auriculaire du nerf facial.

Dans l'intérieur de l'apophyse se trouvent les cellules mastoïdiennes, qui communiquent avec la caisse du tympan, et plus profondément le sinus latéral et la dure-mère.

Je ne fais d'ailleurs que mentionner ici toutes ces parties. Elles tirent, en effet, leur intérêt principal des rapports qu'elles affectent avec l'appareil auditif: je renvoie donc le lecteur aux chapitres *Conduit auditif externe* et *Cellules mastoïdiennes*, où il trouvera exposées les nombreuses considérations chirurgicales qui se rattachent à cette région.

1 – 23 - 96.

CHAPITRE II

De la boîte osseuse du crâne.

Pour se faire une juste idée du crâne proprement dit, il faut séparer du squelette de la tête tous les os qui composent la face. La forme de la tête varie, en effet, suivant qu'on l'étudie avec ou sans les os de la face. Dans le premier cas, elle ressemble à un ovoïde à grosse extrémité antérieure; dans le second cas, la grosse extrémité de l'ovoïde regarde en arrière.

Le crâne a été comparé encore, avec raison, à une sphère creuse dont il représenterait les quatre cinquièmes environ. Cette sphère se trouve être coupée à sa partie inférieure suivant une ligne CD (fig. 9), dirigée obliquement de haut en bas et d'avant en arrière, ligne qui représente l'inclinaison de la base du crâne sur l'horizon AB. Entre les lignes AB et CD se trouve un espace triangulaire ADC, à base antérieure et à sommet postérieur, espace comblé par les os de la face. L'inclinaison de la base du crâne sur l'horizon varie nécessairement suivant que la face est plus ou moins développée : or, celle-ci offrant chez l'enfant un très faible développement par rapport au crâne, il en résulte que la ligne CD s'écarte de plus en plus de la ligne AB, à mesure qu'on s'approche du développement complet.



Fig. 9. — *Inclinaison de la base du crâne sur l'horizon.*

Je n'ai pas à décrire ici les nombreuses variétés de forme que présente le crâne suivant les individus et les races; je rappellerai seulement que Retzius les a divisées en deux groupes: les *dolichocéphales* ou crânes allongés, et les *brachycéphales* ou crânes courts et arrondis. On a dû constituer un groupe intermédiaire, les *mésaticéphales* (μεσάτιος, moyen).

Huit os concourent à former la boîte crânienne. De ces huit os quatre sont

impairs; ce sont : le frontal, l'ethmoïde, le sphénoïde et l'occipital; deux sont pairs : le pariétal et le temporal. Outre ces huit os, qui sont constants, on en rencontre souvent de surnuméraires qui portent le nom d'*os wormiens*. Ces derniers occupent d'habitude l'angle supérieur et postérieur des pariétaux, et sont d'ailleurs très variables dans leur siège, ainsi que dans leur volume, leur nombre et leur forme.

Épaisseur des os du crâne. — Il est difficile de donner une mensuration exacte des os du crâne, car leur épaisseur varie beaucoup suivant les sujets. Elle sera de 3 ou 4 millimètres à peine chez les uns, et arrivera jusqu'à 1 centimètre chez d'autres, fait important à noter au point de vue de la production, plus ou moins facile, des fractures du crâne. Cette différence d'épaisseur des os du crâne, suivant les sujets, se remarque à chaque instant dans les autopsies, lorsqu'on ouvre la boîte crânienne avec la scie au lieu du marteau ; on ne sait jamais à quelle distance exacte on se trouve de la dure-mère. La même difficulté se présente lorsqu'il s'agit d'appliquer au crâne une couronne de trépan. Le chirurgien doit y procéder en plusieurs fois, retirer, remettre la couronne, pour s'assurer exactement de la mobilité de la rondelle et de l'aspect de la sciure d'os. L'épaisseur des os de la voûte crânienne est loin d'être la même dans tous les points. Plus considérable à la protubérance occipitale, à l'apophyse mastoïde et à la partie inférieure du frontal, elle est beaucoup moindre dans les fosses occipitales postérieures, et surtout vers l'écaille du temporal, si mince parfois qu'elle est transparente. La paroi crânienne est amincie également dans les points correspondant aux sinus, aux dépressions qui logent les artères méningées.

Des sutures du crâne.

Les os du crâne sont unis entre eux au moyen de *sutures*.

Les sutures se rapportent à plusieurs types : la *suture dentée*, la *suture squameuse*, la *suture par juxtaposition* ou *harmonique*. Les travaux récents sur la topographie crânio-cérébrale nous obligent à les étudier séparément.

La voûte du crâne présente les sutures suivantes :

1° La suture *médio-frontale* ou *métopique* (de μέτωπον, front) sépare les deux moitiés dont se compose primitivement dans quelques cas l'os frontal (une fois sur sept [fig. 10]).

2° La suture *sagittale*, formée par l'union des bords supérieurs des deux pariétaux, occupe la ligne médiane et s'étend directement d'avant en arrière. Le point de jonction des sutures métopique et sagittale constitue le *bregma*. L'extrémité postérieure de la suture sagittale est désignée du nom de *lambda*. A 4 centimètres environ au-dessus du lambda se trouvent les deux trous pariétaux très rapprochés de la suture. Cette dernière présente en ce point un caractère particulier signalé par Broca : elle est beaucoup plus simple qu'en avant et en arrière, et quelquefois réduite à une ligne sur une longueur d'environ 2 centimètres. Broca a désigné ce point spécial sous le nom d'*obélion* (ὀβελός, trait). C'est à ce niveau que débute ordinairement la soudure des os de la voûte du crâne.

Il est d'une haute importance dans la topographie crânio-cérébrale de déterminer le siège précis du bregma sur le vivant; nous verrons plus loin dans quel

but. On y peut parvenir d'une manière suffisamment exacte à l'aide du moyen suivant : la tête du sujet étant droite, menez d'un conduit auditif externe à l'autre une ligne verticale passant sur le sommet de la tête : le bregma correspond à la partie moyenne de cette ligne que l'on appelle ligne *bi-auriculaire* ou *plan auriculo-bregmatique*.

Il existe à cet égard quelques variétés négligeables dans la pratique.

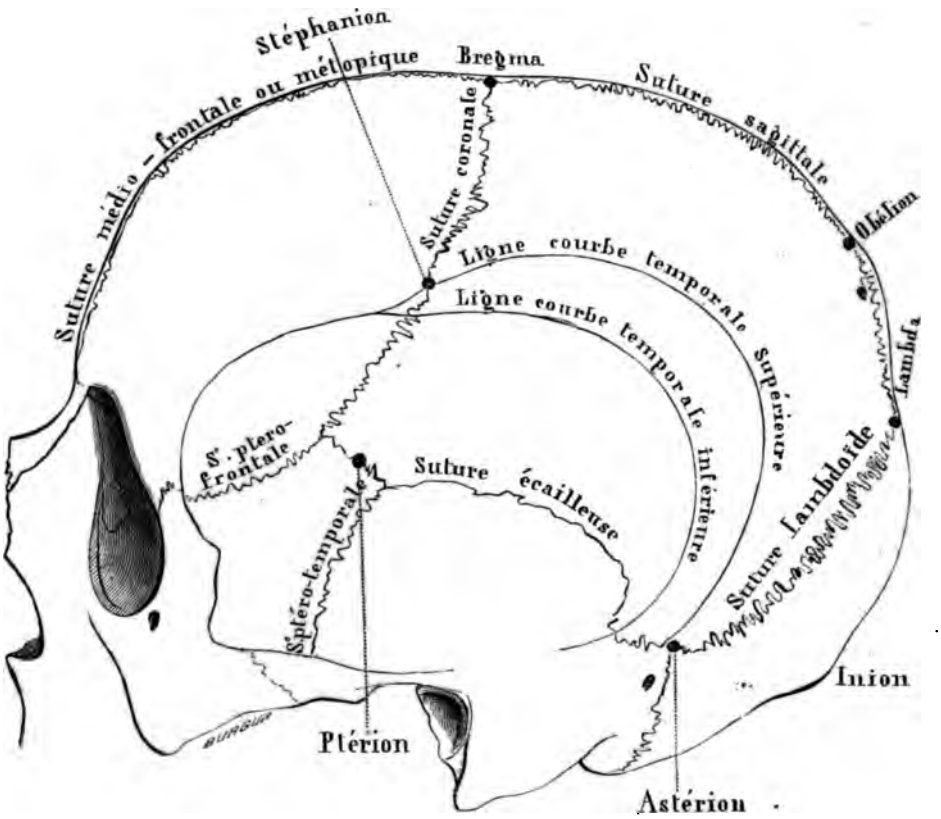

Fig. 10. — *Figure représentant les sutures et les points singuliers de la voûte du crâne.*

Le siège précis du lambda sur le vivant est un peu plus difficile à déterminer. Il m'a semblé, d'après les mensurations que j'ai faites à ce sujet sur les crânes du musée de Clamart, qu'on se rapprochait sensiblement de la vérité en disant que le lambda se trouve à 6 centimètres au-dessus de l'*inion* (1), relief généralement appréciable à travers les téguments du crâne. Il importe de trouver aisément le lambda sur le vivant, parce que ce point correspond exactement à la limite des lobes pariétal et occipital du cerveau.

3° La suture *lambdoïde* ou *pariéto-occipitale* est formée par l'union des bords de l'écaille de l'occipital avec les bords postérieurs des pariétaux. Elle affecte la forme de la lettre grecque Λ, d'où le nom qui sert à la désigner. Les deux

(1) On appelle inion (de ἰνίον, nuque) la saillie osseuse désignée en anatomie descriptive sous le nom de protubérance occipitale externe.

branches qui la constituent, parties du lambda, se portent obliquement en bas et en dehors pour aboutir au niveau de la région mastoïdienne en un point appelé *astérion* (de ἀστὴρ, étoile). L'astérion est le point de rencontre des trois sutures lambdoïde, pariéto-mastoïdienne et occipito-mastoïdienne.

4° La suture *coronale* ou *fronto-pariétale* résulte de l'union de l'écaille du frontal avec les bords antérieurs du pariétal; il en existe une droite et une gauche, qui sont symétriques. Partie du bregma, la suture coronale se porte obliquement en dehors et en avant, gagne la fosse temporale, où elle se termine en un point appelé *ptérion*, que je décrirai dans un instant. Les bords correspondants des deux os sont taillés en biseau, de telle sorte qu'en haut le frontal appuie sur le pariétal, tandis qu'en bas c'est le pariétal qui s'appuie sur le frontal. En traversant la fosse temporale, la suture coronale croise la ligne courbe temporale; le point d'entre-croisement de ces deux lignes est appelé *stéphanion* ou *point stéphanique* (de στεφάνη, couronne). La suture coronale présente des caractères différents au-dessus et au-dessous du stéphanion : dentée dans le premier point, elle est presque linéaire dans le second.

5° La suture *squameuse* ou *écailleuse* résulte de l'union du bord inférieur du pariétal avec l'écaille du temporal. Le temporal s'applique sur le pariétal, et nous verrons plus loin combien cette disposition est favorable à la résistance du crâne. La suture écailleuse représente une ligne courbe à concavité inférieure, et commence en avant au ptérion pour se terminer en arrière à l'astérion. Elle répond à peu près exactement à l'une des scissures fondamentales du cerveau, la *scissure de Sylvius;* aussi importe-t-il d'en déterminer le siège sur le vivant. J'ai dans ce but mesuré la distance qui sépare l'arcade zygomatique (point toujours facilement appréciable sur le vivant) du sommet de la courbe écailleuse : elle est d'environ 5 centimètres.

6° Les sutures *ptéro-temporale* ou *ptéro-frontale* (on donne le nom de *ptère* à la grande aile du sphénoïde) résultent de l'union de la ptère avec le temporal en arrière et le frontal en avant. La première se continue avec la suture écailleuse, et la seconde avec la suture coronale. Dans le même point on trouve ordinairement une suture horizontale étroite, formée par l'union du sommet de la ptère avec l'angle antéro-postérieur du pariétal. Quand cette dernière suture n'existe pas, le frontal et le temporal se touchent.

Il existe donc dans la fosse temporale un point où se rencontrent quatre os : le frontal, le pariétal, le sphénoïde et le temporal; on désigne ce point sous le nom de *ptérion* (de πτέρον, aile). Le ptérion est situé sur le trajet d'une ligne horizontale partant de l'apophyse orbitaire externe, et siège à 3 centimètres environ en arrière de cette apophyse.

J'ai déjà signalé l'existence des os wormiens. On les trouve de préférence dans la suture lambdoïde, où ils sont parfois très nombreux. Il en existe cependant quelquefois au niveau du bregma, du ptérion, des sutures sagittale et écailleuse. Il n'est pas rare de trouver dans le lambda un seul os wormien très large, de forme triangulaire, que l'on appelle *os épactal.*

Une suture se compose du bord des deux os correspondants et d'une membrane intermédiaire, appelée membrane suturale. Les sutures diffèrent singulièrement aux différents âges de la vie. Chez le nouveau-né, la membrane suturale, vestige du crâne membraneux primitif, entre pour une part impor-

tante dans la composition de la voûte du crâne : c'est elle qui remplit les fontanelles. A partir de la naissance, cette membrane diminue peu à peu et finit par disparaître complètement, de façon que les bords correspondants des os soient intimement soudés l'un à l'autre, le crâne ne formant plus alors qu'un seul os. C'est à ce phénomène de soudure des os du crâne qu'on donne le nom de *synostose*.

La synostose constitue un fait physiologique qui s'accomplit spontanément à un certain âge de la vie : elle est alors *normale*, mais elle peut être *prématurée* ou *pathologique*.

La synostose normale commencerait vers l'âge de 40 à 50 ans, pour être complète de 80 à 95 ans. Il semble exister une relation assez intime entre la synostose du crâne et le développement ou la conservation des facultés intellectuelles. En effet, d'après Broca, le poids du cerveau chez les races supérieures augmente jusqu'à l'âge de 40 ans et commence à diminuer entre 40 et 50. La diminution progresse avec l'âge : or, on remarquera que l'époque d'apparition de la synostose est précisément la même que celle où commence la diminution du cerveau. D'autre part, il me semble que la conservation des facultés intellectuelles soit en rapport avec la persistance des sutures : c'est ainsi que, dans la collection de Gall, se trouve le crâne d'un vieillard mort à l'âge de 102 ans, en pleine puissance intellectuelle, sur lequel la plupart des sutures sont intactes.

La synostose n'apparaît pas à la même époque dans les différentes races. Dans les races inférieures, celles qui sont, d'après Gratiolet, le moins perfectibles (l'Australien, le Hottentot, le nègre, etc.), les sutures sont plus simples et s'effacent de très bonne heure ; elles disparaissent quelquefois plus ou moins complètement chez les sujets de 30 à 40 ans.

Quant à l'ordre d'oblitération des sutures, Gratiolet est arrivé aux résultats suivants : chez l'homme blanc : 1° suture sagittale ; 2° suture lambdoïde ; 3° suture frontale-pariétale. Dans la race éthiopienne, au contraire, la fronto-pariétale se soude avec la lambdoïde. Il résulterait encore des recherches de Gratiolet que chez le blanc la suture se ferme d'abord en arrière, tandis que chez le nègre, par exemple, elle se ferme d'abord en avant ; on observerait souvent ce dernier résultat sur les crânes d'idiots appartenant à la race blanche.

La synostose anormale ou prématurée donne lieu à des considérations anthropologiques d'un haut intérêt que je dois seulement faire entrevoir ici. Comme conséquence immédiate, en s'opposant au développement symétrique du crâne, la synostose prématurée entraîne une foule de déformations, étudiées par Virchow, Broca, etc. On lui a attribué un rôle prépondérant dans le développement de la *microcéphalie*. En effet, eu égard à l'âge auquel apparaît la synostose anormale, celle-ci peut être divisée en congénitale, infantile et juvénile. Or, il est aisé de concevoir qu'une boîte crânienne inextensible dès la naissance opposera un obstacle absolu au développement régulier de l'encéphale : aussi Virchow attribua-t-il la microcéphalie à l'oblitération prématurée des sutures. Cependant d'éminents esprits, Cruveilhier, entre autres, ont pensé que la synostose prématurée était non pas la cause, mais le résultat de l'arrêt de développement du cerveau. C'était également l'opinion de Broca, qui a trouvé les sutures entièrement libres sur tous les crânes de microcéphales, non seulement chez les

individus encore enfants, mais aussi chez ceux qui ont atteint l'âge adulte. Des faits récents paraissent cependant plutôt favorables à la théorie défendue par Virchow. En 1889 M. Guéniot présentait à l'Académie de médecine un enfant microcéphale dont les fontanelles et les sutures semblaient oblitérées, et formulait cette opinion qu'une opération libératrice pourrait peut-être permettre à l'encéphale de prendre son expansion normale. L'année suivante, M. Lannelongue pratiquait sur le crâne d'un microcéphale la *crâniectomie*, c'est-à-dire réséquait une bande de tissu osseux large de 5 à 6 millimètres, longue de 10 à 15 centimètres, opération théoriquement intéressante, répétée un certain nombre de fois depuis cette époque, mais dont les résultats pratiques paraissent être médiocres.

Les sutures ont pour résultat d'amortir les chocs et d'arrêter dans une certaine mesure les vibrations qu'ils produisent, de sorte que, toutes choses égales d'ailleurs, la fréquence des fractures du crâne est en raison de la disparition des sutures : un crâne d'enfant se fracture difficilement, tandis que le crâne d'un vieillard, réduit à une seule pièce, est relativement fragile.

Les sutures du crâne ont perdu de nos jours l'importance qu'elles avaient jadis en médecine opératoire, alors que la trépanation était le traitement obligé des fractures fissuraires de la voûte crânienne; il y avait alors pour le malade un intérêt de premier ordre à ce que le chirurgien ne confondît pas suture et fissure : aussi la possibilité d'une suture anormale due à la présence d'un os wormien devait-elle être toujours présente à l'esprit de l'opérateur.

Structure et propriétés des os du crâne.

Le crâne est *élastique*. Très développée sur les crânes d'adultes, cette propriété diminue sur les crânes de vieillards. Voici comment j'ai l'habitude de démontrer ce fait dans mes cours : deux crânes, l'un d'adulte, l'autre de vieillard (70 ans, par exemple), sont préparés, c'est-à-dire séparés des os de la face et vidés de leur contenu. Les deux crânes, tenus à 1 mètre environ au-dessus d'un sol recouvert de dalles, sont abandonnés à leur propre poids et tombent sur le vertex : le crâne d'adulte rebondit comme une balle élastique presque jusqu'au point de départ, tandis que le crâne de vieillard se brise généralement en produisant le bruit classique de pot fêlé.

La disposition de la substance osseuse des os du crâne présente un intérêt particulier : sur une coupe on reconnaît qu'il existe deux lames de tissu compact séparées par une couche de tissu spongieux. Des deux lames l'une est *externe*, l'autre *interne;* le tissu intermédiaire prend le nom de *diploé*. Le diploé est composé de lamelles osseuses très minces limitant des espaces dans lesquels circulent des vaisseaux artériels et surtout veineux : il ne laisse pas que de ressembler un peu au tissu spongieux des os courts ou à celui des extrémités des os longs ; cependant les deux lames de tissu compact sont parfois tellement rapprochées l'une de l'autre qu'il n'existe aucun tissu intermédiaire : c'est ce qu'on observe, par exemple, sur la lame criblée et l'ethmoïde, sur l'écaille du temporal.

Les deux tables possèdent chacune des propriétés particulières : la table externe présente une certaine épaisseur, elle est régulière et donne au crâne

son aspect lisse et uni, elle est de plus très élastique; la table interne est plus blanche, notablement moins épaisse, et irrégulière à sa surface, où l'on voit des saillies, des dépressions et de longues gouttières occupées par des vaisseaux. Mais ce qui caractérise surtout la table interne c'est sa fragilité, que l'on a comparée à celle du verre, d'où le nom de *lame vitrée* sous lequel on la désigne encore. La lame vitrée est très cassante et absolument privée d'élasticité : cette dernière propriété appartient exclusivement à la table externe et au diploé.

De ces faits découlent des conséquences importantes.

A la suite d'une chute sur le crâne il peut se produire une fracture de la table interne avec intégrité de la table externe et du diploé. Voici comment nous comprenons ce fait, dont le diagnostic malheureusement ne saurait être que soupçonné. Sous l'influence du choc la table externe s'affaisse, tend à devenir plane, ou même à se déprimer si le choc est violent; elle exerce sur le diploé sous-jacent une pression immédiatement transmise à la table interne, qui se déprime aussi vers la cavité crânienne d'une quantité égale à celle de la table externe; mais cette dernière, très élastique, se relève tout de suite, si le choc n'a pas été suffisant pour la fracturer, tandis que l'interne, ne pouvant suivre ce retrait, se brise et présente même souvent un éclat.

Une autre raison vient encore s'ajouter à la précédente pour produire le même phénomène. Les deux tables du crâne appartiennent chacune à une circonférence dont le rayon n'est pas absolument le même, puisque la circonférence interne est inscrite dans l'externe : or le choc porté sur un point du crâne tend à redresser également les courbures des deux lames, et c'est évidemment celle qui appartient au plus court rayon qui doit se briser la première. Cette cause ne serait sans doute pas capable à elle seule de produire la fracture isolée de la lame vitrée, vu la légère différence de courbure des deux lames dans l'espace limité de la voûte crânienne où porte le choc, mais elle n'est plus négligeable, du moment où les deux parois sont l'une élastique et l'autre fragile, alors surtout que la plus courte est la plus fragile. Le même phénomène ne se produit-il pas d'ailleurs sur un morceau de bois vert dont on veut redresser la courbure, la surface concave se brisant alors que la surface convexe résiste encore?

Une autre conséquence fort importante résulte du défaut absolu d'élasticité de la lame vitrée.

Dans une fracture du crâne on ne peut se faire une idée exacte de la disposition de la fracture en s'en rapportant seulement à l'état de la table externe : alors, en effet, que cette dernière présente une simple fissure, l'interne peut offrir et offre souvent plusieurs fragments. Ceux-ci restent exactement dans le point où les a mis le choc, c'est-à-dire que leurs pointes, dirigées vers le cerveau, déchirent parfois la dure-mère et les branches de la méningée, ou même pénètrent dans la substance cérébrale. On conçoit aisément pourquoi ces esquilles affectent souvent une forme étoilée : la lame vitrée ayant éclaté au niveau du point percuté, les fragments restent attachés par leur base, tandis que les pointes convergent vers la cavité crânienne. La présence de ces esquilles ajoute encore à la gravité de la fracture : elles sont la source de méningo-encéphalites primitives et d'accidents consécutifs variés, et, si la clinique pouvait parvenir à en démontrer l'existence, nul doute qu'il ne fût indiqué de les redresser ou de les extraire à l'aide de la trépanation, ainsi que l'a de nouveau

proposé M. Jules Bœckel : mais on ne peut malheureusement que soupçonner cette disposition dans la grande majorité des cas, et, malgré l'autorité de Sédillot, la plupart des chirurgiens n'admettent pas aujourd'hui que cela suffise pour trépaner. L'opération ne me paraît indiquée que s'il existe des phénomènes cérébraux soit primitifs, soit consécutifs.

Du mode de nutrition de la boîte crânienne.

La *circulation* présente dans les os du crâne des caractères spéciaux dont nous avons déjà parlé à propos de la région occipito-frontale. Nous avons vu qu'on y trouve des artères, un système particulier de veines appelées veines diploïques et des vaisseaux dits émissaires, faisant communiquer la circulation extra-crânienne avec celle de l'intérieur du crâne.

La circulation est loin d'être dans les os du crâne aussi active que dans le reste du squelette : il en résulte que la nutrition doit y être plus languissante, point sur lequel la science ne me paraît pas encore complètement fixée.

Le peu d'adhérence du périoste aux os de la voûte du crâne semble indiquer que cette membrane n'est plus liée aussi directement à la nutrition du squelette que dans les autres points du corps, puisque de sa face profonde se détache un moins grand nombre de vaisseaux.

Les os du crâne empruntent aussi quelques éléments de leur nutrition à la dure-mère, désignée parfois sous le nom de périoste interne, mais à tort, car cette membrane doit plutôt être envisagée comme un organe de protection pour les centres nerveux.

Je n'eusse pas signalé cette différence sensible entre la nutrition des os du crâne et celle des autres os du squelette, s'il n'en résultait des conséquences chirurgicales intéressantes. J'ai dit plus haut que les vastes lambeaux occupant une grande partie du cuir chevelu n'avaient aucune tendance à se gangrener, à cause de la situation des vaisseaux dans la couche sous-cutanée : or, lorsque ces lambeaux comprennent toutes les parties molles de la voûte crânienne avec le périoste, que les os du crâne se trouvent par conséquent dénudés dans une large étendue, il ne survient pas de nécrose, à l'inverse de ce qui se passe dans les autres points du squelette, circonstance très favorable pour le pronostic des plaies du crâne. En général, le décollement de la dure-mère ne s'accompagne pas non plus de nécrose.

Si le décollement du périoste ne détermine pas la nécrose des os du crâne, c'est qu'il ne joue qu'un rôle restreint dans la nutrition de ces os, et, si ces deux faits sont vrais, nous en devons trouver une nouvelle confirmation dans la manière dont le périoste du crâne sert à la réparation des pertes de substance de la boîte crânienne. Or la clinique nous apprend que jamais, chez l'adulte du moins, une perte de substance des os du crâne ne se répare complètement. Que se passe-t-il ordinairement dans les os atteints de nécrose ? Le périoste s'épaissit et fournit, parfois très rapidement, comme à la mâchoire inférieure, par exemple, un nouvel os : au crâne, au contraire, à la suite d'une nécrose et après l'élimination du séquestre, on observe une perte de substance qui n'a aucune tendance à la réparation osseuse ; les bords s'émoussent et

s'amincissent, la cicatrice cutanée adhère à la dure-mère et ferme seule la boîte crânienne. Et d'ailleurs il suffit de jeter un coup d'œil sur les nombreux crânes trépanés que contient le musée Dupuytren pour constater que les rondelles d'os enlevées depuis nombre d'années n'ont été nullement remplacées par un os nouveau ; l'orifice ne se rétrécit que par une sorte de rapprochement des bords.

Comme troisième conséquence naturelle de ce peu de vitalité des os du crâne, je signalerai les lenteurs de la consolidation de leurs fractures : plusieurs mois sont en général nécessaires à ce travail, et encore à la condition que les fragments ne soient que peu écartés.

Du mécanisme de la résistance de la boîte crânienne.

L'étude du *mécanisme* suivant lequel le crâne résiste aux chocs extérieurs est une de celles qui ont le plus vivement intéressé les chirurgiens à toutes les époques, et cependant, malgré les nombreux travaux écrits sur la matière, la vérité ne s'est pas encore suffisamment dégagée pour qu'une théorie nette et claire ait pu jusqu'ici rendre compte de tous les faits observés.

Étudions d'abord l'agencement des os l'un par rapport à l'autre au point de vue de la résistance ; nous examinerons ensuite la question de savoir si le crâne résiste à la manière d'une sphère ou bien à la manière d'une voûte, point capital de la discussion.

L'élasticité du crâne, la multiplicité des pièces qui entrent dans sa composition, contribuent puissamment à sa résistance ; il en est de même de la disposition de ces diverses pièces entre elles, ainsi que vont le démontrer les réflexions suivantes, empruntées pour la plupart à Hunauld.

Les chocs pouvant atteindre *directement* le crâne portent : 1° sur le vertex 2° sur les parties latérales ; 3° en avant ; 4° en arrière.

1° Lorsqu'un choc violent porte sur le sommet du crâne, il agit sur le bord supérieur des pariétaux, qu'il tend à enfoncer du côté de la cavité crânienne. Mais cet enfoncement du bord supérieur des pariétaux ne peut s'exécuter sans que, par un mouvement de bascule, le bord inférieur de ces os se porte en dehors. Or cet écartement en dehors est rendu impossible : les articulations du pariétal avec le temporal et le sphénoïde sont telles, en effet, que ces deux derniers os recouvrent en partie le bord inférieur du pariétal. Ils s'opposent au déjettement en dehors de cet os. L'écaille du temporal et la grande aile du sphénoïde jouent donc par rapport au pariétal le même rôle que les arcs-boutants dans les édifices d'architecture.

Cet arc-boutant est lui-même soutenu à l'aide d'une disposition très ingénieuse : il suffit, en effet, de voir se détacher de la face externe du temporal l'arcade zygomatique, qui va prendre un solide point d'appui sur l'os malaire, et, par son intermédiaire, sur le maxillaire supérieur, pour comprendre que cette arcade osseuse représente pour le temporal un deuxième arc-boutant. Il en résulte que le choc porté sur la voûte du crâne est transmis du pariétal au temporal et de ce dernier à l'arcade zygomatique, qui le transmet à son tour aux os de la face, où il s'épuise en se décomposant. Il est tellement vrai que la transmission des ébranlements portés sur le sommet du crâne s'opère par ce

mécanisme, qu'il n'est pas rare de voir les malades accuser à la suite d'un choc sur le vertex une vive douleur dans le maxillaire supérieur et jusque sur la partie médiane de la voûte palatine, aboutissant ultime de tout l'effort du traumatisme.

2° Le choc porté sur les parties latérales du crâne agit sur le bord inférieur du pariétal : ce bord tend donc à se porter en dedans du côté de la cavité crânienne, mais ce déjettement en dedans ne peut se produire sans que le bord supérieur des pariétaux se porte en dehors ; or plusieurs raisons s'opposent à ce déplacement : d'abord le mode d'engrenage des deux pariétaux l'un avec l'autre sur la ligne médiane, et ensuite l'agencement de l'articulation fronto-pariétale. Le frontal est, en effet, taillé en biseau, de façon à s'appliquer sur la face externe du pariétal.

3° Lorsque l'effet porte sur la partie antérieure du crâne, le frontal résiste en s'appuyant sur les grandes ailes du sphénoïde, sur les pariétaux, et, par leur intermédiaire, sur l'occipital.

4° Si le choc porte sur l'occipital, celui-ci résiste, grâce à la disposition de la suture lambdoïde, qui décompose l'effort et le transmet aux pariétaux et au frontal. Il faut toutefois remarquer que, dans ces diverses hypothèses, une partie des ébranlements communiqués soit au frontal, soit à l'occipital, se propage, d'une part, aux os de la face, d'autre part, à la colonne vertébrale, où ils se disséminent et s'épuisent.

Le crâne résiste-t-il à la manière d'une sphère ou bien à la manière d'une voûte ?

Jusqu'aux remarquables expériences d'Aran sur les fractures du crâne, les chirurgiens s'accordaient à penser que le crâne résiste aux chocs à la façon d'une sphère, et aujourd'hui encore cette opinion compte quelques défenseurs. Admettons pour un instant cette hypothèse, et voyons ce qui doit se passer.

Quand un choc est appliqué sur un corps sphérique, les vibrations produites se propagent uniformément à tous les points de la sphère, et, si elles sont suffisantes pour déterminer une rupture, c'est sur la partie la plus mince de la sphère que la rupture doit avoir lieu. Or les parties les moins résistantes de la boîte crânienne se rencontrent précisément à la base du crâne. En effet, les os qui composent cette base, quoique épais et durs, sont rendus cassants par les nombreux orifices dont ils sont percés, par les conduits et cavités creusés dans leur épaisseur. Si le crâne résiste à la manière d'une sphère, puisque c'est la base du crâne qui est le point le plus faible, c'est cette base qui doit céder la première lorsqu'un choc très violent est porté sur un point quelconque de la sphère : on devrait donc souvent trouver des fractures limitées à la base du crâne.

Ces fractures, qui portent le nom de fractures *par contre-coup*, étaient en effet admises couramment par les chirurgiens. Ceux-ci pensaient que les vibrations communiquées par la force vulnérante avaient pour point de concentration le corps du sphénoïde, et que là devaient de préférence se rencontrer les fractures.

Or la fracture par contre-coup, c'est-à-dire une fracture de la base du crâne succédant à un choc porté directement sur la voûte, avec intégrité de la portion

de la boîte crânienne intermédiaire au point percuté et au point fracturé, cette fracture-là n'existe pas, ou du moins n'a pas été démontrée sur le vivant depuis que l'attention est éveillée sur cette importante question. Force est donc de ne point admettre la comparaison qui a été faite du crâne avec une sphère creuse, et de reconnaître qu'il résiste à la manière d'une voûte architecturale.

Les recherches d'Aran, celles de Trélat et les travaux ultérieurs de M. Félizet tendent d'ailleurs à démontrer le même fait (1).

Dans ses expériences faites à l'amphithéâtre des hôpitaux, en collaboration avec le professeur Sappey, alors prosecteur, Aran arriva aux conclusions suivantes :

1° Jamais il ne s est produit de fracture de la base du crâne sans fracture au point percuté.

2° Les fractures de la voûte gagnent ordinairement par irradiation la base du crâne, même à travers les sutures, qui ne s'opposent pas du tout à cette propagation, comme le croyait Galien.

3° Elles y arrivent par le chemin le plus court, c'est-à-dire en suivant la courbe du plus court rayon.

Étant donnée par conséquent une fracture de la voûte au niveau des pariétaux, le trait de la fracture qui se porte vers la base devra passer par la fosse temporale; si la fracture part de l'occipital, elle gagnera la base par les fosses cérébelleuses; enfin, si la fracture a atteint d'abord les grandes ailes du sphénoïde, elle cheminera à travers les fosses sphénoïdales.

Sans être absolument constante, cette marche du trait de la fracture est suffisamment précise pour que la clinique puisse en tirer parti dans certains cas où le point de départ à la voûte est connu.

La théorie émise par Aran a été confirmée par les intéressantes recherches de M. Félizet, qui s'est appuyé principalement sur des pièces pathologiques. M. Félizet a pu, durant la vie des malades, tracer à l'avance le chemin que devait suivre le trait de la fracture, et l'autopsie lui a donné raison. Pour cet auteur, le crâne, au point de vue de la résistance, manque d'unité : c'est un édifice composé non pas d'une simple voûte, mais de six voûtes irrégulières et symétriques deux à deux. Ces voûtes sont : 1° la moitié du front ; 2° la fosse sphénoïdale ; 3° la fosse occipitale. Elles ont pour points d'appui : la première, la fosse nasale et la pièce orbito-sphénoïdale ; la deuxième, la pièce orbito-sphénoïdale et le rocher ; la troisième, le rocher et la tubérosité occipitale. Ces trois voûtes symétriques correspondent donc chacune à l'un des trois étages de la base du crâne. Il en résulte que le crâne présente trois contre-forts ou murs-boutants et trois parties intermédiaires plus faibles par lesquelles passent les traits des fractures pour se rendre de la voûte à la base. Les piliers convergent vers un centre commun de résistance qui est l'apophyse basilaire : aussi le minimum de mouvement a-t-il lieu au niveau de ce point, qui ne pourrait jamais se fracturer.

M. Félizet a donné plus de précision encore à la question que ne l'avait fait Aran, il a ajouté les données de la clinique à celles de l'expérimentation, mais,

(1) Les expériences cadavériques entreprises ultérieurement par Maurice Perrin sur le même sujet paraissent infirmer celles d'Aran et démontrer l'existence des fractures par contre-coup à la suite de la précipitation du cadavre d'un lieu plus ou moins élevé (*Société de chirurgie*, séance du 20 février 1878).

au total, la conclusion est la même, à savoir : le crâne résiste à la manière d'une voûte, et les fractures de la base ne sont que des irradiations des fractures de la voûte : il n'y a donc pas de fractures par contre-coup.

Il est cependant utile d'établir une distinction. Quand je dis qu'il n'existe pas de fracture de la base du crâne par contre-coup, j'entends une fracture consécutive à un choc porté directement sur un point quelconque de la voûte : mais cela n'implique pas qu'on ne puisse trouver des fractures à la base du crâne sans qu'il y ait en même temps fracture de la voûte. Certes il en existe, mais elles se produisent par un mécanisme tout différent, et, pour ne pas les confondre avec les précédentes, je les désignerais volontiers sous le nom de fractures *indirectes* de la base du crâne.

La boîte crânienne, considérée dans sa totalité, repose sur deux colonnes osseuses : l'une antérieure, le squelette de la face ; l'autre postérieure, la colonne vertébrale ; des chocs appliqués sur ces colonnes retentiront nécessairement sur le crâne.

Les chocs appliqués sur la colonne antérieure peuvent porter sur le menton. Dans cette hypothèse, l'ébranlement se propage au condyle du maxillaire inférieur ; dans certaines circonstances, le condyle peut défoncer la cavité glénoïde du temporal et pénétrer jusque dans la cavité crânienne. Que le choc ait porté sur le maxillaire supérieur ou sur les os propres du nez, il pourra en résulter également une fracture de l'ethmoïde ou du frontal.

Les chocs transmis à la base du crâne par la colonne vertébrale portent sur les talons, les genoux, ou les ischions. Le mécanisme étant le même dans les trois cas, supposons un individu faisant une chute d'un lieu élevé sur les talons. Au moment où les talons touchent le sol, la tête, animée d'une certaine force d'impulsion, rencontre l'extrémité supérieure de la colonne vertébrale, dont la force de résistance est représentée par la résistance même du sol sur lequel elle porte par l'intermédiaire du bassin et des membres inférieurs. Ces deux puissances, la force de résistance du sol et l'impulsion de la tête, se dirigeant en sens contraire, doivent se décomposer ou déterminer une lésion en rapport avec le degré initial d'impulsion. Les forces se décomposent souvent au niveau des articulations qui unissent les nombreuses pièces mobiles dont le rachis est formé, mais il se peut que, les membres inférieurs et la colonne vertébrale se transformant sous l'influence de la contraction musculaire en une tige inflexible, le choc se fasse sentir en définitive aux deux extrémités de la tige, et alors il se produit soit une fracture des deux calcanéums, soit une fracture de la base du crâne, avec une commotion cérébrale plus ou moins intense. La clinique démontre journellement la réalité de ce mécanisme, et chacun sait qu'une chute très légère sur les deux talons contre un sol dur produit immédiatement une commotion cérébrale très appréciable.

Pour achever ce que je voulais dire de la résistance du crâne, il me reste à signaler quelques particularités relatives au rocher. On rencontre des fractures limitées à cet os et perpendiculaires à son axe ; certains auteurs les ont considérées comme des fractures par contre-coup ; je pense que ces fractures *isolées* doivent être rangées dans la catégorie des fractures *indirectes* et qu'elles succèdent à un choc portant sur les parties latérales du crâne, au niveau de la base même du rocher.

Voici d'ailleurs comment je comprends le mécanisme de la production des

fractures perpendiculaires à l'axe du rocher. Remarquons d'abord que cet os, qui paraît présenter une extrême solidité, vu le tissu compact qui entre uniquement dans sa composition, est cependant l'un des plus fragiles de la base du crâne. La cause en est dans la quantité considérable de trous, de canaux, de cavités qu'on y trouve pour loger les différentes parties constituantes de l'oreille; en sorte que, eu égard à son volume, la quantité de tissu osseux qui entre dans la composition du rocher est relativement très restreinte. De plus, qu'on veuille bien jeter un coup d'œil sur la coupe du rocher, représentée figure 20, coupe passant par le conduit auditif externe, la caisse et le conduit auditif interne, on verra que dans ce point la substance osseuse est réduite à bien peu de chose, puisque ces trois cavités sont situées sur le prolongement du même axe, et que les parois supérieure et inférieure de la caisse sont réduites à une lamelle osseuse souvent très mince. Il est donc certain *a priori* que, si une force quelconque agit sur les deux extrémités du rocher de façon à tendre à les rapprocher l'une de l'autre, la pyramide cédera dans le point le plus faible, qui est celui que nous venons d'indiquer : or la clinique démontre que le trait de la fracture passe en effet à peu près constamment au niveau du conduit auditif interne par la caisse. Toutes les fois donc qu'une force quelconque agit sur la base du rocher, elle tend à pousser cet os vers la cavité crânienne, de façon à ce que son sommet vienne arc-bouter contre le corps du sphénoïde : se trouvant serré comme dans un étau, le rocher se brise, et la fracture est alors toujours perpendiculaire au grand axe de l'os ; le trait passe par le point le moins résistant de la pyramide, qui est celui que je viens de signaler : aussi ces sortes de fractures se ressemblent-elles à peu près toutes.

Deux dispositions anatomiques tendent à diminuer la fréquence des fractures transversales du rocher. La première est l'obliquité qu'il présente d'arrière en avant et de dehors en dedans. Il est certain que cette obliquité diminue beaucoup l'effet de la pression aux deux extrémités de la pyramide, pression qui eût été plus efficace si le rocher eût offert une direction absolument transversale. La deuxième est l'existence d'un fibro-cartilage constant siégeant à la base du crâne.

Le sommet du rocher ne repose pas, en effet, directement sur le corps du sphénoïde, il en est séparé par le trou déchiré antérieur. Généralement les trous du crâne servent au passage des vaisseaux et des nerfs : or celui-ci ne donne passage à aucun organe ; il est, au contraire, comblé par une substance résistante et élastique, un fibro-cartilage qui ne s'ossifie jamais. N'est-il pas évident que ce fibro-cartilage est destiné à amortir le choc, qu'il fait pour le sommet du rocher office de tampon ? Dans un choc ou une chute sur les parois latérales du crâne, cette disposition donne au rocher un certain jeu qui diminue de beaucoup la fréquence de ses fractures, celles-ci ne se produisant qu'après épuisement de l'élasticité du fibro-cartilage.

Sans vouloir entrer plus avant dans une discussion théorique des fractures du crâne, je dirai que la fracture du rocher passant par le conduit auditif interne succède à un choc direct porté sur les parties latérales du crâne. Le rocher, se trouvant alors saisi entre la force extérieure et le corps du sphénoïde, cède dans un point constamment le même ; ce point, qui est le plus faible, correspond à une ligne passant par le conduit auditif interne, la caisse et le conduit auditif externe.

Il existe une autre variété de fracture du rocher, la fracture longitudinale ou parallèle à l'axe : mais je ferai remarquer que c'est là une fracture du temporal plutôt que du rocher proprement dit. Le trait de la fracture passe tantôt en avant, tantôt en arrière de la pyramide, dans les fosses moyenne ou postérieure de la base du crâne. Le mécanisme de ces fractures ne diffère pas de celui des fractures de la base du crâne en général, tel que je l'ai exposé, c'est-à-dire qu'elles ne sont qu'une irradiation des fractures de la voûte.

CHAPITRE III

Parties molles contenues dans la boîte crânienne.

Dans l'intérieur de la boîte crânienne se trouvent, en procédant de dehors en dedans : les enveloppes de l'Encéphale, un liquide spécial, le liquide *céphalo-rachidien*, et l'Encéphale.

ENVELOPPES DE L'ENCÉPHALE.

Les enveloppes de l'Encéphale se présentent dans l'ordre suivant : 1° la *Dure-Mère* ; 2° l'*Arachnoïde ;* 3° la *Pie-mère*.

Dure-Mère crânienne.

La *dure-mère* crânienne est une membrane fibreuse qui constitue pour la masse encéphalique un organe de contention et de protection très efficace. C'est un organe de contention, parce qu'après sa déchirure on voit la substance cérébrale faire hernie, et c'est un organe de protection suffisant pour qu'après une large perte de substance de la boîte osseuse, la masse cérébrale ne subisse aucune atteinte. Ce rôle de la dure-mère est d'autant plus important que, comme on l'a vu plus haut, les pertes de substance osseuse ne se réparent jamais complètement.

La dure-mère présente à considérer une face externe et une face interne ; de plus, elle contient dans son épaisseur de grosses veines qui portent le nom de *sinus*.

Par sa face externe la dure-mère adhère aux os du crâne, mais cette adhérence est loin d'être la même dans toutes les parties. Très faible à la voûte, elle devient très intime à la base, surtout au niveau des parties saillantes, telles que les apophyses clinoïdes, le bord postérieur des petites ailes du sphénoïde, l'apophyse crista-galli, le bord supérieur des rochers. L'adhérence n'est pas plus forte au niveau des sutures que dans le reste de la voûte.

La dure-mère envoie par sa face externe de nombreux prolongements à travers les trous de la base du crâne et se continue avec le périoste. Nous ne ferons que mentionner les *granulations de Pacchioni*, situées de chaque côté du sinus longitudinal supérieur.

Le rapport le plus important de la face externe de la dure-mère, celui d'où

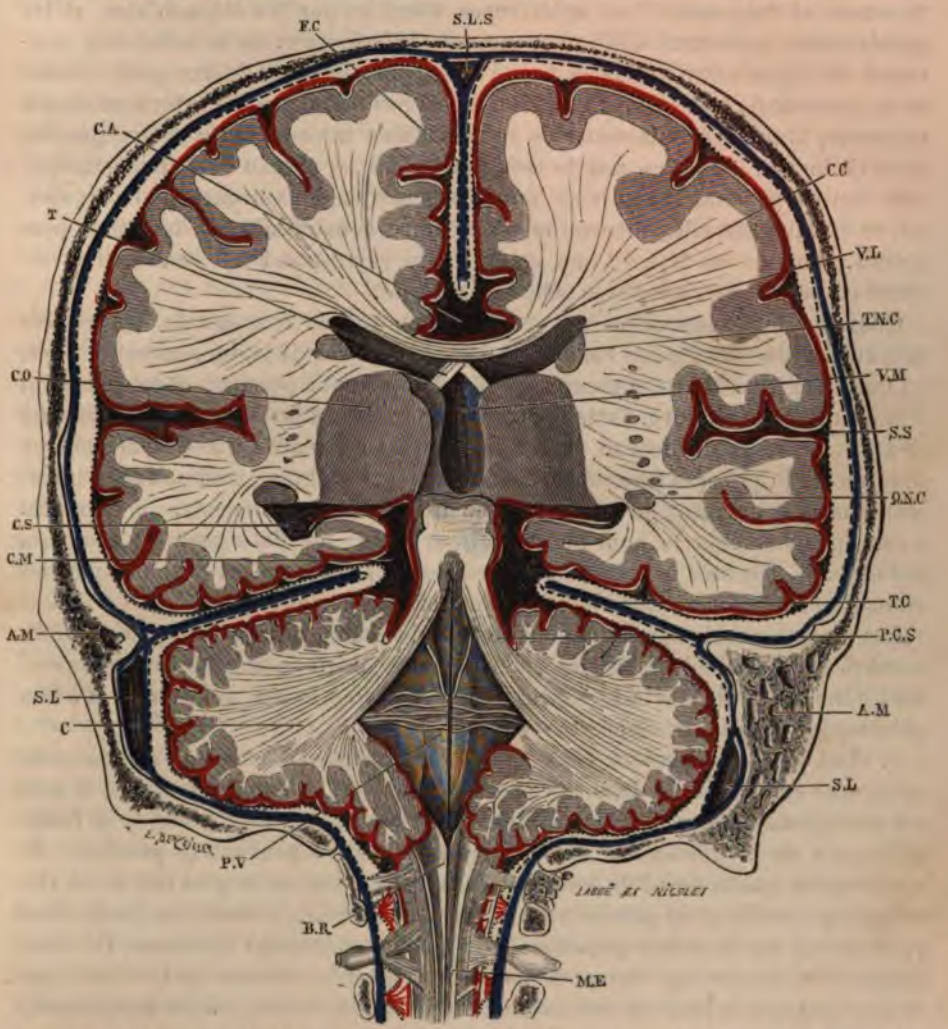

Fig. 11. — *Coupe verticale et transversale de la tête passant par le bregma, le sommet des apophyses mastoïdes et le trou occipital, montrant l'ensemble des parties molles contenues dans la boîte crânienne (segment antérieur de la coupe). — Le trait bleu figure la dure-mère et ses prolongements. — Les deux lignes en pointillé noir représentent les feuillets pariétal et viscéral de l'arachnoïde. — Le trait rouge suit le trajet de la pie-mère.*

AM, apophyse mastoïde.
BR, bulbe rachidien.
C, cervelet.
CA, confluent antérieur du liquide céphalo-rachidien.
CC, corps calleux.
CM, confluent moyen du liquide céphalo-rachidien.
CO, couche optique.
CS, corne sphénoïdale du ventricule latéral.
FC, faux du cerveau.
ME, moelle épinière.
PCS, pédoncule cérébelleux supérieur.
PV, plancher du quatrième ventricule.
QNC, queue du noyau caudé.
SL, sinus latéral.
SLS, sinus longitudinal supérieur.
SS, scissure de Sylvius.
T, trigone cérébral.
TC, tente du cervelet.
TNC, tête du noyau caudé.
VL, ventricule latéral.
VM, ventricule moyen.

découlent des considérations chirurgicales d'un grand intérêt, c'est le rapport avec les artères méningées.

Au nombre de trois, ces artères méningées sont divisées en antérieures, postérieures et moyennes. Les antérieures, fournies par les ethmoïdales, et les postérieures, provenant de la pharyngienne inférieure et de la vertébrale, peuvent à la rigueur être négligées par le chirurgien, à cause de leur petit volume et de la rareté de leur lésion : mais il n'en est pas de même de l'artère méningée moyenne, branche volumineuse de la maxillaire interne. Cette artère pénètre dans l'intérieur du crâne par le trou petit rond au niveau de l'angle antéro-inférieur du pariétal et se divise immédiatement en deux branches principales, qui se subdivisent elles-mêmes en un nombre considérable de branches plus petites. Nous avons déjà dit que cette artère correspond à 3 centimètres environ en arrière de l'apophyse orbitaire externe.

Quoique plus rapprochées des os du crâne que de l'encéphale, les artères méningées sont néanmoins comprises dans l'épaisseur de la dure-mère, en sorte qu'une déchirure de cette membrane s'accompagnera presque nécessairement d'une rupture vasculaire. Cette rupture donnera lieu à un épanchement de sang siégeant entre la dure-mère et les os, et c'est en réalité à cette variété que se rapporte la presque totalité des épanchements sanguins traumatiques intra-crâniens qui ont tant préoccupé, avec raison, les chirurgiens. Je donnerai à ces épanchements le nom de *sous-osseux*, pour les distinguer de ceux qui ont été déjà signalés à propos de la région épicrânienne et désignés par les noms de *sous-cutanés*, *sous-aponévrotiques* et *sous-périostiques*.

Les épanchements sanguins sous-osseux du crâne, qui, je le répète, constituent presque exclusivement les épanchements chirurgicaux ou traumatiques, sont donc le résultat de la blessure d'une des branches des méningées et à peu près toujours de la méningée moyenne.

Si l'indépendance presque complète de la dure-mère d'avec les os de la voûte crânienne est précieuse dans le cas d'une perte de substance osseuse, il n'en est pas de même pour les épanchements de sang, car c'est grâce à la faible adhérence de la dure-mère aux os que ces derniers peuvent se produire. Et remarquons que le point du crâne où cette adhérence est le plus faible, où elle est presque nulle, c'est précisément la fosse temporale, c'est-à-dire l'endroit où se trouvent les branches principales de l'artère méningée moyenne. De plus, toutes les fractures qui ont pour point de départ le sommet de la voûte crânienne gagnent la base en suivant le chemin le plus court, c'est-à-dire l'écaille du temporal ; enfin, nous avons vu que nulle part les parois osseuses ne sont aussi minces que dans cette région. Il résulte donc : 1° de l'existence des branches principales de la méningée moyenne dans la région temporale, 2° du peu d'adhérence de la dure-mère aux os du crâne en ce point, 3° de la fréquence des fractures vers l'écaille du temporal, 4° de la minceur des parois osseuses, il résulte, dis-je, que les épanchements de sang sous-osseux ont pour lieu d'élection les régions latérales du crâne.

Le peu d'adhérence de la dure-mère dans la fosse temporale rend également compte d'un fait dont j'ai été témoin en novembre 1894 et qui me paraît tout à fait digne de remarque. Une jeune femme s'était tiré un coup de revolver de petit calibre dans la région temporale droite. Je trouvai à ce niveau la dure-mère décollée et un épanchement sanguin du volume d'un œuf de poule produit par une déchirure du tronc de l'artère méningée moyenne. La balle était au centre du caillot et n'avait pas traversé la dure-mère qui était intacte. Or,

la substance cérébrale était réduite en bouillie dans le point correspondant au caillot; cela n'avait pu être produit que par la balle agissant à travers la dure-mère qui s'était laissée déprimer, ainsi qu'on l'a observé pour les vêtements.

Deux causes sont susceptibles de produire l'épanchement sanguin sous-osseux : une contusion et une fracture.

On conçoit qu'une contusion puisse, à la rigueur, produire un décollement de la dure-mère et la rupture d'une artériole; mais, outre que cette cause est rare, la gravité du cas ne réside pas tant dans le fait de l'épanchement lui-même, qui est alors toujours modéré, que dans la production d'accidents tardifs de suppuration.

La cause par excellence est la fracture, et voici ce qui se passe : chute sur la tête, fracture de la voûte, propagation à la base, production d'une esquille, déchirure de la dure-mère par cette esquille, ouverture d'une branche de la méningée moyenne, épanchement de sang sous-osseux et décollement de la dure-mère par le sang épanché. L'adhérence de la dure-mère, si faible qu'elle soit, peut faire obstacle à l'épanchement, lorsque ce dernier provient d'un très petit vaisseau, mais elle sera facilement vaincue si la source de l'hémorrhagie est un vaisseau volumineux: l'épanchement détermine alors la compression du cerveau et une mort rapide.

L'épanchement peut mettre un certain temps à se produire, et le chirurgien doit toujours penser à la possibilité d'accidents tardifs, surtout lorsqu'il soupçonne que le trait de la fracture passe par la fosse temporale : c'est ainsi que j'ai publié jadis l'histoire d'un jeune homme atteint, à la suite d'une chute, de fracture du crâne : vers le quatrième jour, alors que les symptômes n'offraient presque plus rien d'alarmant en apparence, il succomba brusquement, au moment où il parlait à la sœur du service. Je trouvai à l'autopsie un épanchement sanguin sous-osseux considérable, avec aplatissement du cerveau.

Cet épanchement étant diagnostiqué, aurais-je pu guérir mon malade? Ceci me conduit à dire quelques mots de la trépanation du crâne.

Et d'abord comment faut-il pratiquer l'opération ? La plupart des chirurgiens se sont servis jusqu'ici de l'instrument fonctionnant comme le vilebrequin des menuisiers, de manière à enlever une rondelle osseuse. Depuis longtemps j'ai renoncé à ce procédé pour employer le ciseau et le maillet, qui permettent d'agir avec plus de précision et de sécurité sans que l'encéphale soit influencé par la percussion des instruments, ainsi qu'on aurait pu le craindre théoriquement.

Après avoir pratiqué une incision aux téguments du crâne, de préférence à lambeau, on enlève la portion osseuse et on réapplique ce lambeau sans se préoccuper de l'oblitération de la perte de substance. Lorsque celle-ci est très étendue, on a eu recours avec succès à la greffe osseuse (Ricard), conduite qu'il sera bon d'imiter.

En 1889, Wagner a proposé la résection ostéoplastique ou *temporaire* du crâne. Il détache de larges lambeaux osseux en les laissant adhérer aux parties molles, procédé ingénieux mais dont les indications seront toujours très exceptionnelles.

Eu égard aux accidents qu'il est destiné à combattre, le trépan doit être divisé en *préventif*, *primitif* et *consécutif*.

Le trépan préventif, fort employé pendant une longue série de siècles, con-

siste à trépaner tout individu atteint de fracture fissuraire du crâne. On conseillait même, au temps d'Hippocrate, lorsqu'il y avait doute sur l'existence de la fissure, d'appliquer sur les os une couche d'encre (médicament noir) et de gratter l'os : l'encre en s'imbibant dénotait-elle l'existence d'une fissure, on trépanait. Je ne suis pas d'avis d'en revenir à cette ancienne pratique.

Le trépan consécutif est destiné à combattre certains accidents tardifs des contusions ou des fractures du crâne, tels que : abcès, accidents nerveux, etc. L'indication est bonne, et doit être remplie toutes les fois que les signes cliniques permettent d'espérer atteindre le foyer. Des accidents graves existent, le chirurgien croit pouvoir les attribuer à l'existence d'un abcès : il donnera, sans hésiter, issue au pus, le foyer fût-il dans le cerveau, comme le fit jadis si heureusement Dupuytren.

Il en serait de même si l'on soupçonnait la présence d'une tumeur dans un point accessible de l'encéphale.

L'application du trépan aux accidents qui succèdent immédiatement à un traumatisme du crâne, c'est-à-dire le trépan primitif, constitue une question autrement difficile à résoudre que les deux précédentes.

Il est des cas cependant où le doute n'est pas possible : ainsi, par exemple, dans une fracture de la voûte avec esquilles, l'une de ces esquilles est manifestement enfoncée et détermine des accidents de compression : il faut relever cette esquille, enlever les corps étrangers, s'il y en a, et, pour réussir, faire au crâne l'ouverture nécessaire. En un mot, on suit les règles générales du traitement des fractures. Là n'est donc pas la difficulté.

Prenons le cas en apparence le plus favorable à l'application du trépan, celui qui s'observe assez souvent. Un individu, à la suite d'un coup ou d'une chute, est atteint d'une fracture à la voûte du crâne; on aperçoit le trait de la fracture qui passe par la fosse temporale gauche, je suppose ; le sujet présente des symptômes non équivoques de compression cérébrale, il a une hémiplégie à droite. Probablement la fracture s'accompagne d'un épanchement sanguin sous-osseux, produit par une déchirure de la dure-mère et d'un rameau méningé.

C'est pour des cas aussi bien définis que j'ai souvent entendu Denonvilliers regretter l'oubli dans lequel était tombée la trépanation du crâne; et, d'autre part, Malgaigne, se basant sur des expériences nombreuses, déclarait que le trépan est toujours une opération inutile (dans l'hypothèse où nous nous plaçons, bien entendu).

Les faits cliniques que j'ai observés depuis plusieurs années m'ont conduit à partager jusqu'à nouvel ordre l'opinion de Malgaigne, et voici mes raisons :

Pour évacuer certains épanchements sanguins qui se forment à la suite d'une fracture dans la région du crâne occupée par l'artère méningée moyenne, il faudrait enlever une bonne partie de la boîte crânienne, au niveau de la fosse temporale, tant la facilité avec laquelle se décolle la dure-mère permet aux épanchements de s'étendre au loin.

Il est vrai que les notions que nous possédons aujourd'hui sur les centres moteurs fournissent certaines indications sur le point où doit être pratiquée l'ouverture du crâne ; cependant ces indications sont loin d'avoir une précision absolue, si l'on en excepte peut-être les cas où il existe de l'aphasie avec une monoplégie brachiale droite. D'ailleurs, lors même que la résection osseuse aura découvert l'épanchement, il ne faut pas s'attendre à voir sortir immédia-

tement le sang par cette ouverture : le caillot, en effet, adhère d'une manière très intime à la dure-mère ; il faudra, pour le détacher, racler en quelque sorte la surface de la membrane : mais n'est-il pas à craindre alors, après avoir réussi avec beaucoup de peine à faire disparaître l'agent de compression cérébrale, de voir se renouveler l'hémorrhagie, puisqu'on aura enlevé le caillot qui oblitérait la lumière du vaisseau déchiré ?

La méningo-encéphalite n'est-elle pas aussi beaucoup plus à redouter après l'ouverture du foyer sanguin, dont il est, en définitive, permis d'espérer la résorption ?

La trépanation appliquée au traitement des épanchements sanguins est donc, à mon avis, une opération dont l'utilité est loin d'être démontrée.

Que faire en présence d'une plaie pénétrante du crâne par balle de revolver ? Désinfectez soigneusement la plaie en la débridant au besoin ; explorez le trajet osseux avec un stylet. Si vous rencontrez le projectile, vous devrez l'extraire en agrandissant au besoin l'ouverture crânienne. Mais si la balle a pénétré profondément dans l'encéphale, abstenez-vous de l'exploration profonde et limitez là votre intervention.

L'artère méningée moyenne, avons-nous dit, est comprise dans l'épaisseur de la dure-mère ; elle y adhère par toute sa circonférence. Il est donc aisé de concevoir qu'après la blessure de cette artère les conditions de l'hémostase spontanée (rétraction du vaisseau, diminution de son calibre) ne pouvant être remplies, l'hémorrhagie s'arrête très difficilement. Lorsque la paroi du crâne est intacte, le caillot, à mesure qu'il se forme, devient un agent de compression efficace : mais s'il existe un fracas du crâne, si la paroi osseuse correspondante a été enlevée, si le sang est versé au dehors, le chirurgien éprouve alors une très grande difficulté à se rendre maître de l'hémorrhagie. La compression est impossible, puisque l'artère repose sur le cerveau ; la torsion est impraticable, car on ne peut isoler l'artère ; la ligature ne peut réussir pour la même raison. Il faut essayer d'appliquer une pince à forcipressure sur le point d'où vient le sang. On pourrait encore tenter de passer au-dessous du vaisseau une épingle recourbée sur laquelle on mettrait un fil comme dans la suture entrecoupée ; enfin, la dernière ressource serait la ligature de l'artère carotide externe. C'est également cette dernière opération qu'il faudrait opposer à l'anévrysme de la méningée moyenne, dont on a signalé quelques exemples.

La *surface interne* de la dure-mère, très remarquable par les replis qui s'en détachent, replis comparables, jusqu'à un certain point, aux cloisons intermusculaires naissant de la face profonde des aponévroses d'enveloppe des membres, n'offre que peu d'intérêt au chirurgien. Nous renvoyons aux traités d'anatomie descriptive pour l'étude détaillée de ces replis, désignés sous le nom de *faux du cerveau*, *tente du cervelet* et *faux du cervelet*.

La faux du cerveau, toile fibreuse, rigide, résistante, tendue verticalement entre les deux lobes du cerveau, a pour but d'empêcher la compression réciproque de ces lobes l'un sur l'autre dans les différentes inclinaisons de la tête ; de même, la tente du cervelet, sorte de toile horizontalement tendue en forme de double plan incliné, entre le cerveau et le cervelet, est admirablement disposée pour s'opposer à la compression par le cerveau de l'isthme de l'encéphale. La dure-mère joue donc surtout un rôle de protection par rapport à l'encéphale.

Cette membrane reçoit un assez grand nombre de nerfs, qui tous proviennent

des ramifications de la cinquième paire. Ils ont été divisés en *antérieurs*, *moyens* et *postérieurs*. Il en résulte que l'irritation ou l'inflammation de la dure-mère sont susceptibles de produire divers troubles cérébraux de nature réflexe, tels que contracture soit du même côté, soit du côté opposé, troubles sur lesquels M. Duret a appelé de nouveau l'attention. Le strabisme, le nystagmus, peuvent reconnaître la même origine. On conçoit combien il est difficile en clinique de rapporter ces divers phénomènes à leur véritable cause, de les distinguer, par exemple, de ceux que produit la méningo-encéphalite diffuse, ou un abcès du cerveau, ce qui vient encore compliquer le traitement chirurgicale des lésions intra-crâniennes.

25 - 26.

Sinus de la dure-mère.

La dure-mère présente dans son épaisseur des espaces offrant à la coupe une forme prismatique et triangulaire, espaces tapissés à leur surface interne par une membrane analogue à la tunique interne des veines et dont la paroi externe est formée par la dure-mère elle-même. Dans ces espaces circule le sang veineux, et ils ont reçu le nom de *sinus de la dure-mère*.

Ces sinus adhèrent la plupart aux parois du crâne, comme la dure-mère elle-même, et restent béants à la coupe ; ils ne contiennent pas de valvules à leur intérieur, mais présentent seulement des cloisonnements irréguliers. Nous ferons une description rapide de ces organes, en insistant sur les points qui intéressent plus spécialement la chirurgie.

Les sinus de la dure-mère sont l'aboutissant de toutes les veines de la masse encéphalique et de la veine ophthalmique. Ils reçoivent en plus quelques veines de la dure-mère et, fait très important, des rameaux veineux du péricrâne. Des veines diploïques s'y rendent également, de façon à établir une communication assez active entre la circulation intra et extra-crânienne.

On peut les diviser en deux groupes : groupe postérieur, groupe antérieur.

Le groupe postérieur comprend les sinus longitudinaux supérieur et inférieur, le sinus droit, les sinus latéraux et les sinus occipitaux.

Au groupe antérieur appartiennent : les sinus pétreux supérieur et inférieur, basilaire, circulaire et caverneux.

Le groupe postérieur aboutit à un réservoir commun ou confluent, désigné sous le nom de *pressoir d'Hérophile ;* le groupe antérieur se rend soit dans les sinus latéraux, soit directement dans la jugulaire, et, en définitive, tout le sang veineux contenu dans les sinus de la dure-mère arrive au niveau du trou déchiré postérieur, d'où part la grosse veine jugulaire interne.

Trois de ces sinus intéressent plus particulièrement le chirurgien : ce sont le sinus *longitudinal supérieur*, y compris le pressoir d'Hérophile, les sinus *latéraux* et le sinus *caverneux*.

Né au niveau de l'apophyse crista-galli, le sinus *longitudinal supérieur* se porte sur la ligne médiane d'avant en arrière en augmentant successivement de volume, et va aboutir à la protubérance occipitale interne, où il se continue avec les sinus latéraux. Ce sinus répond immédiatement à la paroi interne du crâne et suit la suture sagittale ; à ce titre il mérite d'attirer l'attention, car, si le chirurgien devait appliquer sur le crâne une couronne de trépan, il faudrait éviter de trépaner sur la ligne médiane, plus encore au niveau de la protu-

bérance occipitale externe. Indépendamment de l'abondant écoulement de sang qui survient, il ne me paraît pas moins utile d'éviter l'ouverture de ces grands sinus béants, porte toujours ouverte à l'absorption.

Les sinus *latéraux* ont un rapport tout spécial avec la région mastoïdienne,

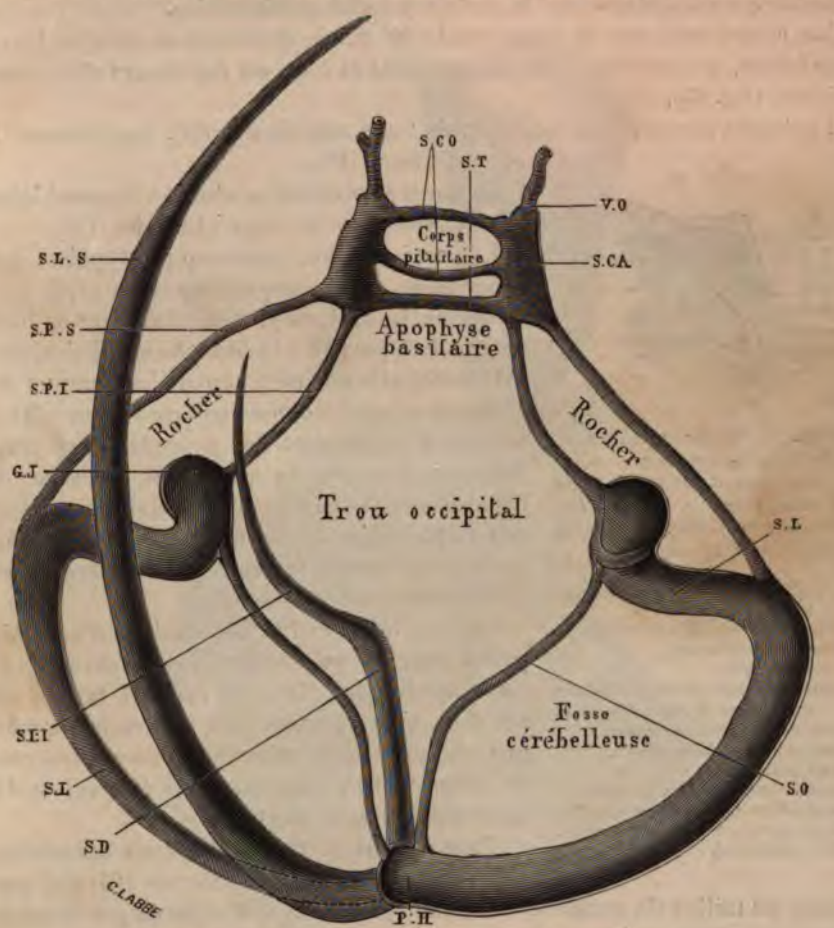

Fig. 12. — *Vue d'ensemble des sinus de la dure-mère.*

GJ, golfe de la veine jugulaire.
PH, pressoir d'Hérophile.
SCA, sinus caverneux.
SD, sinus droit.
SCO, sinus coronaire ou circulaire.
SL, sinus latéral.
SLI, sinus longitudinal inférieur.
SLS, sinus longitudinal supérieur.
SO, sinus occipital.
SPI, sinus pétreux inférieur.
SPS, sinus pétreux supérieur.
ST, sinus transverse ou basilaire.
VO, veine ophthalmique.

et il suffit de jeter un coup d'œil sur la figure 8, principalement destinée à montrer ce détail, pour comprendre leur importance dans le cas de trépanation de l'apophyse mastoïde.

Le sinus *caverneux*, formé, comme les autres sinus, par un dédoublement de la dure-mère (fig. 13), présente un intérêt particulier et mérite de nous arrêter un instant.

Situé sur les côtés de la selle turcique, dont il mesure la hauteur et la lon-

gueur, ce sinus communique en arrière avec les sinus pétreux supérieur et inférieur et avec le sinus occipital transverse ; ces quatre sinus forment à leur point de jonction un confluent comparable à celui qui existe au niveau du pressoir d'Hérophile (voir fig. 12). En avant, il reçoit la veine ophthalmique et communique en dedans avec le sinus coronaire ou circulaire.

Une coupe verticale et transversale du sinus caverneux en montre la véritable forme, qui est celle d'un triangle dont la base est supérieure et le sommet inférieur (fig. 13).

Il présente à considérer trois parois : une supérieure (PS), une externe PE) et une interne (PI).

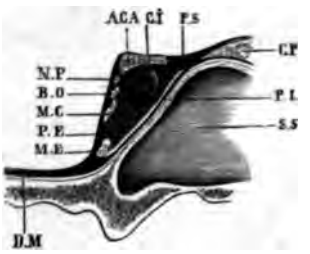

Fig. 13. — *Coupe verticale et transversale du sinus caverneux gauche passant par le milieu de la selle turcique. — Adulte, grandeur naturelle. — Segment antérieur de la coupe.*

ACA, section de l'apophyse clinoïde antérieure.
BO, branche ophtnalmique de Willis.
CI, artère carotide interne.
CP, corps pituitaire.
DM, dure-mère avant qu'elle se dédouble pour former le sinus caverneux.
MC, nerf moteur oculaire commun.
ME, nerf moteur oculaire externe.
NP, nerf pathétique.
PE, paroi externe du sinus caverneux.
PI, paroi interne du sinus caverneux.
PS, paroi supérieure du sinus caverneux.
SS, sinus sphénoïdal.

La paroi supérieure se réunit à la paroi interne pour envelopper le corps pituitaire (CP).

La paroi externe, beaucoup plus épaisse que la précédente, est remarquable par les nerfs qu'elle renferme. Ce sont, en procédant de haut en bas : le nerf pathétique (NP), la branche ophthalmique de Willis (BO) et le nerf moteur oculaire commun (MC).

Quant au nerf moteur oculaire externe (ME), il se trouve au-dessous des précédents, et plus en dedans : il en résulte qu'il n'est pas situé dans l'épaisseur de la paroi externe du sinus, mais qu'il fait saillie dans la cavité même de cet organe : comme la carotide interne, il est séparé du sang par la membrane du sinus.

La paroi interne (PI) est doublée d'une mince paroi osseuse qui sépare le sinus caverneux du sinus sphénoïdal (SS). Ce rapport intime entre les deux sinus permet de comprendre comment une plaie du sinus caverneux, avec enfoncement de cette cloison osseuse, a pu être suivie d'hémorrhagie nasale mortelle.

Dans l'intérieur même du sinus caverneux se trouve l'artère carotide interne (CI) qui paraît baigner au milieu du sang veineux, bien qu'elle en soit séparée par la tunique interne du sinus, qui se réfléchit à sa surface. Pendant ce trajet la carotide interne fournit un certain nombre de petites branches destinées pour la plupart au corps pituitaire, ce qui donne au sinus un aspect aréolaire et cloisonné : d'où le nom de caverneux.

Un fait clinique extrêmement curieux et facile à saisir résulte des dispositions anatomiques précédentes : c'est la possibilité d'une communication entre la carotide interne et le sinus caverneux, autrement dit d'un anévrysme artério-veineux intra-crânien.

Le premier cas de cette remarquable affection fut signalé à la Société anatomique en 1835 par Baron, mais il était passé presque inaperçu, lorsqu'en 1855 Nélaton observa et diagnostiqua sur le vivant une affection semblable. Le troisième cas, communiqué en 1858 à la Société de biologie par Hirschfeld, n'est que la relation d'une pièce anatomo-pathologique ; enfin le quatrième, observé et diagnostiqué pendant la vie en 1865, appartient encore à Nélaton. Ce

sont ces quatre cas qui ont servi de base au très intéressant travail de M. Delens sur ce sujet (1).

La première observation de Nélaton a été publiée en 1856 dans la thèse du docteur Henry. Il s'agit d'un étudiant en droit âgé de 21 ans, qui reçut, le 2 janvier 1855, un coup de bout de parapluie sur l'œil *gauche*. Le coup porté

Fig. 14. — *Anévrysme artério-veineux du sinus caverneux et de l'artère carotide interne* (Collection de Nélaton).

a, veine ophthalmique.
b, orifice de la veine ophthalmique à la partie antérieure du sinus caverneux.
c, bout supérieur de la carotide déchirée dans le sinus.
d, bout inférieur réuni par une languette au bout supérieur.
e, paroi externe du sinus caverneux renversée en dehors.
f, esquille adhérente à la paroi externe.
g, sinus pétreux inférieur.
h, orifice par lequel le sinus sphénoïdal communique avec le sinus caverneux.
i, nerf optique pénétrant dans l'orbite avec l'artère ophthalmique.

obliquement produisit une déchirure de la carotide interne *droite* dans le sinus caverneux correspondant, avec fracture de la paroi interne du sinus sphénoïdal

(1) *De la communication de la carotide interne et du sinus caverneux (anévrysme artério-veineux)*, par le docteur E. Delens, 1870. — On pourra consulter avec grande utilité la thèse de M. Trolard, intitulée : *Recherches sur l'anatomie du système veineux de l'encéphale et du crâne.* — Thèse de Paris, 1868.

du même côté : il en résulta un anévrysme artério-veineux. Le jeune malade succomba le 11 avril de la même année à la suite d'épistaxis abondantes et répétées.

La figure 14, provenant de la collection de Nélaton et dessinée sur la préparation de M. Sappey, rend mieux compte de la lésion primitive et des altérations consécutives que toutes les descriptions.

Dans le second fait de Nélaton, il s'agit d'une jeune fille de 17 ans qui, en juillet 1864, étant montée sur une voiture chargée de pièces de vin, fit une chute ; en même temps une des pièces roula sur elle et la frappa à la tête. Il se produisit une fracture transversale du corps du sphénoïde immédiatement en avant de l'apophyse basilaire, et une fracture du sommet des deux rochers. Ce fut l'esquille pointue du rocher gauche qui pénétra dans le sinus caverneux correspondant et déchira l'artère carotide interne. Nélaton pratiqua la ligature de la carotide primitive le 6 mars 1865, et la malade succomba le 17.

On trouva à l'autopsie des lésions anatomiques identiques à celles qui sont représentées figure 14.

La lésion, pathognomonique en quelque sorte, de l'anévrysme artério-veineux du sinus caverneux est la dilatation excessive de la veine ophthalmique, dilatation qui rend bien compte de l'exophthalmie considérable qui fut observée, ainsi que de l'existence d'une *tumeur pulsatile siégeant immédiatement au-dessous de la partie interne de l'arcade orbitaire.*

M. Delens fait remarquer que jusqu'ici le frémissement vibratoire désigné sous le nom de *thrill* n'a pas été perçu dans cette variété d'anévrysme, tandis que le souffle continu avec redoublement a été constaté avec évidence. Malgré l'existence de ce dernier symptôme, spécial à l'anévrysme artério-veineux, le diagnostic n'est certes pas toujours facile à établir entre cette affection et l'anévrysme cirsoïde ou toute autre tumeur pulsatile de l'orbite.

Indépendamment de la veine ophthalmique, qui se rend dans le sinus caverneux, nous avons dit que d'autres veines (désignées généralement sous le nom d'émissaires) se portent du cuir chevelu dans le sinus longitudinal, par exemple, ou dans le sinus latéral, suivant qu'elles partent de l'occiput ou du vertex. Il résulte de ce fait une conséquence pathologique importante : à la suite d'une plaie, d'une contusion, d'une fracture, d'une ostéite, d'une carie, d'un érysipèle, etc., du cuir chevelu, il peut se développer une phlébite des veines de la région ; cette phlébite se propage de proche en proche à travers les veines du diploé jusque dans les sinus correspondants et détermine la production de caillots dans leur intérieur. C'est cette lésion qui a été décrite sous le nom de *thrombose des sinus de la dure-mère.*

La thrombose des sinus peut néanmoins se développer spontanément sous l'influence d'un état général mal déterminé, ou encore chez les sujets tuberculeux ou atteints d'affection cardiaque : dans ces cas, c'est ordinairement le sinus longitudinal supérieur qui est oblitéré par les caillots : ceux-ci peuvent se propager jusqu'au confluent et dans les sinus latéraux.

La thrombose des sinus est une affection d'une extrême gravité, qui entraîne presque fatalement la mort par suite des désordres qu'elle amène dans la circulation cérébrale et consécutivement dans le cerveau. Cet organe se ramollit dans tous les points d'où émanent les veines allant au sinus oblitéré. Si le sinus longitudinal supérieur ou le sinus droit sont obstrués, le ramollissement

s'observe à la partie supérieure et moyenne des deux hémisphères, ou encore sur la cloison transparente; l'oblitération porte-t-elle sur les sinus latéraux, ce sont les parties latérales et inférieures qui se ramollissent. Ce ramollissement est de couleur jaune et occupe en général la périphérie du cerveau.

De l'Arachnoïde.

Placée immédiatement au-dessous de la dure-mère, l'*arachnoïde* est une des grandes séreuses de l'économie. Comme toutes ces membranes, on l'a comparée à un sac sans ouverture et on lui a considéré une surface interne, une surface externe, un feuillet pariétal, un feuillet viscéral. Le feuillet pariétal, réduit à une simple couche épithéliale, est si intimement uni à la dure-mère qu'on ne saurait l'en séparer, si bien que les auteurs qui, comme Blandin, par exemple, affirment l'existence d'un épanchement sanguin situé entre la dure-mère et le feuillet pariétal de l'arachnoïde, se sont évidemment fait illusion. Le feuillet viscéral est par contre très apparent et très facile à isoler, car il présente ce caractère particulier de ne pas adhérer à l'organe sous-jacent, dont il est séparé par une autre membrane, la pie-mère, et une couche de liquide, le liquide céphalo-rachidien. Ce feuillet franchit à la manière d'un pont toutes les anfractuosités que présente le cerveau et limite ainsi autant d'espaces prismatiques et triangulaires dans lesquels s'amasse et circule le liquide céphalo-rachidien. En certains points, l'arachnoïde limite entre elle et la pie-mère des espaces plus grands auxquels on a donné le nom de *confluents*. Le plus important de ces confluents par ses dimensions est situé au centre de la base de l'encéphale, en avant de la protubérance, et désigné sous le nom de confluent antérieur. Un second, presque aussi remarquable, se trouve placé au-dessous du cervelet : il est formé par l'arachnoïde, qui de la face supérieure du cervelet se porte directement sur le bulbe sans pénétrer entre eux, de façon à laisser un espace considérable qui sert de réservoir au liquide céphalo-rachidien : c'est le confluent postérieur.

Un point intéressant consiste à déterminer comment l'arachnoïde se comporte à la sortie des nerfs crâniens; nous l'indiquerons après avoir étudié la pie-mère.

Du liquide céphalo-rachidien.

Le *liquide céphalo-rachidien*, situé au-dessous de l'arachnoïde, circule entre le feuillet viscéral de cette membrane et la pie-mère; il entoure de toutes parts le cerveau comme il entoure aussi la moelle épinière, et pénètre de plus dans les cavités ventriculaires. Il enveloppe donc complètement l'axe encéphalo-rachidien, formant une couche plus épaisse en certains points, plus mince en d'autres points. Ce liquide joue un grand rôle dans la physiologie et la pathologie cérébrales et mérite de fixer l'attention du chirurgien.

La connaissance de ce liquide n'est pas de date très ancienne, car c'est au siècle dernier seulement que Cotugno le découvrit, et encore il ne le découvrit que sur le cadavre. Il faut arriver à Magendie pour trouver une description de ce liquide observé sur des animaux vivants.

Il est remarquable par la très faible quantité d'albumine qu'il contient, carac-

tère qui permet de le différencier de plusieurs autres liquides, notamment de la sérosité du sang; en outre, il est plus chargé de chlorure de sodium.

Ce liquide, que j'ai pu observer sur l'homme vivant dans les circonstances que je relaterai plus loin, est parfaitement clair et limpide comme de l'eau de roche ; il rappelle tout à fait le liquide des kystes hydatiques.

Le liquide céphalo-rachidien fait quelquefois issue à l'extérieur. C'est dans ces dernières années seulement que ce fait a été reconnu. Laugier fut le premier à remarquer qu'un écoulement séreux succédait parfois à l'écoulement de sang qui se fait par les oreilles, le nez ou la bouche, à la suite d'une fracture de la base du crâne. Ce chirurgien pensa d'abord que ce n'était autre chose que la sérosité du sang; différentes hypothèses pour expliquer ce phénomène furent proposées à cette époque, mais l'analyse chimique a définitivement tranché la question, et, sans vouloir contester que la sérosité du sang puisse quelquefois filtrer à travers une fissure du crâne, j'accepte avec la plupart des chirurgiens que lorsqu'un écoulement de liquide séreux succède à un écoulement sanguin par l'oreille à la suite d'un traumatisme, si cet écoulement surtout est continu pendant plusieurs jours, c'est du liquide céphalo-rachidien.

Chacun pourra saisir l'importance pratique de ce fait. Toutes les fois qu'à la suite d'une chute sur la tête il s'écoulera du liquide séreux par l'oreille, et que l'analyse chimique en aura démontré l'identité avec le liquide céphalo-rachidien, le chirurgien affirmera l'existence d'une fracture de la base du crâne. Il précisera même le siège de la fracture : ainsi, dans le cas actuel d'écoulement par l'oreille, il pourra affirmer avec assurance que la fracture est perpendiculaire au grand axe du rocher et qu'elle passe par le trou auditif interne.

Le liquide céphalo-rachidien peut sortir du crâne dans des circonstances différentes de celles que je viens d'examiner. En voici un exemple : M. C., opticien à Paris, se présenta chez moi en décembre 1872, en me priant de le débarrasser d'un écoulement qui se faisait par le nez. Ce n'était pas qu'il en souffrît, mais, tenant constamment la tête inclinée en avant pour travailler à ses instruments d'optique, il était singulièrement gêné par la chute incessante d'une goutte de liquide. Je pensai d'abord à une hypersécrétion de la pituitaire produite par un coryza et lui fis part de mon opinion : mais il la combattit victorieusement en me faisant observer qu'il n'était pas enrhumé; que cet écoulement n'était pas récent et qu'il était continuel, surtout quand il baissait la tête, ce dont il me rendit immédiatement témoin. Fort embarrassé pour porter un diagnostic, je demandai à M. C. s'il pourrait me fournir une certaine quantité de ce liquide pour en faire l'examen : « Un litre, si vous voulez, » me répondit-il. Et, en effet, deux ou trois jours après il m'apportait deux flacons pouvant contenir 200 à 300 grammes chacun (le malade évaluait à 1/4 de litre la quantité qu'il rendait chaque jour). Ch. Robin, que ce fait intéressait beaucoup, remit un des flacons au savant pharmacien de l'hôpital Necker, Méhu, dont la compétence en ces sortes d'analyses était irrécusable. Méhu répondit à Ch. Robin que ce produit *était du liquide céphalo-rachidien pur*.

Le malade, anxieux de connaître le résultat de l'analyse, ne tarda pas à me revenir voir. L'interrogeant alors sur ses antécédents, j'appris que deux fois il avait été opéré d'un polype des fosses nasales. Il ne fut plus douteux pour moi que le liquide sortait du crâne par un pertuis siégeant à la voûte des fosses nasales au niveau de la lame criblée, dans ce point où la paroi supérieure est

réduite à une lamelle osseuse pour ainsi dire papyracée. J'obtins de plus de cet homme très intelligent les renseignements suivants : la position de la tête avait une influence considérable sur l'écoulement; s'il la portait en bas, l'écoulement était incessant; il diminuait, s'il la redressait, et disparaissait complètement dans la position horizontale. Je suivis M. C. depuis cette époque : il y eut des variations dans l'écoulement du liquide, qui cessa même de se produire pendant plusieurs mois, sans aucun traitement. A part un peu de céphalalgie de temps à autre, le malade n'éprouva pas le moindre trouble physique ni intellectuel, il jouit librement de toutes ses facultés et s'occupa de ses affaires comme par le passé. Je revis M. C. pour la dernière fois le 20 septembre 1873 : l'écoulement était aussi abondant que jamais (1).

Ce fait curieux me paraît confirmer l'opinion de Magendie, à savoir que le liquide céphalo-rachidien se reproduit avec une grande rapidité. Il me semble aussi d'accord avec la proposition suivante, formulée et défendue par Longet : « La soustraction du liquide cérébro-spinal n'a aucune influence sur l'exercice régulier des organes locomoteurs. »

Un cas, ayant avec le précédent une certaine analogie, mais dont l'interprétation est plus difficile, a été relaté à la Société de médecine de Paris, dans la séance du 14 juin 1879, par le docteur Gillebert Dhercourt. Il s'agit d'un jeune garçon qui, pendant l'occupation de Saint-Quentin, en 1870 (il avait alors 11 ans), fut saisi par les pieds et brutalement lancé en l'air par un soldat prussien; il retomba tête première sur le sol où il resta inanimé pendant deux heures. A la suite de cet acte barbare survinrent des crises épileptiformes, une céphalalgie violente, et trois mois après le pauvre garçon perdait complètement la vue. Les crises nerveuses disparurent en 1875. En décembre 1878, il se fit tout à coup par la narine droite un écoulement abondant de liquide, que l'analyse pratiquée par Méhu démontra être du liquide céphalo-rachidien. L'écoulement a persisté depuis cette époque avec une intensité et des intermittences variables. J'ai observé ce garçon dans mon service en 1880 pendant un mois environ, il est complètement idiot.

Usages du liquide céphalo-rachidien. — Quoique la question des usages du liquide céphalo-rachidien se rattache beaucoup plus à la physiologie qu'à la chirurgie, elle a été suffisamment agitée pour que je doive la traiter brièvement, d'autant plus que tout ce qui touche à ce liquide intéresse la pathologie.

Le liquide céphalo-rachidien, entourant de toutes parts l'axe nerveux central, joue par rapport à cet axe un rôle manifeste de protection, mais ce n'est pas là son usage exclusif.

Le cerveau est enfermé dans une boîte osseuse inextensible dans laquelle il ne saurait exister de vide, c'est-à-dire que le cerveau est partout en contact avec la paroi interne du crâne. C'est un organe d'une exquise délicatesse qui supporte difficilement la compression ; si la masse encéphalique n'était soumise à aucune impulsion, si elle n'éprouvait pas de turgescence, une sorte d'expansion périphérique, elle ne serait jamais exposée à la compression, mais il n'en est pas ainsi. A chaque systole du cœur, une forte ondée sanguine arrive à la base du cerveau et pénètre immédiatement dans les capillaires innombrables de la substance cérébrale. De même, à chaque mouvement d'expiration, le sang

(1) J'ai appris que M. C... était mort en 1878 en présentant des phénomènes convulsifs.

veineux reflue dans les jugulaires jusque dans les sinus de la dure-mère. Ainsi donc, à chaque systole du cœur et à chaque mouvement d'expiration, il y a vers le cerveau un apport plus grand de sang. Puisque la paroi est inextensible et que la plus légère compression est intolérable, il était nécessaire qu'un corps mobile se rencontrât dans la cavité crânienne prêt à se déplacer à l'arrivée du sang, de façon à empêcher toute compression. Or c'est précisément là le rôle du liquide céphalo-rachidien : il comble le vide qui se fait dans la cavité crânienne au moment de la diastole du cœur et pendant l'inspiration, tandis qu'il s'échappe dans le canal rachidien (1) au moment de la systole du cœur et de l'expiration, pour soustraire le cerveau à une compression qui, sans cela, eût été inévitable. Le liquide céphalo-rachidien doit donc être soumis à des mouvements d'oscillation dans le canal rachidien, ce que démontra Magendie sur des chiens.

Il existe chez l'homme une maladie constituée par un arrêt de développement de la colonne vertébrale et une hernie au dehors des enveloppes de la moelle : c'est le *spina bifida*. Si la théorie précédente est vraie, si le liquide oscille dans le canal rachidien à chaque mouvement respiratoire, on doit le constater sur le sujet atteint de ce vice de conformation, puisque les enveloppes de la moelle sont sous-cutanées et que la tumeur qu'elles constituent est précisément formée par ce liquide ; et, en effet, les auteurs signalent comme symptôme du spina bifida des mouvements alternatifs de soulèvement et d'affaissement en rapport avec l'oscillation du liquide. J'ai vu un certain nombre de spina bifida, j'ai chaque fois soigneusement cherché l'existence de ces mouvements, et ne les ai jamais trouvés.

Est-ce à dire que la théorie formulée plus haut n'est pas exacte ? Assurément non. Le liquide céphalo-rachidien a bien pour but de combler les vides qui se font dans la cavité crânienne et de soustraire le cerveau à la compression déterminée par l'afflux du sang au moment de la systole du cœur et de l'expiration, mais, à mon avis, il faut pour être dans le vrai ajouter le mot *brusque* et dire par l'afflux brusque du sang.

Je pense que ce n'est pas dans les conditions de systole ni de respiration normales que ces oscillations se produisent. En effet, si à chaque systole une nouvelle quantité de sang est lancée dans le cerveau, il en sort par les veines une quantité égale ; de plus, je n'ai pas besoin de rappeler ici toutes les précautions qu'a prises la nature pour empêcher l'arrivée brusque du sang artériel à la base du cerveau ; il suffit de signaler les courbures de la carotide interne et de la vertébrale. De même dans la respiration normale, c'est à peine s'il reflue du sang veineux vers la tête au moment de l'expiration. Donc à l'état normal, ou plutôt à l'état de repos, la quantité de sang qui entre et celle qui sort de la cavité crânienne se faisant équilibre, il n'est pas nécessaire que le liquide céphalo-rachidien se déplace, ou bien ce déplacement est si minime qu'il ne peut se traduire par un mouvement appréciable d'expansion au niveau du spina bifida.

Dans les efforts violents, au contraire, dans les mouvements d'expiration forcée, dans les quintes de toux, par exemple, alors que la face devient violette, turgescente, que les jugulaires se gonflent, que la circulation veineuse est en

(1) En étudiant plus tard la colonne vertébrale et le canal rachidien, nous ferons remarquer la distance considérable qui sépare la moelle des parois du canal. C'est ce large espace qui permet au liquide céphalo-rachidien des mouvements d'oscillation sans que la moelle puisse être comprimée.

quelque sorte suspendue et le sang violemment refoulé vers la cavité crânienne, que serait-il advenu sans le présence d'un liquide susceptible d'en sortir instantanément pour faire place au sang? Il se fût incessamment produit ce qu'on observe parfois malgré ce merveilleux mécanisme : des congestions cérébrales et des ruptures vasculaires.

Le principal rôle du liquide céphalo-rachidien est donc de soustraire le cerveau à la compression pendant les *mouvements brusques d'expiration.*

De la Pie-Mère.

Immédiatement contiguë à la substance cérébrale, la *pie-mère* représente une toile celluleuse très mince, essentiellement vasculaire, dont l'épaisseur et la résistance augmentent au niveau des confluents. C'est dans l'intérieur de cette membrane que se tamisent en quelque sorte les vaisseaux avant de pénétrer dans la substance cérébrale. La division des vaisseaux dans l'épaisseur de la pie-mère ne se fait pas dichotomiquement ; c'est une gerbe de petites artères qui partent d'un tronc commun et qui sont réduites, pour ainsi dire, à l'état de capillaires dès leur origine. De même que la dure-mère protège le cerveau, la pie-mère sert à sa nutrition.

Loin de franchir les anfractuosités du cerveau à la façon de l'arachnoïde, la pie-mère pénètre au contraire dans leur intérieur et les tapisse dans toute leur profondeur. Elle pénètre également dans les cavités ventriculaires, où elle constitue les plexus choroïdes et la toile choroïdienne. Mais je ne fais que signaler rapidement ces détails, qui sont du ressort exclusif de l'anatomie descriptive.

Disposition des méninges par rapport aux nerfs crâniens à leur sortie du crâne. — La *dure-mère*, qui tapisse toute la surface interne du crâne, arrivée au niveau du trou par lequel un nerf s'engage, sort par cet orifice, dont elle tapisse le pourtour, pour se continuer avec le périoste de la surface extérieure du crâne. Cette continuité offre en certains points une importance particulière, au niveau de la fente sphénoïdale, par exemple, où l'on voit la dure-mère se continuer avec le périoste de l'orbite.

La *pie-mère*, rencontrant le tronc nerveux à son émergence de la substance cérébrale, s'applique sur lui, l'accompagne après sa sortie du crâne, et, perdant son caractère de vascularité pour devenir celluleuse, constitue en définitive le névrilème des nerfs.

L'*arachnoïde* présente, avons-nous dit plus haut, deux feuillets, l'un pariétal, l'autre viscéral. La continuité entre les deux feuillets s'établit au niveau de tous les organes qui sortent du crâne et auxquels l'arachnoïde fournit une gaîne complète. Quelques-unes de ces gaînes, celle, par exemple, qui accompagne les nerfs facial et auditif dans le conduit auditif interne, offrent des dimensions remarquables. Cependant il ne faut pas oublier que le liquide céphalo-rachidien n'est pas contenu dans l'intérieur de l'arachnoïde, mais bien entre son feuillet viscéral et la pie-mère, en sorte que dans les fractures de la base du crâne il peut y avoir un écoulement de liquide céphalo-rachidien lors même que les gaînes de l'arachnoïde restent intactes.

Pour compléter ce qui a trait aux méninges, je dois dire quelques mots sur un certain nombre de tumeurs englobées généralement, avant ces dernières années, sous le nom de *fongus de la dure-mère*. Quels qu'en soient le point de départ et la nature, ces tumeurs, après être restées plus ou moins longtemps incluses dans la cavité crânienne, finissent par détruire la paroi osseuse et faire saillie sous les téguments, qui ne tardent pas eux-mêmes à s'ulcérer ; ou bien elles détruisent la substance nerveuse sans altérer les os du crâne et déterminent des troubles physiologiques variés.

Les méninges peuvent être atteintes de carcinome. Il peut s'y développer des tubercules et aussi des tumeurs gommeuses. On y observe également des épithéliomes et des sarcomes.

Ch. Robin a démontré qu'un certain nombre de tumeurs méningiennes, décrites par Lebert sous le nom de tumeurs fibro-plastiques, étaient de nature épithéliale, qu'elles procédaient de l'arachnoïde et principalement du feuillet pariétal. C'est à ces sortes de tumeurs que MM. Cornil et Ranvier, leur refusant l'origine épithéliale, donnent le nom de sarcomes angiolithiques. D'autres tumeurs provenant de la dure-mère ou de la pie-mère sont composées d'éléments fibro-plastiques, incrustés ou non de grains calcaires.

MM. Cornil et Ranvier décrivent des fibromes vrais des méninges, pouvant perforer les os du crâne, naissant des granulations de Pacchioni.

On peut encore rencontrer dans les méninges, beaucoup plus rarement, il est vrai, que dans l'encéphale, ce genre de tumeurs décrites par Ch. Robin sous le nom de *tumeurs à myélocytes*, par MM. Cornil et Ranvier sous le nom de *sarcome névroglique*, de *gliome* par M. Virchow.

Le diagnostic des tumeurs intra-crâniennes présente toujours une certaine obscurité ; cependant on peut arriver à établir de fortes présomptions, non seulement en faveur de l'existence, mais encore du siège de ces tumeurs, grâce à l'étude des localisations cérébrales. Si quelques chirurgiens avaient tenté jadis (infructueusement du reste) l'ablation des fongus de la dure-mère faisant saillie sous les téguments du crâne après perforation de la paroi osseuse, il n'était venu à la pensée d'aucun d'eux d'ouvrir le crâne de propos délibéré pour aller à la recherche d'une tumeur présumée de la dure-mère ou de l'encéphale. Cette opération hardie a été pratiquée nombre de fois dans ces dernières années, et souvent avec un succès complet, tant au point de vue opératoire qu'à celui de la disparition des accidents (douleurs, convulsions, paralysies) qui avaient nécessité l'intervention.

De l'Encéphale.

L'*encéphale* représente la portion supérieure de l'axe encéphalo-médullaire et se compose de trois parties : le *cerveau*, le *cervelet* et l'*isthme* de l'encéphale. De ces trois parties le cerveau est de beaucoup la plus volumineuse, et dire qu'il occupe presque toute la boîte crânienne c'est dire aussi qu'il est très accessible à l'action des violences extérieures. Le cervelet et le bulbe rachidien sont au contraire rarement intéressés dans les traumatismes : la situation du cervelet, logé dans les fosses occipitales, où il est abrité par les muscles de la nuque ; celle du bulbe, bien autrement profonde encore, font que les contusions,

les plaies, n'atteignent que très rarement ces organes; circonstance heureuse, puisque de toutes les plaies de l'encéphale les plus graves sont celles du bulbe. Je ne m'occuperai donc que du cerveau. Me plaçant au point de vue chirurgical, j'exposerai surtout la conformation extérieure de cet organe ainsi que ses rapports avec la boîte crânienne, c'est-à-dire la *topographie crânio-cérébrale*.

La masse cérébrale est formée de deux substances, l'une grise, composée de cellules, auxquelles aboutissent les sensations et d'où partent les volitions; l'autre blanche, formée de tubes conducteurs. La substance grise, répartie principalement à la surface extérieure du cerveau, en constitue l'*écorce :* c'est elle qui est le plus souvent intéressée à la suite des lésions du crâne; elle entre pour une grande part dans la constitution des circonvolutions.

La substance grise se rencontre encore dans le centre de l'organe, non plus disséminée, mais sous forme d'amas appelés *ganglions cérébraux ou encéphaliques*, *noyaux gris centraux*. Il existe ainsi dans le cerveau deux systèmes distincts : le système *cortical* ou *périphérique* et le système des *noyaux gris*, qui est central,

Nous étudierons d'abord le système cortical ou périphérique, c'est-à-dire la configuration extérieure du cerveau, et ensuite le système des noyaux gris centraux.

Système cortical ou périphérique.

Au système *cortical* se rattache l'étude des scissures, des lobes et des circonvolutions.

Scissures et lobes du cerveau.

Chacun des deux hémisphères dont se compose le cerveau présente à considérer une face externe, une face interne et une face inférieure. La première de ces faces est de beaucoup la plus étendue et la seule qui soit en rapport avec la voûte du crâne : aussi fera-t-elle l'objet à peu près exclusif de notre étude.

Les scissures du cerveau se divisent en scissures *fondamentales* ou *lobaires* et en scissures *secondaires*.

Scissures fondamentales. — Les scissures fondamentales sont au nombre de trois : 1° la *scissure de Sylvius;* 2° la *scissure de Rolando;* 3° la *scissure perpendiculaire externe* ou *occipito-pariétale*.

La *scissure de Sylvius* (SS, fig. 15) est oblique d'avant en arrière et un peu de bas en haut. Elle présente deux branches, l'une postérieure, très longue (BPS, fig. 15), l'autre antérieure (BAS), beaucoup plus courte, et sur laquelle se trouve comme à cheval la partie postérieure de la troisième circonvolution frontale. En écartant les deux lèvres de la scissure, on aperçoit le petit groupe de circonvolutions qui constituent le *lobule de l'insula*. Cette scissure est occupée par une artère volumineuse, l'artère sylvienne.

La *scissure de Rolando* (SR, fig. 15), presque perpendiculaire à la précédente, se dirige obliquement de haut en bas et d'arrière en avant. Elle commence au niveau du bord supérieur de l'hémisphère et aboutit en bas à peu près au niveau de l'extrémité antérieure de la scissure sylvienne.

La *scissure perpendiculaire externe* (SPE, fig. 15), ou *occipito-pariétale*, très accusée sur les cerveaux de singe, est souvent à peine appréciable chez l'homme, à cause de l'existence de plis de passage. Elle n'occupe que le bord supérieur du cerveau, où elle est représentée par une dépression plus ou moins profonde. Elle se continue sur la face interne de l'hémisphère avec une scissure appelée *perpendiculaire interne*, laquelle est toujours très accusée, circonstance qui permet de trouver facilement la scissure externe.

Lobes du cerveau. — De l'existence des trois scissures fondamentales à la sur-

Fig. 15. — *Hémisphère cérébral gauche. — Face externe. — Scissures et circonvolutions.*

BAS, branche antérieure de la scissure de Sylvius.
BPS, branche postérieure de la scissure de Sylvius.
1re CF, première circonvolution frontale.
2me CF, deuxième circonvolution frontale.
3me CF, troisième circonvolution frontale.
CFA, circonvolution frontale ascendante.
1re CO, première circonvolution occipitale.
2me CO, deuxième circonvolution occipitale.
3me CO, troisième circonvolution occipitale.
CPA, circonvolution pariétale ascendante.
1re CT, première circonvolution temporale.
LPI, lobule pariétal inférieur.
LPS, lobule pariétal supérieur.
PC, pli courbe.
SFI, scissure frontale inférieure.
SFS, scissure frontale supérieure.
SIP, scissure interpariétale.
SPE, scissure perpendiculaire externe.
SPF, scissure parallèle frontale.
SPP, scissure parallèle pariétale.
SPT, scissure parallèle temporale.
SS, scissure de Sylvius.
SR, scissure de Rolando.

face externe du cerveau il résulte que chaque hémisphère se trouve divisé en quatre lobes :

1° Un *lobe antérieur* ou *frontal* limité en arrière par les scissures de Rolando et de Sylvius ;

2° Un *lobe moyen* ou *pariétal*, limité en avant par la scissure de Rolando, en bas par la scissure de Sylvius, en arrière par la scissure perpendiculaire externe ;

3° Un *lobe postérieur* ou *occipital*, limité en avant par la scissure perpendiculaire externe prolongée du bord supérieur au bord inférieur de l'hémisphère ;

4° Un *lobe inférieur* ou *temporal*, limité en haut par la scissure de Sylvius prolongée jusqu'à la rencontre de la perpendiculaire externe.

De ces quatre lobes, le frontal est le seul qui chez l'homme soit très nettement délimité.

Scissures secondaires. — Les scissures secondaires servent à circonscrire les circonvolutions et les lobules ; étudions-les dans chacun des lobes.

Le lobe frontal présente trois scissures : l'une, désignée par M. Pozzi sous le nom de *parallèle frontale*, est située à la partie la plus reculée du lobe ; elle est parallèle à la scissure de Rolando, c'est-à-dire un peu oblique de haut en bas et d'arrière en avant. Elle est le plus souvent incomplète et divisée en deux branches.

Les deux autres sont perpendiculaires à la précédente et horizontalement dirigées d'arrière en avant. La première, *scissure frontale supérieure*, est très rapprochée du bord supérieur de l'hémisphère; la seconde, *scissure frontale inférieure*, est rapprochée de la sylvienne.

Le lobe pariétal présente deux scissures: l'une, que les auteurs n'ont pas mentionnée jusqu'à présent, située en arrière de la scissure de Rolando, est parallèle à cette dernière et mérite pour cette raison le nom de *parallèle pariétale*. Elle est quelquefois coupée en deux parties inégales, moins souvent cependant que la parallèle frontale.

De la parallèle pariétale naît presque à angle droit la *scissure interpariétale*, qui se dirige horizontalement en arrière et gagne le lobe occipital, sur lequel elle empiète quelquefois.

Le lobe occipital, beaucoup plus petit que les précédents, présente deux petites scissures horizontales appelées *scissure occipitale supérieure* et *scissure occipitale inférieure*.

Le lobe temporal est traversé par deux scissures : l'une, supérieure, est parallèle à la sylvienne et a reçu de Gratiolet le nom de *parallèle temporale*. Elle se dirige en arrière et en haut, empiète sur le lobe pariétal et se termine par une extrémité recourbée en haut et en avant. L'autre, située au-dessous de la précédente, lui est parallèle ; c'est la scissure *temporale inférieure*.

Circonvolutions.

Les scissures fondamentales et secondaires délimitent les circonvolutions, dont l'étude se trouve ainsi très simplifiée. Examinons-les successivement dans chaque lobe.

Le lobe frontal renferme quatre circonvolutions : l'une est limitée en arrière par le sillon de Rolando, en avant par la parallèle frontale; sa direction générale est verticale ; on la désigne sous le nom de *circonvolution frontale ascendante*. Elle constitue l'un des centres moteurs corticaux les plus importants.

Les trois autres circonvolutions, délimitées par les scissures frontales supérieure et inférieure, sont désignées de haut en bas par les noms de *première frontale*, *deuxième frontale*, *troisième frontale*. La première est très étroite. La deuxième, fort large, surtout en arrière, est, en avant, divisée en deux plis.

La troisième circonvolution frontale mérite une mention spéciale, c'est la *circonvolution de Broca*. Continue en arrière avec la partie inférieure de la

frontale ascendante, elle forme une partie de la lèvre supérieure de la scissure de Sylvius et recouvre le lobule de l'insula à la manière d'un couvercle. Sa forme, variable suivant les sujets, peut être comparée à celle d'une M majuscule dont le jambage postérieur serait à cheval sur la division antérieure de la scissure sylvienne. C'est sur la troisième circonvolution frontale, *sur celle du côté gauche, et plus spécialement sur le jambage postérieur*, que Broca a placé le siège du langage articulé. Malgré quelques rares exemples contradictoires, c'est le fait de localisation cérébrale le plus solidement acquis aujourd'hui. Je

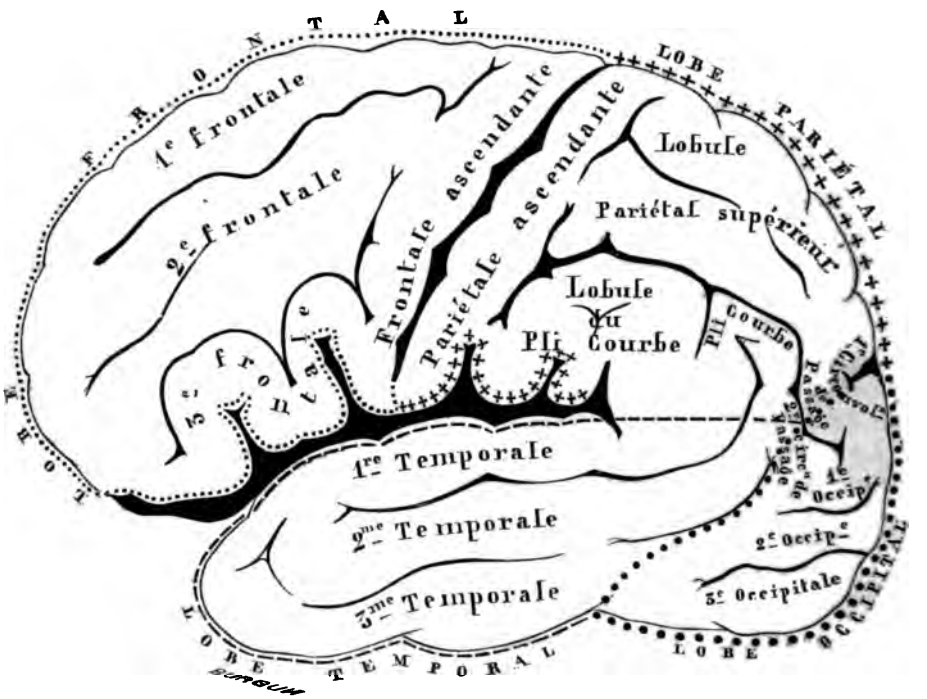

Fig. 16. — *Hémisphère cérébral gauche. — Face externe. — Scissures, circonvolutions et lobes du cerveau.*

reviendrai plus loin sur le rapport précis de la troisième circonvolution frontale avec les parois du crâne.

Le lobe pariétal se trouve subdivisé en trois parties par les scissures parallèle pariétale et interpariétale. Entre la scissure de Rolando, qui est en avant, et la parallèle pariétale, qui est en arrière, se trouve une circonvolution dirigée dans le même sens que la frontale ascendante appelée *circonvolution pariétale ascendante*. Dans certaines nomenclatures, ces deux circonvolutions sont encore, mais à tort, appelées pariétale antérieure et pariétale postérieure.

La scissure interpariétale divise ce qui reste du lobe pariétal en deux étages, l'un supérieur, l'autre inférieur; le premier est appelé *lobule pariétal supérieur* et le second *lobule pariétal inférieur*. Ce dernier est encore désigné sous le nom de *lobule du pli courbe*. On appelle *pli courbe* (PC, fig 15) la circonvolution qui

borde l'extrémité recourbée de la scissure parallèle temporale, et lobule du pli courbe la portion du lobe pariétal située en avant et au-dessus de ce pli.

Les circonvolutions du lobe occipital sont désignées sous les noms de première, deuxième et troisième, en procédant de haut en bas. Il en est de même des circonvolutions du lobe temporal, distinguées en première, deuxième et troisième.

Je ne crois pas devoir étudier ici les circonvolutions des faces inférieure et interne du cerveau. Je mentionnerai seulement l'existence sur la face interne du *lobule paracentral*, appelé par M. Pozzi *lobule ovalaire*. Il est constitué par le prolongement sur la face interne des circonvolutions frontale et pariétale ascendantes, qui finissent par se réunir au-dessus de la circonvolution du corps calleux. Ce lobule correspond donc exactement à l'extrémité supérieure de la scissure de Rolando.

Il est un point de physiologie toujours à l'étude et qui intéresse à un haut degré la chirurgie : je veux parler des *centres moteurs corticaux*. Voici sommairement l'état de la question.

Les premières recherches ont été faites par Ferrier sur des singes, par Hitzig sur des chiens, et reprises en France par MM. Duret et Carville. Voici les résultats auxquels est arrivé Ferrier.

D'après cet auteur, les mouvements des membres auraient pour centre une partie du lobule pariétal supérieur, les deux tiers supérieurs de la circonvolution pariétale ascendante et le tiers supérieur de la circonvolution frontale ascendante ; le centre de mouvement du membre supérieur serait situé en avant de celui du membre inférieur.

Sur la partie la plus postérieure de la première circonvolution frontale se trouvent les mouvements de rotation de la tête et du cou.

Sur la partie postérieure de la deuxième circonvolution frontale se trouvent les mouvements des muscles de la face et des paupières.

Sur la partie postérieure de la troisième circonvolution frontale se trouve le centre des mouvements de la langue, de la mâchoire et des lèvres.

Au pli courbe correspondent certains mouvements des yeux, la vision.

Enfin à la partie antérieure de la première circonvolution temporale se trouve le centre moteur des oreilles, le centre de l'audition.

D'après Hitzig, les centres moteurs précédents occuperaient une place moins étendue ; tous siégeraient en avant du sillon de Rolando, sur la circonvolution frontale ascendante. Ils seraient disposés successivement dans l'ordre suivant en procédant de haut en bas : centre moteur du membre inférieur, du membre supérieur, de la tête et du cou, de la face, de la bouche, des mâchoires et de la langue.

Les recherches anatomo-pathologiques faites sur l'homme par Bourdon, par Charcot et Pitres, ont, en partie seulement, confirmé l'opinion des physiologistes. Toutefois les centres moteurs des membres paraissent bien siéger sur les deux circonvolutions qui bordent la scissure de Rolando, ceux du membre inférieur au-dessus de ceux du membre supérieur.

La localisation la plus nette et la mieux démontrée chez l'homme par de nombreux exemples est celle du langage articulé dans la troisième circonvolution frontale gauche. Aussi, lorsqu'un malade se présente avec de l'aphasie et une monoplégie brachiale droite, est-il à peu près certain qu'il existe une

lésion au niveau de la partie postérieure de la troisième frontale gauche et de la partie inférieure de la frontale ascendante, et nous avons vu que ces deux circonvolutions se continuent entre elles à ce niveau. J'ai dit *à peu près certain*, car nous observerons de temps en temps des faits (et j'en ai publié un pour mon compte) qui sont ou du moins paraissent être en contradiction avec cette donnée physiologique.

L'étude des localisations cérébrales est sans nul doute appelée à rendre de grands services à la pratique de la chirurgie, mais cette question est loin d'être résolue et elle ne le sera définitivement qu'à l'aide d'observations patientes faites principalement sur l'homme.

Rapports des lobes du cerveau, des scissures et des circonvolutions avec la paroi crânienne.

Gratiolet, à qui la science est redevable de si importants travaux sur l'anatomie comparée du système nerveux, avait cru que les trois lobes frontal, pariétal et occipital correspondaient sensiblement aux os du même nom, et que, par conséquent, les scissures fondamentales coïncidaient avec les sutures du crâne. D'après ses recherches, la scissure de Rolando en particulier, qui est de beaucoup la plus importante dans l'étude des rapports du cerveau avec la boîte crânienne, répondait exactement à la suture coronale. Pour Gratiolet, le degré de développement des lobes cérébraux devait donc être appréciable à l'extérieur par la prédominance de l'os correspondant, d'où sa distinction des races humaine en *frontales*, *pariétales* et *occipitales*.

Broca, usant d'un procédé préférable à celui de Gratiolet pour apprécier les rapports respectifs du cerveau et de la boîte crânienne, fit connaître, en 1861, que la scissure de Rolando, loin de coïncider avec le bregma, s'était toujours trouvée à 42 millimètres au moins en arrière de ce point, quelquefois à 50 et même plus.

Des recherches de Broca et Féré sur ce point il résulte que chez la femme la scissure de Rolando commence à 45 millimètres en moyenne en arrière du bregma, tandis que chez l'homme la moyenne est de 46 ou de 48 millimètres.

La scissure de Sylvius se trouve au niveau de la suture écailleuse : on la rencontrerait donc à 5 centimètres au-dessus de l'arcade zygomatique. Son extrémité antérieure répond au ptérion, c'est-à-dire à 3 centimètres en arrière de l'apophyse orbitaire externe.

D'après ces rapports, il est possible de délimiter assez exactement sur le vivant les différents lobes du cerveau. Nous avons déjà vu que la position du bregma est déterminée par le plan vertical bi-auriculaire, et que l'on en peut déduire celle du sillon de Rolando; or tout ce qui est en avant de ce sillon appartient au lobe frontal.

D'autre part, délimitez la position du lambda, en vous rappelant qu'il répond à 6 centimètres environ au-dessus de l'inion, le lobe pariétal sera donc compris entre le sillon de Rolando en avant et le lambda en arrière.

La portion du crâne comprise entre le lambda et la protubérance occipitale externe répond au lobe occipital.

Quant au lobe temporal, il est situé au-dessous d'une ligne horizontale partant de l'apophyse orbitaire externe.

La scissure de Rolando est oblique de haut en bas et d'arrière en avant, et nous savons que son extrémité supérieure est située en moyenne de 4 1/2 à

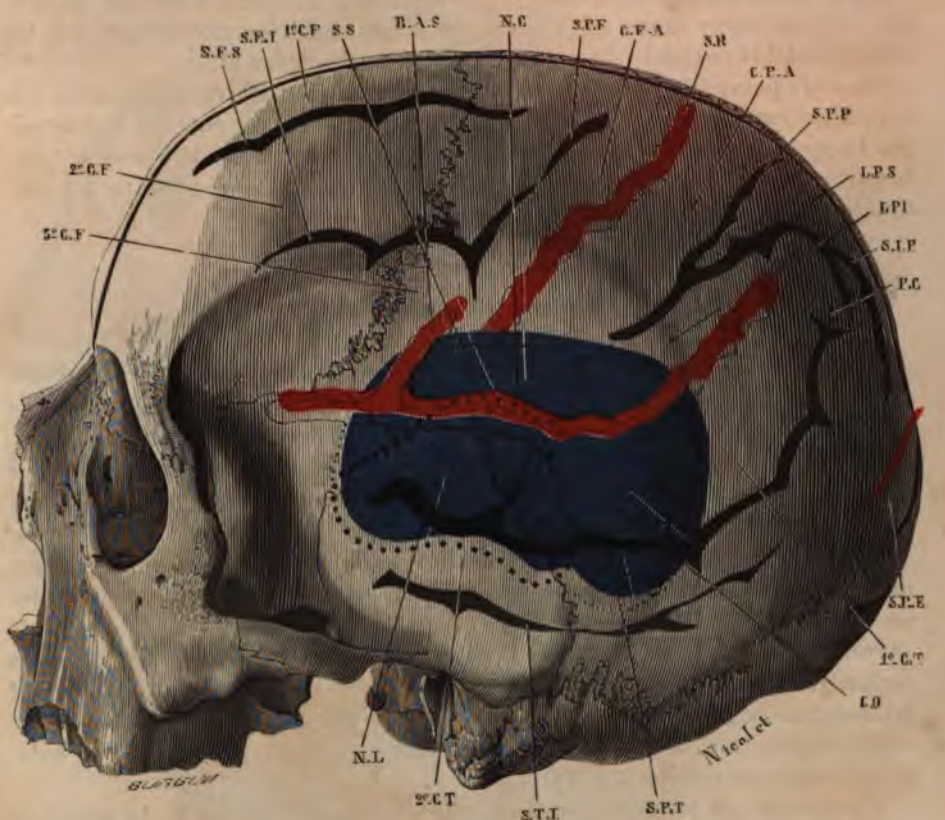

Fig. 17. — *Rapports du cerveau avec la boîte crânienne* (les scissures et les noyaux gris centraux ont été figurés à la surface extérieure du crâne de façon à en pouvoir déduire le rapport des circonvolutions et des lobes).

BAS, branche antérieure de la scissure de Sylvius.
1re CF, première circonvolution frontale.
2me CF, deuxième circonvolution frontale.
3me CF, troisième circonvolution frontale.
CFA, circonvolution frontale ascendante.
CO, couche optique.
CPA, circonvolution pariétale ascendante.
1re CT, première circonvolution temporale.
2me CT, deuxième circonvolution temporale.
LPI, lobule pariétal inférieur.
LPS, lobule pariétal supérieur.
NC, noyau caudé.
NL, noyau lenticulaire.
PC, pli courbe.
SFI, scissure frontale inférieure.
SFS, scissure frontale supérieure.
SIP, scissure interpariétale.
SPE, scissure perpendiculaire externe.
SPF, scissure parallèle frontale.
SPP, scissure parallèle pariétale.
SPT, scissure parallèle temporale.
SR, scissure de Rolando.
SS, scissure de Sylvius.
STI, scissure temporale inférieure.

5 centimètres en arrière du bregma ; comment en déterminera-t-on l'extrémité inférieure? Ce point a été recherché en particulier par M. Lucas-Championnière, qui s'est efforcé de réhabiliter l'opération du trépan contre les accidents primitifs des fractures du crâne. Pour préciser la limite inférieure de la scissure de Rolando, il faut tirer, à partir de l'apophyse orbitaire externe,

une ligne horizontale qui se dirige en arrière; sur cette ligne, on mesure une longueur de 7 centimètres; à l'extrémité postérieure de cette ligne on en mène une deuxième verticale, et c'est sur cette ligne, à 3 centimètres au-dessus de la précédente, que se trouve l'extrémité inférieure de la scissure de Rolando.

Les deux extrémités de la ligne rolandique étant connues, il est aisé de figurer, sur les corps morts ou vivants, les scissures et les circonvolutions, les lobes frontal et pariétal, ainsi que je l'ai fait sur la figure 17.

Un autre point déterminé avec soin par Broca, c'est la région du crâne qui correspond au centre du langage articulé. Pour trouver ce centre, il faut mener par l'apophyse orbitaire externe une ligne horizontale longue de 5 centimètres; la partie postérieure de la troisième circonvolution frontale se trouve à 2 centimètres *au-dessus* de l'extrémité postérieure de cette ligne.

Noyaux gris centraux.

La *substance grise* du cerveau n'est pas tout entière répartie à la périphérie de l'organe : il en existe à l'intérieur, sur le trajet des cordons de la substance blanche. La substance grise centrale est disposée sous forme d'amas et constitue les *noyaux gris centraux* ou *ganglions encéphaliques*. De là résultent pour le cerveau deux systèmes différents que la circulation spéciale à chacun d'eux sépare encore davantage.

La région des noyaux encéphaliques a été l'objet, dans ces derniers temps, de travaux nombreux et encore peu vulgarisés, ce qui m'engage à présenter un résumé concis de sa topographie.

Pour prendre une idée exacte de la disposition des noyaux, de leurs rapports réciproques, ainsi que de ceux qu'ils affectent avec les parties voisines, il faut pratiquer une coupe verticale et transversale du cerveau au niveau des tubercules mamillaires, de façon à diviser l'organe en deux segments, l'un antérieur, l'autre postérieur (fig. 18).

A leur sortie de la protubérance, les fibres blanches venues de la moelle et du bulbe forment deux gros faisceaux qui sont les *pédoncules cérébraux*. Les fibres rayonnent ensuite dans tous les sens, et la plus grande partie d'entre elles se rendent à l'écorce pour constituer la *couronne rayonnante* de Reil. Les noyaux gris centraux sont situés sur le trajet de ces fibres et en reçoivent un certain nombre qui les pénètrent, de telle sorte qu'ils leur sont appendus.

La masse des noyaux gris se compose : 1° de la *couche optique;* 2° du *noyau caudé;* 3° du *noyau lenticulaire;* 4° de l'*avant-mur*.

Ces noyaux sont séparés les uns des autres par la substance blanche : entre la couche optique et le noyau caudé d'une part et le noyau lenticulaire d'autre part se trouve la *capsule interne*. Entre le noyau lenticulaire et l'avant-mur on rencontre la *capsule externe*. La masse des noyaux gris répond en dehors au lobule de l'insula, que nous avons vu siéger entre les deux lèvres de la scissure de Sylvius.

Je rappellerai que le corps strié, tel qu'il est encore décrit par nos auteurs classiques, se compose de trois parties : l'une supérieure, grise, appelée *noyau intra-ventriculaire;* l'autre moyenne, blanche, nommée par Vieussens *double centre demi-circulaire;* la troisième, grise, désignée sous le nom de *noyau extra-*

ventriculaire du corps strié. Or, c'est à la première portion que l'on donne aujourd'hui le nom de noyau caudé ; la deuxième n'est autre que la capsule

Fig. 18. — *Coupe verticale et transversale du cerveau passant par les tubercules mamillaires.*

AM, avant-mur.
BR, bulbe rachidien.
C, cervelet.
CC, corps calleux.
CE, capsule externe.
CG, commissure grise.
CI, capsule interne.
CO, couche optique.
CS, corne sphénoïdale du ventricule latéral.
EM, ergot de Morand.
L, lobule de l'insula.
NC, noyau caudé.
NL, noyau lenticulaire.
PA, protubérance annulaire.
PC, pédoncule cérébral.
PPT, pilier postérieur du trigone.
T, trigone cérébral.
TM, tubercules mamillaires.
VL, ventricule latéral.
VM, ventricule moyen.

interne, et la troisième est synonyme de noyau lenticulaire. La capsule externe et l'avant-mur sont de connaissance plus récente.

La capsule interne (CI, fig. 18) est composée d'un gros faisceau de fibres

blanches dont les unes pénètrent dans le noyau caudé et le noyau lenticulaire, tandis que les autres se rendent *directement* à l'écorce et forment la couronne rayonnante. Il est un groupe de fibres qui se détache du tiers postérieur de la capsule interne et qui, suivant un trajet rétrograde, passe derrière les noyaux gris pour s'épanouir dans le lobe occipital. Ces fibres, découvertes par Meynert, paraissent présider à la sensibilité, tandis que les autres fibres directes provenant de la capsule interne présideraient au mouvement. Leur altération isolée (Charcot) ou leur section sur les animaux (Veyssière) produiraient l'hémianesthésie du côté opposé.

La capsule externe (CE, fig. 18) est un faisceau de fibres blanches plus mince que le précédent, et siégeant en dehors du noyau lenticulaire. Ce sont des fibres commissurales dirigées dans le sens antéro-postérieur. A l'inverse de la capsule interne, les fibres qui constituent l'externe ne présentent aucune connexion avec les noyaux gris ; Charcot décrit même une sorte de cavité virtuelle entre la capsule externe et le noyau lenticulaire. Il résulte de cette disposition que les hémorrhagies qui se produisent en ce point refoulent seulement les parties voisines sans les détruire et sont curables, tandis que lorsque le sang s'épanche dans l'épaisseur de la capsule interne, il détruit les connexions de cette capsule avec les noyaux et occasionne une paralysie irrémédiable (paralysie du mouvement *seul*, si la lésion n'occupe que les deux tiers antérieurs de la capsule, et du sentiment *seul*, si le tiers postérieur est uniquement intéressé).

En dehors de la capsule externe existe une sorte de mince calotte brunâtre et de volume à peu près égal, quelle que soit la direction que l'on donne à la coupe : c'est l'*avant-mur* (AM, fig. 18). Cet organe, dont la fonction n'est pas déterminée, semble jouer un rôle de protection.

En dehors de l'avant-mur existent un tractus blanc et enfin la substance grise des circonvolutions de l'insula.

A quelle partie de la boîte crânienne correspond le corps opto-strié ?

Les noyaux sont situés à 5 centimètres environ au-dessous de la convexité du cerveau. Ils présentent une longueur de 7 centimètres dans le sens antéro-postérieur à 4 centimètres de hauteur.

Ils correspondent à la fosse temporale et sont situés vis-à-vis de la scissure de Sylvius et de l'insula. Les noyaux sont en quelque sorte à cheval sur le conduit auditif externe, et l'on peut dire que l'extrémité supérieure du pavillon de l'oreille coïncide à peu près avec leur limite supérieure. Une tige enfoncée horizontalement en ce point les atteindrait à peu près sur le milieu de leur longueur (fig. 17).

Les *plaies du cerveau*, qu'elles soient produites par un instrument piquant, tranchant ou contondant, sont loin d'être rares. Bien que fort graves, il ne faut pas croire qu'elles soient toujours mortelles : la science compte nombre d'observations, surtout dans les annales de la chirurgie militaire, où des blessés ont complètement guéri après avoir présenté une vaste plaie avec perte de substance du cerveau : tels les dix blessés de la bataille de Landrecies dont parlent les auteurs du *Compendium de chirurgie*. Les plaies du cerveau par instrument piquant paraissent être plus graves que les plaies produites par un instrument tranchant, tel qu'un sabre, et le diagnostic en est parfois difficile.

De même que pour les plaies de la poitrine et de l'abdomen, le chirurgien mis en présence d'une plaie du crâne produite par un instrument piquant ne devra jamais l'explorer profondément avec un stylet pour savoir si elle pénètre ou non; c'est assurément une satisfaction d'avoir une notion très précise à cet égard, mais on ne l'acquiert qu'aux dépens du malade; seulement, toutes les fois que le doute est possible, le pronostic devra être des plus réservés, parce qu'une méningo-encéphalite traumatique mortelle sera très souvent la conséquence d'une semblable lésion.

Les deux seuls signes qui puissent permettre d'affirmer que la plaie est pénétrante sont la sortie du liquide céphalo-rachidien et surtout celle de la substance cérébrale; quand ces deux signes n'existent pas, le diagnostic d'une plaie du cerveau offre la plus grande obscurité; la lésion elle-même et, à plus forte raison, le siège précis de cette lésion ne peuvent être que soupçonnés. Lorsque la substance cérébrale est à nu, la mort est considérée comme inévitable par les gens étrangers à l'art, et beaucoup de médecins partagent encore cette opinion : je répète que c'est une erreur. Par elles-mêmes, les plaies du cerveau ne sont pas très graves; elles ne le sont que par les accidents inflammatoires qu'elles engendrent; une plaie du cerveau ne donne en général lieu à aucune espèce de symptômes, et souvent on en a trouvé à l'autopsie dont on n'avait même pas soupçonné l'existence pendant la vie.

J'avais, en 1870, dans mon ambulance près de Sedan, un officier français auquel un éclat d'obus avait enlevé une portion de la calotte crânienne, y compris la dure-mère; trois semaines après il portait au niveau de la blessure un champignon du volume d'un bon œuf de pigeon, constitué par de la substance cérébrale. Je n'ai pu suivre ce blessé ultérieurement, mais à cette époque il n'avait aucun accident et présentait l'aspect d'un homme bien portant.

Malgré ces faits heureux, il est bon de savoir que de tous les êtres animés l'homme est le moins susceptible de survivre à une perte de substance du cerveau. On peut enlever, par exemple, à un pigeon les deux lobes cérébraux (et c'est là une expérience courante de laboratoire) sans que la vie soit atteinte : l'animal a bien perdu quelques facultés, entre autres l'instinct de se nourrir, mais il vit, et peut continuer à vivre si on l'alimente. La même expérience est toujours fatale au chien, qui néanmoins résiste à la perte d'une portion notable des lobes cérébraux, tandis que l'homme succombe le plus souvent à une blessure, même légère, de son cerveau.

Ce que je viens de dire sur la difficulté du diagnostic des plaies du cerveau s'applique tout aussi bien aux *abcès* de cet organe. La symptomatologie des abcès du cerveau est très vague et parfois tout à fait nulle. Leur marche est des plus singulières. Qu'on se rappelle la fameuse observation de Dupuytren, citée partout; l'accident qui avait déterminé l'abcès remontait à dix ans. J'ai vu pendant mon internat chez le professeur Gosselin un malade présentant un vaste abcès dans un des lobes cérébraux; cet homme, qui était charretier, conduisait encore ses chevaux la veille de sa mort et n'entrait à l'hôpital que pour se reposer quelques jours.

Le cerveau est donc un organe d'une extrême tolérance pour les lésions traumatiques et pour les corps étrangers tant qu'il ne s'est pas développé d'encéphalo-méningite. Cependant les abcès donnent généralement lieu à un symptôme : la céphalalgie. Mais la céphalalgie est si commune, elle se rencontre

dans un si grand nombre d'affections, qu'il ne semble pas *a priori* qu'elle doive fournir au chirurgien un élément de diagnostic bien puissant. Il faut néanmoins en tenir grand compte dans les circonstances suivantes : un individu a fait une chute ou a reçu un coup sur la tête à une époque plus ou moins reculée; les troubles produits par le traumatisme ont disparu, et peu à peu, après un temps variable, le malade, bien portant d'ailleurs, est pris d'une céphalalgie qui acquiert bientôt une intensité extrême; cette céphalalgie est *incessante, limitée à un point circonscrit du crâne, à un point toujours le même.* Si les renseignements du malade ou l'examen direct démontrent que ce point douloureux est précisément l'endroit percuté jadis, ou bien si ce *point douloureux est diamétralement opposé à l'endroit percuté*, on sera en droit de conclure à l'existence d'un abcès intra-crânien, et la trépanation sera indiquée. Le diagnostic deviendra plus probable encore, si à ces antécédents et au symptôme céphalalgie se joignent des troubles moteurs et sensitifs. Ce que nous venons de dire des localisations cérébrales viendra en aide pour essayer de préciser le point du cerveau qui est altéré. Quant à pousser plus loin le diagnostic, à savoir d'avance si le foyer siège sous les os, sous la dure-mère, sous la pie-mère ou dans la substance cérébrale, on n'a à cet égard aucune donnée sérieuse.

Lorsque les symptômes sont suffisamment accusés pour engager à agir, on commence par mettre à nu le point de la dure-mère où l'on pense rencontrer la lésion. C'est ce que fit avec succès Broca en 1871. Il donna ainsi issue à une quantité de pus représentant le volume d'un œuf de pigeon. Mais le blessé était atteint en même temps d'un méningo-encéphalite diffuse contre laquelle le trépan est impuissant et qu'il est actuellement impossible de distinguer d'un abcès collecté.

Si l'on trouve la dure-mère intacte, on l'incise crucialement. Si la pie-mère et l'écorce cérébrale sont saines, il est alors extrêmement probable qu'il existe un foyer intra-cérébral, et l'on incise le cerveau. J'ai suivi cette conduite en 1877, à l'hôpital Lariboisière, dans le service de mon ami le professeur Proust : la lame du bistouri plongée à 3 centimètres de profondeur fit jaillir un véritable flot de pus phlegmoneux. Il faut toutefois reconnaître que dans ces cas difficiles le hasard guide jusqu'à un certain point la main du chirurgien.

Je dois aussi présenter quelques réflexions sur la question si souvent débattue et non encore résolue de cette triade pathologique : la *contusion*, la *compression* et la *commotion* du cerveau.

La contusion et la compression se définissent d'elles-mêmes. La contusion existe pour le cerveau comme pour les autres organes de l'économie ; elle est presque toujours consécutive à une fracture du crâne et produite par des éclats de la table interne. J'appelle toutefois l'attention sur le fait suivant. Dans les pages qui précèdent j'ai rejeté, avec plusieurs auteurs modernes, les fractures par contre-coup de la base du crâne, c'est-à-dire les fractures de la base succédant à un traumatisme de la voûte, avec intégrité de celle-ci au point percuté : mais on ne peut contester l'existence des *contusions du cerveau par contre-coup*. On désigne sous ce nom une contusion du cerveau siégeant dans le lieu opposé au point percuté. C'est ainsi qu'un malade apporté dans mon service de l'hôpital Saint-Antoine, ayant fait une chute d'un lieu élevé, présentait une fracture de l'occipital à droite de la ligne médiane avec propagation du trait de la fracture vers

le trou occipital ; la dure-mère était intacte ainsi que le cerveau dans le point fracturé, mais au point opposé, c'est-à-dire au *niveau du lobe frontal gauche, existait une contusion du cerveau dans l'étendue de deux centimètres carrés environ.*

La pulpe cérébrale était transformée en une bouillie noirâtre ; la dure-mère et l'os frontal étaient intacts. Il est remarquable que la faux du cerveau, située entre les deux lobes cérébraux, ne s'oppose pas à la transmission du choc d'un côté à l'autre.

J'ai observé un autre fait non moins évident de contusion du crâne par contre-coup. Un garçon de vingt-sept ans tombe sur le pavé d'une hauteur de 2 mètres et perd connaissance ; le choc avait porté au niveau de l'apophyse orbitaire externe *gauche*. Là existait une forte contusion qui ne tarda pas à diminuer. En même temps qu'il cessait de souffrir à gauche, vers le troisième jour, le malade se plaignit d'une vive douleur siégeant au niveau de l'apophyse mastoïde *droite*, et aussi d'une surdité absolue de ce côté. Un examen attentif de la membrane du tympan pratiqué à une très forte lumière me permit de constater l'existence d'un épanchement de sang dans l'intérieur de la caisse droite. Je constatai également l'oblitération de la trompe d'Eustache du même côté. L'épanchement sanguin dans la caisse se résorba assez vite, mais la surdité ne diminuait pas et le malade accusait des bourdonnements incessants ; devant l'impossibilité de faire pénétrer de l'air dans la caisse par les moyens ordinaires, je me décidai à introduire par la trompe d'Eustache, jusque dans la cavité tympanique, une bougie en baleine que je laissai en place pendant une demi-heure. Dès la première séance, l'audition revint un peu, et après la quatrième l'acuité auditive était presque normale ; ainsi donc : contusion de l'apophyse orbitaire externe *gauche*, déchirure de la muqueuse tympanique *droite*, tel est le résumé de ce cas fort instructif.

A moins que la contusion ne soit très étendue, et la mort est alors immédiate, les plaies contuses du cerveau se comportent comme les plaies simples, c'est-à-dire qu'elles ne révèlent leur présence par aucun symptôme primitif ; malheureusement elles s'accompagnent, plus souvent encore que les plaies simples, d'une méningo-encéphalite généralement mortelle.

La *compression* du cerveau, soit par un fragment osseux, soit par un épanchement sanguin, ne soulève, non plus que la contusion, aucune difficulté d'interprétation quant au mécanisme de sa production et aux symptômes qu'elle détermine, mais il n'en est pas de même de la *commotion*.

La commotion cérébrale existe-t-elle ? Qu'est-ce que la commotion cérébrale ? Nélaton en contestait l'existence. Pour lui, ce qu'on désignait ainsi n'était qu'une contusion diffuse occupant la totalité ou la presque totalité du cerveau.

Les recherches de M. Duret sur les animaux semblent confirmer cette manière de voir. C'est à l'action du liquide céphalo-rachidien, violemment refoulé, que cet expérimentateur habile attribue la contusion qui porte sur divers points du cerveau et en particulier sur le plancher du quatrième ventricule. Je ne crois pas cependant qu'on puisse ainsi se rendre compte de tous les cas observés en clinique, car il existe des faits où les plus minutieuses recherches n'ont pu faire découvrir des traces de contusion, ainsi que le soutenait Denonvilliers.

Il est donc très difficile, impossible même, de dire actuellement ce qu'est la commotion cérébrale, en quoi elle consiste anatomiquement. On a parlé de

tassement de la substance cérébrale ; on a dit qu'elle était devenue plus dure, plus ferme, et surtout qu'elle ne remplissait plus complètement la boîte crânienne : mais ce sont là des lésions bien problématiques et dont l'existence peut être contestée, malgré le cas célèbre de Littre (1). La contusion par contre-coup, dont nous citions à l'instant un exemple, démontre avec quelle violence le cerveau est parfois repoussé contre la paroi crânienne, puisqu'il peut être déchiré dans une large étendue : il est donc certain que le cerveau est ébranlé dans la boîte crânienne comme la solution d'ichthyocolle dans un matras de verre, suivant l'expérience de Gama. Sous l'influence de cet ébranlement les cellules cérébrales subissent d'intimes modifications que nous ne connaissons pas encore et que l'histologie nous révélera sans doute un jour.

Si la commotion cérébrale n'a pas de caractères anatomiques définis, il n'en est pas de même de son expression symptomatique, qui à elle seule permet d'en faire une affection bien distincte de la contusion. Ce n'est pas ici le lieu de décrire les symptômes de la commotion dont nous devons la connaissance surtout à J.-L. Petit ; je rappellerai seulement que la marche de la maladie suffirait à différencier ces deux affections, puisque la commotion entraîne des accidents immédiats, tandis que la contusion ne manifeste son existence qu'à l'apparition des phénomènes inflammatoires, vers le quatrième ou le cinquième jour.

La commotion et la contusion peuvent sans doute exister à la fois sur un même cerveau, et l'on conçoit que cela jette de l'obscurité sur la nature de ces lésions : mais il est des cas types qui permettent d'affirmer que la contusion et la commotion du cerveau constituent deux entités morbides parfaitement distinctes l'une de l'autre.

Circulation de l'encéphale.

En étudiant les parties molles qui entourent le crâne, j'ai montré que les vaisseaux du cuir chevelu diffèrent par leur disposition de ceux des autres parties du corps ; dans le cuir chevelu les artères sont abondantes, très sinueuses, incrustées dans la couche cellulo-graisseuse sous-cutanée, et très adhérentes à la peau. J'ai insisté longuement sur les conséquences pathologiques qui en résultent.

Dans l'épaisseur des os du crâne les artères ne se comportent pas non plus comme dans tous les autres points du squelette : au lieu de se tamiser dans le périoste pour pénétrer à l'état de ramuscules très fins, mais très abondants, dans la substance osseuse, les artères destinées aux os du crâne pénètrent directement sous un volume assez considérable, mais en nombre très restreint, dans les trous et les canaux dont ces os sont creusés pour les recevoir, principalement au niveau des bosses frontales et pariétales, au niveau de l'apophyse mastoïde. A ces différents points de vue, la circulation dans l'épaisseur de la boîte osseuse crânienne présente des caractères propres.

Il en est de même de la circulation encéphalique dont je vais présenter une

(1) Il s'agit d'un jeune homme qui se précipita contre le mur de sa prison et succomba aussitôt. Littre dit qu'il ne trouva d'autre lésion qu'une diminution de la masse cérébrale, celle-ci ne remplissait plus la boîte crânienne.

description rapide. J'étudierai successivement la circulation artérielle et la circulation veineuse.

A. — CIRCULATION ARTÉRIELLE.

Quatre gros troncs artériels apportent à l'encéphale le sang qui lui est destiné : ce sont les vertébrales et les carotides internes. Au lieu de se rendre par un trajet direct, comme c'est l'ordinaire pour les vaisseaux de cet ordre, vers l'organe auquel elles sont destinées, ces artères se contournent ou s'infléchissent plusieurs fois avant d'arriver à l'encéphale. Les artères vertébrales, légèrement sinueuses dans le trajet qu'elles parcourent en dedans du canal ostéo-musculaire formé par la série des trous des apophyses transverses des vertèbres cervicales, décrivent, à partir de l'axis, deux courbures remarquables, la première verticale, la deuxième horizontale. Elles pénètrent ensuite dans la cavité crânienne, se portent sur la gouttière basilaire de l'occipital, où elles se réunissent l'une et l'autre pour constituer le tronc basilaire. — Les artères carotides internes s'élèvent verticalement jusqu'à la base du crâne, où elles décrivent une flexuosité très prononcée. Pénétrant dans le canal carotidien, elles se dirigent d'abord verticalement en haut, puis horizontalement en dedans et en avant. Elles arrivent ainsi au sommet du rocher. De ce point elles se portent en avant, s'engagent dans le sinus caverneux, où elles décrivent deux courbures représentant une *S* italique, la première concave en avant, la deuxième concave en arrière ; enfin elles traversent la dure-mère pour entrer dans la cavité crânienne, où elles se divisent après avoir fourni l'artère ophthalmique. Ces courbures que les artères vertébrales et carotides décrivent soit autour des os, soit dans leur intérieur, n'ont d'autre but que d'épuiser tout l'effort que la systole ventriculaire communique à l'ondée sanguine et de mettre ainsi l'encéphale à l'abri du choc produit par la systole.

Les artères vertébrales et carotides, arrivées à la base de l'encéphale, affectent, en s'anastomosant les unes avec les autres, une disposition des plus remarquables. C'est à l'ensemble de ces anastomoses qu'on a donné le nom d'*hexagone artériel* de la base du crâne : *hexagone de Willis*.

Les artères communicantes sont au nombre de trois : l'une, antérieure, réunit entre elles les deux carotides ; deux, postérieures, relient les carotides aux vertébrales. Les artères communicantes jouent dans la circulation artérielle de l'encéphale un rôle capital : grâce à elles les artères d'un côté peuvent suppléer celles du côté opposé, lorsque le tronc qui fournit ces dernières a été obstrué ou bien compris dans une ligature. Cependant la suppression brusque du cours du sang dans une carotide interne produit souvent des accidents cérébraux. D'après Le Fort, sur 370 cas ces accidents se sont produits dans 100 observations. J'ai dû lier la carotide primitive droite d'un jeune étudiant à la suite d'une plaie par arme à feu : au moment de serrer le fil, j'examinai attentivement si quelque phénomène se produirait du côté du cerveau ; il ne s'en produisit pas.

Les deux carotides primitives ont pu être liées sur le même sujet sans que cette double ligature ait donné lieu à l'apparition d'aucun trouble cérébral, à la condition toutefois que les deux opérations aient été pratiquées à des intervalles plus ou moins éloignés. Chose remarquable, lorsque des accidents sont

survenus, ils n'ont été observés qu'après la première opération. Les larges communications artérielles entre la vertébrale et la carotide interne rendent compte du rétablissement de la circulation dans ces cas.

Je crois devoir rapporter brièvement ici un fait très curieux. J'avais, en 1873, dans mon service à l'hôpital Lariboisière, un malade atteint d'anévrysme de la crosse de l'aorte. Pour m'assurer de la réductibilité de la tumeur et dans le but de chercher à découvrir l'orifice par lequel passait le sac à travers le sternum, j'exerçai une légère pression à sa surface. Cette première exploration ne m'ayant pas renseigné suffisamment, j'en pratiquai une seconde sans presser davantage. Instantanément le malade fut frappé d'une paralysie complète de tout le côté gauche. Un caillot détaché de la poche s'était porté dans la carotide interne droite, avait obstrué à leur origine les branches que cette artère donne au côté droit du cerveau et supprimé la circulation dans les parties correspondantes. Cette paralysie gauche ne fut que de courte durée; elle devint droite ensuite et s'accompagna d'aphasie : le caillot migrateur était sans doute passé par l'artère communicante antérieure dans les artères du côté opposé. Le lendemain de cet accident, la paralysie avait disparu, il ne restait plus que l'aphasie, qui disparut à son tour quelques jours plus tard (1).

Examinons maintenant la circulation cérébrale proprement dite. Ce que nous en connaissons est dû principalement aux travaux de MM. Duret et Heubner.

La circulation intra-cérébrale se compose de deux grands systèmes :

Le système artériel de l'écorce;

Le système artériel des noyaux gris centraux.

D'après M. Duret, ces deux systèmes seraient tout à fait indépendants l'un de l'autre et ne communiqueraient pas entre eux à leur terminaison, de telle sorte qu'il existerait dans le cerveau une sorte de zone neutre moins fournie de vaisseaux, au niveau de laquelle, d'après Charcot, on observerait de préférence les ramollissements.

1° *Système artériel de l'écorce.*

Les artères qui se rendent à l'écorce du cerveau sont : la cérébrale antérieure, la cérébrale moyenne et la cérébrale postérieure. Elles ont chacune des départements qui leur sont affectés.

La *cérébrale antérieure* se rend aux première et deuxième circonvolutions frontales, à la face interne de l'hémisphère cérébral, au lobe paracentral, au lobe carré, situé en arrière du précédent, à la circonvolution du corps calleux.

La *cérébrale moyenne* est logée au fond de la scissure de Sylvius, d'où son nom d'*artère sylvienne*. C'est de beaucoup la plus importante des trois par son mode de distribution et la fréquence de ses maladies. Elle est affectée spécialement à la zone motrice. Cette artère se divise dans la scissure de Sylvius en quatre ou cinq branches volumineuses qui se rendent :

La première au lobule de l'insula;

La deuxième à la troisième circonvolution frontale (Charcot rapporte l'exemple d'une embolie de cette artère ayant causé le ramollissement de la troisième circonvolution frontale et l'aphasie);

La troisième à la circonvolution frontale ascendante;

La quatrième à la circonvolution pariétale ascendante;

(1) Voir pour plus de détails la thèse de M. le docteur Gassion (1873), à qui je communiquai le fait pour sa thèse inaugurale.

La cinquième à la première circonvolution temporale et au pli courbe situé derrière cette circonvolution.

La *cérébrale postérieure* se distribue au lobe occipital, aux deuxième et troisième circonvolutions temporales et à une partie du lobe pariétal.

Il faut remarquer que ces artères communiquent peu entre elles. Les différentes artères des circonvolutions sont presque toutes *terminales* ou *finales* (Cohnheim), c'est-à-dire qu'elles ne reçoivent pas d'anastomoses et qu'elles n'en donnent pas : aussi ne peuvent-elles se suppléer les unes aux autres, même les diverses branches d'un département.

Les artères périphériques arrivées à la surface du cerveau ne pénètrent pas directement dans l'écorce, mais se ramifient en un nombre considérable de rameaux qui, avant d'entrer dans la substance cérébrale, deviennent capillaires : aussi la pie-mère se compose-t-elle d'une toile celluleuse dans laquelle se divisent toutes les branches dont nous venons de parler, avant leur pénétration dans la substance cérébrale.

De ces branches, les unes vont à la substance grise corticale : ce sont les *artères courtes ;* les autres se rendent à la substance blanche : ce sont les *artères longues.*

2° *Système artériel des noyaux gris centraux.*

Les artères destinées aux ganglions encéphaliques (AC, fig. 19), c'est-à-dire au corps opto-strié, naissent isolément du tronc principal, à angle droit. Elles sont parallèles entre elles et ne s'anastomosent sur aucun point de leur trajet, de telle sorte que chacune d'elles représente un système isolé. Elles forment plusieurs groupes distincts.

Un premier se détache de la *communicante antérieure :* c'est le *groupe antérieur.*

Un deuxième groupe, *groupe médian postérieur*, se détache de la cérébrale postérieure, et aussi de la communicante postérieure.

Deux autres groupes, *groupes latéraux postérieurs*, prennent naissance sur les artères cérébrales postérieures.

Enfin, deux groupes antérieurs, qu'on nomme *groupes latéraux antérieurs*, se détachent des artères sylviennes. Ces derniers groupes sont de beaucoup les plus importants. Ils sont formés de quinze à vingt branches artérielles qu'on trouve à l'entrée de la scissure de Sylvius au niveau du point appelé *espace perforé antérieur.*

Ces divers systèmes se détachent de l'hexagone artériel ou de son voisinage dans une zone excentrique qui ne dépasse pas l'hexagone de plus de 2 centimètres.

Les artères des noyaux gris sont toutes des artères *terminales.*

Le *groupe médian antérieur* se distribue à la partie antérieure de la tête du noyau caudé.

Le *groupe médian postérieur* se rend à la face interne de la couche optique et des parois ventriculaires.

Le *groupe latéral postérieur* va à la partie postérieure de la couche optique.

Le *groupe latéral antérieur*, ou *sylvien*, le plus important de tous, forme ce que l'on est convenu d'appeler les *artères striées.*

Ces artères, nées de la sylvienne, se partagent, presque aussitôt après leur origine, en deux groupes : un *groupe interne* et un *groupe externe.*

Le *groupe interne* est le moins important des deux. Il occupe l'espace situé entre le noyau lenticulaire et la capsule interne. Ce sont les *artères striées internes.*

Le *groupe externe*, *artères striées externes*, se place entre la capsule externe et la face externe du noyau lenticulaire, point au niveau duquel Charcot a admis une sorte de cavité virtuelle qui est le siège fréquent de l'hémorrhagie cérébrale.

Ce groupe externe se subdivise lui-même. Quelques-unes des artères qui le

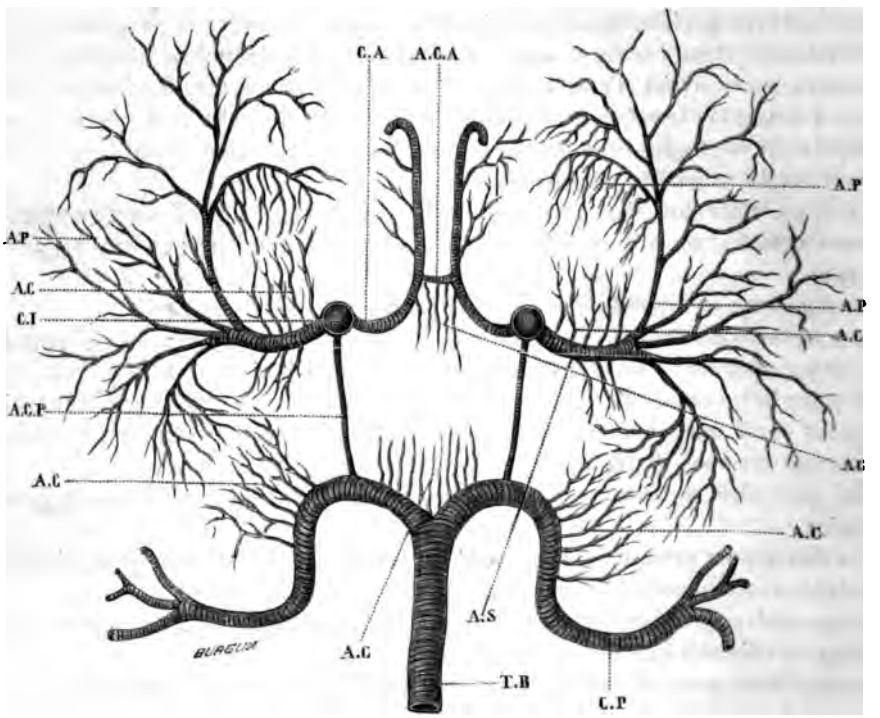

Fig. 19. — *Hexagone de Willis. — Artères destinées à l'encéphale. — Schéma.* (L'idée de cette figure est empruntée à une figure analogue qui se trouve dans les *Leçons* de Charcot.)

AC, artères centrales destinées aux noyaux gris centraux.
ACA, artère communicante antérieure.
ACP, artère communicante postérieure.
AP, artères périphériques destinées à l'écorce cérébrale.
AS. artère sylvienne.
CA, artère cérébrale antérieure.
CI, carotide interne.
CP, artère cérébrale postérieure.
TB, tronc basilaire.

composent se rendent au *noyau lenticulaire.* Ce sont les artères *lenticulo-striées.* Les autres se rendent au noyau lenticulaire et à la couche optique. On les nomme pour cette raison *artères lenticulo-optiques.*

Les premières, ou artères *lenticulo-striées*, se rendraient principalement aux deux tiers antérieurs de la capsule interne, composés de fibres motrices, et les secondes, ou *artères lenticulo optiques*, au tiers postérieur de cette capsule, comprenant des fibres sensitives, de telle sorte que la lésion du premier groupe entraînerait l'hémiplégie, et celle du second groupe donnerait lieu à l'hémianesthésie.

B. — CIRCULATION VEINEUSE.

Si la circulation artérielle de l'encéphale est aujourd'hui bien connue, il n'en est pas de même de la circulation veineuse dont plusieurs points sont encore à élucider. On peut dire cependant que la formule générale de cette circulation est l'inverse de celle de la circulation artérielle. Tandis que l'une est caractérisée par une sorte d'indépendance qui fait que chacune de ses branches régit un territoire isolé, sans présenter pour ainsi dire aucune anastomose avec les territoires voisins, la circulation veineuse est au contraire remarquable par la multiplicité des communications qu'elle offre et qui assurent ainsi son fonctionnement.

Ce sont ces *communications* qui ont été particulièrement étudiées, sur mes conseils, par Ch. Labbé, alors mon préparateur.

Il s'est surtout occupé des communications qui se font dans l'intérieur du crâne entre les sinus, entre les hémisphères cérébraux, et enfin entre le système veineux cortical et le système central.

Voici les résultats principaux auxquels il est arrivé dans ses recherches :

1° *Communications des sinus de la dure-mère entre eux.* — Les sinus sont reliés entre eux par des veines placées dans l'épaisseur de la dure-mère et que l'on observe principalement dans la faux du cerveau et la tente du cervelet : ce sont les *veines petites anastomotiques*, qui font communiquer les sinus longitudinaux entre eux et les sinus latéraux avec le sinus droit.

Il existe en outre deux grandes veines, *veines grandes anastomotiques*, qui sont chargées d'établir des relations éloignées entre les sinus, et plus spécialement de mettre en communication les sinus supérieurs avec ceux de la base du crâne. L'une de ces veines est antérieure, l'autre postérieure. La première, décrite par M. Trolard, s'étend du sinus longitudinal supérieur au sinus pétreux supérieur ou au sinus caverneux ; la seconde, signalée par Ch. Labbé, relie le sinus longitudinal supérieur au sinus latéral. Cette dernière, le plus habituellement, au lieu d'être isolée dans tout son trajet, part du sinus latéral pour se jeter dans la veine de Trolard, au voisinage de la scissure de Sylvius. La communication du sinus longitudinal supérieur avec le latéral n'en existe pas moins, mais elle se fait par l'intermédiaire de la grande anastomotique antérieure.

2° *Communications veineuses d'un hémisphère à l'autre.* — Les communications veineuses entre les deux hémisphères cérébraux se trouvent à la base du cerveau, à la partie centrale de l'organe, puis au niveau du corps calleux.

A la base du cerveau, on constate une sorte de cercle veineux inclus dans le cercle artériel de Willis, qui a été bien étudié par M. Trolard.

Les veines de Galien, par leur réunion en un tronc commun avant de se jeter dans le sinus droit, forment également une large anastomose entre les deux moitiés du système veineux central.

Enfin, au-dessus du corps calleux, on voit partir de l'extrémité antérieure du sinus longitudinal inférieur une veine qui se bifurque pour se porter dans chaque hémisphère cérébral ; c'est la *veine interhémisphérique supérieure*, ainsi appelée par opposition à de petites branches transversales qui existent au ni-

veau du cercle veineux de la base, et auxquelles on donne le nom d'*interhémisphériques inférieures.*

3° *Communications entre le système veineux cortical et le système veineux central ou des veines de Galien.*

Contrairement à ce qui a lieu pour le système artériel, il existe des relations entre le système veineux central et le périphérique. Ces communications s'effectuent d'abord à l'aide d'une veine qui repose sur le bourrelet du corps calleux et qui, par ses racines, communique avec quelques-unes des cérébrales internes, tandis que, par son tronc, elle se jette dans le tronc commun des veines de Galien. Une autre veine unit encore les veines de Galien au système périphérique : c'est la veine des plexus choroïdes qui, d'une part, constitue une des branches d'origine des veines de Galien et, d'autre part, communique avec le cercle veineux de la base du cerveau.

4° *Lacs dérivatifs de sûreté des sinus.* — A côté de ces anastomoses multiples qui ont pour but de faciliter la circulation veineuse du cerveau, on trouve encore une autre disposition qui prévient la stase du sang dans les sinus et les veines cérébrales. Ce sont des dilatations ampullaires, placées dans l'épaisseur de la dure-mère, de chaque côté des sinus, et qui communiquent d'une part avec les sinus, d'autre part avec les veines cérébrales, en sorte qu'elles reçoivent le trop-plein, soit des sinus, soit des veines, et empêchent ainsi la compression du cerveau. Elles méritent donc bien le nom de lacs dérivatifs de sûreté qu'on leur a donné.

La connaissance de ces lacs sanguins importe au chirurgien, car ils jouent un rôle important dans l'usure des os de la voûte du crâne et expliquent la formation de quelques-unes de ces tumeurs veineuses en communication avec la circulation intra-crânienne, et qui ont pour caractère d'être réductibles.

Ch. Labbé pensait que c'est dans l'intérieur de ces ampoules que se développent les granulations de Pacchioni, par un mécanisme qui rappelle un peu celui de la formation des phlébolithes.

Le cerveau est-il animé de battements à l'état normal? Cette question, fort discutée par les physiologistes, a si peu d'intérêt au point de vue chirurgical que je crois inutile d'y insister ici. Le cerveau, mis à découvert, présente des battements isochrones à ceux du pouls, voilà la vérité : aussi me contenterai-je de dire avec Longet, dont je partage absolument la manière de voir à cet égard : « Le cerveau ne se meut pas chez l'adulte tant que le crâne est intact. »

CHAPITRE IV

Développement du crâne.

Le développement du crâne mérite de nous arrêter un instant, parce qu'il permet de comprendre ou du moins d'expliquer un certain nombre d'états pathologiques.

Je considérerai le crâne : 1° dans la période embryonnaire et fœtale; 2° à la naissance; 3° dans la vieillesse.

A. — DU CRÂNE PENDANT LA PÉRIODE EMBRYONNAIRE ET FŒTALE.

Les différentes phases par lesquelles passe le crâne sont suffisamment connues aujourd'hui dans leur ensemble, grâce aux travaux de Coste, Reichert, Baër, Ch. Robin, etc., etc. Nous étudierons simultanément le développement de l'encéphale et celui de la boîte crânienne.

Développement de l'encéphale. — L'axe encéphalo-rachidien est l'une des premières parties qui apparaissent chez l'embryon. Dans l'axe central de la tache germinative se dessine une ligne obscure appelée *gouttière primitive*. Des deux côtés de cette gouttière se montrent deux crêtes longitudinales qui sont les *lames médullaires*, rudiments du système nerveux; en dehors de ces gouttières on ne tarde pas à voir de chaque côté une légère saillie présentant des lignes brunâtres horizontales qui sont les *lames vertébrales*. Au-dessous de la gouttière primitive, et par conséquent des lames médullaires, se trouve un cordon longitudinal effilé à ses deux extrémités, appelé *corde dorsale* ou *notocorde*, qui représente l'axe de formation de la colonne vertébrale et constituera plus tard les disques intervertébraux.

A ce moment les deux lames médullaires se recourbent, s'enroulent et se réunissent l'une à l'autre par leur bord libre, de façon à former un cylindre creux rectiligne. Le cylindre est l'axe encéphalo-rachidien. Il se termine en haut par trois renflements ou vésicules, dites *vésicules encéphaliques* (rudiment de l'encéphale), et par un renflement intérieur plus petit, ou renflement lombaire. Le canal de ce cylindre creux constituera en haut la cavité des ventricules et en bas le canal central de la moelle.

En même temps que les lames médullaires convergent pour former le tube cérébro-spinal, les lames vertébrales convergent pour former le tube vertébro-crânien. Il existe donc à cette époque deux cylindres creux emboîtés l'un dans l'autre : l'un, extérieur, sera la colonne vertébrale et le crâne ; l'autre, intérieur, deviendra la moelle et le cerveau.

Ne nous occupons maintenant que de la partie supérieure renflée de notre cylindre, de celle qui correspond au crâne.

Le cylindre intérieur ou nerveux présente, avons-nous dit, trois renflements ou vésicules cérébrales. Le cylindre extérieur, ou tube crânien primitif, se moulant sur le précédent, présente aussi trois vésicules dites vésicules crâniennes.

Le crâne à cette période est donc représenté par deux cylindres rectilignes emboîtés l'un dans l'autre et présentant trois renflements. On remarquera que, bien que les deux tubes se suivent de très près dans leur développement, c'est le tube médullaire qui se développe le premier, en sorte que, si un temps d'arrêt frappe à cette période le développement du tube engaînant, les parties constituantes du cylindre nerveux pourront ne pas être recouvertes.

A partir de ce moment, le développement de ces deux parties, destinées à faire un même tout, marche d'une manière parallèle.

Les trois renflements de la *capsule crânienne* sont divisés en antérieur, moyen et postérieur, et séparés l'un de l'autre par deux sillons dont l'anté-

rieur est plus prononcé. Mais apparaissent bientôt deux nouveaux sillons qui portent à cinq le nombre des vésicules crâniennes, dont trois par conséquent sont primaires et deux secondaires.

Voici la situation respective des vésicules crâniennes et des vésicules cérébrales :

La première vésicule crânienne, ou frontale, correspond au cerveau antérieur (hémisphères cérébraux) ;

La deuxième vésicule, dite intermédiaire ou secondaire antérieure, correspond aux couches optiques ;

La troisième, ou moyenne, correspond au cerveau moyen (tubercules quadrijumeaux, pédoncules cérébraux, aqueduc de Sylvius) ;

La quatrième, ou postérieure, au cerveau postérieur (cervelet) ;

La cinquième, ou secondaire postérieure, correspond à l'arrière-cerveau (moelle allongée).

Développement de la boîte crânienne. — La capsule crânienne, d'abord rectiligne, ne tarde pas à s'infléchir. La cause de cette inflexion a exercé la sagacité des embryologistes : suivant M. Dursy, elle tiendrait à ce que le développement serait plus rapide à la partie dorsale de la voûte crânienne et plus lent dans la région de la base.

Quoi qu'il en soit, le crâne a pour principale origine les lames vertébrales, dont les bords se relèvent peu à peu, se recourbent ensuite, marchant à la rencontre l'un de l'autre, et d'un côté à l'autre se soudent de manière à former un tube qui est l'ébauche du crâne primitif.

Ajoutons qu'aux lames vertébrales se joignent, pour former le crâne, les lames cutanées et le feuillet corné.

Vers le quarantième jour de la vie intra-utérine, la capsule crânienne, constituée comme nous venons de le dire, s'est infléchie et présente à considérer une base et une voûte : la base, moins étendue, est cartilagineuse ; la voûte, plus considérable, est constituée par une membrane : d'où le nom d'état membraneux de la voûte crânienne, ou *crâne membraneux primitif*.

Le cartilage de la base, dont on a comparé la forme à celle d'une baignoire, est composé d'une seule pièce et donnera naissance à l'ethmoïde, au sphénoïde, au temporal (moins l'écaille) et à l'occipital (moins l'écaille).

La structure du crâne membraneux primitif, c'est-à-dire de la membrane qui constitue à elle seule la voûte du crâne à cette période, n'est pas décrite de la même manière par les différents auteurs. M. Sappey la considère comme composée de tissu conjonctif à l'état naissant, contenant dans le réseau de ses fibres de nombreuses cellules. « Après le deuxième mois de la vie intra-utérine, dit Ch. Robin, on voit naître la substance osseuse sans cartilage préexistant dans les enveloppes *alors fibreuses* de la voûte crânienne. » Pour Le Courtois (thèse de Paris, 1870) la voûte crânienne membraneuse de l'embryon se compose uniquement de tissu embryonnaire vasculaire, sans qu'on y rencontre ni tissu fibreux ni cartilage. Cet auteur y reconnaît trois couches : la première, extérieure, est mince, peu vasculaire, et représente le péricrâne futur ; la couche intérieure donnera naissance à la dure-mère, tandis que la couche moyenne, la plus importante des trois, plus résistante, très vasculaire, est la couche ostéogène, celle d'où procède la substance osseuse.

Que cette membrane soit constituée par du tissu conjonctif, du tissu fibreux

ou du tissu embryonnaire, c'est d'elle que part l'ossification. A ses dépens se développent le frontal, les pariétaux, les portions écailleuses du temporal et de l'occipital. L'ossification du crâne membraneux apparaît vers la fin du deuxième mois de la vie intra-utérine et débute par le frontal au niveau des orbites; l'ossification ne part pas d'un point unique pour irradier, comme le ferait une tache d'huile, sur les parties voisines : on voit sur divers endroits de la voûte et de la base apparaître des points multiples d'ossification qui finissent par se rencontrer, et se rencontrent plus vite à la base qu'à la voûte.

B. — DU CRÂNE A LA NAISSANCE.

L'étude du crâne à la naissance offre pour l'accoucheur un intérêt de premier ordre. Nous rappellerons seulement ici que la voûte crânienne est formée d'os minces, flexibles, élastiques, écartés les uns des autres par des espaces plus ou moins larges dans lesquels persiste le crâne membraneux non complètement ossifié, tandis que la base est dure, résistante, non réductible : d'où la difficulté de lui faire traverser la filière des bassins rétrécis.

Les espaces qui séparent les os de la voûte portent le nom de *fontanelles*. Il en existe six : deux médianes et quatre latérales.

Les deux médianes, infiniment plus larges que les latérales, sont l'une antérieure, l'autre postérieure : l'antérieure, plus grande que la postérieure, a la forme d'un losange et occupe le carrefour où aboutissent les sutures très lâches qui séparent les deux pariétaux et les deux moitiés du frontal, c'est-à-dire le bregma ; la postérieure, de forme triangulaire, siège entre les deux pariétaux et l'angle supérieur de l'occipital, au niveau du lambda.

Des quatre fontanelles latérales, deux sont à droite et deux à gauche. Elles siègent, la première, ou antérieure, dans la fosse temporale, entre la grande aile du sphénoïde et l'angle correspondant du pariétal au niveau du ptérion ; la deuxième, ou postérieure, au niveau du point où convergent le pariétal, le temporal et l'occipital, vers l'astérion. Ces quatre fontanelles sont d'ailleurs très petites et n'offrent qu'un très médiocre intérêt pratique, tandis que les fontanelles médianes fournissent des indications précieuses pour le diagnostic de la présentation et de la position du fœtus.

En étudiant la région occipito-frontale, j'ai déjà signalé les caractères que présente le périoste chez le fœtus : il est plus résistant et moins adhérent, en même temps que les os sont plus vasculaires et plus spongieux : d'où résulte la possibilité du céphalæmatome.

C. — DU CRÂNE DANS LA VIEILLESSE.

En ce qui concerne les modifications que subit le crâne dans l'âge adulte, nous renvoyons au chapitre qui traite de la synostose, mais nous devons dire quelques mots de l'*état sénile du crâne*, sujet remarquablement étudié en 1869 par M. Sauvage dans sa thèse inaugurale.

Lorsque le cerveau commence à diminuer de volume, ce qui arrive en moyenne à partir de cinquante ans, d'après les recherches de Broca, les os du

crâne subissent eux-mêmes un mouvement de désassimilation auquel on a donné le nom d'*atrophie sénile*. Cette atrophie commence en moyenne à l'âge de soixante-cinq ans. Sur 28 cas dans lesquels le sexe a été examiné, M. le docteur Sauvage a trouvé l'atrophie chez 22 femmes et 6 hommes : d'où il conclut que le sexe féminin possède pour l'atrophie sénile une prédisposition au moins trois fois plus forte que le sexe masculin.

L'atrophie du crâne est caractérisée par l'amincissement des parois, qui peuvent être réduites à 1 millimètre d'épaisseur, et même à $0^{mm},3$ d'après M. Sauvage. Mais l'atrophie, qui est alors pathologique, s'observe très rarement à ce degré. La table externe s'affaisse; la table interne, plus fragile encore que chez l'adulte, tend à reprendre l'aspect lisse du crâne de l'enfant; les cellules du diploé s'agrandissent en même temps que les canaux veineux se multiplient et augmentent de volume.

L'atrophie sénile pathologique est essentiellement liée à la circulation artérielle et ne se rencontre que sur le trajet des artères méningées. Les artères, le plus souvent ossifiées à cet âge de la vie, déforment les sillons. Aussi trouve-t-on sur leur trajet une résorption du tissu osseux pouvant porter sur les deux tables et le diploé. Il se fait une telle usure que la destruction de la table interne peut être complète et le diploé lui-même largement attaqué par le vaisseau; la table externe disparaît aussi, de sorte qu'il en résulte une perforation de la boîte crânienne.

L'atrophie a généralement pour siège les bosses pariétales, et, chose singulière, en même temps que se produit cette atrophie apparaît, sur les points voisins, sur ceux qui bordent la lésion, une hypertrophie du tissu osseux portant exclusivement sur le diploé : d'où la formation d'un bourrelet qui fait paraître plus profonde encore la dépression crânienne.

J'ai signalé plus haut l'existence de certaines tumeurs sanguines de la voûte du crâne, réductibles, et communiquant directement soit avec les sinus de la dure-mère, soit avec les veines du diploé. J'ai également rappelé la pneumatocèle du crâne provenant de la communication des cellules diploïques avec des cavités contenant normalement de l'air ; sinus frontaux, cellules mastoïdiennes ; or, il me paraît rationnel d'admettre une certaine relation entre la production de ces diverses lésions et l'atrophie crânienne dont je viens de parler, d'autant plus que, si l'atrophie apparaît en moyenne vers l'âge de soixante-cinq ans, elle peut commencer exceptionnellement plus tôt.

Le crâne peut être frappé dans son développement dès le début de la vie intra-utérine ; l'arrêt de développement est parfois complet, c'est-à-dire qu'il porte à la fois sur les vésicules encéphaliques et les vésicules crâniennes; il en résulte à la naissance une absence du crâne nommée *acéphalie*, et que Béclard appelait *acrânie*.

Les vésicules encéphaliques ou nerveuses peuvent être seules frappées d'arrêt, tandis que la capsule crânienne parcourt les diverses périodes de son développement. On conçoit toutefois que la voûte, qui se moule sur l'encéphale, ne puisse pas offrir une disposition normale, puisque l'encéphale manque; mais la base du crâne est bien formée. Cet état constitue l'*anencéphalie*.

A la place du cerveau existe parfois une masse rougeâtre fibreuse, rappelant l'aspect du tissu érectile, ce qui constitue la *pseudencéphalie*.

L'acéphalie, l'anencéphalie et la pseudencéphalie s'accompagnent souvent

d'arrêt de développement portant sur d'autres organes et sont d'ailleurs, bien entendu, incompatibles avec la vie extra-utérine.

Je rappelle que le cerveau est recouvert par les méninges : dure-mère, arachnoïde et pie-mère ; qu'il est enveloppé de tous côtés par un liquide, le liquide céphalo-rachidien, et présente dans son intérieur des cavités appelées ventricules, lesquelles, au début de la vie intra-utérine, correspondent à l'axe du tube encéphalo-rachidien et contiennent de ce liquide. Or il peut se présenter à la naissance l'un des états suivants :

1° A travers un trou de la voûte crânienne les méninges *seules* font hernie au dehors et constituent une tumeur remplie de liquide et appelée *méningocèle ;*

2° En même temps que les méninges une portion du cerveau sort à l'extérieur et se trouve dans la tumeur. Celle-ci, constituée par les méninges, une couche de liquide et une partie de l'encéphale, peut en conséquence être appelée *méningo-encéphalocèle*. Mais, comme il est impossible que le cerveau sorte au dehors sans être accompagné de ce qui l'entoure, membranes et liquide, le mot seul d'*encéphalocèle* exprime la même idée ;

3° L'encéphale est hors de la boîte crânienne, mais cette sorte d'expulsion du cerveau est due à la présence d'une quantité anormale de liquide dans la cavité ventriculaire : c'est alors un *hydrencéphalocèle*. Presque tout l'encéphale peut ainsi être repoussé à l'extérieur, et la boîte crânienne ne plus contenir que du liquide ;

4° Le cas précédent, ou l'*hydrencéphalocèle*, ne se produit évidemment que si l'hydropisie ventriculaire est apparue à une époque où la voûte crânienne n'offrait aucune résistance : la preuve en est que, si cette hydropisie survient plus tard, après l'ossification du crâne membraneux, il se produit une distension générale de la voûte, et non plus une tumeur extérieure limitée. Cette distension totale de la voûte crânienne par suite d'une hydropisie intra-ventriculaire constitue l'*hydrocéphalie*.

Nous avons déjà signalé la *microcéphalie*.

Il était tout naturel de rapprocher ces diverses tumeurs du crâne de celles qu'on observe plus fréquemment sur le trajet du canal rachidien et qu'on désigne sous le nom de *spina bifida ;* il est bien évident qu'elles procèdent les unes et les autres d'une cause identique : aussi Cruveilhier désignait-il ces vices de conformation sous le nom de *spina bifida crânien*.

Si la méningocèle, l'encéphalocèle et l'hydrencéphalocèle peuvent être distinguées l'une de l'autre théoriquement, ainsi que nous venons de le faire, il convient d'ajouter qu'au point de vue pratique il faut les confondre sous le nom d'encéphalocèle. Cette dernière est une tumeur de la voûte du crâne, occupant le plus souvent l'occiput et la racine du nez, toujours congénitale, communiquant avec la cavité crânienne par un trou ou une simple fente, et par conséquent plus ou moins réductible, siégeant sur la ligne médiane ou dans son voisinage, contenant dans son intérieur les méninges, une couche de liquide, et souvent une portion plus ou moins considérable d'encéphale.

Le praticien doit donc bien se tenir en garde contre les tumeurs congénitales du crâne et ne les opérer qu'à bon escient, car l'extirpation, la simple ouverture d'une encéphalocèle (ainsi que la science en compte nombre d'exemples) peuvent déterminer une méningo-encéphalite mortelle. Il est bon de savoir, d'ailleurs,

que des sujets atteints d'encéphalocèle, même assez volumineuse, peuvent vivre longtemps sans présenter les moindres troubles dans leur santé générale, ce qui rend mieux compte des méprises faites par certains praticiens distingués.

Deux théories sont en présence pour expliquer les divers vices de conformation qui précèdent : une ancienne et une nouvelle.

L'ancienne rattache à des arrêts de développement ces divers états pathologiques ; d'après la nouvelle théorie, préconisée surtout par M. Spring, la sortie de l'encéphale et des méninges est une véritable hernie qui se produit après la formation de la voûte crânienne. La lésion résiderait dans une altération primitive des méninges donnant lieu à une méningocèle limitée, laquelle, pressant de dehors en dedans sur les parois crâniennes, en déterminerait l'usure.

Sans vouloir entrer dans les détails d'une discussion qui n'a pas un grand intérêt pratique, nous dirons que la théorie de l'arrêt du développement rend un compte plus satisfaisant des faits observés et s'applique surtout mieux à leur ensemble.

L'hydrocéphalie, constituée par une hydropisie intra-ventriculaire, peut être très légère, distendre modérément la voûte crânienne, le front surtout, et guérir spontanément. Mais elle peut atteindre des proportions énormes, et l'on voit alors une voûte du crâne deux fois plus volumineuse, je suppose, que celle d'un adulte, surplomber à la manière d'un immense chapiteau une petite face d'enfant. Dans ces cas, quelques chirurgiens, Malaigne entre autres, ont essayé d'intervenir par la ponction et la compression de la cavité crânienne, mais sans résultats favorables. Cependant, en présence d'une affection qui ne peut guérir, qui condamne le malade à une sorte de vie végétative, on est autorisé, ce me semble, à tenter de nouveaux efforts pour arriver, sinon à le guérir complètement, du moins à améliorer son état. La ponction ne pourra être tentée que dans les premiers temps de la vie, alors que le crâne est mou et encore susceptible de subir un mouvement de retrait. Si la voûte crânienne est ossifiée, aucune intervention chirurgicale ne sera rationnelle, puisque la ponction produirait un vide que rien ne saurait combler, si ce n'est un nouvel épanchement.

L'ossification de la voûte du crâne suit chez les hydrocéphales une marche régulière au début de la vie, mais, dès qu'elle est complète et que la voûte ne peut plus se distendre sous la pression du liquide, il se produit une sorte de suractivité dans la nutrition des os qui la composent. Ces os arrivent à présenter une épaisseur énorme, deux ou trois fois l'épaisseur normale. On a invoqué plusieurs théories pour expliquer cette hypertrophie singulière, mais ici, comme dans beaucoup d'autres cas, la connaissance du fait nous suffit.

DE L'APPAREIL AUDITIF

L'appareil auditif est destiné à nous faire percevoir les sons. Il se compose de deux parties distinctes : l'une, tout extérieure, intimement liée à la face, avec laquelle elle se développe, accessible à l'exploration et à l'action chirurgicale, est un *appareil de transmission;* l'autre, située profondément dans l'épaisseur des os de la base du crâne, dont elle suit le développement, reçoit les branches terminales du nerf auditif et constitue un *appareil de réception.* Au point de vue de leurs fonctions physiologiques, de leur développement, de leurs aptitudes pathologiques, comme au point de vue de la thérapeutique, ces deux parties de l'organe auditif diffèrent essentiellement. L'appareil de *réception*, appelé encore oreille interne, rentre surtout dans le domaine du physiologiste, tandis que l'appareil de transmission doit être soigneusement étudié par le chirurgien.

A. — APPAREIL DE TRANSMISSION DES ONDES SONORES.

L'ensemble de l'appareil de transmission des ondes sonores est composé des parties suivantes : deux conduits, l'un A, l'autre C (fig. 20), communiquent avec l'air extérieur et aboutissent tous les deux à une cavité ou caisse B. Cette cavité est elle-même reliée à l'appareil de réception E par une chaîne osseuse F qui lui transmet les vibrations. Telles sont les quatre parties indispensables à la transmission : si l'une d'elles vient à être supprimée, l'ouïe est abolie. Au conduit A est annexée une membrane G qui fournit un point d'appui à l'une des extrémités de la chaîne des osselets et contribue à former la paroi externe de la caisse : c'est la membrane du tympan. Cette membrane est un organe de perfectionnement fort utile, mais non indispensable à l'exercice de la fonction. L'acuité auditive peut exister presque normalement chez des sujets privés de membrane du tympan, tandis que l'obstruction de l'un des conduits, celle de la caisse, ou l'interruption de la chaîne, entraînent la surdité. Pourvu que l'air atmosphérique soit en équilibre de pression dans la caisse, pourvu même que la colonne d'air puisse mettre en mouvement la chaîne osseuse, la réception se fait avec ou sans membrane du tympan. Celle-ci facilite sans doute beaucoup la transmission, surtout en donnant un point d'appui mobile à l'une des extrémités de la chaîne, mais, par contre, lorsque cette membrane s'épaissit, perd sa souplesse et reste immobile dans son cadre osseux, elle ne permet plus les oscillations de la chaîne des osselets, et, bien que les autres parties de l'appareil (conduits, caisse et chaîne) soient à l'état normal, la transmission ne se fait plus : il y a surdité. Si d'une part l'ouïe peut exister sans membrane du tym-

pan, si d'autre part une altération limitée à cette membrane peut amener la surdité, on comprendra facilement pourquoi, dans certains cas, il sera utile de perforer cette membrane pour rétablir la fonction : mais on voit également que cette opération n'aura de chance de succès que si les autres parties de l'appareil de transmission sont saines alors que le tympan est malade, ce qui est fort rare.

Il résulte de là que le chirurgien ne devra pas, comme il arrive trop souvent, abandonner un traitement, sous prétexte que la membrane du tympan est

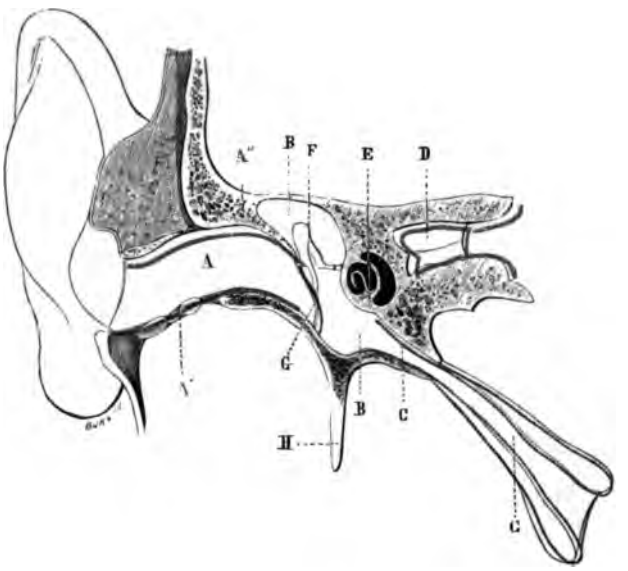

Fig. 20. — *Coupe parallèle au conduit auditif externe et au conduit auditif interne, destinée à montrer l'ensemble de l'appareil de transmission des ondes sonores.*

A, conduit auditif externe.
A (rouge), peau tapissant le conduit auditif externe.
BB, caisse du tympan.
CC, trompe d'Eustache.
D, conduit auditif interne.
E, limaçon.
F, chaîne des osselets.
G, membrane du tympan.
H, apophyse styloïde.

perforée et que la lésion est au-dessus des ressources de l'art. Non, sans doute, on n'arrivera pas le plus ordinairement à faire cicatriser la perte de substance, mais ce n'est pas nécessaire pour guérir le malade. Pour cela, il faut tarir la suppuration en faisant cicatriser la muqueuse de la caisse, et alors si, ce qui est le plus fréquent, la maladie s'est produite dans l'enfance, l'acuité auditive pourra revenir assez vite pour que le malade, arrivé à l'âge adulte, ne se doute même pas qu'il est privé de membrane du tympan (1).

Quant aux rapports respectifs des diverses parties dont se compose l'appareil de l'ouïe, on peut voir d'après la figure 20, prise sur un adulte, en conservant scrupuleusement les dimensions normales, qu'une coupe faite parallè-

(1) Un de mes internes, étudiant avec moi les maladies de l'oreille, me fit observer qu'il entendait sur lui-même un bruit analogue à celui que je provoquais pour diagnostiquer la perforation du tympan, et en effet je constatai chez lui l'absence presque absolue de la membrane du tympan d'un côté, ce qui permettait de voir une grande partie de la paroi labyrinthique. Il ne s'était jamais douté de cet état et entendait fort bien.

lement à l'axe du conduit auditif externe passe également par le centre du conduit auditif interne; cette coupe rencontre le milieu de la caisse, le centre du promontoire et le limaçon. Le conduit auditif externe, la caisse, le promontoire, le limaçon et le conduit auditif interne sont donc situés sur le prolongement d'une même ligne oblique d'arrière en avant et de dehors en dedans. La trompe d'Eustache, située dans un plan tout à fait différent, se détache nettement de la ligne précédente et forme avec elle un angle obtus ouvert en bas et en avant.

Des deux conduits qui aboutissent à la caisse, l'un s'ouvre en dehors : c'est le *conduit auditif externe;* l'autre s'ouvre dans le pharynx : c'est la *trompe d'Eustache.* Le premier est séparé de la caisse par la membrane du tympan, dont l'histoire est intimement liée à celle du conduit.

Nous étudierons successivement :

CH. I. Le conduit auditif externe;

CH. II. La membrane du tympan;

CH. III. La caisse du tympan;

CH. IV. La trompe d'Eustache.

CHAPITRE PREMIER

Du conduit auditif externe.

Le *conduit auditif externe* commence par une partie évasée désignée sous le nom de *pavillon*, qui se continue directement avec le conduit auditif externe proprement dit.

Du pavillon de l'oreille.

Le *pavillon* de l'oreille est constitué, au point de vue de la charpente, par un cartilage unique que divisent des fentes ou incisures comblées elles-mêmes par du tissu fibreux et des muscles intrinsèques. Ce cartilage présente une forme très irrégulière; il se compose de plusieurs replis que nous ne ferons que mentionner, leur description n'offrant aucun intérêt au chirurgien.

La plus périphérique de ces saillies porte le nom d'*hélix*, puis vient l'*anthélix*, qui se bifurque en haut pour donner naissance à la *fosse naviculaire;* après l'anthélix existe une large excavation appelée *conque*, sur le pourtour de laquelle on observe en arrière une légère saillie, l'*antitragus*. En face de l'antitragus, de l'autre côté du conduit, se trouve un cartilage mobile qui en recouvre en partie l'entrée, c'est le *tragus*. Enfin le pavillon est terminé en bas par une partie charnue non cartilagineuse, le *lobule* de l'oreille.

Le pavillon de l'oreille est solidement attaché aux parois du crâne, assez pour supporter le poids du corps. Il présente d'infinies variétés de forme, même d'un côté à l'autre, et influe notablement sur l'ensemble de la physionomie. L'oreille peut être longue ou courte, large ou étroite, épaisse ou mince, rouge

ou blanche, rapprochée ou écartée des parois crâniennes. Quelques auteurs ont voulu mesurer à l'angle qu'elle forme avec les parois du crâne le degré d'intelligence de l'individu. L'oreille est même l'une des parties du corps dont la forme se transmettrait le plus fidèlement par l'hérédité, d'après A. Joux. Un pavillon très plat, très peu ourlé, comme parcheminé, anguleux et privé de lobule, coïncide souvent avec l'otite scléreuse, et je suis porté à croire qu'il y a là plus qu'une coïncidence.

Le cartilage de l'oreille est enveloppé par la peau, qui est assez fine pour permettre de voir par transparence à travers l'organe. La peau adhère intimement au cartilage sous-jacent; à cette adhérence est due la forme particulière que prennent les hématomes et les abcès du pavillon; ils y constituent une tumeur saillante, bien limitée, et dont la guérison est rendue plus difficile qu'ailleurs par l'écartement des parois de la poche, qu'il est difficile de maintenir rapprochées. Les hématomes de l'oreille ont été rencontrés de préférence chez les aliénés, sans qu'on en connaisse, je pense, bien exactement la raison.

La structure cartilagineuse de l'oreille est la cause du peu de succès des sutures qu'on y pratique lorsqu'un fragment en a été détaché, dans un engrenage, par exemple, ou, ce qui est plus fréquent, par morsure dans une rixe. On devra néanmoins, toujours, tenter la réunion immédiate.

Le lobule, absolument dépourvu de cartilage, est constitué par deux feuillets cutanés entre lesquels se trouvent du tissu cellulaire et de la graisse. Ses usages sont peu importants, et le principal me paraît être de permettre l'application des boucles d'oreilles. Le plus ordinairement, le lobule supporte très bien la présence de ce corps étranger, mais quelquefois le trajet s'ulcère, s'agrandit, descend vers l'extrémité du lobule et divise finalement celui-ci en deux parties. Si l'on fait un second trou au niveau du premier, le même résultat peut se produire, et il en résulte trois dentelures fort disgracieuses.

Direction du conduit auditif externe.

Le *conduit auditif externe proprement dit* succède au pavillon de l'oreille sans ligne de démarcation bien tranchée; on le fait généralement commencer au niveau du rebord qui en arrière le sépare de la conque, et nous suivrons cet exemple; je ferai toutefois remarquer qu'on doit tenir grand compte, pour l'examen du conduit, de la saillie du tragus, et qu'il serait peut-être plus chirurgical de le mesurer à partir du sommet de ce dernier cartilage.

Le conduit auditif externe est fermé en dedans par la membrane du tympan, qui en est une dépendance manifeste.

L'axe de ce conduit est oblique d'arrière en avant et de dehors en dedans.

Je rappellerai comme moyen mnémotechnique que c'est aussi la direction du rocher.

La longueur totale du conduit auditif chez l'adulte est variable, comme toutes ses autres dimensions. Elle oscille entre 2 centimètres et demi et 3 centimètres.

La direction des parois est l'un des points les plus importants de son étude. On distingue quatre parois, qui sont : supérieure, inférieure, antérieure et postérieure.

Les parois supérieure et inférieure ne peuvent être bien vues que sur une

coupe verticale (fig. 21). Elles se portent d'abord obliquement en haut, puis en bas, de façon à décrire une courbure à concavité inférieure. Il en résulte que l'axe de l'orifice externe du conduit prolongé irait toucher la paroi supérieure, ou tout au plus, chez quelques sujets, le pôle supérieur de la membrane du tympan. L'exploration de cette membrane et de la deuxième moitié du conduit est donc impossible, si on ne redresse préalablement ce dernier en *portant le pavillon directement en haut*, ce qui se peut faire grâce à sa mobilité.

On voit aussi sur cette coupe que la paroi supérieure est plus courte que l'inférieure. Si du point de jonction de la paroi inférieure avec la membrane du tympan on abaisse une perpendiculaire sur la paroi inférieure, on trouve que celle-ci dépasse la première en dedans de 6 millimètres environ.

La figure 21 démontre également que la paroi supérieure forme avec la membrane du tympan un angle obtus, que ces deux parties paraissent même

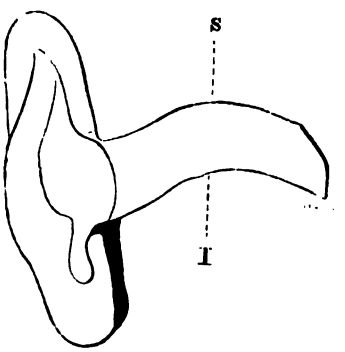

Fig. 21. — *Coupe verticale du conduit auditif externe destinée à montrer la direction des parois supérieure et inférieure.*

S, paroi supérieure.
I, paroi inférieure.

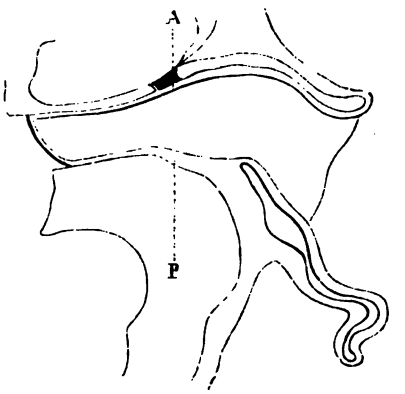

Fig. 22. — *Coupe horizontale du conduit auditif externe destinée à montrer la direction des parois antérieure et postérieure.*

A, paroi antérieure.
P, paroi postérieure.

se continuer l'une avec l'autre, tandis que la paroi inférieure forme avec la même membrane un angle aigu. Je reviendrai plus loin sur cet important détail à propos de l'inclinaison du tympan sur l'horizon.

La direction des parois antérieure et postérieure ne se peut bien voir que sur une coupe horizontale du conduit (fig. 22).

Ces parois, comme les précédentes, sont loin d'être rectilignes. De plus, le tragus recouvre en partie l'orifice du conduit : d'où la nécessité de le reporter en avant pour dégager cet orifice. Quant aux deux parois, elles se dirigent d'abord obliquement en avant, puis en arrière, de façon à former une concavité qui regarde en arrière, en sorte que l'axe de l'orifice externe prolongé aboutirait non pas au fond du conduit, mais sur un point de la paroi antérieure variable suivant le degré de la courbure.

En résumé, le conduit auditif externe n'est pas rectiligne ; ses parois sont incurvées sur elles-mêmes; elles présentent une courbure générale dont la concavité regarde en *bas* et en *arrière* : en conséquence, il faut le redresser pour en faire l'exploration, et ce redressement s'opérera en portant le pavillon de l'oreille en *haut* et le tragus en *avant*.

Telle est la direction, que l'on pourrait appeler normale, du conduit auditif externe : cependant il faut savoir qu'elle est très variable suivant les sujets, bien que chez tous il soit permis d'explorer la membrane du tympan avec un spéculum droit, celui de Toynbee, par exemple. Il est des sujets chez lesquels la courbure est si prononcée qu'on aperçoit à peine la partie supérieure de la membrane et que, pour en examiner la portion sous-ombilicale, il faut faire basculer fortement l'instrument en en portant en haut le pavillon. Chez d'autres, au contraire, un très léger mouvement imprimé à l'instrument permet d'explorer tous les points de la membrane ; il en est enfin dont le conduit est suffisamment rectiligne pour que l'axe du spéculum corresponde à peu près exactement au centre de la membrane, circonstance qui facilite singulièrement l'examen (1).

L'introduction du spéculum est assez difficile dans un conduit très recourbé; l'extrémité de l'instrument vient buter contre la paroi supérieure et antérieure et détermine de la douleur si le chirurgien n'agit pas avec douceur, en sorte que le malade se soustrait aussitôt à l'examen, surtout s'il s'agit d'un enfant. Il convient donc d'introduire le spéculum avec ménagement, de ne jamais forcer : si l'on rencontre la moindre résistance, il sera préférable de rétrograder, de prendre au besoin un spéculum plus petit; on inclinera le pavillon de l'instrument en haut et en avant, de façon à en diriger l'extrémité antérieure en sens contraire et pour qu'il pénètre de lui-même dans le conduit. En un mot, à moins d'otite externe, l'exploration ne doit jamais causer de douleur.

Il est des personnes chez lesquelles l'introduction du spéculum détermine immédiatement une quinte de toux qui ne s'arrête que par le retrait de l'instrument. Un de mes élèves présentait en même temps une raucité particulière de la voix. Ces phénomènes singuliers, d'ordre réflexe, sont dus sans doute à l'action exercée par l'instrument sur le rameau auriculaire du pneumogastrique.

Forme et dimensions du conduit auditif externe.

Si la longueur et la direction du conduit auditif externe sont variables, *la forme et les dimensions* ne le sont pas moins. On s'en assurera par l'inspection des figures suivantes représentant la coupe verticale et perpendiculaire à l'axe du conduit dans divers points de son trajet.

Les trois premières coupes (fig. 23, 24 et 25) ont été faites sur l'oreille droite d'un homme de 45 ans, et les quatre secondes (fig. 26, 27, 28 et 29) sur l'oreille droite d'une femme de 22 ans. J'en ai scrupuleusement conservé la forme et les dimensions. Les coupes pratiquées sur d'autres sujets ont présenté des formes

(1) J'ai remarqué bien des fois la facilité extrême que présente l'examen du tympan sur les malades atteints d'otite moyenne chronique à forme sèche, appelée encore otite scléreuse : le conduit auditif m'a paru ordinairement, dans ce cas, plus large, moins recourbé, quelquefois tout à fait rectiligne, et je suis disposé à attribuer à la forme anormale du conduit auditif une certaine influence sur la production de cette maladie si commune, si grave, absolument incurable, et dont la cause nous échappe. L'action directe du froid sur la membrane du tympan et sur la caisse, que ne protègent plus à la manière d'un écran les courbures du conduit auditif, doit jouer un rôle important; et si cette maladie est héréditaire, la forme du conduit auditif qui y prédispose est elle-même héréditaire.

variables presque avec chaque sujet, mais peuvent néanmoins se rapporter assez exactement aux types que j'ai fait représenter.

D'une manière générale, la forme du conduit auditif externe se rapproche plus de celle de l'ellipse que de celle du cercle, et son grand diamètre est ver-

Fig. 23. Fig. 24. Fig. 25.

Fig. 23. — *Coupe verticale du conduit auditif externe au niveau de la portion cartilagineuse* (les deux coupes suivantes ont été pratiquées sur la même oreille).

a, a, cartilages du conduit auditif externe. — *c*, portion fibreuse reliant les deux cartilages. — *d*, peau tapissant la face interne du conduit. — *f,f,f*, couronne de glandes cérumineuses.

Fig. 24. — *Coupe verticale au niveau de la portion fibreuse.*

a, peau du conduit auditif externe. — *b, b, b*, couronne de glandes cérumineuses. — *c*, cavité du conduit.

Fig. 25. — *Coupe verticale au niveau de la portion osseuse.*

a, paroi osseuse. — *b*, peau du conduit. — *c*, glandes cérumineuses.

tical. Sa forme n'est pas la même dans les divers points de son étendue : ainsi, chez l'un des sujets, le conduit était triangulaire dans la portion cartilagineuse (fig. 23 [cette forme m'a paru la plus fréquente dans ce point du conduit]),

Fig. 26. Fig. 27. Fig. 28. Fig. 29.

Fig. 26. — *Coupe verticale du conduit auditif externe au niveau de la portion cartilagineuse* (les trois coupes suivantes ont été pratiquées sur la même oreille).

aa, cartilage du conduit.
b, peau tapissant la face interne du conduit.
c,c,c, couronnes de glandes cérumineuses.

Fig. 27. — *Coupe verticale au niveau de la portion fibreuse.*

a, peau du conduit.
b, couches de glandes cérumineuses.

Fig. 28. — *Coupe verticale au niveau de la portion osseuse.*

a, paroi osseuse.
b, peau du conduit.
c, glandes cérumineuses.

Fig. 29. — *Coupe verticale de la portion osseuse tout près de la membrane du tympan.*

a, paroi osseuse.
b, peau tapissant le conduit.

presque circulaire à l'union des portions cartilagineuse et osseuse (fig. 24), et elliptique dans cette dernière portion (fig. 25).

Le *speculum auris* peut donc être circulaire, comme celui de Toynbee, par exemple, mais il serait préférable de lui donner une forme légèrement elliptique.

Les dimensions du conduit auditif externe chez l'adulte diffèrent en quelque sorte avec chaque sujet et dans des proportions considérables, ainsi qu'on peut s'en assurer par l'examen des coupes précédentes : le diamètre vertical mesurait sur l'un des sujets 11 millimètres, tandis qu'il n'en présentait que 8 chez l'autre.

Quant aux dimensions relatives de chaque portion du conduit, il m'a semblé que la partie la plus large correspondait à l'union de la portion cartilagineuse avec la portion osseuse, et encore ceci est-il loin d'être constant.

Je considère d'ailleurs qu'au point de vue pratique une précision plus grande dans la détermination de la direction, de la forme et des dimensions du conduit auditif externe, est inutile.

Structure du conduit auditif externe.

Le conduit auditif externe est formé de deux parties distinctes : l'une, externe, cartilagineuse ; l'autre, interne, osseuse. La portion osseuse, généralement la plus longue des deux, présenterait, d'après les auteurs, environ les deux tiers de la longueur totale du conduit, mais ce rapport n'est pas plus constant que la longueur elle-même du canal.

La portion cartilagineuse du conduit auditif est un prolongement du cartilage du pavillon, en sorte que tous les mouvements imprimés à celui-ci sont transmis au cartilage du conduit. Or, les portions osseuse et cartilagineuse ne sont pas soudées bout à bout, ainsi que cela a lieu, par exemple, entre les deux pièces dont se compose la trompe d'Eustache : elles sont reliées par un faisceau fibreux (GG', fig. 30) qui permet des mouvements de l'une sur l'autre. C'est grâce à cette disposition que l'on peut redresser le canal auditif.

Le cartilage ne forme pas un anneau complet autour du conduit auditif : il n'occupe que les deux tiers environ de sa circonférence et manque constamment en haut et en arrière. On s'est plu à comparer cette disposition avec celle de la trachée-artère : on a décrit au conduit auditif comme à la trachée un faisceau fibreux reliant les deux extrémités de cet anneau cartilagineux brisé, mais j'ai toujours trouvé les deux extrémités du cartilage telles qu'elles sont représentées sur les figures 23 et 26, sans qu'aucune lame fibreuse les réunisse directement l'une à l'autre. Entre elles existe au contraire une quantité considérable de glandes cérumineuses.

Le cartilage qui entoure les deux tiers du conduit est constitué tantôt par une seule pièce (fig. 26), tantôt par deux pièces (fig. 23), que réunit un petit ligament fibreux. Il existe à cet égard un certain nombre de variétés dont nous retrouverons des exemples bien plus frappants encore en étudiant la portion cartilagineuse de la trompe d'Eustache. Elles offrent du reste peu d'intérêt ; ce qu'il importe surtout de savoir, c'est que la partie postérieure, ou mastoïdienne, est complètement privée de cartilage et protège beaucoup moins que les autres parois les parties voisines contre les diverses inflammations du conduit.

Le cartilage présente en outre dans sa continuité une ou plusieurs interruptions désignées sous le nom d'incisures ; il en existe une en K (fig. 30) ; l'incisure est comblée par la réunion des deux feuillets du périchondre FF'. Ces inci-

sures ou brisures facilitent les mouvements partiels de la portion cartilagineuse, mais aussi la propagation du pus en dehors du conduit et en particulier dans la région parotidienne.

En procédant de l'intérieur à l'extérieur, nous trouvons successivement dans la structure du conduit auditif : 1° la peau et ses accessoires : poils et glandes sébacées ; 2° une couche glandulaire ; 3° une couche fibro-cartilagineuse.

1° *Couche cutanée.* — A l'inverse des autres conduits, qui sont généralement tapissés par une muqueuse, le conduit auditif externe est recouvert dans toute son étendue par le revêtement cutané. La peau, en y pénétrant, présente d'abord ses caractères habituels, qui s'y trouvent même plutôt exagérés : ainsi, le derme est épais, dense et résistant dans toute la portion cartilagineuse ; il s'amincit au niveau de la portion osseuse, diminue de plus en plus à mesure qu'on approche de la membrane du tympan, se confond dans ce trajet avec le périoste de la manière la plus intime et se réfléchit au fond du conduit à la face externe de la membrane du tympan, dont il constitue l'une des couches. Si mince qu'elle soit dans la portion osseuse et sur le tympan, la peau n'est pas, ainsi qu'on l'a dit, réduite à son feuillet épidermique, on y retrouve le derme : nous le constaterons plus loin de nouveau en étudiant la membrane du tympan.

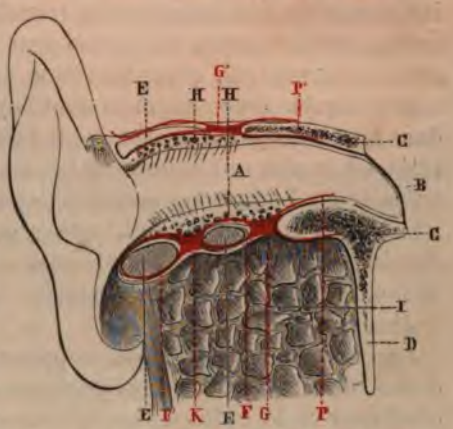

Fig. 30. — *Coupe verticale et parallèle à l'axe du conduit auditif externe* (oreille droite).

A, conduit auditif externe.
B, membrane du tympan.
CC, portion osseuse du conduit.
D, apophyse styloïde.
E, E, E, cartilages de la portion molle du conduit.
FF', enveloppe fibreuse des cartilages.
GG', partie fibreuse reliant la portion osseuse à la portion cartilagineuse du conduit.
H, H, glandes cérumineuses doublant la peau.
I, glande parotide.
K, ligament reliant les deux cartilages.
PP', périoste de la portion osseuse du conduit.

A la peau sont annexés des poils et des glandes sébacées. Ces organes existent en grand nombre à l'entrée du conduit ; ils diminuent à mesure qu'on pénètre plus avant, pour disparaître au niveau de la portion osseuse, qui en est absolument dépourvue.

La peau du conduit auditif, ainsi que celle du pavillon, est souvent affectée d'eczéma ; elle s'épaissit, et il en peut résulter une diminution notable dans le calibre du conduit. La maladie, limitée souvent à la portion cartilagineuse, peut s'étendre à tout le conduit, envahir la membrane du tympan elle-même et constituer une variété de myringite. Le conduit est alors rempli de croûtes, de pellicules épidermiques, qui, jointes au gonflement de la peau, en amènent l'oblitération et déterminent la surdité. Lorsque l'eczéma s'accompagne d'une hypersécrétion du cérumen, il en résulte une variété de bouchon cérumineux sur les caractères duquel je reviendrai dans un instant.

Les glandes sébacées sont fréquemment le point de départ de petits abcès furonculeux. Ces abcès, qui surviennent presque toujours sous l'influence du froid, constituent la variété la plus commune et la plus bénigne des abcès de

l'oreille externe. Ils sont superficiels, font toujours saillie dans l'intérieur du conduit, et n'ont aucune tendance à se propager aux parties voisines. La densité de la peau et le grand nombre de filets nerveux qu'elle reçoit expliquent les vives douleurs qu'ils provoquent.

La peau peut être envahie dans toute l'étendue du conduit auditif par une inflammation phlegmoneuse à laquelle on donne le nom d'*otite externe*. La membrane du tympan elle-même peut y participer par sa couche externe. Cette otite s'accompagne d'une sécrétion extrêmement abondante soit de sérosité, soit de liquide muco-purulent dont Toynbee évalue la quantité à plusieurs onces dans les vingt-quatre heures; plus tard l'écoulement devient blanc laiteux. Le froid est le plus ordinairement la cause des otites externes aiguës : c'est ainsi qu'un jeune homme me présenta l'exemple d'une affection semblable survenue à la suite d'un bain froid. L'otite se propagea à la membrane du tympan, en envahit successivement les diverses couches et y détermina même une perforation. Le tout guérit complètement dans l'espace de trois mois à l'aide d'un traitement approprié.

Les choses peuvent ne pas se passer aussi bien : Toynbee raconte l'histoire d'une demoiselle de vingt-quatre ans qui succomba avec des phénomènes cérébraux à la suite d'une inflammation aiguë du conduit auditif externe, trente-cinq jours après le début de la maladie; il trouva du pus dans les méninges, et la membrane du tympan était entière.

Une autre variété d'otite externe, désignée sous les noms d'otite chronique, de catarrhe de l'oreille, d'otorrhée, se rencontre souvent chez les sujets lymphatiques et scrofuleux, surtout chez les enfants ; elle peut également, à la longue, déterminer la carie du rocher : aussi faut-il toujours lui opposer un traitement sérieux. Un préjugé, que partagent même un certain nombre de médecins, consiste à respecter ces écoulements chroniques, de crainte qu'ils ne se *portent ailleurs* : c'est une pratique déplorable qui cause la perte de bien des oreilles.

Il n'est pas rare de rencontrer chez ces derniers malades des granulations rougeâtres très vasculaires, saignant au moindre contact, occupant le fond du conduit; la membrane du tympan en est parfois complètement recouverte. En augmentant de volume, ces végétations se dirigent à l'extérieur, remplissent le conduit et constituent une variété de polype de l'oreille.

La peau du conduit peut aussi être le siège de *plaques muqueuses* qui occasionnent dans cet endroit de très vives douleurs.

2° *Couche glandulaire* (HH). — Cette couche se trouve immédiatement au-dessous de la peau, sans interposition de couche conjonctive.

Les glandes sécrètent une substance jaune, épaisse, cireuse, de saveur amère, appelée cérumen, et sont désignées sous le nom de *glandes cérumineuses*. Elles sont analogues aux glandes sudoripares et offrent d'ailleurs la même structure, c'est-à-dire qu'elles sont constituées par un tube enroulé sur lui-même à son extrémité profonde.

Ces glandes jouent un rôle considérable dans la pathologie de l'oreille et méritent de fixer toute notre attention.

Elles forment une véritable couronne non interrompue à l'entrée du conduit; cette couronne n'offre pas partout la même épaisseur, ainsi que le montrent les figures 23 et 26. Bridées par le cartilage qui ferme le conduit en bas et en avant, les glandes font en quelque sorte hernie en haut et en arrière, là où il n'y a pas

de cartilage. Dans ce point, sur les deux sujets qui m'ont servi pour le dessin (et ils n'offraient à cet égard rien de particulier), la couronne glandulaire mesure 8 millimètres d'épaisseur chez l'un et 6 millimètres chez l'autre.

Ces glandes ont une couleur brunâtre et sont assez volumineuses pour que des auteurs se soient amusés à les compter à l'œil nu; toutes viennent s'ouvrir à la surface interne du conduit auditif par des orifices que l'on voit facilement en enlevant l'épiderme sur une oreille qui a macéré. La couronne glandulaire diminue d'épaisseur à mesure qu'on s'approche de la portion osseuse; elle devient même parfois incomplète, ainsi qu'on le voit sur la figure 27, où il n'existe plus de glandes qu'à la partie antérieure et postérieure. Les auteurs disent qu'on n'en trouve pas dans la portion osseuse; cela n'est pas tout à fait exact, car dans toutes les coupes que j'ai pratiquées j'ai trouvé dans cette portion un petit groupe très visible à l'œil nu et ayant exactement le siège et la forme représentés sur les figures 25 et 28. Ce groupe occupe la partie supérieure et postérieure, c'est-à-dire précisément le point où elles offrent une si grande épaisseur à l'entrée du conduit.

Le cérumen, produit de sécrétion de ces glandes, est incessamment versé à la surface du conduit; il a pour usage de protéger l'organe de l'ouïe contre les influences extérieures. Il s'oppose, en même temps que les poils, à l'introduction des poussières, écarte les insectes par son amertume et préserve les parties profondes du contact de l'air froid : il est donc essentiel à l'accomplissement régulier de la fonction. A l'état physiologique, le cérumen est expulsé à l'extérieur au fur et à mesure de sa production, en sorte qu'il n'en existe jamais dans le conduit auditif que de petites quantités à la fois. Il ne faut sans doute pas le laisser s'y accumuler, et les soins de propreté sont toujours bons à prendre. Cependant il ne faut pas les exagérer dans cette région; je blâme absolument la petite manœuvre qui consiste à se *curer les oreilles* en introduisant un corps étranger dans le conduit. C'est à la suite de cet exercice que se développa l'otite externe chez la malade de Toynbee dont je viens de parler.

Deux circonstances pathologiques peuvent se présenter : ou bien la sécrétion du cérumen est ralentie, ou bien elle est activée.

Elle est manifestement ralentie chez les malades atteints d'otite moyenne chronique à forme sèche; je ne sais trop comment expliquer ce phénomène : joue-t-il un rôle de cause ou est-il seulement l'effet de cette singulière affection dont la pathogénie nous échappe à peu près complètement? je l'ignore; toujours est-il que chez ces malades non seulement le conduit auditif externe est plus large, plus rectiligne, ainsi que je l'ai dit plus haut, mais encore ses parois sont constamment sèches, en sorte que les diverses influences atmosphériques ont une action beaucoup plus directe sur la membrane du tympan, et par suite sur la caisse. Il ne me paraît pas illogique d'admettre que ces diverses conditions réunies puissent à la longue déterminer dans la membrane du tympan et dans le tissu fibreux qui unit entre eux les osselets, des modifications de texture telles que la chaîne s'immobilise et devient impropre à transmettre les vibrations aux filets terminaux du nerf acoustique.

La sécrétion cérumineuse peut être activée, et le produit s'accumuler à l'insu du malade dans son oreille, malgré les soins ordinaires de propreté. L'acuité auditive ne diminue pas insensiblement, comme on serait tenté de le croire : c'est brusquement, tout d'un coup, que le malade perd l'ouïe. Cette instanta-

néité de la surdité est la cause de bien des erreurs de diagnostic funestes aux malades, car, à moins d'être prévenu, on ne peut songer à une cause dont l'action, lente par elle-même, devrait produire théoriquement une diminution graduelle dans la fonction.

Ce fait est évidemment singulier, mais c'est un fait. Il prouve d'abord qu'il suffit d'une très faible partie de la lumière du conduit pour permettre le passage des ondes sonores; quant à son explication, elle se trouve sans doute dans le déplacement du bouchon de cérumen; celui-ci, accolé pendant longtemps à la portion de la paroi qui le sécrète, se détache et tombe brusquement sur la membrane du tympan, dont les vibrations et par suite celles de la chaîne se trouvent ainsi suspendues. La conséquence pratique qui en résulte pourra paraître naïve au premier abord, mais elle ne le sera pas pour ceux qui ont assisté à la guérison instantanée de surdités longtemps traitées par des révulsifs variés et abandonnées de guerre lasse à elles-mêmes. Cette conséquence est la suivante : *Toutes les fois qu'un sourd se présentera à notre observation, il faudra commencer par explorer ses oreilles.* Je dirai plus loin comment on doit faire cette exploration.

Ces bouchons cérumineux ne déterminent ordinairement aucune douleur. Il n'en est pourtant pas toujours ainsi : un malade éprouvait une douleur telle lorsqu'on touchait, aussi légèrement que possible, à ce bouchon avec le bout d'un stylet, qu'il tombait à la renverse. Cet homme, très courageux cependant, comparait la sensation qu'il éprouvait à celle d'un fer rouge lui traversant la tête. Je n'ai aucune explication à fournir de ce fait anormal. Il est plus fréquent de voir les malades accuser du vertige. La surdité produite par les bouchons de cérumen est presque toujours continue, et c'est un moyen de la distinguer de celle qui est due à l'obstruction catarrhale de la trompe d'Eustache, laquelle est ordinairement intermittente. Elle présente quelquefois néanmoins ce dernier type, ce qu'il est assez difficile d'expliquer.

Les bouchons de cérumen ont en général la couleur du bitume. Ils adhèrent assez solidement aux parois du canal; on vient toutefois à bout de les enlever le plus souvent en bloc avec quelques injections vigoureuses d'eau tiède, mais il est des cas où ils présentent une adhérence toute particulière. En voici un exemple : un malade se présenta atteint d'une surdité absolue ; d'un côté existait une perforation du tympan avec destruction des organes contenus dans la caisse, et de l'autre une accumulation de cérumen. Des injections énergiques et répétées n'eurent aucun résultat, non plus que les bains locaux d'eau de savon ni tiède, que les instillations d'éther : je dus faire l'extraction du corps étranger à petits coups avec une pince à griffe, et j'eus en fin de compte la satisfaction de rétablir la fonction de ce côté. Le malade était en même temps affecté d'un eczéma du conduit auditif: c'est à cette cause que j'attribue l'adhérence exceptionnelle du bouchon, par suite de l'union intime du cérumen avec les croûtes de l'eczéma, qui tiennent elles-mêmes très fortement à la peau.

2° *Couche fibro-cartilagineuse* (PEF). — Le périoste PP′ de la portion osseuse du conduit auditif (fig. 30) adhère si intimement à la peau, que ces deux membranes n'en forment en réalité qu'une seule : mais, arrivé à l'union de la portion cartilagineuse et de la portion osseuse, le périoste se détache de la peau et va se continuer en G avec le trousseau fibreux qui réunit entre elles ces deux portions; ce trousseau fibreux lui-même n'est autre chose que la continuation du péri-

chondre EE′ qui recouvre le cartilage EE ; en sorte que la capsule fibreuse qui recouvre les cartilages, ces cartilages eux-mêmes, le ligament qui les unit à la portion osseuse, et le périoste qui revêt cette portion osseuse, constituent en réalité une couche continue située immédiatement en dehors de la couche glandulaire et formant la limite extérieure du conduit auditif : *c'est cette couche que j'appelle fibro-cartilagineuse.*

Le périchondre est très épais, très résistant, et établit une barrière généralement efficace contre les abcès qui se développent entre lui et la peau : aussi ces derniers font-ils saillie dans la cavité du conduit, et, je le répète, ces cas sont de beaucoup les plus fréquents.

Lorsque le point de départ n'est plus dans la couche glanduleuse, mais dans le périoste ; lorsqu'il s'agit d'une ostéo-périostite du conduit, les choses se passent d'une manière toute différente. Le périoste P se décolle ; en même temps que le pus se fait jour dans la cavité du conduit, il chemine au-dessous de la couche fibro-cartilagineuse et vient former foyer dans une région voisine, dans la région parotidienne, par exemple, si nous supposons que le point de départ est en P (fig. 30).

Fig. 31. — *Coupe horizontale du conduit auditif externe* (oreille droite).

A, cavité glénoïde du temporal.
B, conduit auditif externe.
C, membrane du tympan.
DD, portion cartilagineuse du conduit auditif externe.
E, périoste de l'apophyse mastoïde se continuant avec celui du conduit auditif.
F, cellules mastoïdiennes.
G, portion fibreuse reliant la portion cartilagineuse à la portion osseuse du conduit auditif externe.

Les inflammations du conduit auditif externe donnent donc naissance à deux espèces d'abcès bien distinctes l'une de l'autre par le siège, la marche et la gravité. L'un de ces abcès est sous-cutané, qu'il ait pour point de départ une glande sébacée ou une glande cérumineuse ; il est toujours circonscrit, fait en général saillie dans le conduit, quelquefois derrière le pavillon, et ne fuse jamais dans les parties voisines ; c'est le moins grave et heureusement le plus fréquent. L'autre est sous-périostique, s'ouvre aussi dans le conduit auditif, mais fuse en même temps dans les régions voisines et est susceptible de provoquer les plus graves accidents.

Nous croyons devoir insister sur l'une de ces dernières variétés d'abcès, dont les relations avec le conduit auditif passent le plus souvent inaperçues. La figure 31 est destinée à démontrer la pathogénie de cet abcès, qui se présente toujours à la région mastoïdienne, immédiatement derrière le pavillon de l'oreille, et qui mérite le nom d'*abcès mastoïdien*.

On voit le périoste E de l'apophyse mastoïde pénétrer dans le conduit auditif externe et se confondre en E′ avec la face profonde de la peau qui tapisse ce conduit. Supposons une ostéo-périostite en E′ : l'inflammation pourra se propa-

ger entre l'os et le périoste jusqu'en E, c'est-à-dire jusque dans la région mastoïdienne. Une tuméfaction diffuse mal limitée ne tardera pas à se développer en cet endroit en même temps qu'apparaîtront des symptômes généraux intenses et une violente douleur. Il se formera un abcès au fond duquel on sera surpris de trouver le squelette largement dénudé : ce qui se conçoit, puisque la paroi externe de l'abcès comprend toutes les parties molles du crâne.

C'est ici que l'artère auriculaire postérieure et ses branches jouent un rôle important : comprises dans la paroi externe du foyer, elles courent grand risque de se trouver sous la lame du bistouri, et il en résulte une hémorrhagie très abondante qu'on n'arrêtera qu'avec une certaine difficulté. En effet, ces artères adhèrent tellement à la peau qu'on ne peut les isoler pour les tordre ou les lier, et la compression est inefficace, vu l'écartement des parois du foyer ; le meilleur moyen sera de saisir entre les mors d'une pince hémostatique toute l'épaisseur de la peau, et de laisser l'instrument en place pendant 24 heures. On se rappellera que le tronc principal de l'auriculaire postérieure occupe l'angle formé par la rencontre du pavillon de l'oreille et l'apophyse mastoïde, et l'on portera l'incision un peu en arrière de cet angle.

Le pus s'écoule, en général, difficilement et les parois ont peu de tendance au recollement. Il en résulte parfois une nécrose de l'apophyse mastoïde. L'inflammation peut même se propager de proche en proche à travers l'os, et provoquer une méningo-encéphalite mortelle.

Les sujets atteints de cette grave affection présentent un écoulement purulent de l'oreille auquel le chirurgien ne prête qu'une faible attention, vu l'intensité des symptômes de l'abcès mastoïdien, et l'on suppose généralement que le pus, primitivement développé derrière l'oreille, a fusé dans le conduit, tandis que la maladie a suivi une marche tout opposée. En interrogeant bien les malades, on acquerra la notion que le phlegmon mastoïdien a été précédé d'une vive douleur dans l'oreille correspondante.

La conséquence pratique à tirer de ce qui précède est la suivante : lorsqu'on aura reconnu l'existence d'une ostéo-périostite du conduit auditif, on fera, le plus rapidement possible, une incision, en s'éclairant à travers un spéculum avec le miroir frontal. Cette incision prématurée pourra prévenir et même faire rétrograder un phlegmon mastoïdien ; elle diminuera aussi la douleur, dont l'intensité est souvent extrême, et en même temps disparaîtront certains phénomènes sympathiques qu'il n'est pas rare d'observer dans ces cas. C'est ainsi qu'une jeune fille présentait des symptômes très accusés de méningite qui s'évanouirent comme par enchantement à la suite d'une incision faite au fond de l'oreille sur un point que j'avais trouvé tuméfié et douloureux.

Rapports du conduit auditif externe.

Le conduit auditif externe présente quatre parois affectant chacune avec les régions du voisinage un rapport *essentiel* qui me paraît propre à les désigner. Ces parois sont : 1° supérieure ou *crânienne;* 2° inférieure ou *parotidienne;* 3° antérieure ou *temporo-maxillaire;* 4° postérieure ou *mastoïdienne.*

La *paroi antérieure* ou *crânienne* est en rapport avec la fosse cérébrale moyenne. Elle n'est séparée de la dure-mère que par une lamelle osseuse sou-

vent fort mince, et l'on conçoit qu'un abcès de l'oreille externe occupant la paroi supérieure puisse déterminer la production d'une encéphalo-méningite : nous en avons signalé un cas plus haut.

La *paroi antérieure* ou *temporo-maxillaire* répond directement à la cavité glénoïde du temporal; et par conséquent à l'articulation temporo-maxillaire : aussi, toutes les fois que l'inflammation occupe cette paroi, la mastication est gênée et provoque de vives douleurs.

Un autre accident plus sérieux est la contusion et la fracture de la portion osseuse de cette paroi. Cette fracture se produit dans des conditions telles, qu'elle peut en imposer très aisément pour une fracture de la base du crâne. Supposons en effet une chute ou un choc violent sur le menton : il y a transmission au condyle et à la paroi osseuse du conduit; celle-ci se fracture, le malade éprouve un degré plus ou moins prononcé de commotion cérébrale et il perd du sang par l'oreille.

Quand le blessé ressent une vive douleur en remuant la mâchoire et perçoit en même temps une légère crépitation dans l'oreille, comme cela a été signalé par M. Sonrier (*Gaz. des hôpitaux*, 1869), il y a lieu de penser que la paroi du conduit a été fracturée. La lésion est encore plus évidente lorsque le condyle a défoncé cette paroi et pénétré dans le conduit auditif, ainsi que M. Baudrimont (de Bordeaux) en a rapporté un curieux exemple (*Société de chirurgie*, juin 1884) sur lequel je reviendrai plus loin à propos de l'articulation temporo-maxillaire.

L'otorrhagie traumatique doit faire penser à bon droit à une fracture du rocher; cependant, de ce qu'un malade perd du sang par l'oreille, même en assez grande abondance, à la suite d'un coup ou d'une chute, il ne faut pas toujours conclure qu'il est atteint d'une fracture de la base du crâne, ainsi qu'on est, assez légitimement d'ailleurs, porté à le croire. Ce point de chirurgie a été bien développé dans sa thèse inaugurale par mon élève et ami le docteur Le Bail, qui prit pour point de départ de son travail un malade de mon service.

En effet, le sang peut provenir du conduit auditif externe ; il peut résulter d'une déchirure du tympan ou de la muqueuse de la caisse, ainsi que nous en donnerons plus loin des exemples, sans qu'il y ait fracture du crâne,

Le docteur Le Bail signale avec Hyrtl une perforation de la paroi inférieure du conduit; ce dernier auteur la considérait comme un résultat de l'usure produite par les frottements du condyle chez les personnes âgées et qui ont perdu leurs dents ; cette perforation prédisposerait à la fracture et aux déchirures du conduit. Le fait existe, mais il est susceptible d'une autre interprétation, ainsi que le démontrent le chapitre suivant et les figures qui y sont annexées.

La *paroi inférieure* ou *parotidienne* est en rapport dans toute sa profondeur avec la loge parotidienne, dont elle forme la limite supérieure. Donc tout abcès développé au niveau de cette paroi aura une tendance à fuser dans la loge parotidienne ; réciproquement, un abcès parotidien pourra s'ouvrir dans le conduit auditif.

La *paroi postérieure* ou *mastoïdienne* affecte un rapport d'autant plus immédiat avec l'apophyse mastoïde qu'elle est privée de cartilage. Nous avons vu plus haut les conséquences qui résultent de la continuité du périoste des deux régions.

Vaisseaux et nerfs du conduit auditif externe. — Les artères proviennent de la

carotide externe, par l'intermédiaire de l'auriculaire postérieure et des branches parotidiennes. Les veines aboutissent à la jugulaire externe et à la temporale. Les lymphatiques se rendent, comme ceux du pavillon, au ganglion pré-auriculaire et aux ganglions sus-mastoïdiens.

Les nerfs proviennent de trois sources : la branche auriculaire du plexus cervical superficiel, un filet du nerf auriculo-temporal, et le rameau auriculaire du pneumogastrique. On s'explique ainsi l'exquise sensibilité du conduit auditif et les troubles sympathiques que peuvent produire l'inflammation et même l'exploration à l'aide du spéculum.

2 - 1 - 96.

Développement du conduit auditif externe.

Je ne m'occupe ici que du développement du conduit auditif externe à partir de la naissance, renvoyant le lecteur au chapitre *Développement de l'appareil auditif* pour ce qui a trait à la période embryonnaire.

La figure 32 représente une coupe verticale du conduit auditif et de la caisse sur l'oreille gauche d'un enfant nouveau-né. Elle démontre qu'à la naissance il

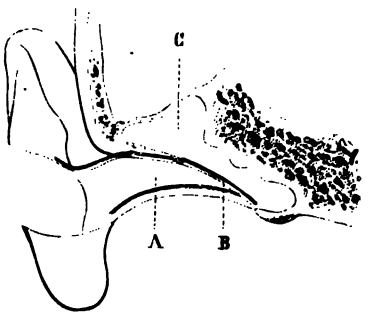

Fig. 32. — *Coupe de l'oreille gauche d'un enfant nouveau-né.*

A, conduit auditif externe.
B, membrane du tympan.
C, caisse du tympan.

Fig. 33. — *Anneau tympanique détaché du temporal.*

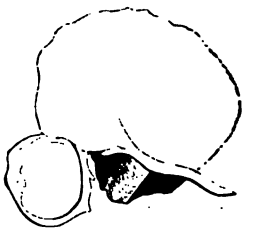

Fig. 34. — *Anneau tympanique en place à la naissance.*

n'existe pas, à proprement parler, de portion osseuse du conduit. Cette portion osseuse est, en effet, exclusivement représentée par un anneau osseux incomplet en haut, appelé anneau tympanique, et dans lequel s'enchâsse la membrane du tympan. Chez l'enfant nouveau-né le conduit auditif est donc exclusivement fibro-cartilagineux et presque rectiligne, ce qui en rend l'examen facile. La membrane du tympan B étant presque horizontale à cet âge de la vie, il en résulte une différence de longueur, beaucoup plus accusée encore que chez l'adulte, entre les parois supérieure et inférieure du conduit. La figure 32 démontre également bien les rapports respectifs, à la naissance, du conduit auditif externe et de la caisse du tympan. Celle-ci, très développée, se porte en dehors et déborde en haut le conduit auditif qu'elle sépare ainsi de la cavité crânienne.

A partir de la naissance l'anneau tympanique se développe. Il s'allonge et forme la portion osseuse du conduit auditif, qui se trouve ainsi constituée,

sauf à la partie supérieure où l'anneau est incomplet, par un os indépendant de la base du crâne.

Un détail intéressant et qui n'a peut-être pas suffisamment frappé les anatomistes, c'est que l'anneau tympanique ne se développe pas également à la fois par tous les points de sa circonférence. Les parties latérales se développent d'abord, puis elles se rapprochent l'une de l'autre et interceptent entre elles un

Fig. 35.

Fig. 36.

Fig. 35 et 36. — *Figures destinées à montrer le développement de la portion osseuse du conduit auditif externe.*

A, A, orifices occupant la paroi inférieure.

large intervalle correspondant à la paroi antéro-inférieure du conduit. Cet intervalle se resserre peu à peu et finit, en général, par se combler complètement. Cependant il n'est pas rare de trouver sur un crâne adulte un orifice A (fig. 36) que l'on attribue volontiers à la préparation du squelette, tandis qu'il existait réellement pendant la vie et n'était que le résultat d'un arrêt dans le développement de l'anneau tympanique.

Cette disposition ne doit pas être indifférente au chirurgien, car elle favorise

singulièrement, lorsqu'elle existe, la propagation des abcès du conduit auditif aux régions voisines.

CHAPITRE II

Membrane du tympan.

La membrane du tympan est une mince cloison qui ferme en dedans le conduit auditif externe et le sépare de la caisse du tympan. Elle constitue une dépendance du conduit, puisqu'elle est enchâssée dans sa portion osseuse et n'a que des rapports de contiguïté avec la caisse, dont elle est bien loin d'ailleurs de former toute la paroi externe.

L'étude de la membrane du tympan a été généralement assez négligée jusqu'ici. On l'a considérée sur le cadavre, mais il importe surtout au chirurgien de connaître les caractères qu'elle présente sur le vivant : aussi nous placerons-nous à ce point de vue dans le cours de cette description.

Nous étudierons successivement :

1° Le mode d'encadrement et l'inclinaison du tympan sur l'horizon ; 2° sa forme et ses dimensions ; 3° son aspect sur le cadavre ; 4° son aspect sur le vivant (apophyse externe, manche du marteau, dépression ombilicale, reflet lumineux) ; 5° sa couleur ; 6° sa structure ; 7° ses vaisseaux et ses nerfs.

Du mode d'encadrement de la membrane du tympan et de son inclinaison sur l'horizon.

La portion osseuse du conduit auditif externe se développe, avons-nous vu, aux dépens d'un anneau osseux qui s'allonge graduellement après la naissance. Cet anneau, représenté avec ses dimensions normales sur la figure 33, est indépendant du reste du temporal ; il est incomplet et manque en haut d'une portion que l'on peut évaluer à un huitième de la totalité. C'est dans cet anneau osseux, creusé à sa circonférence d'un sillon (*sulcus tympanicus*) qu'est encadrée la membrane du tympan, comme une toile dans son cadre ; elle y est fixée par un petit anneau fibreux circulaire.

L'anneau tympanique étant incomplet, on doit se demander comment la membrane du tympan est encadrée à sa partie supérieure. En ce point, elle se continue directement avec la couche cutanéo-périostique du conduit auditif, et nous avons vu que cette couche est extrêmement mince. Il en résulte que la partie la moins résistante du tympan est sa partie supérieure, où se trouve la brisure de l'anneau osseux. Aussi, lorsque la membrane du tympan cède, sous l'influence d'une trop forte douche d'air, par exemple, est-ce en ce point que se produit le décollement.

Cette disposition permet également de comprendre comment une collection

sanguine ou purulente peut passer de la caisse dans le conduit et réciproquement, sans qu'il existe une perforation appréciable de la membrane ; c'est là un fait dont le chirurgien doit tenir grand compte quand il s'agit de déterminer la valeur diagnostique d'une otorrhagie traumatique : aussi la proposition émise dans sa thèse par M. Le Bail, à savoir que l'intégrité bien constatée de la membrane du tympan prouve que l'hémorrhagie auriculaire ne peut avoir sa source dans l'oreille moyenne, et ne saurait venir que du conduit auditif externe, cette proposition, dis-je, vraie en général, ne doit-elle pas être considérée comme absolue.

Jusqu'à la naissance, la membrane du tympan présente une direction horizontale et répond à la base du crâne. A mesure que le crâne se développe, elle se redresse, devient de plus en plus oblique et peut même atteindre la direction verticale. Dans la période fœtale, la direction est représentée par la ligne A ; au moment de la naissance, par la ligne B ; c'est-à-dire qu'elle fait avec l'horizon un angle de 10°. A partir de ce moment, elle se redresse peu à peu et remonte jusqu'à la ligne C, qui représente l'inclinaison ordinaire du tympan, c'est-à-dire qu'elle forme un angle d'environ 45° ouvert en dehors. On conçoit que dans cette évolution la membrane du tympan puisse occuper tous les degrés intermédiaires entre la direction horizontale et la direction verticale, et c'est ce qui a lieu en effet. Le redressement du tympan est lié au développement du crâne, et par conséquent à celui de l'intelligence : Virchow a trouvé le tympan presque horizontal sur des crétins. On a dit aussi que chez les personnes douées d'un grand sens musical l'angle du tympan avec l'horizon se rapprochait de l'angle droit, mais cela est loin d'être démontré, et j'ai observé pour mon compte de nombreux faits contraires.

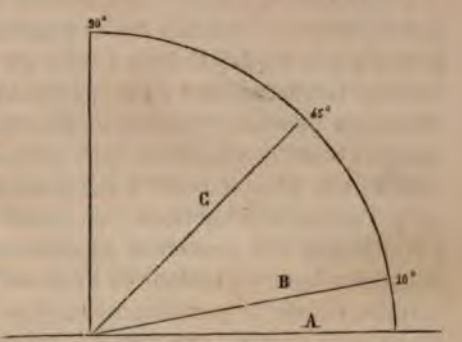

Fig. 37. — *Inclinaison du tympan sur l'horizon aux divers âges de la vie.*

A, pendant la période fœtale.
B, au moment de la naissance.
C, à l'âge adulte.

Quoi qu'il en soit, de l'inclinaison de la membrane du tympan il résulte que celle-ci forme, avec la paroi inférieure du conduit auditif externe, un angle obtus, et avec la paroi inférieure, un angle aigu ; les angles varient avec le degré d'inclinaison. Nous avons vu (fig. 32) que chez l'enfant nouveau-né la membrane du tympan paraît se continuer avec la paroi supérieure du conduit, tant elle est inclinée à cet âge de la vie.

Le degré de l'inclinaison détermine la différence de longueur des parois du conduit : l'inférieure est plus longue que la supérieure d'environ 6 millimètres.

De la rencontre à angle aigu de la paroi inférieure du conduit auditif avec la membrane du tympan résulte la formation d'une sorte de petit sinus plus ou moins profond. Si le conduit est incurvé, comme sur la figure 30, le sinus sera profond ; il le sera d'autant moins que le conduit sera plus rectiligne. Dans ce sinus vont se loger les corps étrangers d'un petit volume, tels que grains de plomb, perles, têtes de poupées, petits cailloux, etc., etc., surtout lorsque des

tentatives infructueuses ont été faites pour les retirer. On conçoit qu'ils puissent s'y dissimuler, même aux yeux du médecin ; pour les découvrir, il faudra porter fortement en haut le pavillon de l'oreille et faire basculer le spéculum de bas en haut.

L'extraction des corps étrangers de l'oreille constitue une opération délicate que l'on a souvent l'occasion d'exécuter. Lorsqu'ils sont volumineux et faciles à saisir, comme un haricot, par exemple, il n'y a nul embarras ; la première pince à griffe venue, une épingle recourbée en crochet, suffiront pour l'extraire: mais si le corps étranger est petit, s'il est dur, comme un caillou, une dent, si surtout il est fragile, comme une perle de verre, s'il est enfoncé dans le sinus, l'extraction pourra présenter de réelles difficultés.

Il faut bien dire que les tentatives d'extraction des corps étrangers de l'oreille ont été dans bon nombre de cas plus nuisibles qu'utiles au malade. Quel chirurgien n'a pas vu des lésions graves du tympan et de la caisse succéder à la recherche infructueuse d'un corps étranger? Il faut d'ailleurs savoir que des corps étrangers peuvent séjourner dans le conduit auditif externe pendant de longues années, toute la vie même, sans provoquer le moindre désordre. Les accidents sont dus le plus souvent à une mauvaise méthode d'extraction. En effet, voici ce qui se passe d'habitude : un malade se présente avec un corps étranger de l'oreille que des personnes dépourvues de connaissances médicales ont déjà souvent refoulé en tentant de l'enlever; le médecin expose l'oreille à la lumière directe, écarte le pavillon, et le plus souvent ne voit rien : prenant alors un stylet, une curette, une pince, il va à tâtons rechercher le corps étranger, et le résultat est souvent la déchirure du conduit auditif, de la membrane du tympan, et quelquefois le refoulement dans la caisse du corps à extraire.

La première chose à faire est de *voir* le corps étranger. Pour cela il faut mettre l'oreille du malade à contre-jour, introduire un spéculum et diriger au fond du conduit un jet de lumière naturelle ou artificielle avec le miroir de Trœltsch, ou à la rigueur avec un miroir d'ophthalmoscope. Le corps étranger est alors généralement aperçu. On en reconnaîtra ainsi la forme, le siège, l'angle sous lequel il se présente, et par conséquent l'instrument qu'il convient d'employer pour l'extraction. S'armant alors du miroir frontal pour éclairer le conduit, le chirurgien immobilisera le spéculum de la main gauche pendant que de la droite il manœuvrera avec discernement l'instrument approprié sans pouvoir occasionner le moindre dégât. S'il est nécessaire de passer une curette derrière le corps étranger, on suivra de préférence la paroi supérieure du conduit, puisqu'elle se continue presque avec la membrane du tympan.

Lorsque le corps étranger est dur, lisse, arrondi, que la pince glisse à sa surface; lorsqu'il est fragile, logé dans un sinus profond, et qu'on ne possède pas de curette assez recourbée pour passer derrière, on doit recourir à l'injection forcée, excellent mode d'extraction, le liquide faisant en arrière du corps étranger une sorte de remous qui l'entraîne au dehors.

Il ne faut donc jamais faire pénétrer dans l'oreille un instrument quelconque sans que le conduit soit éclairé, le chirurgien ne devant pas perdre de vue l'extrémité de son instrument. La meilleure méthode d'extraction des corps étrangers est l'extraction avec des pinces appropriées ; si la forme ou la consistance du corps étranger n'en permettent pas l'emploi, ou si le praticien n'a pas les instruments nécessaires pour l'éclairage du conduit auditif, on fera plusieurs.

injections consécutives et vigoureuses avec une seringue à hydrocèle. Enfin il est mille fois préférable pour le malade d'abandonner le corps étranger à lui-même plutôt que d'en tenter aveuglément l'extraction.

Si le corps est assez profond ou assez enclavé pour qu'on ne puisse l'extraire sans danger, même en usant du chloroforme; si, d'autre part, apparaissent des accidents suffisamment graves pour compromettre la vie du malade, le chirurgien doit alors, comme dernière ressource, détacher avec le bistouri la portion cartilagineuse de la portion osseuse du conduit par une incision postéro-supérieure rasant la face externe de l'apophyse mastoïde, renverser le pavillon en avant et en bas, et mettre à découvert directement la membrane du tympan et la caisse.

L'injection forcée est, avons-nous dit, un excellent moyen d'extraction des corps étrangers, mais à la condition que le conduit ne soit pas encore tuméfié, que le corps étranger ne soit pas en quelque sorte enkysté dans les parois enflammées, et que sa forme permette au liquide de passer en arrière, afin de le chasser à l'aide d'un courant rétrograde. S'il s'agit d'un enfant, l'agitation et les cris sont tels que toute manœuvre dans l'oreille devient fort difficile et que l'emploi du chloroforme est indiqué. Or, il faut savoir que les injections forcées faites dans l'oreille, sans présenter de gravité, peuvent cependant amener une syncope. Je pense, en conséquence, qu'il n'est pas prudent de pratiquer ces injections sur un sujet endormi au chloroforme.

Configuration extérieure de la membrane du tympan.

La membrane du tympan est légèrement elliptique. Son diamètre vertical mesure environ 1 centimètre et son diamètre horizontal 1 millimètre de moins;

Fig. 38. — *Membrane du tympan vue par sa face externe, sur le cadavre.*

a, manche du marteau.
b, apophyse externe du marteau.
c, dépression du tympan.

Fig. 39. — *Même membrane vue par sa face interne.*

a, tête du marteau.
b, corde du tympan.

la membrane que j'ai fait représenter (fig. 38) mesure 11 millimètres dans son diamètre vertical et 10 dans son diamètre horizontal.

Observé sur le cadavre, le tympan se présente par sa face externe sous l'aspect d'une membrane de couleur gris blanchâtre, terne, uniforme, légèrement déprimée un peu au-dessous de son centre et obliquement traversée dans sa moitié supérieure de haut en bas et d'avant en arrière par une ligne blanchâtre, *a*, *b*, *c*, qui est le manche du marteau.

Vue par sa face interne, cette membrane est convexe vers son centre, surmontée par la tête du marteau, et traversée près de son pôle supérieur par la corde du tympan. Mais il est beaucoup plus intéressant pour nous de savoir sous quel aspect elle se présente sur le vivant.

Nous dirons d'abord qu'on désigne les deux extrémités du diamètre vertical sous le nom de *pôles supérieur* et *inférieur*. La dépression centrale est appelée *ombilic*, et les moitiés situées au-dessus et au-dessous de l'axe horizontal portent le nom de *sus-ombilicales* et *sous-ombilicales*.

Pour explorer la membrane du tympan sur le vivant il faut un spéculum et un miroir. Je préfère le spéculum univalve, celui de Toynbee par exemple; le meilleur miroir est celui de Trœltsch, miroir concave de 12 centimètres de foyer.

L'examen du pavillon et de l'entrée du conduit auditif peut être fait à la lumière directe, mais celui de l'intérieur du conduit, et surtout de la membrane du tympan, ne saurait être pratiqué convenablement qu'avec la lumière réfléchie. C'est, à n'en pas douter, ce mode d'éclairage qui a permis à l'otiatrique de faire des progrès si considérables dans le diagnostic des maladies du tympan et de la caisse.

La lumière naturelle est préférable à la lumière artificielle, et la meilleure sera celle qui proviendra d'un ciel chargé de nuages blancs ou qui est réfléchie sur un mur blanc, procédé dont je me suis servi pendant bien des années, mais qui exige un local approprié. On voit très mal avec un ciel bleu. L'examen à une vive lumière, en plein soleil, offre l'avantage de mieux montrer certains détails, l'intérieur de la caisse, par exemple, mais on ne peut continuer longtemps cet examen, à cause de la chaleur développée dans l'oreille et aussi de celle qu'éprouve l'explorateur.

Dans la pratique, on se sert ordinairement d'une lumière artificielle, une lampe dont le foyer est situé à la hauteur de l'oreille à explorer et un peu en arrière, de manière que l'oreille se trouve dans l'obscurité.

Le malade étant donc assis, l'oreille placée à contre-jour, le chirurgien introduira le spéculum et le maintiendra avec la main gauche en lui imprimant les petits mouvements de bascule nécessaires pour explorer les divers points du conduit ou de la membrane; de la main droite il dirigera la lumière. S'il désirait avoir la liberté de cette main pour faire une manœuvre quelconque dans l'oreille, il emploierait le miroir frontal.

Examen du marteau sur le vivant.

De même que dans l'examen du fond de l'œil il faut d'abord chercher la papille pour s'orienter, de même dans l'examen du tympan on doit rechercher d'abord l'*apophyse externe du marteau*. Cette apophyse se présente sous la forme d'une petite saillie conique, de couleur blanche ou blanc rosé siégeant toujours à la partie supérieure du tympan, tout près de sa circonférence et un peu en avant du pôle supérieur. A cette petite saillie fait suite une ligne sombre qui se détache nettement sur le fond gris demi-transparent du tympan, et dont la direction est oblique de haut en bas et d'avant en arrière : c'est le *manche du marteau*. L'extrémité de ce manche s'arrête un peu au-dessus du

centre de la membrane, au niveau de la dépression ombilicale qu'elle détermine, et présente souvent là un léger renflement en forme de spatule, très variable suivant les sujets. Le manche du marteau divise ainsi la membrane en deux parties, et non en deux moitiés, car la partie antérieure est un peu moindre que la postérieure.

Rien n'est donc plus facile que de s'orienter dans l'examen du tympan : nous dirons que telle lésion siège au-dessus de l'ombilic, au-dessous de l'ombilic, en avant ou en arrière du manche du marteau, au pôle supérieur, au pôle inférieur.

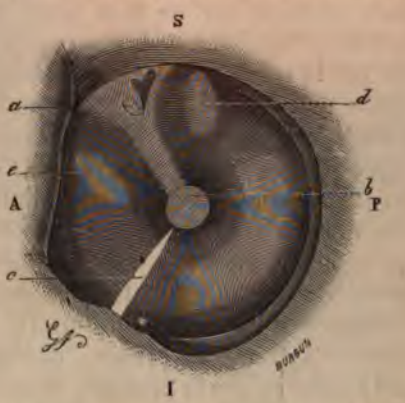

Fig. 40. — *Membrane du tympan dessinée pendant la vie sur un sujet atteint d'otite sèche* (grandie trois fois).

a, apophyse externe du marteau.
b, extrémité inférieure ou spatuliforme du manche du marteau.
c, reflet lumineux.
d, *e*, plaques blanches siégeant dans l'épaisseur de la membrane du tympan.

L'apophyse externe du marteau fait une saillie très petite à l'état normal, celle que ferait une petite tête d'épingle, par exemple, et bien qu'avec un peu d'habitude on la distingue aisément, elle se fond en quelque sorte avec le reste de la membrane. Il est des cas, au contraire (fig. 40), où elle apparaît comme une véritable perle blanche, ou encore une pustule qui serait accolée au tympan, tant elle s'en détache nettement. Le manche du marteau qui lui fait suite est tantôt plus franchement accusé, ainsi que l'extrémité spatuliforme ; d'autres fois il est vu en raccourci, ce qui prouve une augmentation de la dépression ombilicale ou, si l'on veut, un enfoncement de la membrane vers le promontoire. Ces faits, qui sont pathologiques, trouveront leur explication dans le paragraphe suivant.

De l'ombilic du tympan.

Non seulement la membrane du tympan est inclinée sur l'horizon du degré que nous avons signalé, elle est de plus déprimée un peu au-dessous de son centre, de telle sorte qu'elle est concave du côté du conduit auditif et convexe du côté de la caisse. Cette dépression, appelée ombilic du tympan, est due à l'enchâssement du manche du marteau dans l'épaisseur de la membrane, à la direction oblique de cet osselet et à la traction constante de son extrémité inférieure vers le promontoire.

Supposons une cause quelconque attirant encore davantage le centre de la membrane vers la paroi opposée de la caisse : à mesure que la paroi inférieure du manche du marteau se rapprochera du promontoire, c'est-à-dire se portera en dedans, la partie supérieure éprouvera un mouvement de bascule, en vertu duquel elle sera portée en dehors : d'où la saillie plus grande en ce sens de l'apophyse externe. Il en résultera nécessairement que le manche du marteau sera vu en raccourci. Or, quelles sont les causes qui peuvent attirer vers la caisse l'ombilic du tympan ? Ce seront le plus souvent l'épaississement et la

rétraction de la muqueuse de la caisse, c'est-à-dire l'otite chronique scléreuse. La saillie exagérée de l'apophyse externe du marteau prouve donc que l'ombilic est attiré vers le promontoire et constitue l'un des meilleurs signes diagnostiques de l'otite chronique sèche. On conçoit que le même phénomène se produise par la pression d'un corps étranger à la surface externe du tympan et à la suite de la contracture du muscle interne du marteau ; de même, la trompe d'Eustache étant destinée, avec le conduit auditif, à maintenir une égale pression sur les deux faces de la membrane du tympan, si elle est obstruée, l'équilibre de pression sera rompu et l'air atmosphérique n'agira plus que sur la face externe : la membrane sera donc refoulée vers la caisse. Il en résulte que l'un des symptômes de l'obstruction de la trompe d'Eustache est la saillie exagérée de l'apophyse externe du marteau dans le conduit auditif.

Que la membrane du tympan soit refoulée en dedans par un corps étranger, par la pression atmosphérique ou bien par la rétraction de la chaîne, ce mouvement ne peut s'exécuter sans que l'étrier vienne presser d'une égale quantité sur la membrane de la fenêtre ovale, sur le liquide du vestibule, et par leur intermédiaire sur les filets terminaux du nerf auditif. Or, de même que sous l'influence d'une excitation directe le nerf optique réagit *lumière*, le nerf auditif réagit *son*. La pression de l'étrier sur la membrane vestibulaire est au nerf auditif ce que la pression exercée à la surface extérieure du globe de l'œil est au nerf optique : celle-ci produit une impression lumineuse qu'on appelle *phosphène*, la pression de l'étrier produit le *bourdonnement*. Les bourdonnements sont les phosphènes de l'oreille ; ils sont d'autant plus intenses que la pression sur le nerf auditif est plus grande, et ils varient de timbre et de forme suivant les points du nerf qui sont comprimés.

Le manche du marteau, qui fait suite à l'apophyse externe, est flanqué normalement de deux petites artères qui le recouvrent en partie et en masquent la couleur. Ces vaisseaux deviennent plus apparents après une injection d'eau chaude dans l'oreille ou un examen un peu prolongé à une vive lumière, mais ils disparaissent quelquefois, dans l'otite scléreuse, par exemple, ce qui donne au manche du marteau, à peu de chose près, l'aspect qu'il présente après la mort, à savoir celui d'une ligne blanche saillante, nettement détachée : aussi l'otite scléreuse est-elle à l'examen du tympan ce qu'est l'atrophie de la papille à l'examen ophthalmoscopique, c'est-à-dire que le tympan se présente alors avec une netteté parfaite, parce qu'aucun vaisseau n'en masque plus les détails.

On pourra donc calculer le degré de la dépression ombilicale du tympan d'après la saillie de l'apophyse externe et le raccourcissement apparent du manche du marteau.

Les auteurs indiquent encore comme signe important de la dépression ombilicale la déformation d'un certain reflet lumineux dont nous allons nous occuper maintenant.

Du reflet lumineux du tympan.

Dans la portion sous-ombilicale existe toujours, lorsque le tympan est normal, une tache brillante, lumineuse, analogue à celle que l'on observe sur la cornée. On a donné à cette tache le nom de *triangle lumineux*. Signalé par Wilde, de Dublin, ce triangle a été étudié par différents auteurs et en particu-

lier par Politzer. On s'est surtout attaché à découvrir la cause de sa production, et il n'est pas douteux qu'il soit le résultat de l'inclinaison du tympan et surtout de la dépression ombilicale, comme l'a démontré Politzer. Sur une membrane plane il n'existe pas de reflet lumineux, tandis que, si l'on vient à en déprimer le centre, le reflet lumineux apparaît.

Laissant de côté la question, encore très obscure, du mode de formation de ce triangle, ce qui n'a d'ailleurs pour nous qu'un intérêt secondaire, nous l'envisagerons seulement au point de vue clinique.

Voici ce que disent à cet égard les auteurs : le reflet lumineux du tympan a la forme d'un triangle équilatéral dont le sommet correspond à l'ombilic et la base à la circonférence de la membrane. Il est situé dans la portion sous-ombilicale et placé un peu en avant du manche du marteau, de façon à former avec ce dernier un angle obtus ouvert en avant. Lorsque la dépression ombilicale augmente, c'est-à-dire que le tympan se rapproche du promontoire, le triangle s'allonge, se rétrécit, et devient isocèle : il s'élargit au contraire lorsque le tympan se porte en dehors.

Il est très exact que les mouvements du tympan modifient le triangle lumineux : aussi attache-t-on, en général, une importance assez grande à la forme de ce triangle dans les maladies de l'oreille : on cherche s'il est allongé, raccourci, élargi, rétréci; s'il est plus ou moins brillant, s'il a changé de place, s'il est réduit à un point ou transformé en rectangle, etc. : mais il est bien évident que ces données ne peuvent avoir de valeur qu'autant que la forme normale est parfaitement déterminée et constante. C'est ce dont j'ai voulu m'assurer par l'examen d'un certain nombre de tympans physiologiques représentés sur la figure 41.

Ces membranes furent toutes dessinées le même jour et avec le même éclairage, à une vive lumière solaire, par le docteur Esbach, sur quelques-uns des élèves de mon service; l'acuité auditive était normale chez tous ces jeunes gens : or, on peut constater qu'il n'y a pas deux triangles lumineux identiques. Je n'en ai pas trouvé un seul qui représentât le type décrit comme normal, à savoir un triangle équilatéral. Comment donc attribuer une valeur clinique quelconque à un signe qui présente d'aussi nombreuses variétés physiologiques?

Il faudrait, pour en tirer une conclusion légitime, avoir examiné la forme du triangle avant l'apparition de la maladie, ce qui n'a évidemment jamais lieu.

Je ne décrirai pas autrement le reflet lumineux du tympan, les figures ci-jointes valant mieux qu'une description. Je ferai cependant remarquer que l'acuité auditive n'est nullement en rapport avec la largeur ou la forme plus ou moins régulière de ce reflet. Ainsi les sujets n°s 7 et 2, dont les tympans présentent, le premier un seul petit point lumineux, et le second un triangle assez bien formé, avaient une acuité auditive extrêmement développée, beaucoup plus que celle de tous les autres.

L'inclinaison du reflet lumineux sur le manche du marteau est non moins variable à l'état physiologique : le plus souvent, ces deux parties forment par leur rencontre un angle obtus ouvert en avant, quelquefois un angle droit ou presque droit.

Ce reflet étant évidemment dû à l'inclinaison et à la courbure de la membrane du tympan, ce qui précède prouve que cette inclinaison et cette courbure

varient avec chaque sujet, et qu'en conséquence on ne saurait tirer qu'un



Fig. 41. — *Membranes du tympan à l'état physiologique* (grandies deux fois et demie).

A. partie antérieure de la membrane du tympan.
I, — inférieure — —
P. — postérieure — —
S. — supérieure — —
AE, apophyse externe du tympan.
B, plaques blanches siégeant dans l'épaisseur de la membrane du tympan.
MM, manche du marteau.
O, ombilic du tympan.
TL, triangle lumineux.

médiocre parti, au point de vue clinique, de sa forme, de ses dimensions, de son siège et de son éclat.

Le tympan à l'état normal est *translucide :* aussi, lorsqu'il est fortement éclairé, peut-on voir par transparence la grande branche ou branche verticale de l'enclume, qui descend parallèlement au manche du marteau, moins bas que lui, en arrière et sur un plan profond. On peut aussi apercevoir assez facilement la corde du tympan, qui traverse horizontalement la portion sus-ombilicale, tout près du pôle supérieur, sous l'aspect d'une ligne grisâtre.

De la couleur du tympan.

La *couleur* de la membrane du tympan à l'état physiologique est un des points les plus importants et les plus difficiles à déterminer de son étude. Il est important, parce que toute maladie de la caisse ou de la membrane s'accompagne d'un changement de coloration, et difficile en ce que, dans un certain nombre de cas, ce sont des nuances seulement qui séparent l'état normal de l'état pathologique.

D'après Trœltsch, « la membrane est brillante, transparente et d'une couleur gris perle ». D'après Politzer, « la membrane du tympan est un milieu transparent, mais trouble, qui réfléchit une partie de la lumière qu'il reçoit et en laisse passer une autre qui éclaire la caisse du tympan. La caisse, ou plutôt le promontoire qui se trouve placé en face de la membrane, renvoie à travers cette dernière, vers l'œil de l'observateur, une partie de la lumière qu'il a reçue. La couleur du tympan est donc une couleur composée de sa coloration propre, de celle de la lumière qui sert à l'éclairage, et enfin de la couleur et de la quantité de lumière que renvoie le promontoire. A l'état normal et vue à la lumière ordinaire du jour, cette couleur peut être le mieux comparée au gris neutre, auquel s'ajoutent de légers tons violets et jaune brunâtre clairs ».

La membrane du tympan à l'état physiologique présente, selon moi, une couleur grise tirant un peu sur le violet; elle est brillante, miroitante, et offre l'aspect velouté d'un fruit qui a conservé sa fleur.

La coloration du tympan est plus foncée chez l'enfant, ce qui tient à l'épaisseur plus grande de la membrane; elle est plus blanchâtre chez le vieillard.

A l'état pathologique, elle peut être noire, qu'elle soit infiltrée de sang ou que le sang soit contenu dans la caisse. Elle peut présenter des ecchymoses partielles. J'en constatai une sur un jeune confrère qui, en prenant un bain chaud, s'était amusé à refouler l'eau dans le conduit auditif avec son doigt (fig. 42). Dans le point où siégeait l'ecchymose, en arrière du marteau, existe aujourd'hui une plaque grisâtre; la membrane est à ce niveau flasque et complètement privée de résistance, l'acuité auditive a un peu diminué de ce côté.

Fig. 42. — *Membrane du tympan à l'état pathologique* (grandie deux fois et demie).

La membrane peut être rouge, très vascularisée, dans la myringite aiguë, par exemple ; on déterminera cette coloration rouge en injectant de l'eau tiède dans le conduit, ou bien en éclairant la membrane pendant un certain temps avec une vive lumière. La rougeur est encore très prononcée lorsqu'on vient d'enlever un bouchon cérumineux. Elle occupe

surtout alors le pôle supérieur au niveau de l'apophyse externe, et m'a paru former une arcade à concavité inférieure, divisée en deux parties à peu près symétriques par le manche du marteau, comme la luette divise le bord libre du voile palatin.

Lorsque la myringite n'est pas primitive, mais secondaire, qu'elle succède à une inflammation suppurative de la caisse, les vaisseaux m'ont paru affecter une disposition différente de celle qui précède, ainsi que le démontre la figure 43.

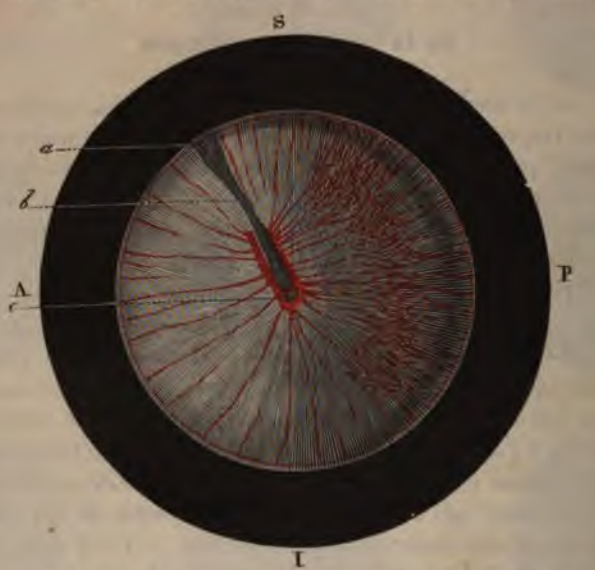

Fig. 43. — *Membrane du tympan dessinée d'après nature sur un sujet tuberculeux mort avec une otite interne* (grandie cinq fois).

abc, marteau.

La pièce qui a servi à ce dessin me fut apportée toute fraîche à Clamart par mon élève et ami le docteur de la Bellière; C. Labbé la dessina aussitôt. Le malade était phthisique et la caisse pleine de pus.

D'après ce que j'ai vu, la membrane du tympan présenterait une vascularisation différente suivant que son inflammation procède du conduit auditif ou bien de la caisse. Dans le premier cas, lorsque la myringite n'est en définitive qu'une otite externe profonde, il n'y a d'hypérémie que dans le point où se distribuent les vaisseaux qui vont du conduit auditif et de l'artère stylo-mastoïdienne à la membrane du tympan, c'est-à-dire vers le pôle supérieur. Dans le second cas, lorsque la myringite n'est que la conséquence d'une otite interne, l'hypérémie occupe surtout le département où vont se distribuer les branches du rameau tympanique qui se rendent de la caisse à la membrane. Les premiers vaisseaux vont principalement à la portion sus-ombilicale et les seconds à la portion sous-ombilicale du tympan.

La membrane du tympan, au lieu d'être grise comme à l'état normal, peut présenter une teinte blanc mat plus ou moins uniforme. C'est ce qu'on observe dans l'otite scléreuse, et cette coloration est due à l'absence des vaisseaux, qui finissent par s'atrophier et disparaître dans cette maladie; les vaisseaux de la portion sus-ombilicale m'ont paru s'atrophier en dernier lieu; au début de

cette maladie on aperçoit encore une artère qui descend en côtoyant le manche du marteau, tandis qu'à une période plus avancée on n'en voit plus de traces, même après un examen prolongé à une vive lumière. Cette marche dans l'atrophie des vaisseaux tend bien à prouver que les altérations du tympan sont consécutives à celles de la caisse.

On y trouve aussi des plaques blanches, qui sont de nature très diverse; quelquefois elles traduisent seulement à l'extérieur certains états de la caisse, ainsi qu'on aperçoit, par exemple, à travers la cornée, les épanchements de pus ou de sang dans la chambre antérieure. Quand elles occupent l'épaisseur même de la membrane, ces plaques peuvent être des concrétions crétacées compatibles avec une acuité auditive normale, ou bien des exsudats qui témoignent d'une myringite interstitielle antérieure et que l'on peut comparer très justement, quant à leur forme, leur couleur et leur mode de production, aux leucomes de la cornée. Les tympans représentés figure 41 montrent combien ces taches blanchâtres sont fréquentes et variées à l'état physiologique. Peut-être sont-elles le résultat des inflammations si communes dans la première enfance. Une fois j'ai observé une concrétion que se ramollit et s'ulcéra de façon à perforer la membrane : je la rattachai alors à un tubercule à cause de l'état général du sujet, qui était tuberculeux. J'ai recherché plusieurs fois cette myringite tuberculeuse primitive sans la retrouver, tandis que la myringite est au contraire très fréquente à la suite de l'otite interne des tuberculeux, comme l'a démontré M. de la Bellière dans sa thèse inaugurale.

Enfin la membrane du tympan peut présenter une teinte blanc jaunâtre, lorsqu'elle est infiltrée de pus; tout détail de sa surface a disparu sous une couche uniforme. Il faut prendre garde que cet aspect peut être dû non pas à une infiltration, mais à une simple application du pus à sa face externe. Nous avons signalé plus haut les bourgeons charnus que l'on trouve souvent dans ce dernier cas au-dessous du pus, et qui, s'ils sont multiples, donnent à la membrane du tympan un aspect framboisé.

La membrane du tympan est d'une minceur extrême et peut être comparée, sous ce rapport, à une feuille de baudruche. Malgré cela, et comme la baudruche elle-même, elle est tenace et relativement fort résistante, grâce à la disposition des couches qui la constituent. La minceur est une condition physique indispensable au fonctionnement régulier du tympan, et c'est en anéantissant cette propriété que les myringites déterminent un certain degré de dysécie. Il est assez facile d'ailleurs de constater l'épaississement du tympan sur le vivant à l'absence absolue de transparence qui en résulte.

Cette membrane n'est douée, à l'état normal, que d'une très légère élasticité, ce que démontre le peu d'écartement des deux bords d'une plaie qu'on y pratique.

Structure de la membrane du tympan.

Quoique très mince, la membrane du tympan présente une structure assez compliquée. Elle est formée de trois couches très faciles à démontrer (1) : l'une,

(1) L'existence de ces couches est parfois démontrée par certains phénomènes pathologiques. C'est ainsi que M. de la Bellière a disséqué des membranes du tympan sur lesquelles il n'exis-

superficielle, cutanée (B), est la prolongation de la peau du conduit auditif externe ; l'autre, moyenne (A), est fibreuse ; la troisième, profonde (C), est formée par la muqueuse de la caisse.

La première peut se dédoubler en couche épithéliale et couche dermique, la seconde en couche de fibres radiées et couche de fibres circulaires, en sorte qu'il y a en réalité cinq plans successifs, qui sont :

1° La couche épithéliale ;
2° La couche dermique (dermoïde de Toynbee) ;
3° La couche des fibres radiées ;
4° La couche des fibres circulaires ;
5° La muqueuse.

D'après Toynbee, ces couches ne seraient que la prolongation et la juxtaposition des membranes qui tapissent les deux cavités voisines, c'est-à-dire la peau du conduit auditif externe et la muqueuse de la caisse : ainsi nous avons vu que la portion osseuse du conduit auditif externe était tapissée par la peau doublée du périoste, qui y adhère intimement ; cette peau, suivant Toynbee, formerait les trois premières couches, tandis que les deux couches profondes ne seraient autre chose que le périoste de la caisse et la muqueuse.

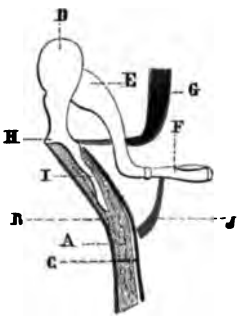

Fig. 44. — *Chaîne des osselets vue de profil. — Muscles du marteau et de l'étrier. — Diverses couches composant la membrane du tympan.* (Figure demi-schématique.)

A, couche moyenne ou fibreuse.
B, couche cutanée.
C, couche muqueuse.
D, tête du marteau.
E, branche verticale de l'enclume.
F, étrier.
G, muscle interne du marteau.
H, apophyse externe du marteau.
I, manche du marteau.
J, muscle de l'étrier.

La continuation de la peau du conduit auditif avec la couche superficielle du tympan est surtout visible à la partie supérieure (dans le point où l'anneau tympanique est interrompu). Elle se présente sous la forme d'une bande renfermant des fibres élastiques, des artérioles et un filet nerveux. Cette bande cutanée accompagne le manche du marteau jusqu'à l'ombilic et a été décrite encore sous le nom de muscle externe du marteau, muscle que l'on considérait comme un relâcheur du tympan, par opposition au muscle interne, qui est tenseur ; mais cette bande ne renferme aucune fibre musculaire, pas plus, du reste, que la couche moyenne, qui est exclusivement fibreuse.

Cette couche moyenne du tympan, ou couche fibreuse, contient le manche du marteau dans son épaisseur ; elle est constituée par deux plans distincts, que l'on peut voir à l'œil nu : l'un superficiel, formé de fibres radiées ; l'autre profond, composé de fibres circulaires ; le premier provient du périoste du conduit, le deuxième du périoste de la caisse, au dire de Toynbee. Les fibres radiées partent de la périphérie de la membrane, où elles s'attachent au cercle tendineux qui fixe le tympan dans son cadre et vont se porter, les inférieures sur la

tait plus que la couche externe dermo-épidermique. Par contre, sur un malade atteint de myringite aiguë primitive, on observait avec la dernière évidence une ulcération des deux couches externes et une hernie de la muqueuse à travers cette ulcération.

spatule, et les supérieures sur le manche du marteau. Les fibres circulaires forment une couche incomplète placée en arrière de la précédente.

Le manche du marteau est donc situé entre ces deux couches de fibres, mais de plus il donne naissance aux fibres de la couche radiée (fig. 43), circonstance très importante, qui nous fait comprendre pourquoi le marteau, faisant corps avec la membrane du tympan, reste en place dans les larges perforations de cette membrane, et pourquoi l'acuité auditive peut être alors conservée presque normale : le manche du marteau demeure, en effet, suspendu dans la caisse comme le sont les stalactites, fixé dans sa position par ce qui reste des fibres radiées.

Fig. 45. — *Mode d'insertion de la couche des fibres radiées de la membrane du tympan sur le manche du marteau.*

Quant à la couche muqueuse, sa description trouvera place au chapitre qui traite de la caisse du tympan.

Les *artères* qui se distribuent à la membrane du tympan proviennent de deux sources : du conduit auditif et de la caisse. Les premières se distribuent à la couche superficielle ou cutanée, les secondes à la couche profonde ou muqueuse. La couche moyenne ou fibreuse est, à l'état normal, presque complètement privée de vaisseaux.

Les artères de la couche cutanée proviennent d'abord des artérioles de la peau du conduit, qui empiètent sur tout le pourtour de la circonférence de la membrane et s'avancent plus ou moins loin vers son centre, en lui formant une sorte de couronne, mais les principales y pénètrent en haut au niveau de l'apophyse externe, descendent au nombre de deux, une de chaque côté du manche du marteau, et fournissent un abondant réseau à la portion sus-ombilicale du tympan. Ces artérioles proviennent principalement de la stylo-mastoïdienne; ce sont elles qui donnent sans doute lieu aux battements que l'on observe souvent au fond du conduit auditif dans les cas de perforation de la membrane du tympan; ces battements ne sont généralement visibles que s'il y a au niveau de la perforation une couche de liquide à laquelle sont transmises les pulsations de l'extrémité de l'artère.

Les artères de la couche muqueuse sont fournies par l'artère tympanique, branche de la maxillaire interne qui pénètre dans la caisse par la scissure de Glaser; elles se distribuent principalement à la portion sous-ombilicale du tympan.

Nous avons vu plus haut les conséquences pathologiques qui résultent de cette double source de circulation du tympan. J'ajouterai que, contrairement à l'opinion générale qui règne, une plaie ou une déchirure de la membrane du tympan siégeant au voisinage du manche du marteau pourra donner lieu à une hémorrhagie assez considérable pour devenir inquiétante, ainsi que l'a observé M. Duplay.

La couche cutanée reçoit un filet nerveux volumineux provenant de la branche auriculo-temporale de la cinquième paire. Ce filet pénètre comme les artères au niveau du pôle supérieur, descend vers l'ombilic en se ramifiant et donne à la membrane son exquise sensibilité.

Nous voyons, en résumé, que les éléments importants de la membrane du tympan siègent dans sa portion sus-ombilicale; on y trouve le manche du marteau, les artères principales, les nerfs; à cette partie correspond la corde du

tympan; plus profondément, c'est encore à la partie sus-ombilicale que correspondent la chaîne des osselets et la fenêtre ovale, le promontoire et la fenêtre ronde, le tendon du muscle du marteau; à la portion sous-ombilicale de la membrane, au contraire, ne correspond aucun organe important; cette portion est en outre peu vasculaire et moins sensible que l'autre: d'où le précepte : *La paracentèse de la membrane du tympan devra toujours être pratiquée dans la portion sous-ombilicale.*

La paracentèse du tympan répond à des indications diverses. Elle trouve sa principale application lorsqu'à la suite d'une otite moyenne aiguë il se produit un abcès dans la caisse. Le pus emprisonné détermine d'atroces douleurs et finit par s'ouvrir une voie à travers la membrane du tympan. Le chirurgien doit toujours, s'il le peut, prévenir cette ouverture spontanée et mettre ici en pratique les règles de la chirurgie générale, c'est-à-dire donner issue au pus. Il résultera de cette conduite de grands avantages pour le malade : la douleur et les phénomènes sympathiques quelquefois fort graves qui accompagnent cette otite disparaîtront souvent comme par enchantement; on évitera les lésions que le séjour prolongé du pus peut faire éprouver au contenu de la caisse, ainsi que la propagation possible aux méninges et à l'encéphale, et l'on aura beaucoup plus de chances de voir la perforation s'oblitérer que si elle était le résultat d'une ulcération.

La paracentèse du tympan est encore pratiquée pour permettre l'accès direct des ondes sonores dans la caisse, lorsque la membrane épaissie ou altérée est incapable de vibrer ou de transmettre les vibrations au labyrinthe, ou bien lorsque la trompe d'Eustache est définitivement oblitérée. On peut alors obtenir des résultats remarquables, comme cela arriva à A. Cooper, mais à une condition, c'est que la caisse et les fenêtres du labyrinthe seront saines. Or j'estime, pour mon compte, que ces cas sont de beaucoup les plus rares, quoi qu'en ait dit Bonnafont.

Il m'est arrivé plusieurs fois, mais sans résultat bien sérieux, de faire la paracentèse pour diminuer l'intensité des bourdonnements qui causent parfois aux malades un véritable supplice. C'est que, pour obtenir un effet durable, il ne suffit pas de perforer le tympan, il faut encore maintenir l'ouverture faite à la membrane, ce qui est fort difficile, à cause de son défaut d'élasticité. Je renvoie d'ailleurs aux traités spéciaux pour l'étude des divers procédés qui ont été mis en usage à cet effet, tout en faisant remarquer cette chose, singulière en apparence, à savoir que rien n'est plus facile que de fermer une ouverture spontanée du tympan, et rien de difficile comme de maintenir ouverte une incision chirurgicale, même en y interposant des corps étrangers.

Bien que la paracentèse du tympan ne me paraisse pas devoir donner souvent des résultats très satisfaisants, comme elle ne présente en définitive aucun danger, je ne vois pas d'inconvénient à la proposer au malade quand on a acquis la certitude que les moyens ordinaires de traitement sont inefficaces.

Les perforations spontanées du tympan, ai-je dit, ont peu de tendance à la réparation, qu'elles soient consécutives à une otite externe, à une myringite, ou, ce qui est de beaucoup le plus fréquent, à une otite moyenne aiguë ou chronique. Il est des malades (j'ai déjà signalé le fait) qui, arrivés à l'âge adulte, ne soupçonnent même pas qu'ils soient affectés de cette lésion; elle date de l'enfance et n'amène qu'une diminution, en quelque sorte inappréciable, dans l'acuité

auditive. Chez d'autres, au contraire, la perforation du tympan s'accompagne d'une dysécie presque complète. Je n'ai pas à discuter ici pourquoi cette différence entre les sujets. Je signalerai seulement un fait curieux qui a servi de point de départ à Toynbee pour imaginer son tympan artificiel. Il est des malades affectés de perforation du tympan avec surdité très prononcée, chez lesquels l'ouïe est immédiatement améliorée dans des proportions très notables par l'introduction dans le conduit auditif externe d'un petit cylindre d'ouate. J'en ai observé un exemple fort curieux sur une jeune fille anglaise qui avait précisément reçu à Londres les soins de Toynbee. Cet auteur a imaginé de remplacer les cylindres d'ouate par une petite rondelle de caoutchouc ayant la forme du tympan, au centre de laquelle est fixée une tige en argent qui sert à l'introduire jusqu'au fond du conduit auditif. Toynbee pense que le tympan artificiel agit en confinant les vibrations sonores dans la cavité tympanique ; peut-être est-ce en les transmettant directement à ce qui reste de la chaîne des osselets. Quoi qu'il en soit de la théorie, le fait existe, et le chirurgien devra toujours songer à ce moyen, infidèle souvent, mais simple et jamais dangereux, lorsqu'il traitera une perforation du tympan accompagnée de dysécie.

2-4-96.

CHAPITRE III

Caisse du tympan.

La *caisse du tympan*, située dans l'épaisseur du rocher, est une cavité intermédiaire au conduit auditif externe, à la trompe d'Eustache et au labyrinthe. On peut donc la considérer comme un centre d'où rayonnent les diverses parties composant l'appareil auditif.

On l'a comparée à une caisse de musique avec deux parois aplaties et une circonférence. La comparaison peut être conservée, à la condition de dire qu'elle est fort loin de représenter la vérité : la circonférence, très irrégulière, en effet, représente quatre pans coupés à angles arrondis, et les faces opposées ne ressemblent pas non plus à celles d'une caisse à musique. Trœltsch la compare à une tabatière reposant sur un de ses petits côtés, ce qui donne en réalité une meilleure idée de sa forme.

La caisse du tympan présente à considérer un contenant, un contenu, et des dépendances : un contenant, ce sont les parois de la caisse et la muqueuse qui les double ; un contenu, c'est la chaîne des osselets et ses muscles moteurs. Les dépendances sont les cellules mastoïdiennes.

Les parois de la caisse du tympan sont au nombre de six, dont deux plus larges correspondent aux faces et quatre plus étroites à la circonférence de la caisse.

Me basant sur leurs rapports essentiels, je les désignerai sous les noms suivants :

1° Paroi externe ou *tympanique ;*
2° Paroi interne ou *labyrinthique ;*
3° Paroi supérieure ou *crânienne ;*
4° Paroi inférieure ou *jugulaire ;*
5° Paroi antérieure ou *tubaire ;*
6° Paroi postérieure ou *mastoïdienne.*

Forme et dimensions de la caisse du tympan.

Avant de signaler les détails que présente chacune des parois, il est indispensable de donner une idée exacte de la cavité qu'elles circonscrivent, c'est-à-dire de la caisse elle-même. On ne peut se rendre bien compte de la forme de la caisse, et surtout des rapports respectifs de ses deux parois principales, la paroi tympanique et la paroi labyrinthique, que sur une coupe verticale passant par le milieu du promontoire et de la membrane du tympan. C'est toujours dans ce sens que le chirurgien envisage la région soit pour explorer, soit pour faire les opérations, et il est essentiel de savoir à quel point de la paroi labyrinthique correspond chaque partie de la membrane. Des deux figures ci-jointes la plus petite représente une caisse du tympan d'adulte dont j'ai conservé les dimensions normales le plus exactement possible; la plus grande est la même grandie trois fois.

Fig. 46. — *Coupe verticale de la caisse du tympan.* — (Grandeur naturelle. Adulte.)

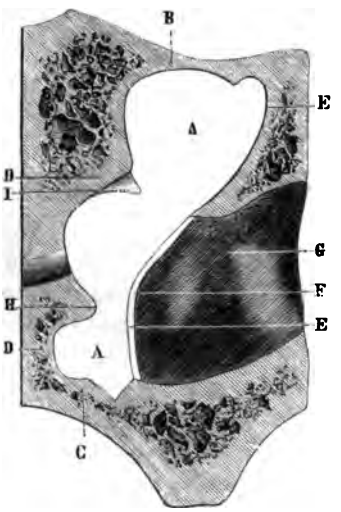

Fig. 47. — *Coupe verticale de la caisse du tympan.* (Même pièce que la précédente, grandie trois fois.)

A, A, cavité de la caisse.
B, paroi supérieure ou crânienne.
C, paroi inférieure ou jugulaire.
D, D, paroi interne ou labyrinthique.
E, E, paroi externe ou tympanique.
F, membrane du tympan.
G, conduit auditif externe.
H, promontoire.
I, saillie.

La caisse est loin de présenter une profondeur égale dans tous les points; la partie la plus profonde correspond à la voûte ou plafond de la caisse B et mesure 5 millimètres; c'est là que sont logés la tête du marteau et le corps de l'enclume; la partie la plus étroite est en H, c'est-à-dire à la hauteur de la saillie du promontoire et de la dépression ombilicale du tympan; elle mesure 1 millimètre et demi. Le plancher de la caisse C est plus étroit que le plafond; il mesure 4 millimètres.

J'ai signalé ces mensurations parce qu'elles ont une réelle importance. On voit en effet avec quelle précaution il faudra ponctionner le tympan au niveau de l'ombilic, si l'on ne veut pas que la pointe de l'instrument aille se ficher dans le promontoire; la paracentèse pratiquée au-dessus et au-dessous laisse plus de marge sans doute; l'espace est bien étroit cependant, puisque dans la partie sous-ombilicale, où l'opération doit être pratiquée de préférence, il est à peine de 4 millimètres.

La hauteur de la caisse est de 15 millimètres; c'est également la distance qui sépare la paroi antérieure de la postérieure. Ces dimensions sont celles de la pièce représentée fig. 46. Elles peuvent varier de 1 millimètre à 1 millimètre et demi pour chaque paroi, suivant les sujets.

Il est intéressant de comparer la figure que donne la coupe verticale d'une caisse d'adulte avec la même coupe faite sur une caisse d'enfant nouveau-né

(fig. 32); on voit que celle-ci est beaucoup plus grande que celle de l'adulte en hauteur et en profondeur, phénomène dont le développement de l'appareil auditif fournit l'explication.

Étudions maintenant successivement chacune des parois de la caisse.

Paroi tympanique.

La paroi *externe* de la caisse, ou paroi *tympanique*, est loin, ainsi qu'on peut le voir sur les figures 46 et 47, d'être formée en entier par la membrane du tympan. Cette paroi est partie osseuse, partie membraneuse. Elle est osseuse en haut et membraneuse en bas, où se trouve enchâssée la membrane du tympan, qui occupe un peu plus de la moitié de sa hauteur. Je prie de remarquer que la membrane du tympan ne s'insère pas tout à fait à la partie inférieure de la paroi, et qu'il existe au-dessous d'elle une sorte de petite gouttière C. Dans cette gouttière vont se loger les corps étrangers d'un petit volume lorsqu'à la suite d'une intervention maladroite ils ont été repoussés à travers le tympan. On conçoit que ces corps étrangers puissent s'enkyster dans ce point et y séjourner toute la vie sans provoquer d'accidents, comme aussi ils peuvent être le point de départ de névralgies ou d'otites rebelles.

La membrane du tympan est également loin d'occuper toute la largeur de la paroi externe de la caisse, puisque celle-ci est à peu près aussi large que haute, c'est-à-dire que son diamètre horizontal mesure 15 millimètres : or nous avons vu que la membrane du tympan est d'environ 9 millimètres.

J'ai suffisamment insisté plus haut sur l'aspect qu'offre la membrane du tympan pour n'y pas revenir ici.

Paroi labyrinthique.

La paroi *interne* ou *labyrinthique* est celle dont la description est la plus dif-

Fig. 48. — *Coupe verticale antéro-postérieure de la caisse du tympan, de la trompe d'Eustache et de l'apophyse mastoïde.*

A, paroi labyrinthique de la caisse.
B B' B'' B''', trompe d'Eustache.
C, orifice de communication avec les cellules mastoïdiennes.
D, cellules mastoïdiennes.
E, bec de cuiller.
F, relief formé par l'aqueduc de Fallope.
G, pyramide.
H, orifice par lequel la corde du tympan pénètre dans la caisse.
I, promontoire.
J, fenêtre ronde.
K, fenêtre ovale.
L, veine jugulaire interne.
M, carotide interne.

ficile, à cause de la multiplicité des organes qu'on y rencontre. Nous avons pensé qu'une coupe verticale du rocher, passant par le centre de la caisse et parallèle à son grand axe, aiderait singulièrement à en saisir les nombreux détails.

Cette face n'a pas la même hauteur dans ses différents points ; elle n'est pas quadrilatère : au milieu elle mesure 15 millimètres, tandis qu'en avant et en arrière, à la rencontre des parois mastoïdienne et tubaire, elle ne mesure plus que 5 à 6 millimètres.

Prenant pour point de repère l'ombilic du tympan, nous trouvons sur la paroi labyrinthique, immédiatement en regard de l'ombilic, une saillie osseuse I, appelée *promontoire*. Le promontoire n'est séparé du tympan que par une distance de 1 millimètre et demi à 2 millimètres et peut être aperçu par transparence à l'aide d'un bon éclairage.

Au-dessus du promontoire se trouve un petit canal au fond duquel est un orifice de la forme ovalaire K; ce canal a reçu le nom de *fosse ovale*, et le trou celui de *fenêtre ovale ;* cette fenêtre est figurée ici avec ses dimensions normales. Fermée à l'état frais par une membrane fibreuse qui n'est autre que le périoste du vestibule, elle est complètement recouverte par la base de l'étrier, qui y adhère de la manière la plus intime. Cette adhérence est si grande qu'une longue suppuration de la caisse n'entraîne pas l'étrier; plusieurs fois même j'ai trouvé l'étrier en place sur des crânes secs qui avaient macéré. La fenêtre ovale s'ouvre dans le vestibule. Au-dessous du promontoire est la *fenêtre ronde* J; elle est, comme la précédente, placée au fond d'un entonnoir et fermée par une membrane fibreuse à laquelle on donne le nom de *tympan secondaire*. La fenêtre ronde est l'aboutissant de la rampe tympanique du limaçon.

Ces deux fenêtres jouent un rôle capital dans l'audition, puisque c'est à travers elles que passent les ondes sonores pour aller impressionner le nerf acoustique : aussi leur obstruction ou bien l'épaississement des membranes qui les ferment sont-ils des causes de dysécie absolue et tout à fait irrémédiable.

On a longuement discuté la question de savoir si la communication des vibrations a lieu par l'intermédiaire de l'air agissant sur la fenêtre ronde ou bien par l'intermédiaire des osselets mettant en mouvement la fenêtre ovale.

Cheselden, A. Cooper, Scarpa, ont pensé que les vibrations se transmettent au labyrinthe exclusivement par la fenêtre ronde, s'appuyant sur ce fait que l'audition peut encore exister alors que tout ou partie de la chaîne des osselets est détruit.

Muncke et Müller ont pensé que les deux fenêtres et surtout l'ovale servaient de passage aux vibrations sonores.

D'autres, Haller en particulier, ont nié toute action de communication par la fenêtre ronde. C'est aussi l'opinion d'Auzoux, qui a donné une explication satisfaisante de l'action de la membrane qui la clôt.

M. le professeur Gariel, auquel nous empruntons ces quelques détails de la physiologie de l'oreille, accepte l'opinion d'Auzoux, et il l'expose ainsi :

« L'oreille interne formant une cavité entièrement fermée et dont les parois osseuses sont dénuées complètement d'élasticité, à l'exception des membranes des fenêtres, et l'eau qui remplit complètement cette cavité étant incompressible, ce liquide ne pourra prendre un mouvement vibratoire que si, tandis

qu'il subit une secousse en un point, la fenêtre ovale, il se trouve quelque part un élément de paroi qui puisse céder. Tel est vraisemblablement le rôle de la fenêtre ronde : permettre par son élasticité le mouvement du liquide labyrinthique que tendent à produire les secousses communiquées par la membrane de la fenêtre ovale : la fenêtre ronde n'a donc, en somme, dans l'audition, qu'un rôle purement passif. »

Immédiatement en arrière et au-dessus de la fenêtre ovale est un relief osseux F, l'*aqueduc de Fallope*, dans lequel se trouve contenu le nerf facial. Ce nerf n'est ainsi séparé de la cavité de la caisse que par une mince lamelle osseuse, et encore cette lamelle est-elle parfois criblée de trous. Aussi conçoit-on que la suppuration de la caisse puisse la détruire, ainsi que le nerf, et déterminer une paralysie faciale. Trœltsch a émis l'idée ingénieuse que les paralysies faciales d'origine rhumatismale pourraient être dues à l'action de l'air de la caisse sur le nerf à travers la paroi de l'aqueduc de Fallope.

Au-dessous de l'aqueduc de Fallope, entre la fenêtre ovale et la fenêtre ronde, on rencontre une petite saillie osseuse G qui, en raison de sa forme, a reçu le nom de *pyramide*. Elle est dirigée d'arrière en avant, un peu de dehors en dedans, et creusée à son centre d'un petit canal qui livre passage au tendon du muscle de l'étrier.

Entre la pyramide et l'aqueduc de Fallope existe en H un petit orifice. C'est par là que la corde du tympan sort de l'aqueduc pour pénétrer dans la caisse et la traverser horizontalement d'arrière en avant.

Au-dessus et en avant de la fenêtre ovale se voit une forte saillie osseuse E qui fait relief dans la caisse : on la désigne sous le nom de *bec de cuiller*. C'est en ce point que se réfléchit à angle droit le muscle interne du marteau pour se porter de la paroi labyrinthique à la paroi tympanique sur le marteau.

Ajoutons que la paroi labyrinthique est recouverte par la muqueuse de la caisse, laquelle contient dans son épaisseur les filets du rameau de Jacobson.

De la description qui précède il résulte que, étant donnés comme points de repère l'ombilic du tympan et le promontoire qui y correspond, les parties de la paroi labyrinthique que le chirurgien a intérêt à ménager sont placées au-dessus et en arrière du promontoire. Nous avons déjà formulé plus haut le précepte que la paracentèse de la membrane du tympan doit être pratiquée de préférence dans la portion sous-ombilicale : nous pouvons donc y ajouter maintenant : elle sera pratiquée autant que possible *en avant* du manche du marteau.

Paroi crânienne.

Cette paroi correspond à la voûte de la caisse appelée encore *attique* (B, fig. 46) ; elle mesure 5 à 6 millimètres de largeur. C'est sur elle que s'attachent les ligaments qui fixent en haut la tête du marteau et le corps de l'enclume. On peut, d'après nos coupes verticales, se rendre un compte exact de son peu d'épaisseur. Sur la figure 46 elle n'a guère qu'un millimètre.

L'attique correspond à l'union de la portion écailleuse et de la portion pétrée du temporal; chez l'enfant existe, à ce niveau, une fissure à travers laquelle pénètrent la dure-mère et quelques fines artères méningées qui se rendent à la muqueuse. Ces communications vasculaires, entre la cavité crânienne et la caisse, persistent chez l'adulte : aussi comprend-on aisément le développement de

méningo-encéphalites à la suite des otites moyennes, et l'on est même étonné, en considérant la gracilité de la paroi, de ne pas voir survenir plus souvent cette grave complication. On a signalé dans ces derniers temps des thromboses du sinus pétreux supérieur, après une otite moyenne. La paroi supérieure s'avance souvent au-dessus du conduit auditif, ce qu'on peut constater en particulier sur la coupe de l'oreille du nouveau-né (fig. 32). Il en résulte qu'un abcès de l'oreille externe peut communiquer avec la caisse et déterminer consécutivement une méningo-encéphalite sans que la membrane du tympan soit perforée.

Paroi jugulaire.

La paroi *inférieure* ou *jugulaire* est ainsi désignée à cause de son rapport avec le golfe de la veine jugulaire interne L. Elle correspond au plancher de la caisse et mesure environ 4 millimètres de largeur. Elle a la forme d'une gouttière, c'est-à-dire qu'elle est très favorablement disposée pour l'accumulation du pus ou du sang et pour le séjour des corps étrangers. Or ces matières éprouvent une grande difficulté à s'écouler au dehors, puisque, même dans l'hypothèse d'une perforation du tympan, la gouttière est nécessairement au-dessous de l'orifice et plus encore au-dessous de l'ouverture tympanique de la trompe d'Eustache B'''. Le pus croupit donc sur la paroi inférieure, et rien de surprenant à ce qu'il finisse par déterminer la carie, ulcérer la jugulaire et provoquer une hémorrhagie mortelle : aussi les douches d'air sont-elles très utiles dans les cas de suppuration de la caisse pour chasser le pus et nettoyer la cavité. Ajoutons que la paroi inférieure présente des orifices destinés au passage du rameau de Jacobson et de l'artère tympanique, qu'on y a signalé normalement de petits trous qui mettent en contact immédiat les tuniques de la veine et la muqueuse de la caisse. Cela explique comment, à défaut d'ulcération, une otite moyenne peut déterminer de proche en proche une inflammation de la veine et par suite la production d'une thrombose.

La jugulaire interne est accompagnée par les nerfs pneumogastrique, spinal et glosso-pharyngien, qui sortent en même temps qu'elle par le trou déchiré postérieur; aussi ces nerfs peuvent-ils être enflammés par voisinage.

Les rapports de la jugulaire interne avec la caisse expliquent pourquoi les sujets anémiés qui ont des bruits de souffle vasculaire perçoivent une sorte de bourdonnement qu'il ne faut pas confondre avec celui qui résulte d'une augmentation de pression labyrinthique.

Paroi tubaire.

La paroi *antérieure* ou *tubaire* présente à considérer l'embouchure de la trompe d'Eustache dans la caisse B'''. Cette embouchure se fait à la partie supérieure de la paroi et sur le prolongement de la paroi labyrinthique, et non de la paroi tympanique. Nous y reviendrons en détail en étudiant la trompe d'Eustache elle-même.

Cette paroi n'est séparée de l'artère carotide interne M que par une mince couche osseuse, ce qui explique la mort par hémorrhagie artérielle dans les

caries du rocher, accident qui n'est pas absolument rare. On comprend aussi pourquoi certains sujets éprouvent dans l'oreille de violents battements isochrones aux pulsations artérielles, ce dont ils sont parfois fortement incommodés.

Paroi mastoïdienne.

Cette paroi est formée par la partie la plus interne de l'apophyse mastoïde, mais ce qu'elle offre de plus remarquable, c'est un orifice C, plus ou moins large suivant les sujets et les âges, faisant communiquer la cavité de la caisse avec les cellules mastoïdiennes.

Cet orifice occupe la partie supérieure de la paroi. Il suffit de jeter un coup d'œil sur la figure 48 pour voir qu'il est situé exactement sur le prolongement de celui de la trompe d'Eustache, en sorte que la trompe, la caisse et les cellules mastoïdiennes forment en réalité un seul canal continu, dilaté en ampoule vers son milieu.

Il résulte de là qu'un instrument introduit dans la caisse par la trompe pénétrerait directement dans les cellules mastoïdiennes. Il en est de même des gaz et des liquides que l'on pousse avec une certaine force.

Membrane muqueuse de la caisse du tympan.

Les parois de la caisse du tympan sont tapissées par une membrane muqueuse qui recouvre également la chaîne des osselets.

La *muqueuse* de la caisse du tympan mérite plutôt, malgré son extrême minceur, le nom de fibro-muqueuse, car elle est si intimement liée au périoste que ces deux membranes n'en forment, en réalité, qu'une seule, analogue sous ce rapport à la membrane muqueuse de la voûte palatine. Nous avons déjà vu que, d'après Toynbee, c'est le périoste de la caisse qui, en se portant sur la membrane du tympan, en constitue la couche fibreuse profonde ou circulaire.

Cette muqueuse est lisse, pâle, recouverte d'un épithélium pavimenteux. Kölliker a constaté sur un décapité la présence de cils vibratiles partout, excepté sur la membrane du tympan et sur les osselets.

On n'y a pas jusqu'à présent décrit de glandes, bien que leur présence soit probable.

Elle se continue sans ligne de démarcation appréciable avec la muqueuse de la trompe d'Eustache et par suite avec celle du pharynx : aussi est-il fréquent de voir une otite interne succéder à une pharyngite, et l'on peut dire que l'état pathologique de la caisse est sous l'influence de celui du pharynx. La muqueuse de la caisse est susceptible de subir diverses modifications dont nous ferons mieux voir toute l'importance après avoir étudié la chaîne des osselets.

Vaisseaux et nerfs de la caisse du tympan.

Les *artères* de la caisse du tympan viennent de plusieurs sources : 1° le rameau tympanique, provenant de la maxillaire interne et qui pénètre par la paroi inférieure; 2° le rameau carotidien, qui se détache de la carotide interne

et pénètre par la paroi antérieure ; 3° le rameau stylo-mastoïdien, qui accompagne la corde du tympan et pénètre par la paroi postérieure ; 4° les rameaux méningés, provenant de la méningée moyenne, que nous avons vue pénétrer dans la caisse par la paroi supérieure.

Venues de ces quatre sources différentes, les artères de la caisse s'anastomosent entre elles et forment un riche plexus qui s'hyperémie dans l'inflammation de la caisse et donne à la muqueuse une coloration rouge vif uniforme, ainsi qu'on peut le voir facilement sur le promontoire à travers une perforation du tympan. La déchirure de ce réseau vasculaire dans les fractures du rocher rend suffisamment compte de l'écoulement de sang qui se fait par l'oreille. On comprend aussi comment une commotion violente de la tête déterminant la déchirure de la muqueuse de la caisse, avec ou sans rupture de la membrane du tympan, peut donner lieu à un écoulement de sang par l'oreille et à une collection sanguine de la caisse, sans qu'il y ait fracture de la base du crâne. En voici un exemple :

Un jeune homme tomba du haut d'un escalier dans une cave et y resta deux heures sans connaissance. Quand on le releva, la tête reposait sur une flaque de sang sortant de l'oreille gauche. A son arrivée à l'hôpital, je diagnostiquai une fracture probable du rocher, tout en spécifiant des réserves formelles basées sur la marche ultérieure de la maladie. Le huitième jour, le malade pouvait se lever, venir à la salle d'examen des oreilles et rester debout deux heures sans aucune fatigue. Je constatai une déchirure de la membrane du tympan dans la portion sous-ombilicale en avant du manche du marteau, et la présence d'un caillot occupant toute la caisse. La surdité était complète de ce côté.

La sortie des caillots, facilitée par quelques douches d'air, s'effectua par la trompe ; la cicatrisation de la membrane du tympan, que je suivis presque pas à pas, s'opéra assez vite pour que le malade pût quitter l'hôpital le quinzième jour avec une acuité auditive à peu près normale.

Bien qu'on puisse objecter que rien ne prouve l'absence de fracture, puisqu'il n'y a pas eu d'autopsie, je pense que la marche de la maladie doit en faire absolument rejeter l'idée, car ce n'est pas aussi simplement que nous voyons d'habitude se comporter les fractures de la base du crâne.

Les *veines* de la caisse ne paraissent pas suivre le trajet des artères et vont se jeter les unes dans le golfe de la jugulaire, les autres dans le sinus pétreux supérieur et d'autres enfin dans le sinus latéral. Le voisinage de ces sinus veineux favorise singulièrement la formation de thromboses dans leur intérieur à la suite des otites internes, et nous avons signalé plus haut la gravité extrême de la thrombose des sinus de la dure-mère.

Quant aux *nerfs*, ils proviennent principalement du rameau de Jacobson, branche du glosso-pharyngien. Après avoir pénétré dans la caisse par un canal spécial, ce nerf est en quelque sorte palissé contre la paroi labyrinthique dans de petits sillons que présente à cet effet le promontoire, et fournit à droite et à gauche des filets qui se rendent à la muqueuse et aux membranes des fenêtres.

Le rameau auriculaire du pneumogastrique, qui donne au conduit auditif sa sensibilité, envoie un filet à la portion de muqueuse qui tapisse la face postérieure de la membrane du tympan.

Étudions maintenant le contenu de la caisse, c'est-à-dire la *chaîne des osselets*, les *muscles moteurs* de cette chaîne et la *corde du tympan*.

Chaîne des osselets.

Les osselets de l'ouïe sont au nombre de trois : le *marteau*, l'*enclume* et l'*étrier*. Entre l'enclume et l'étrier on décrit un quatrième osselet, l'*os lenticulaire*, que nous croyons pouvoir négliger.

Ces osselets forment une chaîne qui relie la paroi tympanique à la paroi labyrinthique, ou mieux la membrane du tympan à la fenêtre ovale. Le marteau et l'étrier, qui occupent les deux bouts de la chaîne, sont incrustés solidement, le premier dans la membrane du tympan, le second dans la membrane de la fenêtre ovale, et reliés entre eux par l'enclume. Il en résulte que la moindre oscillation imprimée au marteau est transmise à l'étrier par l'intermédiaire de l'enclume.

Fig. 49. — *Osselets vus de face.* (Une portion seulement de la membrane du tympan a été conservée.)

a, tête du marteau.
b, corps de l'enclume.
c, branche horizontale de l'enclume.
d, branche verticale de l'enclume.
e, apophyse externe du marteau.
f, manche du marteau.
g, extrémité inférieure ou spatule du marteau.
h, corde du tympan.
i, membrane du tympan.
J, insertion du muscle interne du marteau.
k, point d'entrée de la corde du tympan dans la caisse.
L, point de sortie de la corde du tympan dans la caisse.

Je renvoie aux traités d'anatomie descriptive pour l'étude isolée de chaque osselet, le chirurgien ayant surtout besoin de connaître la chaîne en position.

Quand on examine la chaîne de face, on n'en voit qu'une partie, ainsi que le montre la figure 49. La tête du marteau (*a*), le corps de l'enclume (*b*) et sa branche (*c*), sont complètement soustraits à l'exploration ; ils occupent toute la portion de la caisse placée au-dessus de l'anneau tympanique et répondent à la paroi supérieure ou crânienne, à laquelle les attachent des ligaments assez résistants.

On n'aperçoit donc de face que le manche du marteau et son apophyse externe ; sur un plan plus profond et postérieur, une partie de la grande branche, ou branche verticale de l'enclume, dont l'examen ne peut se faire sur le vivant qu'avec un fort éclairage à travers une membrane bien translucide.

Fig. 50. — *Chaîne des osselets vue de profil. — Muscles du marteau et de l'étrier. — Diverses couches composant la membrane du tympan.* (Figure demi-schématique.)

A, couche moyenne ou fibreuse.
B, couche cutanée.
C, couche muqueuse.
D, tête du marteau.
E, branche verticale de l'enclume.
F, étrier.
G, muscle interne du marteau.
H, apophyse externe du marteau.
I, manche du marteau.
J, muscle de l'étrier.

La tête du marteau et le corps de l'enclume sont articulés entre eux et forment une énarthrose. Les surfaces articulaires sont encroûtées de cartilage, recouvertes par une synoviale et maintenues en rapport par une capsule fibreuse.

Les maladies de cette articulation ne sont pas bien connues ; j'entends les maladies primitives, car les surfaces sont vite

altérées dans les suppurations de la caisse. Nul doute cependant que cette articulation soit susceptible de s'enflammer comme les autres et d'être frappée d'ankylose consécutive, ce qui d'ailleurs ne doit apporter que peu d'obstacle à la transmission des vibrations, puisque le mouvement de bascule de la tête du marteau ne s'en trouve que légèrement entravé.

La disposition générale de la chaîne des osselets et le mécanisme de son jeu sont faciles à saisir sur une pièce vue de profil (fig. 50).

L'étrier s'articule par arthrodie avec l'extrémité inférieure de la grande branche de l'enclume, et le moyen d'union est une capsule. L'articulation entre ces deux osselets se fait à angle droit, c'est-à-dire que l'étrier est situé dans un plan horizontal, et la branche de l'enclume dans un plan vertical. Supposons une cause quelconque agissant au niveau de la dépression ombilicale, de façon à la porter en dedans vers le promontoire : le marteau exécute un mouvement de bascule en vertu duquel, pendant que le point I se porte en dedans, le point D se porte en dehors. Le point D, c'est-à-dire la tête du marteau, en se portant en dehors, attire dans le même sens le point E, qui est le corps de l'enclume. Or, le corps de l'enclume ne peut se porter en dehors sans que l'extrémité inférieure de sa branche verticale à laquelle s'attache l'étrier se porte en dedans et vienne presser sur la fenêtre ovale.

Le mouvement des osselets de l'ouïe a été comparé très justement par Huguier à un mouvement de sonnette. La plus légère oscillation produite au point I est immédiatement transmise en F, et l'enchâssement du manche du marteau dans l'épaisseur de la membrane du tympan n'a pas évidemment d'autre but que de le rendre absolument solidaire des plus imperceptibles mouvements de la membrane.

La transmission des ondes sonores au labyrinthe se faisant exclusivement par la fenêtre ovale, ainsi que nous l'avons établi plus haut, on conçoit aisément que la rupture de la chaîne, agent de transmission, entraîne la surdité. Mais il n'est pas nécessaire que la chaîne des osselets soit interrompue pour ne plus transmettre les vibrations sonores, il suffit qu'elle soit immobilisée. C'est ainsi qu'agit sur la fonction de l'ouïe l'épaississement de la membrane du tympan. Il en sera de même de l'oblitération de la voûte de la caisse, qui s'opposera au mouvement de bascule de la tête du marteau en dehors ; mais la cause principale de l'immobilisation de la chaîne est l'ankylose, et en particulier celle de l'étrier sur la fenêtre ovale, ainsi que l'a démontré Toynbee par de nombreuses pièces anatomiques.

La cause ordinaire de l'ankylose est l'otite moyenne sèche, à laquelle nous avons souvent fait allusion dans les pages précédentes. A l'état normal, les osselets ne sont pas à nu dans la caisse : ils sont recouverts par la muqueuse. Grâce à sa minceur extrême, cette membrane n'oppose aucun obstacle aux mouvements des osselets : mais qu'elle s'épaississe, qu'elle devienne fibreuse, elle leur constituera une gaîne inextensible, et les surfaces articulaires, rendues immobiles, finiront par s'ankyloser complètement. La muqueuse, qui recouvre les parois de la caisse, subit alors la même transformation, c'est-à-dire qu'elle devient épaisse et inextensible, qu'elle est frappée de sclérose.

Les membranes des fenêtres peuvent devenir le siège de concrétions calcaires ou osseuses. Il se forme également des brides, des fausses membranes qui, en se rétractant, rapprochent les parois l'une de l'autre, en sorte que l'ombilic se

déprime davantage vers le promontoire et que l'étrier s'enfonce dans la fenêtre ovale. C'est là ce qui, suivant moi, produit les bourdonnements continus, incessants, insupportables, véritable supplice pour beaucoup de malades.

La muqueuse de la caisse, devenue par une marche lente, mais fatale, complètement sclérosée, étouffe les vaisseaux, frappe d'immobilité membranes et osselets : une dysécie complète en devient la conséquence. Tout ce travail de transformation se fait d'une façon insidieuse et sans provoquer la moindre douleur : aussi a-t-on désigné longtemps cet état sous le nom de surdité nerveuse, opinion qui paraissait confirmée par ce fait bizarre que les sourds de cette catégorie entendent mieux au milieu du bruit que dans le silence. L'otite scléreuse paraît bien avoir son point de départ dans la caisse et se rapproche assez, ce me semble, de l'arthrite sèche, de l'arthrite déformante.

Comme pour cette dernière affection, le traitement n'a qu'une minime influence sur la marche de l'otite scléreuse. C'est tout au plus si, avec les douches d'air ou de vapeurs médicamenteuses, on peut en retarder le développement. Lorsque l'ankylose de l'étrier dans sa niche n'est pas complète, la douche d'air repoussant en dehors la membrane du tympan dégage l'osselet, diminue d'autant la pression labyrinthique et supprime les bourdonnements qui en sont la conséquence. Mais l'étrier ne tarde pas à reprendre sa place, et les bourdonnements reparaissent aussi intenses.

La chaîne des osselets est mise en mouvement par deux muscles s'attachant à ses deux extrémités, l'un au marteau, l'autre à l'étrier.

MUSCLE DU MARTEAU.

Appelé encore *muscle interne du marteau*, le muscle du marteau est logé dans un canal osseux parallèle à la trompe d'Eustache et situé au-dessus d'elle. Il appartient par excellence à la catégorie des muscles réfléchis : en effet, arrivé au niveau du bec de cuiller (E, fig. 48), immédiatement au-devant de la fenêtre ovale, ce muscle se réfléchit à angle droit sur cette saillie osseuse pour se porter de dedans en dehors, c'est-à-dire de la paroi labyrinthique à la paroi tympanique, en traversant la caisse, et va s'attacher non pas au col, ainsi qu'on le dit généralement, mais au manche du marteau ; l'insertion se fait au-dessous de l'apophyse externe, sur un point que je préciserai encore mieux dans un instant. On peut, au point de vue de l'action du muscle, le considérer comme prenant son point fixe au bec de cuiller et son point mobile au marteau.

Le tendon du muscle du marteau glisse sur le bec de cuiller à l'aide d'une synoviale qui disparaît dans les otites sèches. Il est en outre enveloppé d'une gaîne fibreuse qui se continue d'une part sur le corps du muscle et l'accompagne d'autre part jusqu'à son insertion au marteau. C'est, à n'en pas douter, cette gaîne fibreuse que décrit Toynbee sous le nom de ligament tenseur de la membrane du tympan, « ligament tubiforme dans l'intérieur duquel est placé le tendon du muscle tenseur du tympan », bien qu'il le fasse insérer en dedans au promontoire. Cette gaîne aurait pour propriété, d'après Toynbee, de maintenir constante la dépression du tympan sans que le muscle ait besoin d'agir incessamment. Si, après avoir ouvert la caisse, dit Toynbee, on tire sur le tendon du muscle de façon à porter en dedans la membrane du tympan, le ligament se relâche ; laisse-t-on revenir la membrane à son état de tension normale, le liga-

ment est distendu. La section du ligament relâche la membrane du tympan, bien que le tendon du muscle soit conservé.

L'action générale de ce muscle est des plus simples : il attire le point mobile, marteau, vers le point fixe, bec de cuiller, et, comme il s'insère au-dessous du col du marteau (fig. 50), c'est la partie inférieure ou le manche de cet osselet, et non pas sa tête, qui est attirée en dedans. La tête bascule en conséquence et se porte en dehors, entraîne avec elle le corps de l'enclume, dont la branche verticale, basculant dans le même sens que le manche du marteau, repousse l'étrier en dedans et l'enfonce dans la fenêtre ovale. Le muscle du marteau, en se contractant, exagère donc la dépression ombilicale, tend le tympan et imprime des oscillations à la membrane de la fenêtre ovale et au liquide du labyrinthe par l'intermédiaire de l'étrier.

Certaines personnes possèdent la propriété de faire contracter à volonté leur muscle interne du marteau, ce qui se traduit par un petit bruit de claquement, dû au mouvement brusque de la membrane.

D'après Bonnafont, le muscle interne du marteau ne serait qu'un tenseur partiel de la membrane du tympan. Son action n'interviendrait que dans la production des sons aigus, et la tension porterait seulement alors sur la partie de la membrane placée en arrière du manche du marteau.

Le tendon du muscle interne du marteau s'attachant immédiatement au-dessous de l'apophyse externe, il est à la rigueur possible et même facile d'en pratiquer la section dans les cas de contracture ou de rétraction du muscle, mais les indications de cette opération ne me paraissent pas suffisamment déterminées. D'ailleurs, je ne la conseillerais que lorsqu'il existe une surdité complète du même côté.

MUSCLE DE L'ÉTRIER.

Le *muscle de l'étrier* est également un muscle réfléchi dont le corps charnu est, comme le précédent, enfermé dans un canal osseux. Il représente la quatrième partie environ du muscle du marteau. Il donne naissance à un tendon qui se réfléchit à angle droit au sommet de la pyramide pour aller se fixer sur le col de l'étrier en dehors du point de réunion des deux branches de cet osselet. On peut donc considérer le muscle de l'étrier comme prenant son point fixe au sommet de la pyramide et son point mobile sur l'étrier. Or, la direction de ce tendon n'est pas absolument horizontale, mais bien un peu oblique d'arrière en avant et de dehors en dedans. Il résulte de sa direction horizontale qu'en se contractant le muscle attire la tête de l'étrier vers la pyramide, c'est-à-dire vers la paroi postérieure de la caisse; mais, puisque l'étrier est enclavé par sa base dans la fenêtre ovale, il ne peut être attiré en totalité, mais seulement exécuter un mouvement de bascule en vertu duquel sa branche antérieure se dégage de la fosse ovale, tandis que la branche postérieure s'y engage davantage. Cependant ce mouvement n'est pas le seul : il est certain que de la direction légèrement oblique de dehors en dedans qu'affecte le tendon du muscle résulte, en même temps que le mouvement de bascule précédent, un mouvement de totalité en vertu duquel la base de l'étrier tend à se dégager de la fenêtre ovale. Ce n'est pas d'ailleurs ici le lieu de discuter plus longuement l'action du muscle de l'étrier, qui a exercé la sagacité d'un grand nombre

d'auteurs. Je dirai seulement que la plupart ne lui attribuent d'influence que sur la membrane du tympan. C'est ainsi que pour Bonnafont le muscle de l'étrier est, comme le muscle du marteau, un tenseur partiel de la membrane du tympan, n'agissant que sur sa partie antérieure et contribuant seulement à la perception de sons graves, en sorte que pour cet auteur l'action simultanée de deux muscles, l'un tendant la partie postérieure, l'autre la partie antérieure du tympan, aurait pour effet la tension complète de cette membrane.

Je vois les choses d'une manière très différente. Le muscle de l'étrier est

Fig. 51. — *Preparation destinée à montrer le muscle de l'étrier* (grandie deux fois).

AF, aqueduc de Fallope ouvert.
AM, apophyse mastoïde.
AS, apophyse styloïde.
E, étrier.
FO, fenêtre ovale.
FR, fenêtre ronde.
ME, muscle de l'étrier.
P, pyramide.
PR, promontoire.
T, tendon du muscle de l'étrier.

intimement lié au jeu de l'osselet sur lequel il s'attache. Il est antagoniste du muscle du marteau, c'est un modérateur; son rôle est d'atténuer l'action trop vive du muscle du marteau sur la chaîne et de s'opposer à l'enfoncement de l'étrier dans la fenêtre ovale.

Il est très vraisemblable qu'il en est de l'oreille comme de l'œil, c'est-à-dire qu'elle est accommodée pour les sons ordinaires et que les muscles n'entrent en jeu que dans certaines circonstances, quand *on écoute :* c'est alors que les deux muscles coordonnent leur action pour n'imprimer à l'étrier que les mouvements nécessaires. Le muscle de l'étrier joue encore un rôle très important lorsqu'un bruit très fort vient frapper l'oreille, tel qu'une détonation, par exemple.

Mais, dira-t-on, le muscle s'insère presque perpendiculairement à la direction de l'étrier, et, s'il imprime à cet osselet un mouvement de traction de dedans

en dehors, grâce à sa légère obliquité, ce mouvement est fort restreint, tandis que la véritable action du muscle est de faire basculer l'os en détachant la branche antérieure de la niche où il est contenu, en y enfonçant la postérieure. Cela est vrai, mais qu'on veuille bien remarquer l'insertion précise du muscle interne du marteau. Elle ne se fait pas sur la face postérieure de l'osselet, mais bien sur la face antérieure et interne, en sorte que le manche du marteau n'est pas porté directement en arrière, mais subit, lui aussi, un mouvement de rotation qui est transmis à l'enclume et par suite à l'étrier. Ce mouvement de rotation de la chaîne fait que le plateau de l'étrier ne vient pas presser centre pour centre contre la fenêtre ovale, mais qu'il y vient appuyer surtout par sa partie antérieure.

Ces deux muscles s'insèrent donc aux deux extrémités de la chaîne, l'un à la partie antérieure, l'autre à la partie postérieure (fig. 50). Par leur action isolée, chacun de ces muscles enfonce l'une des extrémités de la base de l'étrier dans la fenêtre ovale. De leur action commune et synergique résulte alors une pression directe de la base de l'étrier sur le vestibule, mais en même temps le muscle de l'étrier agit comme modérateur en contre-balançant l'action trop violente du muscle du marteau : il préserve la fenêtre ovale contre les brusques secousses qui viennent parfois frapper la membrane du tympan.

Je ferai remarquer encore que le muscle de l'étrier est enveloppé d'une gaîne fibreuse qui va du sommet de la pyramide se fixer, ainsi que le tendon, au col de l'étrier. Cette disposition a porté quelques auteurs à penser que le muscle de l'étrier n'était qu'un ligament : c'est une erreur manifeste. De cette disposition il résulte néanmoins que cette gaîne fibreuse du muscle est un véritable ligament dont l'action passive s'ajoute à celle du muscle pour s'opposer à l'enfoncement de l'étrier dans la fenêtre, action d'autant plus efficace que, ainsi que je l'ai dit plus haut, la direction du tendon est légèrement oblique d'arrière en avant et de dehors en dedans.

Je trouve encore une preuve de l'antagonisme de ces deux muscles dans leur innervation, qui provient de source différente. Le muscle du marteau reçoit, en effet, son nerf de la branche motrice du trijumeau par l'intermédiaire du ganglion otique, tandis que le muscle de l'étrier est animé par le nerf facial. J'en trouve une autre preuve intéressante dans certains phénomènes pathologiques signalés par les auteurs, et en particulier par Landouzy père, phénomènes qui restent inexplicables sans la théorie que je propose. Je veux parler de la sensation pénible qu'éprouvent dans l'oreille, sous l'influence du bruit, les malades atteints de paralysie du nerf facial de cause cérébrale, dont le siège est par conséquent en arrière des points d'origine du filet de l'étrier. Le muscle modérateur étant alors paralysé, le muscle interne du marteau agit sans contrepoids sur l'étrier et détermine un excès de pression sur le liquide labyrinthique, d'où résultent les accidents signalés.

DE LA CORDE DU TYMPAN.

Pour en finir avec le contenu de la caisse, j'ai quelques mots à dire de la *corde du tympan*.

Née du tronc du nerf facial dans l'aqueduc de Fallope, à quelques millimètres au-dessus du trou stylo-mastoïdien, la corde du tympan suit un trajet rétrograde, remonte dans l'aqueduc et pénètre dans la caisse en H (fig. 48) par un

petit orifice siégeant à la partie supérieure de la face postérieure de la caisse, immédiatement au-dessus de la pyramide. Elle se dirige alors d'arrière en avant en partant du point K, passe entre la branche verticale de l'enclume, qui reste en dedans, et le manche du marteau, qui est en dehors, répond immédiatement, en ce point, au tendon du muscle du marteau J, qui est placé au-dessous d'elle et gagne la paroi antérieure de la caisse, où elle disparaît; se portant ensuite en bas, elle va s'unir à angle aigu avec le nerf lingual, après avoir traversé un canal osseux parallèle à la scissure de Glaser, ainsi que l'a démontré Huguier.

La corde du tympan siège entre la muqueuse et la couche de fibres circulaires de la membrane du tympan. Elle suit un trajet presque rectiligne et se présente sur le vivant, à un fort éclairage, sous l'aspect d'une ligne foncée, horizontale, située tout près du pôle supérieur de la membrane.

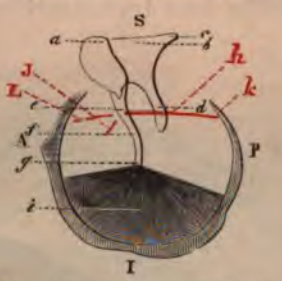

Fig. 52. — *Osselets vus de face.* (Une portion seulement de la membrane du tympan a été conservée.)

a, tête du marteau.
b, corps de l'enclume.
c, branche horizontale de l'enclume.
d, branche verticale de l'enclume.
e, apophyse externe du marteau.
f, manche du marteau.
g, extrémité inférieure ou spatule du marteau.
h, corde du tympan.
i, membrane du tympan.
J, insertion du muscle interne du marteau.
k, point d'entrée de la corde du tympan dans la caisse.
L, point de sortie de la corde du tympan dans la caisse.

Les recherches de Longet, confirmées par celles de Vulpian, ont démontré que la corde du tympan se termine en définitive au niveau du ganglion sous-maxillaire, dont elle forme la racine motrice. Il en résulte que son excitation détermine la sécrétion de la salive : or, ce nerf, étant intimement uni à la membrane et à la chaîne des osselets, participe aux excitations incessantes que déterminent sur ces parties les ondes sonores. « La situation de la corde du tympan dans l'oreille moyenne, dit M. le Dr Prompt dans sa thèse inaugurale, a donc pour but de déterminer la sécrétion continuelle d'une certaine quantité de salive. »

M. Prompt a essayé de montrer d'une façon très ingénieuse, et qui me paraît vraisemblable, en quoi le phénomène physiologique peut se rapporter au fonctionnement du sens de l'ouïe. La salive, incessamment sécrétée, détermine à intervalles rapprochés un mouvement de déglutition : or, à chaque mouvement de déglutition, la trompe d'Eustache s'ouvre, il s'y fait un appel d'air de la caisse dans le pharynx qui la dégage de ses mucosités : la corde du tympan aurait donc pour usage de maintenir la perméabilité de la trompe d'Eustache. Comme conséquence, dans les otites suppurées, lorsque la corde du tympan est détruite, la trompe d'Eustache correspondante doit être oblitérée, ce dont les faits pathologiques donneront sans doute plus tard la démonstration.

Des cellules mastoïdiennes.

En arrière du conduit auditif externe et de la caisse se trouve l'apophyse mastoïde. A l'encontre de la caisse, qui présente chez le nouveau-né des dimensions plus considérables que chez l'adulte, cette apophyse est très peu développée au début de la vie. En même temps qu'elle s'accroît, apparaissent dans

son intérieur des cavités ou cellules qui communiquent toutes entre elles et aussi avec la caisse du tympan, dont elles constituent une véritable dépendance.

Nous connaissons déjà le large orifice qui chez l'adulte fait communiquer les cellules mastoïdiennes avec la caisse : j'en ai plus haut précisé les rapports.

La figure 48 montre bien qu'à cet orifice C succède un véritable canal dont la direction est horizontale et qui aboutit à des cellules D dont la direction est verticale.

Ces cellules, ainsi que le canal, sont tapissées par une membrane muqueuse qui offre tous les caractères de celle de la caisse, dont elle n'est d'ailleurs

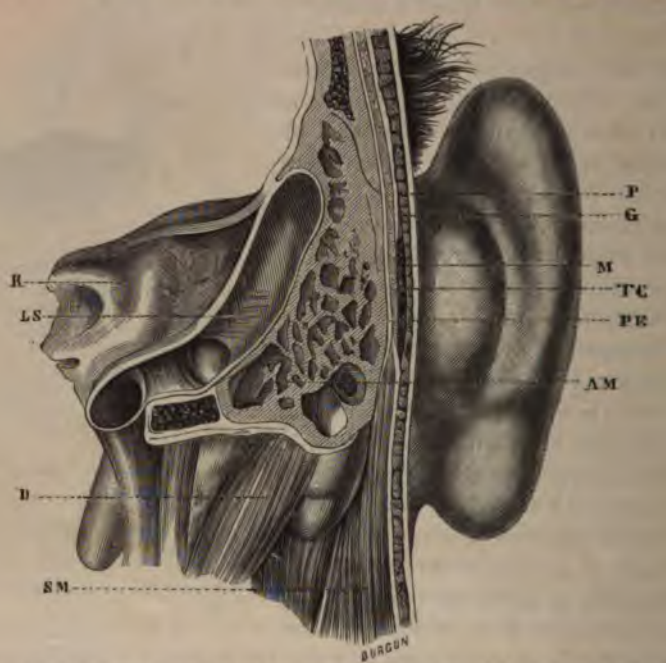

Fig. 53. — *Coupe verticale et transversale passant à travers la région mastoïdienne.*

M, apophyse mastoïde.
D, digastrique.
G, couche cellulo-graisseuse sous-cutanée.
LS, sinus latéral.
M, muscle auriculaire postérieur.
P, peau.
PE, périoste.
R, rocher.
SM, muscle sterno-cléido-mastoïdien.
TC, couche du tissu cellulaire.

qu'un prolongement : aussi est-il aisé de comprendre que la suppuration de la caisse s'accompagne à peu près constamment de suppuration intra-mastoïdienne; c'est d'ailleurs la production de ces abcès mastoïdiens qui donne à cette région un intérêt chirurgical.

Le canal mastoïdien n'est séparé de la cavité crânienne, comme la caisse elle-même, que par une mince lamelle osseuse : aussi des conséquences identiques en résultent-elles au point de vue de la propagation au cerveau des abcès développés dans ce canal.

Nous devons étudier les rapports des cellules mastoïdiennes : 1° *en dehors;* 2° *en dedans;* 3° *en avant.*

1° *En dehors*, les cellules sont séparées de la peau par une couche de tissu compact plus ou moins épaisse suivant les sujets et suivant les âges. La paroi externe de la cavité mastoïdienne chez le vieillard peut être réduite à une mince coque

osseuse : d'où sa destruction facile par la suppuration, que celle-ci vienne du dedans ou du dehors ; d'où aussi la facilité plus grande de donner issue au pus que contiennent les cellules ; elle n'est d'ailleurs recouverte que par les téguments.

2° *En dedans*, les cellules affectent un rapport de la plus haute importance avec le *sinus latéral ;* la figure 53 n'a d'autre but que de montrer ce rapport. Le sinus n'est séparé des cellules mastoïdiennes que par la lame interne ou vitrée des os du crâne ; de plus, de nombreux vaisseaux veineux font communiquer entre elles ces deux parties : la phlébite et la thrombose du sinus latéral peuvent en être la conséquence à la suite des suppurations de l'oreille moyenne.

Le chirurgien ne perdra pas de vue ce rapport, s'il se décide à pratiquer la trépanation de l'apophyse mastoïde pour des accidents cérébraux qui nécessiteront de porter la couronne de trépan jusqu'au voisinage de la table interne. Il se rappellera que le sinus latéral correspond dans le crâne à la face interne et surtout au bord antérieur de l'apophyse mastoïde.

L'épaisseur de cette apophyse augmentant de haut en bas, on portera de préférence l'instrument sur la partie inférieure, d'autant que les cellules les plus vastes correspondent à ce niveau. Si l'on se sert d'un poinçon, d'une tréphine, pour agrandir les cellules, on dirigera l'instrument parallèlement et non perpendiculairement à la paroi crânienne.

Fig. 54. — *Coupe horizontale du conduit auditif externe (oreille droite).*

A, cavité glénoïde du temporal.
B, conduit auditif externe.
C, membrane du tympan.
D, D', portion cartilagineuse du conduit auditif externe.
E, E', périoste de l'apophyse mastoïde se continuant avec celui du conduit auditif.
F, cellules mastoïdiennes.
G, portion fibreuse reliant la portion cartilagineuse à la portion osseuse du conduit auditif externe.

Si, malgré ces précautions, il s'écoulait brusquement par la plaie un flot de sang noir, il n'en faudrait pas conclure tout de suite à la blessure du sinus latéral, mais plutôt à l'ouverture d'une des veines émissaires qui atteignent parfois dans cette région un volume énorme.

3° *En avant*, les cellules mastoïdiennes ne sont également séparées du conduit auditif externe que par une couche plus ou moins épaisse de tissu compact, ainsi que le montre la figure 54. Il résulte de ce dernier rapport plusieurs conséquences intéressantes : 1° un abcès des cellules mastoïdiennes pourra s'ouvrir dans le conduit auditif externe ; 2° un abcès de la caisse pourra pénétrer dans le conduit auditif, non seulement par la face supérieure, comme nous l'avons établi plus haut, mais par la face postérieure, à travers les cellules mastoïdiennes, avec intégrité de la membrane du tympan ; 3° un abcès du conduit auditif externe peut déterminer des accidents cérébraux en se propageant à travers les cellules mastoïdiennes sans que le tympan soit intéressé ; 4° une fracture de l'apophyse mastoïde pourra donner lieu à un écoulement de sang par l'oreille sans qu'il existe ni perforation ni décollement du tympan.

Si l'on veut bien se reporter à ce que j'ai dit précédemment de la continuité du périoste de l'apophyse mastoïde avec le revêtement cutanéo-périostique de la portion osseuse du conduit auditif externe, à ce que j'ai dit de certains abcès mastoïdiens qui lui doivent une évolution particulière, on comprendra aisément qu'il existe deux grandes variétés d'abcès mastoïdiens ayant une origine différente (1) : l'un de ces abcès est *extra-mastoïdien*, c'est-à-dire qu'il est situé d'abord en dehors de l'apophyse mastoïde, sous le périoste qui la recouvre, et ne communique que secondairement avec la cavité des cellules mastoïdiennes. Cet abcès est ordinairement consécutif à une ostéo-périostite du conduit auditif externe. La seconde variété, abcès *intra-mastoïdien*, succède presque toujours à la propagation d'une inflammation de la caisse aux cellules mastoïdiennes. La marche de ces deux variétés d'abcès, sur laquelle je n'ai pas à insister ici, les fera le plus souvent distinguer l'une de l'autre.

Que l'abcès mastoïdien se soit primitivement développé sous le périoste ou dans les cellules, il peut envahir successivement toute l'épaisseur de l'apophyse et déterminer la production d'un abcès intra-crânien qui mérite le nom de *sous-mastoïdien*, en sorte que ces abcès doivent être divisés en extra, intra et sous-mastoïdiens. Le pus peut se trouver au-dessous de la dure-mère ou bien dans les couches de l'encéphale contiguës au foyer primitif; quelquefois il est situé à distance de ce foyer primitif, dont le sépare une certaine épaisseur de substance cérébrale saine. Il est assez difficile d'expliquer l'étiologie de ces sortes d'abcès indirects, qu'il faut toutefois rattacher logiquement à la suppuration de l'oreille.

Lorsqu'un abcès aigu s'est développé dans l'intérieur de l'apophyse mastoïde, d'où qu'il vienne, la conduite à suivre est la même qu'en présence de tous les abcès : il faut donner issue au pus, c'est-à-dire appliquer une couronne de trépan à la face externe de l'apophyse; on se hâtera même de recourir à ce mode de traitement, si l'abcès a suivi une marche aiguë, car des lésions cérébrales graves pourraient être la conséquence d'une trop longue temporisation.

Dans les suppurations chroniques de l'apophyse, la trépanation est non moins indiquée. Il est alors fréquent de rencontrer un séquestre central plus ou moins volumineux. L'apophyse peut être à ce point nécrosée, que la dure-mère forme paroi du foyer. Au lieu du trépan ordinaire, je préfère donner issue au pus à l'aide du ciseau et du maillet. J'ai ainsi opéré un malade chez lequel la nécrose de l'apophyse mastoïde était superficielle et manifestement de nature syphilitique.

Quant à trépaner l'apophyse mastoïde pour rétablir dans la caisse l'équilibre de pression détruit par l'obstruction complète de la trompe d'Eustache, c'est une idée à laquelle on a renoncé à juste titre, car on obtiendrait un résultat à peu près identique par une opération plus facile et moins grave : la paracentèse de la membrane du tympan, sur laquelle je me suis expliqué plus haut.

Au point de vue de leur usage, les cellules mastoïdiennes ne jouent qu'un rôle absolument secondaire dans la fonction de l'appareil auquel elles sont annexées. Il me serait aisé de faire voir que leur existence ne se rattache en rien au perfectionnement de l'audition, contrairement à ce que répètent tous les auteurs : les cellules mastoïdiennes ont pour but, ainsi que je crois l'avoir

(1) Il peut évidemment se rencontrer à la région mastoïdienne des abcès sous-cutanés ou sous-périostiques comme on en trouve dans toutes les régions, mais je ne parle ici que de ceux qui ont pour point de départ l'appareil auditif et qui sont de beaucoup les plus fréquents.

démontré pour les grands sinus de la face, de donner aux os une plus large surface sans augmentation de poids.

2-6-96.

CHAPITRE IV

Trompe d'Eustache.

La *trompe d'Eustache* est un conduit ostéo-cartilagineux faisant communiquer la caisse du tympan avec l'arrière-cavité des fosses nasales ; elle est située dans l'angle compris entre la portion écailleuse et la portion pierreuse du temporal, au-dessous du canal osseux occupé par le muscle interne du marteau.

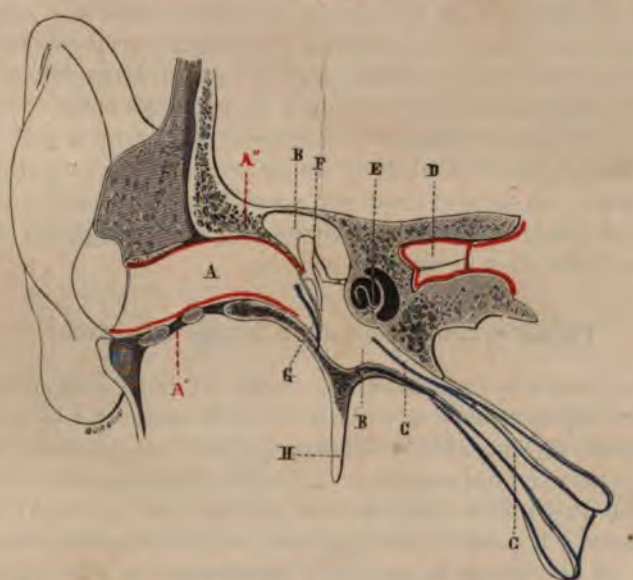

Fig. 55. — *Coupe parallèle au conduit auditif externe et au conduit auditif interne, destinée à montrer l'ensemble de l'appareil de transmission des ondes sonores, et en particulier la trompe d'Eustache.* (Adulte.)

A A A, conduit auditif externe.
BB, caisse du tympan.
CC, trompe d'Eustache.
D, conduit auditif nterne.
E, limaçon.
F, chaîne des osselets.
G, membrane du tympan.
H, apophyse styloïde.

Nous avons vu que le conduit auditif externe, la caisse, et le conduit auditif interne se trouvent situés sur le prolongement d'une même ligne, dirigée à peu près dans l'axe du rocher, c'est-à-dire obliquement en avant et en dedans ; la trompe d'Eustache ne se trouve pas dans la direction de cette ligne. Elle constitue une sorte d'ajutage qui se détache de la caisse et se porte légèrement en bas, en avant et en dedans, de façon à former avec le conduit auditif externe (A, fig. 55) un angle obtus ouvert en bas et en ~~haut~~, et avec le conduit interne (D, fig. 55) un angle aigu ouvert en avant.

Comme le conduit auditif externe, avec lequel elle présente une grande analogie tant au point de vue anatomique qu'au point de vue physiologique, la

trompe d'Eustache se compose de deux portions : l'*une cartilagineuse*, l'*autre osseuse*. Mais, tandis que dans le conduit auditif les deux portions ont une longueur sensiblement égale, que la portion osseuse l'emporte même souvent un peu sur l'autre, la portion cartilagineuse de la trompe constitue un peu plus des 2/3 de la longueur totale du canal.

Une autre différence fort importante est la suivante : les deux portions du conduit auditif externe, reliées entre elles par un trousseau fibreux d'une certaine longueur, sont très mobiles l'une sur l'autre, ce qui permet de redresser le conduit; les portions cartilagineuse et osseuse de la trompe sont au contraire continues, en sorte qu'il ne saurait s'exécuter entre elles le plus léger mouvement.

Direction de la trompe d'Eustache.

La trompe d'Eustache peut être considérée comme rectiligne au point de vue pratique, c'est-à-dire qu'il est possible d'y introduire jusque dans la caisse des bougies droites. Cependant les deux portions sont légèrement inclinées l'une sur l'autre et forment à leur point d'union un angle très obtus ouvert en bas et en avant. Or, cet angle correspond précisément à la partie la plus étroite de la trompe, ce qui constitue un obstacle au cathétérisme *complet* (1) et en même temps un danger : on ne peut employer, en effet, que des bougies rigides : d'où la possibilité de pénétrer à travers la muqueuse; aussi faut-il user d'une grande douceur dans l'exécution de cette manœuvre.

Forme et dimensions de la trompe d'Eustache.

La longueur totale de la trompe d'Eustache est de 35 à 40 millimètres. Elle varie avec les sujets et aussi avec la manière de mesurer : la trompe, sur la figure 66, mesure réellement 37 millimètres, et, si l'on applique les branches du compas d'une part au bord supérieur de l'orifice tympanique et d'autre part au bord inférieur du pavillon, on trouve 43 millimètres. Sur les 37 millimètres, 27 appartiennent à la portion cartilagineuse, et 10 à la portion osseuse.

Il importe au chirurgien de connaître exactement ces dimensions, car c'est pour lui le seul moyen d'orientation quand il introduit un instrument dans la trompe. Il sait ainsi à quelle distance il se trouve de la caisse, à quelle distance il doit rencontrer la partie rétrécie de la trompe et quand il a dépassé cette partie. Si l'on tient compte de la portion de cathéter introduite dans le pavillon, on voit qu'il suffira, en général, d'engager la bougie de 4 centimètres pour que son extrémité affleure la caisse.

La trompe d'Eustache est loin de présenter des dimensions qui soient partout les mêmes. Il existe à l'union de ses deux portions un rétrécissement qu'on désigne sous le nom d'*isthme;* de ce point, les deux portions se portent en divergeant l'une vers la caisse, l'autre vers le pharynx, s'élargissent sous forme d'entonnoir, en sorte que la trompe peut être considérée comme formée de deux cônes tronqués, réunis bout à bout par leur petite section.

(1) J'appelle cathétérisme *complet* de la trompe d'Eustache l'opération dans laquelle on fait pénétrer un instrument jusque dans la caisse, par opposition au cathétérisme *simple*, qui consiste à introduire l'extrémité du cathéter ordinaire seulement dans le pavillon pour faire pénétrer des gaz ou des liquides.

L'extrémité qui s'ouvre dans la caisse porte le nom d'*orifice tympanique;* l'extrémité opposée est appelée *pavillon*, à cause de la ressemblance, grossière, il est vrai, qu'elle présente avec le pavillon d'une trompette.

La trompe d'Eustache n'est pas cylindrique, mais aplatie de dedans en dehors ; il en résulte que son diamètre vertical est plus grand que son diamètre horizontal. Au niveau de l'isthme, la cavité de la trompe ne mesure que 2 millimètres de hauteur sur 1 millimètre de largeur; l'orifice tympanique présente 5 à 6 millimètres de hauteur et 3 à 4 de largeur; la hauteur est de 8 à 10 millimètres et la largeur de 5 à 6 au niveau du pavillon.

L'étroitesse de la trompe au niveau de l'isthme rend compte des obstructions qui surviennent si fréquemment à la suite du coryza ou de la pharyngite, quand on songe qu'un gonflement d'un 1/2 millimètre de la muqueuse à son pourtour suffit à les produire. On sait avec quelle facilité la pituitaire s'enflamme chez certains sujets à la moindre exposition au froid, et combien vite aussi elle revient à l'état normal; il en est de même de la muqueuse de la trompe d'Eustache. Quelques personnes, qu'on me passe l'expression, *s'enrhument* de la trompe d'Eustache très facilement et guérissent de même, d'où les alternatives de surdité et d'audition qui surprennent tant les malades et constituent le symptôme pathognomonique de l'obstruction de la trompe par cause catarrhale (1).

Orifice tympanique de la trompe d'Eustache.

La trompe ne s'ouvre pas dans la caisse du tympan sur un point déclive, comme on serait tenté de le croire si on la considérait uniquement comme un canal d'excrétion : elle s'ouvre au contraire à la partie la plus élevée de la paroi antérieure de la caisse (voir fig. 48), ce qui prouve bien que son usage principal est de renouveler l'air de la caisse et d'entretenir ainsi une égale pression sur les faces opposées de la membrane du tympan, ce que démontrent encore mieux les effets de son obstruction.

L'orifice tympanique de la trompe se trouve en outre situé sur le prolongement de la paroi interne ou labyrinthique de la caisse, en sorte que, si l'on y introduit une bougie, celle-ci, longeant la paroi, passe en dedans de la membrane et de la corde du tympan, en dedans du manche du marteau, et ne peut atteindre ces diverses parties ; poussée un peu plus loin, elle pourrait rencontrer l'articulation de l'enclume avec l'étrier et occasionner des accidents sérieux. Plus loin encore, la bougie s'engagerait dans les cellules mastoïdiennes, puisque l'orifice de la trompe est précisément en regard de celui qui fait communiquer la caisse avec ces cellules (fig. 48).

Du pavillon de la trompe d'Eustache.

Des diverses parties dont se compose la trompe d'Eustache celle qui inté-

(1) Le frère d'un de mes élèves, étudiant en pharmacie, me vint trouver pour une surdité singulière. Tous les jours, depuis son arrivée à Paris, il devenait sourd à trois heures de l'après-midi et restait sourd pendant quelques heures. Il ne pouvait être question que d'une obstruction de la trompe d'Eustache, ce que l'examen me prouva d'ailleurs, et j'en trouvai aisément l'explication : ce jeune homme était tous les jours à la même heure soumis à un courant d'air froid pendant quelques instants dans l'officine où il travaillait : quelques douches d'air et surtout la suppression de la cause firent disparaître tout de suite cette surdité intermittente.

resse le plus le chirurgien est le pavillon, puisque c'est par là que pénètre la sonde dans le cathétérisme et que, la vue faisant défaut, on a seulement pour guide les notions anatomiques. Nous allons en conséquence étudier avec tout le soin nécessaire ses rapports avec les parties voisines.

Le pavillon de la trompe d'Eustache (AA, fig. 56) est situé dans l'arrière-cavité des fosses nasales, au-dessus du voile du palais, immédiatement en arrière de l'orifice postérieur des fosses nasales et sur la paroi latérale du pharynx.

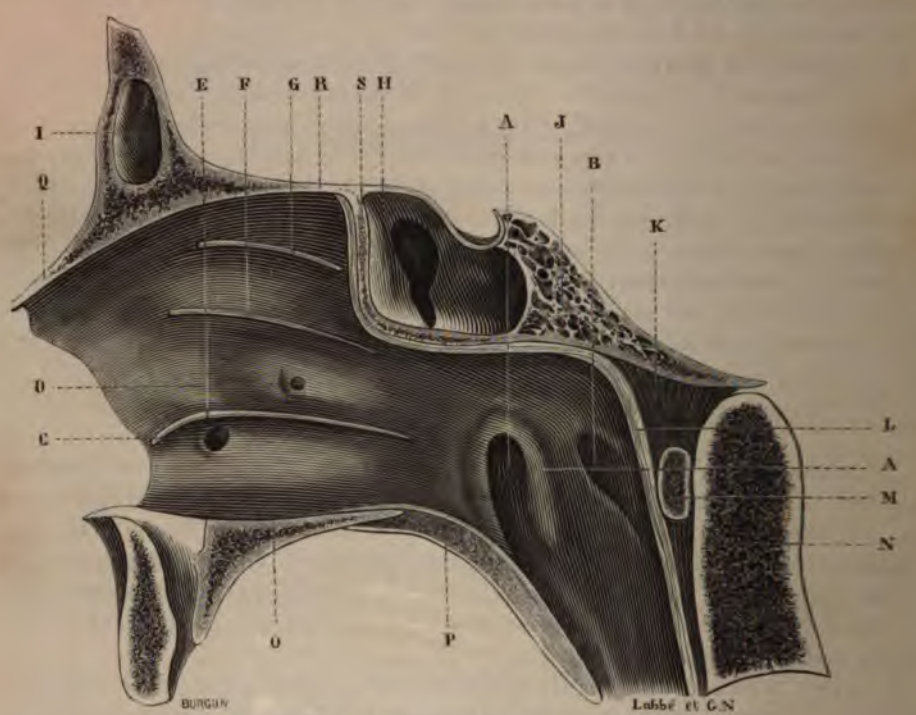

Fig. 56. — *Orifice pharyngien de la trompe d'Eustache.*

AA, orifice pharyngien de la trompe d'Eustache.
B, fossette de Rosenmüller.
C, orifice inférieur du canal nasal.
D, orifice faisant communiquer le méat moyen avec le sinus maxillaire.
E, ligne d'insertion du cornet inférieur sur la paroi externe des fosses nasales.
F, ligne d'insertion du cornet moyen.
G, ligne d'insertion du cornet supérieur.
H, sinus sphénoïdal.
I, sinus frontal.
J, apophyse basilaire de l'occipital.
K, trousseau fibreux inséré à l'apophyse basilaire.
L, paroi pharyngienne.
M, coupe de l'arc antérieur de l'atlas.
N, coupe de l'apophyse odontoïde.
O, voûte palatine.
P, voile du palais.
Q, coupe des os propres du nez.
R, voûte des fosses nasales.
S, paroi antérieure du sinus sphénoïdal.

Il est accessible par deux voies : la voie nasale et la voie buccale, mais sa présence au-dessus du voile du palais rend le cathétérisme par la voie nasale beaucoup plus facile. On voit en effet que, pour cathétériser la trompe par la bouche, il faut passer par-dessous le voile du palais et remonter au-dessus avec un instrument recourbé en conséquence. C'est cependant la méthode primitive, telle qu'elle fut inventée pour lui-même par Guyot, le maître de poste de Versailles. La voie nasale est au contraire directe. Cependant, si l'on juge nécessaire de *voir* le pavillon, de l'éclairer à l'aide du miroir laryngien, c'est la voie buc-

cale qu'il faudra choisir : on devra saisir le voile du palais avec une pince et le ramener en avant pour pouvoir engager le miroir au devant de la paroi pharyngienne. La *rhinoscopie* appliquée à l'examen du pavillon de la trompe d'Eustache n'a pas jusqu'ici donné de résultats sérieux, et je ne la crois pas appelée à un grand avenir.

L'ouverture du pavillon regarde en bas, en dedans et en avant : aussi la courbure de l'instrument et la manœuvre opératoire dans le cathétérisme sont-elles calculées dans le but de porter le bec de la sonde en haut, en dehors et en arrière. Elle présente la forme d'une ellipse à grand diamètre vertical, dont nous avons indiqué déjà les dimensions. Très bien circonscrite en avant, en haut et en arrière, elle ne l'est pas en bas, où elle se continue insensiblement avec la paroi pharyngienne : il est aisé de voir d'après cela que la charpente du pavillon n'est pas complète.

L'orifice est limité, en arrière surtout, par un gros bourrelet qui proémine toujours, sauf chez l'enfant, dans la cavité pharyngienne, bourrelet très variable du reste suivant les sujets et constitué quelquefois par un cartilage indépendant, ainsi que je l'ai représenté (fig. 61).

C'est au relief formé par ce bourrelet sur la paroi latérale, et à 1 centimètre environ en avant de la paroi postérieure du pharynx, qu'est due la formation d'une dépression constante connue sous le nom de *fossette de Rosenmüller*. Répondant à la face externe et postérieure du cartilage, cette fossette est évidemment d'autant plus profonde que le cartilage est plus saillant.

L'existence de cette fossette constitue la principale cause d'erreur dans le cathétérisme de la trompe d'Eustache : elle présente en effet une direction identique à celle de la trompe, et la sonde s'y engage même plus facilement. Or, un des moyens de constater si le cathéter a suivi une bonne voie, c'est d'exercer sur lui une légère traction : s'il est fixé, on en conclut généralement qu'il est bien dans la trompe. Il est aisé toutefois de comprendre que l'introduction du bec du cathéter dans la fossette de Rosenmüller donnera lieu à une sensation analogue, surtout si la cavité est profonde : le chirurgien aura senti la sonde obéir au mouvement de rotation, pénétrer dans une cavité et résister à de légères tractions, et il en conclura légitimement qu'il est dans la trompe, tandis qu'il sera en arrière. J'indiquerai plus loin le meilleur moyen, à mon avis, d'éviter cette erreur, qui est extrêmement commune.

Il est important de savoir à quelle distance se trouve l'orifice de la trompe des quatre points suivants : de la paroi postérieure du pharynx L, du voile du palais P, de la voûte palatine O et du cornet inférieur E. Je dois dire que, si ces distances sont variables suivant les sujets, les rapports réciproques n'en restent pas moins les mêmes.

L'ouverture de la trompe se trouve à 1 centimètre environ en avant de la paroi postérieure du pharynx et à 12 ou 15 millimètres en arrière du cornet inférieur. La ligne E représente l'insertion du cornet inférieur sur la paroi externe des fosses nasales, le cornet lui-même ayant été coupé. J'ai eu pour but, par cette préparation, de montrer que le bord supérieur de l'orifice tubaire se trouve précisément sur le prolongement de la ligne d'insertion du cornet inférieur, et qu'en suivant cette ligne d'insertion, c'est-à-dire la partie la plus élevée du méat inférieur, l'instrument pénétrerait tout droit dans la trompe. Il y pénètre d'autant mieux que la muqueuse pituitaire forme toujours à l'extrémité postérieure du cornet un

bourrelet qui est quelquefois assez développé pour prolonger le méat en arrière jusqu'au pavillon, en sorte que l'orifice tubaire paraît être le prolongement du méat inférieur. C'est sur le rapport précis et constant du méat inférieur avec l'embouchure pharyngienne de la trompe d'Eustache que Triquet avait fondé son procédé de cathétérisme, qui consistait à porter d'emblée le cathéter au sommet du méat inférieur et à le pousser directement en arrière, manœuvre qui doit d'autant mieux réussir que l'orifice regarde en avant.

Quoique très simple et très logique, le procédé de Triquet ne doit pas, à mon avis, être adopté, parce qu'il est en réalité plus difficile que d'autres qui sont moins simples en apparence. La principale raison en est dans la disposition du cornet, dont le bord inférieur est parfois tellement recourbé que l'instrument ne pourrait pénétrer dans le méat qu'avec effraction ou en causant de vives douleurs.

Remarquons en passant que le prolongement du bourrelet de la pituitaire jusqu'à la trompe est une condition désavantageuse qui prédispose aux obstructions de l'orifice tubaire à la suite du coryza.

Le pavillon se trouve également situé à 12 ou 15 millimètres au-dessus du voile du palais et à une distance à peu près égale en arrière du bord postérieur de la voûte palatine.

On s'écartera donc peu de la vérité en disant que l'orifice pharyngien de la trompe d'Eustache (nous entendons le bord supérieur de cet orifice) est situé au-dessus de l'apophyse basilaire, en avant de la paroi postérieure du pharynx, en arrière du cornet inférieur, au-dessus du voile du palais, en arrière et au-dessus du bord postérieur de la voûte palatine, à une distance de 12 à 15 millimètres sensiblement égale pour chacun de ces points, c'est-à-dire que l'orifice tubaire occupe à peu près le centre de la paroi latérale du pharynx dans l'arrière-cavité des fosses nasales.

Il est un détail sur lequel je désire insister, car il est très important pour le cathétérisme et n'avait pas encore été signalé, je pense, avant la première édition de cet ouvrage. Le toucher de la voûte palatine, pratiqué soit avec le doigt, soit avec un instrument, donne lieu à une véritable illusion que chacun vérifiera aisément. Il semble au toucher que la portion osseuse de la voûte palatine se continue un bon centimètre de plus en arrière que cela n'a lieu en réalité, si bien que, si l'on ne s'en rapportait qu'à cet examen superficiel, on dirait avec raison que l'orifice tubaire se trouve situé au-dessus du voile du palais et correspond exactement à l'union de la voûte du voile. Or, c'est une erreur que l'on peut constater sur une coupe analogue à celle de la figure 56.

J'ai recherché la cause de cette illusion, et il m'a été facile de constater qu'elle était due à la présence de l'aponévrose palatine : celle-ci, fortement tendue d'une apophyse ptérygoïde à l'autre, continue le plan osseux et se termine en arrière par un rebord net et tranchant sur lequel le doigt éprouve un petit ressaut absolument comme sur un rebord osseux. Cette aponévrose reçoit le tendon du péristaphylin externe, dont elle peut à la rigueur être considérée comme l'épanouissement.

Il résulte de cette disposition qu'au toucher le voile du palais ne se distingue de la voûte qu'à 1 centimètre et demi à peu près en arrière de son origine réelle ; or, c'est précisément à ce niveau, c'est-à-dire au bord postérieur de l'aponévrose palatine, que correspond le pavillon de la trompe d'Eustache.

Me basant sur les dispositions anatomiques précédentes, j'ai adopté le procédé de cathétérisme suivant, qui peut se décomposer en quatre temps : 1° porter le cathéter directement et rapidement jusqu'à la rencontre de la paroi postérieure du pharynx, la concavité de l'instrument regardant en bas ; 2° ramener le cathéter jusque sur la portion dure du palais ; 3 reporter très doucement le cathéter en arrière, de façon à percevoir avec le bec de l'instrument le bord postérieur de l'aponévrose palatine, qui, je le répète, donne une sensation de résistance osseuse à laquelle succède immédiatement une sensation de mollesse très facile

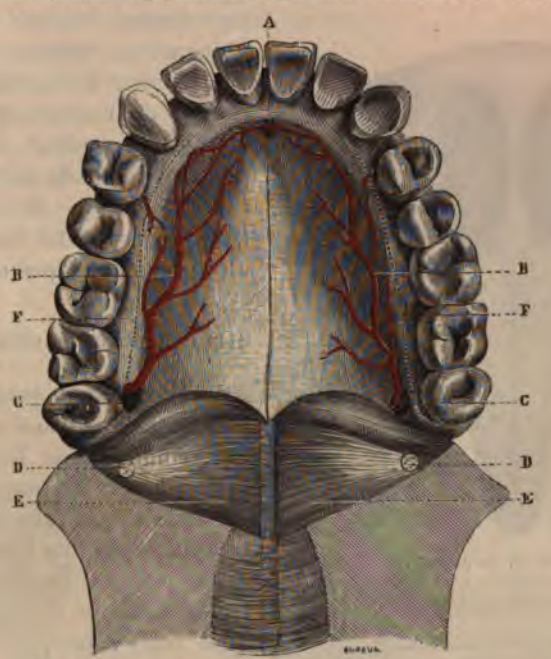

Fig. 57. — *Aponévrose palatine.*

A, trou palatin antérieur.
B, B, artères palatines postérieures.
C, C, trou palatin postérieur.
D, D, coupe du crochet de l'aile interne de l'apophyse ptérygoïde.
E, E, aponévrose palatine.
F, F, ligne pointillée suivant laquelle il convient de pratiquer les incisions latérales dans l'opération de l'uranoplastie.

à percevoir ; 4° faire exécuter en ce point au cathéter un mouvement de rotation qui dirige le bec en dehors en même temps qu'en arrière et en haut.

Ce procédé me paraît avoir sur les autres l'avantage de ne rien laisser au hasard, de fournir des points de repère anatomiques précis, de permettre au chirurgien de mieux s'orienter, et surtout d'éviter plus facilement la fossette de Rosenmüller.

Le pavillon de la trompe d'Eustache répond, avons-nous dit, à l'orifice postérieur des fosses nasales ; ce rapport est très intime et permet d'expliquer certains phénomènes pathologiques. On ne le voit bien que sur une coupe du pharynx, ainsi que le démontre la figure 58. La face postérieure du pavillon B, B, fait un relief considérable sur la lumière des deux orifices. Il est aisé de concevoir la solidarité qui unit, au point de vue pathologique, ces deux parties, par suite de leur intime voisinage.

Ce rapport met en lumière un fait dont j'avais été frappé sans le bien comprendre tout d'abord. Un malade ayant subi un tamponnement des fosses nasales pour une épistaxis garda plusieurs jours le tampon. Trois semaines après survint un phlegmon de la région mastoïdienne. La filiation des accidents avait été la suivante : inflammation de la muqueuse tubaire à la suite du tamponnement, propagation à la caisse, au conduit auditif externe, sous forme d'ostéo-périostite, et production d'un phlegmon mastoïdien d'après le mécanisme que j'ai signalé plus haut. J'ouvris un abcès du conduit auditif externe, et le phlegmon se termina par résolution.

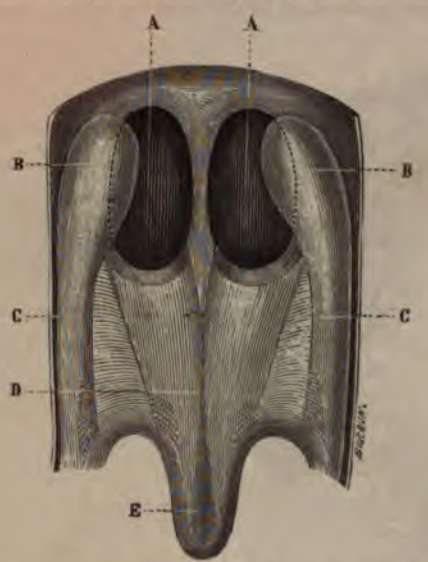

Fig. 58. — *Rapport du pavillon de la trompe d'Eustache avec l'orifice postérieur des fosses nasales.* (Grandeur naturelle. Adulte.)

A, A, orifices postérieurs des fosses nasales.
B, B, pavillon de la trompe d'Eustache.
C, C, relief formé par une portion du muscle pharyngo-staphylin.
D, voile du palais.
E, luette.

L'examen de la figure 58 permet encore de comprendre comment il est possible, quand on ne peut faire pénétrer la sonde par la fosse nasale correspondante, de cathétériser la trompe par l'autre fosse nasale avec un instrument approprié.

Structure de la trompe d'Eustache.

La charpente de la trompe est essentiellement constituée par un cartilage qui, comme pour le conduit auditif externe, est interrompu dans une partie de la circonférence de l'organe et remplacé par une lame celluleuse.

La portion cartilagineuse de la trompe affecte des formes diverses dont on ne peut se faire une idée qu'en examinant des coupes perpendiculaires à sa direction.

Le type qui m'a paru se rapprocher le plus de l'état normal est celui que je représente ici. La figure 59 offre des dimensions rigoureusement exactes, et la figure 60 est la même grossie trois fois. La coupe a porté sur la trompe droite, à 5 millimètres de son embouchure pharyngienne ; elle montre bien l'étendue et la disposition relatives des portions cartilagineuse et fibreuse du pavillon.

Le portion cartilagineuse occupe la partie supérieure, interne et postérieure ; la portion fibreuse répond à la partie inférieure, externe et antérieure. La portion cartilagineuse, recourbée à ses deux extrémités, présente donc la forme d'une gouttière ouverte en bas et en avant. Le rebord supérieur de cette gouttière est si prononcé qu'il forme un véritable crochet, une sorte de bec ; ce crochet peut être un prolongement du cartilage principal, mais il m'a paru ordinairement formé par un second cartilage uni en *b* avec le précédent à l'aide d'un ligament, en sorte qu'il s'exécute en ce point un véritable mouvement de charnière pour ouvrir ou fermer le pavillon.

Un ou deux cartilages, disposés sous forme d'une gouttière aux bords de laquelle se fixe la portion fibreuse *e*; un orifice elliptique D à grand diamètre

vertical, tapissé à sa face interne par une membrane muqueuse C, telle est la disposition de la portion cartilagineuse à son état de plus grande simplicité.

La figure 61 représente une disposition anormale qui n'est cependant pas très rare. La coupe est faite dans des conditions identiques à celles de la précédente. On retrouve la même forme générale : la gouttière, le crochet supérieur, etc., mais il existe quatre cartilages au lieu de deux. Je signalerai surtout cette espèce de cartilage surnuméraire inférieur, dont la présence est utile à noter au point de vue du cathétérisme.

La trompe est tapissée dans toute sa longueur par une *membrane muqueuse* C, qui se continue d'une part avec celle de la caisse et des cellules mastoïdiennes, d'autre part avec celle du pharynx. Toutes les maladies de la muqueuse pharyngienne se propagent à la trompe d'Eustache avec la plus grande facilité, et telle est la cause de la plupart des obstructions de la trompe. Les plaques muqueuses, si fréquentes dans le pharynx, affectent souvent la muqueuse du pavillon, et ce fait mérite d'attirer toute l'attention du praticien. La syphilis peut être communiquée de cette façon, et l'on cita jadis tel spécialiste à la charge duquel existaient au moins quinze cas de ce genre. Aussi le cathéter sera-t-il tenu extrêmement propre, et, quand cela sera possible, chaque malade devra posséder le sien.

Fig. 59. — *Coupe perpendiculaire au grand axe de la trompe d'Eustache à 5 millim. en dehors de l'orifice pharyngien.* (Trompe droite, grandeur naturelle).

Fig. 60. — *Même figure que la précédente, grandie trois fois.*

a, *a*, cartilages de la trompe.
b, ligament reliant les deux cartilages.
C, muqueuse de la trompe.
D, cavité de la trompe.
e, portion de la trompe privée de cartilage.
f, péristaphylin interne.
g, péristaphylin externe.

La muqueuse forme au pourtour du pavillon un bourrelet considérable qui encombre en grande partie l'orifice à l'état normal, ce qui explique pourquoi cet orifice si large, circonscrit par des cartilages, est cependant toujours clos et ne s'ouvre qu'à chaque mouvement de déglutition ou dans un mouvement d'expiration forcée, les narines étant fermées. On rencontre en ce point une quantité considérable de glandes mucipares formant une couche de plusieurs

millimètres, et dont les orifices excréteurs sont visibles à l'œil nu. Ces glandes diminuent à mesure que l'on s'approche de la portion osseuse, puis disparaissent complètement. Comparables par leur siège et leur usage aux glandes cérumineuses, elles en diffèrent essentiellement par le produit sécrété, qui est ici un liquide limpide, un peu visqueux, absolument transparent. Une altération dans la sécrétion de ces glandes, leur développement pathologique, peuvent être le point de départ d'une obstruction de la trompe.

L'épithélium de la muqueuse est recouvert de cils vibratiles qui se meuvent de la caisse vers le pharynx.

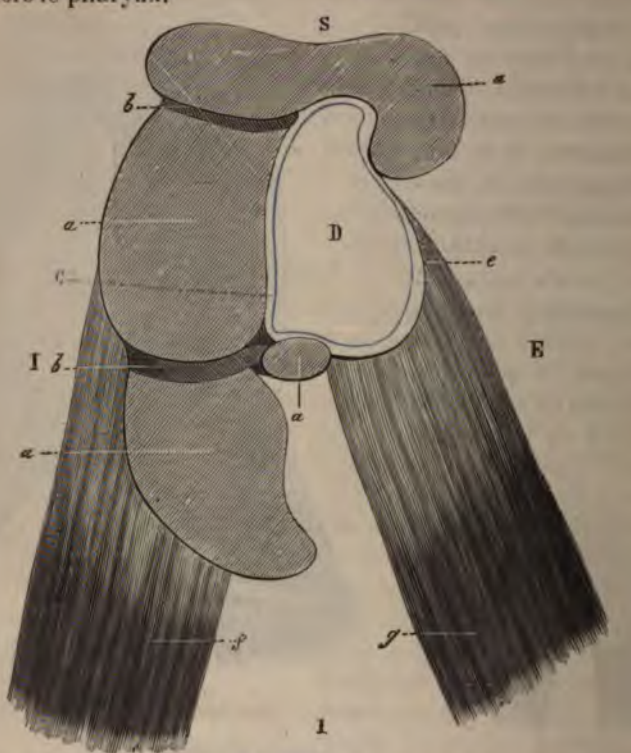

Fig. 61. — *Coupe de la trompe d'Eustache, pratiquée au même point que la précédente et montrant une variété.*

a, a, a, a, cartilages de la trompe.
b, b, ligaments reliant les cartilages.
C, muqueuse de la trompe.
D, cavité de la trompe.
e, portion de la trompe privée de cartilage.
f, péristaphylin interne.
g, péristaphylin externe.

Les *artères* de la trompe d'Eustache viennent des pharyngiennes pour la portion cartilagineuse et sont un prolongement de celles de la caisse pour la portion osseuse.

Les *lymphatiques* constituent un riche réseau qui se confond avec celui du voile du palais et de la muqueuse du pharynx, pour aboutir aux ganglions situés à l'angle de la mâchoire.

Usage de la trompe d'Eustache.

La trompe d'Eustache, chargée de porter au dehors les produits sécrétés par la muqueuse de la caisse, constitue surtout un canal de ventilation destiné à re-

nouveler l'air qui y est contenu et à maintenir la membrane du tympan sous une égale pression. Lorsque la trompe est oblitérée par un simple gonflement de la muqueuse, une concrétion de mucus, une bride, une cicatrice, une déviation, une tumeur, etc., l'ouïe est abolie plus ou moins complètement de ce côté, et le plus souvent le malade éprouve des bourdonnements ; j'ai signalé déjà la cause de ces bourdonnements et les modifications que l'on constate à l'otoscope du côté de la membrane du tympan et de la caisse.

Étant donné un malade atteint de surdité, le chirurgien devra, pour s'assurer si la trompe en est le point de départ, procéder d'abord à l'interrogatoire comme pour toute autre affection ; l'absence de douleur vive, de suppuration, et l'examen direct du conduit auditif feront immédiatement rejeter toute idée d'affection aiguë du conduit externe, de la membrane et de la caisse du tympan.

Si le malade répond que la surdité est récente (je ne parle pas ici des anciennes obstructions de la trompe), qu'*elle est intermittente*, s'il a été affecté peu de temps auparavant de coryza ou de pharyngite, il est extrêmement probable que la surdité est le résultat d'une obstruction de la trompe d'Eustache d'origine catarrhale.

Pour s'en assurer, on engagera le malade à faire une forte expiration, le nez et la bouche étant fermés (procédé de Valsalva). Si la trompe n'est pas obstruée, l'air passera dans la caisse, et le chirurgien en sera averti par le malade lui-même, qui sentira dans l'oreille un petit choc produit par le redressement de la membrane du tympan. Il en acquerra encore la preuve en auscultant l'oreille pendant que le malade fait l'expérience, ou bien en examinant à ce moment la membrane du tympan et en suivant la modification que le redressement imprime au marteau et au reflet lumineux.

Au lieu de refouler l'air dans la caisse on peut y faire au contraire le vide, en exécutant un ou plusieurs mouvements de déglutition, la bouche et le nez étant fermés. Si la trompe est libre, le malade éprouve une sensation très nette due à la dépression de la membrane vers le promontoire.

Si les deux expériences précédentes n'ont pas réussi, le chirurgien insufflera de l'air par la méthode de Politzer.

Pendant le deuxième temps de la déglutition, le voile du palais se redresse et se tend de façon à fermer complètement l'arrière-cavité des fosses nasales ; de plus, à ce moment, la trompe est ouverte par l'action du péristaphylin externe : il en résulte que si, au moment de la déglutition, une certaine quantité d'air est projetée dans l'arrière-cavité des fosses nasales, les narines étant fermées, l'air, ne trouvant qu'une seule issue, la trompe d'Eustache, s'y engagera forcément, à moins que celle-ci ne soit oblitérée. La méthode de Politzer n'est pas seulement un moyen de diagnostic, mais encore un moyen de traitement qui peut réussir dans les cas légers et rend tous les jours de véritables services. Si ces trois modes d'exploration n'ont pas suffi, on aura recours au cathétérisme ; la sonde introduite dans le pavillon servira à la projection d'une douche d'air.

Si l'on n'obtient pas de résultat par ces divers moyens, ce qui n'aura lieu en général que dans les obstructions anciennes, on recourra au cathétérisme complet, c'est-à-dire à l'introduction d'une bougie rigide (je me sers de la baleine) dans la cavité de la trompe, comme on le fait pour l'urèthre, et en usant de la même prudence.

Il ne faudrait pas croire qu'il suffit de désobstruer la trompe pour ramener

l'ouïe. Cela est vrai pour les cas d'obstruction récente, mais non pour les cas anciens, qui s'accompagnent toujours de lésions plus ou moins graves de la caisse. Cependant il faut tenter la cure : c'est ainsi que j'ai pu, à la suite de trois séances de cathétérisme avec une bougie en baleine, obtenir un résultat complet sur un jeune homme atteint de surdité unilatérale par obstruction de la trompe depuis six années. Par contre, un malade âgé de vingt-trois ans, et dont la surdité remontait à l'enfance, n'éprouva aucun bénéfice de l'opération, bien que j'eusse pu rendre à la trompe d'Eustache sa perméabilité normale.

J'ai dit plus haut qu'il paraissait démontré que la trompe d'Eustache ne constituait pas un tube toujours béant, malgré sa structure cartilagineuse, et qu'elle ne s'ouvrait qu'à chaque mouvement de déglutition ; l'agent essentiel de l'ouverture de la trompe est, d'après Trœltsch, le muscle péristaphylin externe, qui s'attache principalement à la portion membraneuse de la trompe. D'après cet auteur, le muscle prend son point fixe sur le crochet de l'aile interne de l'apophyse ptérygoïde et aussi sur le voile du palais préalablement tendu ; son point mobile est à la trompe, en sorte que, par sa contraction, le muscle attire la portion membraneuse en bas et en dehors et dilate ainsi le pavillon. J'accepte comme vraie cette manière de voir.

Pour terminer ce qui est relatif à la trompe d'Eustache, je dirai qu'elle présente quelques différences chez l'enfant. Nous avons déjà vu qu'à cet âge la caisse est plus large que chez l'adulte : il n'est donc pas étonnant que l'ouverture tympanique de la trompe soit aussi plus large, ce qui a lieu en effet; l'isthme est en même temps moins étroit : aussi est-il fréquent de voir des enfants atteints de perforation de la membrane du tympan chez lesquels l'injection pratiquée dans la caisse pénètre tout de suite dans le pharynx, ce qui est fort rare chez l'adulte. L'orifice pharyngien est au contraire plus étroit chez les enfants : d'où la fréquence plus grande chez eux des obstructions catarrhales. Le cartilage étant très peu développé, le pavillon ne fait pas saillie dans le pharynx et ne présente guère qu'une fente : aussi le cathétérisme est-il plus difficile chez l'enfant que chez l'adulte.

B. — APPAREIL DE RÉCEPTION DES ONDES SONORES.

Je me contenterai de présenter un résumé succinct, de donner seulement un aperçu de cette partie de l'organe de l'ouïe, qui se rattache plus particulièrement à l'anatomie descriptive, à l'histologie et à la physiologie.

L'appareil de réception, appelé encore oreille interne, labyrinthe, se compose de cavités creusées dans l'épaisseur du rocher, fermées de toute part par la substance osseuse, sauf au niveau des fenêtres ovale et ronde, que nous avons signalées sur la paroi labyrinthique de la caisse; ces cavités constituent le *labyrinthe osseux*. Elles se composent du vestibule, des trois canaux demi-circulaires qui viennent s'y ouvrir et du limaçon. Une cloison osseuse qui court sur toute la longueur de l'axe osseux central du limaçon sépare sa cavité en deux rampes hélicoïdales, réunies l'une à l'autre au sommet de l'organe et s'ouvrant séparément à sa base. L'une des rampes s'ouvre dans le vestibule, l'autre dans la caisse, au niveau de la fenêtre ronde.

Ces cavités osseuses sont remplies d'un liquide aqueux et filant auquel on a donné le nom de *périlymphe*.

Dans ce liquide flottent des membranes sur lesquelles viennent en définitive aboutir les terminaisons du nerf acoustique, membranes qui, tout en rappelant d'une façon générale la forme des cavités osseuses, n'y adhèrent nullement.

Ces membranes forment des sacs clos de toute part, contenant eux-mêmes dans leur intérieur un liquide qui fournit un point d'appui à leurs délicates parois, ainsi qu'aux terminaisons des nerfs; on appelle ce liquide *endolymphe*. Ces membranes flottantes constituent le *labyrinthe membraneux*.

Le labyrinthe membraneux se présente dans le vestibule sous la forme de deux ampoules ou sacs, dont l'un, plus grand, est l'aboutissant des trois canaux demi-circulaires membraneux, l'autre, plus petit, l'aboutissant du canal membraneux du limaçon. Le nerf auditif se divise au fond du conduit auditif en deux branches, dont l'une, vestibulaire, se distribue à ces deux sacs, et l'autre, cochléenne, se distribue au limaçon.

Le labyrinthe membraneux présente dans sa structure des appareils spéciaux destinés à le mettre en rapport avec les extrémités terminales du nerf acoustique.

Max Schultze a découvert à la face interne des ampoules vestibulaires des crins élastiques et raides, longs d'environ $0^{mm},1$, dont la pointe est fine et très fragile. Dans les points où n'existent pas ces sortes de cils auditifs on rencontre des corpuscules calcaires cristallins (otolithes) implantés dans la membrane des sacs.

La membrane du limaçon offre une disposition plus compliquée encore et paraît être la partie essentielle de tout l'appareil de réception des ondes sonores. C'est là qu'on trouve la disposition étudiée par Corti et décrite sous le nom d'*organe de Corti*. Sans entrer dans plus de détails, je dirai qu'il existe dans toute la longueur du limaçon plusieurs milliers d'arcs ou de fibres qui sont rangés parallèlement, et qui par une de leurs extrémités donnent attache à une deuxième série de fibres ayant l'aspect de cordons cylindriques flexibles.

D'après cette rapide description on peut se figurer, avec M. Gariel, que le phénomène de l'audition se passe de la manière suivante :

« Le liquide labyrinthique, mis en mouvement vibratoire, agit sur toute la partie membraneuse du labyrinthe, qu'il fait participer à son mouvement; cette partie membraneuse supporte des crins raides et élastiques d'une part, des fibres tendues d'autre part, susceptibles les uns et les autres d'entrer en vibration sous l'influence du mouvement du liquide qui les baigne ou qui agit sur les membranes auxquelles ils sont fixés ; ces verges élastiques microscopiques, ces cordes susceptibles de vibrer, agissent enfin sur les fibres nerveuses élémentaires, soit directement en les ébranlant, soit en mettant en mouvement les otolithes qui, par leur choc, agissent aussi sur ces fibres. »

Mais comment un même nerf peut-il donner naissance à une variété aussi considérable de sensations que celles qui sont perçues par l'oreille? C'est ce point de physiologie qui a fait l'objet des travaux si remarquables d'Helmholtz.

M. Gariel résume ainsi cette théorie : « Les fibres de Corti sont telles que chacune d'elles est susceptible de prendre un mouvement vibratoire déterminé qui varie de l'une à l'autre et qui correspond à l'un des sons perceptibles : il y aurait ainsi, en les supposant également réparties, 400 fibres pour chaque octave, 33 environ pour chaque demi-ton. Chacune de ces fibres est donc susceptible de vibrer par influence lorsqu'on émet le son simple qui lui correspond ;

elle vibre aussi, mais avec moins de force, lorsqu'on produit, non pas ce son même, mais un son voisin. Enfin l'ébranlement de chacune des fibres met en jeu l'énergie d'un certain filet nerveux qui donne toujours naissance à la même sensation. »

J'ajouterai que, d'après Helmholtz, les fibres nerveuses qui se répandent dans le vestibule et dans les ampoules ont pour fonction de percevoir les vibrations non périodiques, c'est-à-dire les bruits, tandis que les fibres de Corti perçoivent les vibrations périodiques ou sons musicaux.

Il n'est pas douteux que la surdité ou certaines anomalies de l'audition puissent être le résultat de troubles apportés dans cet agencement si merveilleux du labyrinthe, mais l'anatomie pathologique présente ici des difficultés presque insurmontables. Toutes les fois que la dysécie reconnaît pour cause une lésion du labyrinthe ou de l'encéphale, on la dit *nerveuse :* le chirurgien ne doit toutefois se prononcer à cet égard qu'avec beaucoup de réserve, et après avoir fait une exploration attentive de toutes les parties que j'ai précédemment décrites, car il faut savoir qu'il existe de par le monde un grand nombre d'individus atteints de surdités prétendues nerveuses, que le praticien guérirait s'il était au courant de la pathologie de l'oreille.

La lumière a été un peu faite dans cette obscure question par Ménière père, qui a décrit un ensemble de symptômes que l'on connaît aujourd'hui sous le nom de maladie de *Ménière*. Un individu très bien portant jusque-là est pris de bourdonnements plus ou moins intenses avec dysécie, puis surviennent des phénomènes cérébraux que l'on rattachait avant Ménière à une congestion cérébrale, phénomènes tels que : vertiges, étourdissements, marche incertaine, mouvements giratoires, chutes subites, nausées, vomissements, syncopes. Ces accidents sont intermittents, et, fait capital, ils sont toujours précédés et suivis de troubles dans l'acuité auditive, ce qui doit mettre sur la voie du diagnostic.

Ménière avait localisé cette maladie dans une altération des canaux demi-circulaires, opinion d'ailleurs confirmée par les expériences physiologiques de Flourens ; mais il est démontré aujourd'hui que des affections autres que celles du labyrinthe peuvent produire des accidents analogues à ceux décrits par Ménière, et ce fait présente une importance pratique suffisante pour expliquer les quelques considérations en apparence extra-chirurgicales qui précèdent.

En voici un exemple : un jeune homme de vingt-huit ans vient me trouver pour faire examiner ses oreilles ; l'année précédente, au mois de juin, le jour où l'on courait le grand prix de Paris au bois de Boulogne, il tomba subitement sur le champ de course et fut stupéfait de ne reconnaître à cette chute aucune cause appréciable. Des accidents stomacaux survinrent, ainsi que d'autres troubles dans l'équilibre, etc. Cet état avait été précédé et était accompagné d'une légère diminution dans l'acuité auditive, et c'était pour cela que le malade me consultait, ne se doutant pas qu'il pût y avoir une relation quelconque entre les troubles cérébraux et l'état de ses oreilles. Il était d'ailleurs traité depuis le début de sa maladie pour un vertige stomacal par un de nos médecins les plus répandus : or, tout ce cortège de symptômes était dû à la présence d'un bouchon de cérumen dans le conduit auditif.

Divers états pathologiques de la caisse peuvent également donner lieu à des

phénomènes analogues à ceux décrits par Ménière, en sorte que ce n'est certainement pas une lésion spéciale du labyrinthe qui les produit toujours. Mais, que la maladie ait son point de départ dans le conduit auditif externe, dans la membrane du tympan, dans la caisse ou dans le labyrinthe, elle ne produit les effets signalés par Ménière qu'à la condition d'exercer une pression sur le contenu du labyrinthe, et je formule ainsi ma pensée : *La maladie de Ménière est le résultat d'une augmentation de pression intra-labyrinthique ;* le grand mérite de notre très distingué confrère fut d'établir cette singulière relation entre des phénomènes cérébraux et une affection de l'oreille, relation absolument ignorée jusqu'à lui.

2-8-96

C. — DÉVELOPPEMENT DE L'APPAREIL AUDITIF.

Nous avons vu que chez l'homme, et il en est ainsi chez tous les mammifères, l'organe de l'audition se compose de deux parties distinctes : l'une, destinée à la réception des ondes sonores, ou oreille interne, l'autre, destinée à la transmission, ou oreille externe. La première se développe avant la seconde et en est d'abord absolument indépendante : celle-ci lui est pour ainsi dire surajoutée. Le développement de l'oreille étant encore peu connu, je m'y arrêterai un instant.

I. — L'*oreille interne* est formée par l'invagination de la peau qui correspond à la partie postérieure de la seconde branchie de l'embryon, tandis que l'oreille externe et l'oreille moyenne proviennent de la fermeture incomplète de la première fente pharyngienne.

On admettait autrefois que l'oreille interne naissait de la troisième vésicule cérébrale ; certains dessins embryologiques, dans Longet, par exemple, la montrent encore en connexion avec cette vésicule. Bischoff, le premier, émit l'opinion que dans l'origine l'oreille interne n'avait aucune connexion avec l'encéphale.

Il paraît acquis aujourd'hui, grâce aux travaux de Remak et de Kölliker, que l'oreille interne n'est, au début, comme le cristallin, qu'une invagination du feuillet cutané de la face.

D'après ce dernier auteur, le nerf auditif se formerait, comme les autres nerfs rachidiens, indépendamment du cerveau et de l'oreille interne. Plus tard, il s'unirait d'abord en arrière à la troisième vésicule céphalique, puis en avant il se mettrait en rapport avec l'oreille interne.

Ce développement indépendant permettrait d'expliquer l'absence complète du nerf auditif, observée par Nuhn chez un sourd-muet de naissance dont toutes les parties de l'oreille interne, moyenne et externe, étaient bien développées.

II. — L'*appareil de transmission* ou *de perfectionnement*, qui comprend l'oreille moyenne et l'oreille externe, n'est qu'une transformation de la première fente pharyngienne. Celle-ci est comprise entre le bourgeon maxillaire inférieur et le deuxième arc pharyngien. Les deux bords de cette fente se réunissent pour constituer d'abord une gouttière ouverte en dehors, puis les lèvres externes de cette gouttière s'accolent à leur tour et forment un canal qui s'ouvre en dedans dans le pharynx, et en dehors à la partie latérale du crâne. La partie moyenne de ce canal est située au-dessous et en avant de l'oreille interne, déjà formée en par-

tie à cette époque. Bientôt on y voit se développer une sorte d'anneau membraneux qui naît de la surface interne du conduit, comme l'iris vient de la périphérie de la choroïde. Peu à peu l'anneau grandit, et il finit par se fermer à son centre de manière à constituer un véritable diaphragme membraneux qui divise le tube auditif en deux parties : c'est la membrane du tympan. Parfois l'anneau n'est pas complet; il manque en haut et en avant, et plus tard on trouve une sorte de fente ou de canal à l'extrémité antérieure et supérieure de la membrane du tympan. C'est un arrêt de développement analogue au coloboma de l'iris.

La partie du *canal auditif primitif* qui reste en dedans de la membrane du tympan est l'origine de la caisse et de la trompe d'Eustache. La partie qui est en dehors formera, en se développant, le conduit auditif externe et le pavillon. Mais il faut remarquer que chez l'embryon le canal auditif est très court en dedans et en dehors, de sorte que la membrane du tympan, très voisine de la cavité pharyngienne, affleure, pour ainsi dire, la surface du crâne.

La trompe d'Eustache, pendant la vie fœtale, est très courte et presque horizontale : son orifice tympanique est beaucoup plus large que son orifice pharyngien, de manière qu'elle présente la forme d'un entonnoir évasé en dedans. Le développement de la base du crâne change cette disposition et en rétrécit considérablement la partie interne. Son cartilage paraît au quatrième mois et vient encore modifier considérablement les parties : il allonge la trompe et la fait proéminer dans le pharynx.

Puisque chez le fœtus la trompe, la caisse et la cavité pharyngienne font partie d'un même ensemble, il n'est donc pas étonnant de voir chez l'enfant et l'adulte les inflammations du pharynx se propager à la trompe et à la caisse.

La caisse du tympan n'est qu'une dilatation de la partie du canal auditif primitif située derrière la membrane du tympan; elle n'acquiert complètement sa forme que par le développement du rocher et le rétrécissement progressif de la portion tympanique de la trompe d'Eustache : aussi est-elle plus grande chez le fœtus que chez l'adulte. Chez le fœtus la trompe d'Eustache et la caisse sont remplies d'un tissu gélatineux qui peut, en s'enflammant, engendrer les otites des nouveau-nés, bien étudiées par MM. Baréty et Renaut dans le service de Parrot.

La portion externe du *canal auditif* de l'embryon forme, en se développant, le conduit auditif externe et le pavillon.

L'étude du développement de l'oreille est surtout intéressante en ce qu'elle nous permet de comprendre certaines anomalies congénitales. Ainsi, on observe parfois une sténose complète du conduit auditif externe ; la peau du crâne passe comme un pont sur son orifice externe. Cette anomalie tient à ce que la partie externe de la première fente pharyngienne, au lieu de se courber en gouttière de façon à former un canal, s'est soudée complètement. Dans certains cas le conduit auditif externe est simplement masqué par un opercule cutané qui recouvre son orifice : c'est que la soudure de la fente pharyngienne n'a eu lieu que dans la partie externe (1).

(1) Cette disposition est normale chez les chiens et chez les chats nouveau-nés : l'orifice externe du conduit auditif est recouvert d'une membrane qui ne tarde pas à se déchirer.

DEUXIÈME PARTIE

DE LA FACE

Située au-dessous et en avant du crâne, en avant de la colonne vertébrale et au-dessus du cou, la *face* est creusée de cavités destinées à recevoir les organes de la *vision*, de l'*odorat*, du *goût*, et aussi les agents de la *mastication*. Elle est séparée du crâne par la *ligne sus-orbitaire* passant au niveau des apophyses orbitaires, des arcades et bosses sourcilières. Il en résulte qu'une partie de l'os frontal, celle qui supporte le sourcil, appartient en réalité à la face (1).

La face est essentiellement composée de deux parties : la mâchoire inférieure et la mâchoire supérieure. La mâchoire inférieure, ou mandibule, est formée d'un seul os, le maxillaire inférieur. La mâchoire supérieure est composée de treize os qu'il me suffira d'énumérer ; ce sont : les maxillaires supérieurs, les palatins, les malaires, les os propres du nez, les unguis, les cornets inférieurs et le vomer. Tous sont pairs, sauf ce dernier, qui est médian et contribue à former la cloison des fosses nasales.

La face, envisagée au point de vue chirurgical, est remarquable par son extrême vascularisation, ce qui nous permet de comprendre pourquoi les plaies s'y réunissent presque toujours par première intention. Les artères y présentent encore ceci de particulier qu'elles n'adhèrent que faiblement aux parties qu'elles traversent : aussi se rétractent-elles fortement, en sorte que l'hémostase est ordinairement spontanée à la suite des plaies de la face.

Les considérations générales que j'aurais à présenter relativement à la face trouveront beaucoup mieux leur place à propos de chacune des régions qu'elle présente.

Je passerai donc immédiatement à l'étude des chapitres suivants :

1° L'appareil de la vision ;

2° L'appareil de l'olfaction ;

3° La bouche et ses dépendances.

Je ferai suivre l'étude de la bouche de celle du pharynx, qui s'y rattache logiquement.

Quant au *développement* de la face qui paraîtrait devoir trouver ici sa place naturelle, je ne m'en occuperai qu'après l'étude du cou, ces deux parties du corps ne pouvant être séparées à ce point de vue.

(1) Le point où la ligne sus-orbitaire traverse la ligne médiane est désigné sous le nom d'*ophryon*, de ὀφρύς, sourcil.

CHAPITRE Ier

Appareil de la vision.

L'appareil de la vision se compose de plusieurs parties distinctes, qui sont :
A, la *région de l'orbite ;*
B, la *région palpébrale ;*
C, la *région sourcilière ;*
D, un appareil spécial, l'*appareil lacrymal.*

A. — RÉGION DE L'ORBITE.

La *région de l'orbite*, nettement délimitée par la cavité orbitaire, se divise naturellement en deux parties : un contenant et un contenu.

Le contenant n'est autre que la cavité elle-même avec les parois qui la circonscrivent; le contenu comprend les parties molles qui la remplissent, globe de l'œil, graisses, vaisseaux, etc.

Cavité et paroi de l'orbite.

Située immédiatement au-dessous de la fosse cérébrale antérieure, au-dessus du sinus maxillaire, en dehors des fosses nasales et en dedans de la fosse temporale, la cavité orbitaire présente à peu près la forme d'une pyramide quadrangulaire dont la base regarde en avant et en dehors, le sommet en arrière et en dedans.

Cette comparaison classique de l'orbite avec une pyramide quadrangulaire n'est pas précisément exacte, en ce sens que la base, c'est-à-dire la partie la plus large, ne correspond pas au rebord de l'orbite. Qu'on jette en effet un coup d'œil sur la figure 62, on se convaincra que la partie la plus large de l'orbite est située à 1 centimètre environ en arrière de ce que l'on est convenu d'appeler la base de l'orbite.

Supposons quatre lames osseuses partant du sommet de l'orbite : d'abord très étroites, elles s'élargissent en se portant d'arrière en avant, divergent pendant les cinq sixièmes environ de leur trajet, puis convergent légèrement vers le centre de la cavité, comme une corolle dont les pétales commenceraient à se replier sur eux-mêmes : telle est la forme générale de la cavité orbitaire.

Les axes antéro-postérieurs des deux cavités, loin d'être parallèles, sont obliques d'avant en arrière et de dehors en dedans, en sorte que, prolongés, ils se rencontreraient environ au niveau de l'occipital (fig. 64).

Les dimensions de la cavité orbitaire sont variables suivant les âges, les individus, et aussi suivant les races. Je dois dire que, si la détermination très précise de ces dimensions fournit à l'anthropologiste d'importantes données, le chirurgien peut se contenter de moyennes : aussi acceptons-nous comme satisfaisantes les mensurations faites par M. de Wecker sur les crânes du musée de Clamart, et dont voici les résultats :

Du trou optique à l'angle interne.	40 à 41	millimètres.
— à l'angle externe.	43	—
— à la voûte de l'orbite. . .	43	—
— au plancher de l'orbite. .	46	—

Les mensurations de la base de l'orbite ont fourni au même auteur :

Diamètre horizontal.	39	millimètres.
— vertical.	35	—

L'axe antéro-postérieur de l'orbite présente donc une longueur de 4 à 5 centimètres : sur la figure 64, décalquée sur le sujet, cet axe mesure environ

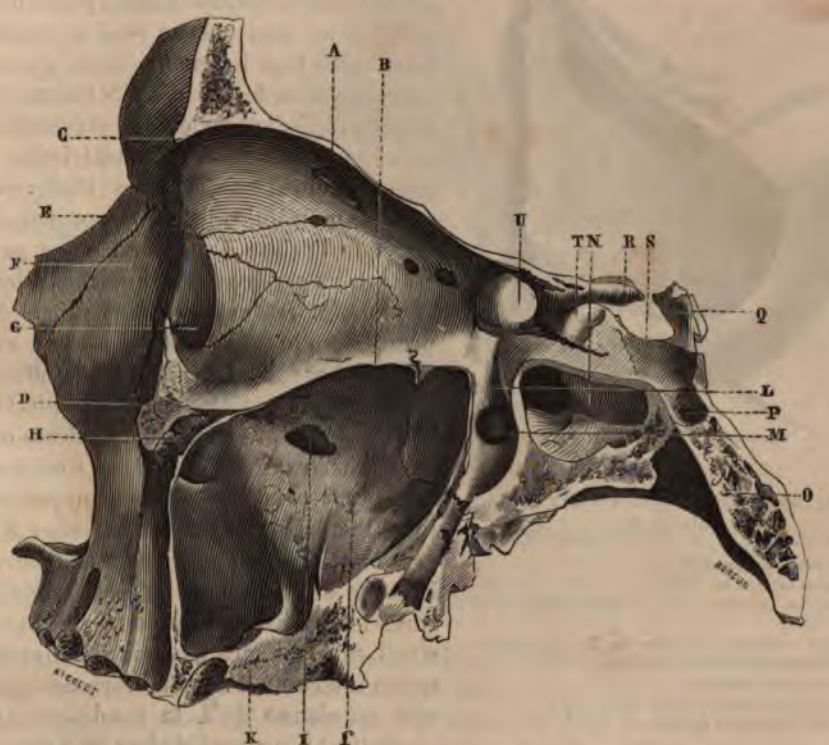

Fig. 62. — *Coupe verticale antéro-postérieure de la cavité orbitaire.*

A, paroi supérieure de l'orbite.
B, paroi inférieure de l'orbite.
C, rebord supérieur de la base de l'orbite.
D, rebord inférieur de la base de l'orbite.
E, os propres du nez.
F, branche montante de l'os maxillaire supérieur.
G, gouttière lacrymale.
H, gouttière du nerf sous-orbitaire.
I, orifice de communication du sinus maxillaire avec le méat moyen.
J, paroi interne du sinus maxillaire.
K, rebord alvéolaire du maxillaire supérieur.
L, canal palatin.
M, trou sphéno-palatin.
N, sinus sphénoïdal.
O, apophyse basilaire.
P, gouttière du sinus caverneux.
Q, lame quadrilatère du sphénoïde.
R, apophyse clinoïde.
S, selle turcique.
T, gouttière carotidienne au-dessous et en arrière de l'apophyse clinoïde antérieure.
U, trou optique.

46 millimètres, tandis que sur la figure 63 il mesure 5 centimètres. Le chirurgien devra avoir présente à l'esprit la profondeur de l'orbite, lorsqu'il fera péné-

trer des instruments dans cette cavité, soit pour extraire un corps étranger, soit pour ouvrir un phlegmon post-oculaire. Il devra aussi se rappeler un détail important, c'est que le nerf optique occupe à peu près la moitié postérieure de cet espace ; pour éviter de le couper, ainsi que je l'ai vu faire une fois, il sera bon, en ouvrant les abcès profonds, de ne pas s'écarter des parois.

La cavité orbitaire offre à considérer quatre parois, quatre angles, une base et un sommet.

Les parois sont divisées en *supérieure*, *inférieure*, *interne* et *externe*.

Parois supérieure et inférieure. — D'une façon générale elles sont concaves, et leur concavité regarde l'axe de l'orbite ; si on les examine de plus près, on s'aperçoit, sur une coupe verticale antéro-postérieure, qu'elles ne sont pas en réalité concaves dans toute leur longueur, mais que leur courbure a la forme d'un *S* italique très allongé rappelant celle de la clavicule.

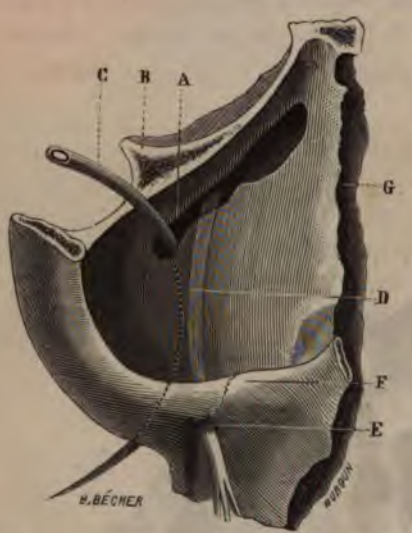

Fig. 63. — *Paroi inférieure de l'orbite* (côté droit).

A, fente sphéno-maxillaire.
B, paroi externe de l'orbite.
C, aiguille introduite dans la fente sphéno-maxillaire.
D, nerf maxillaire supérieur vu par transparence dans le canal sous-orbitaire.
E, nerf sous-orbitaire.
F, bord inférieur de la base de l'orbite.
G, paroi interne de l'orbite.

Ces parois répondent : la supérieure, aux fosses cérébrales antérieures ; l'inférieure, au sinus maxillaire. La paroi supérieure, ou voûte de l'orbite, formée en avant par le frontal, en arrière par les petites ailes du sphénoïde, est extrêmement mince dans presque toute son étendue, sauf en avant vers la base de l'orbite, où elle offre, au contraire, une épaisseur considérable. Cette lame osseuse présente les caractères de la lame vitrée des os du crâne, c'est-à-dire qu'elle est cassante. On s'explique aisément les plaies pénétrantes du crâne à travers cette paroi ; toutefois la courbure de la voûte orbitaire rend ces dernières plus rares : il suffit, en effet, de jeter un coup d'œil sur la figure 62, pour comprendre qu'un instrument ne pénétrera dans la cavité crânienne qu'à la condition d'être conduit obliquement de bas en haut.

Le chirurgien ne devra pas oublier la minceur et la fragilité de la voûte orbitaire lorsqu'il fera l'extirpation des tumeurs de l'orbite, de celles surtout qui, comme le carcinome, adhèrent à la paroi.

La paroi inférieure, la plus longue des quatre, forme le plancher de l'orbite et la voûte du sinus maxillaire. Elle est constituée presque exclusivement par la face supérieure du maxillaire supérieur. Cette paroi est fort remarquable en ce qu'elle loge dans son épaisseur le nerf sous-orbitaire, terminaison du nerf maxillaire supérieur. Ce nerf (D, fig. 63) est recouvert par une paroi osseuse si mince qu'on l'aperçoit nettement par transparence sous l'aspect d'une ligne blanchâtre dirigée obliquement d'arrière en avant et de dehors en dedans. Ce détail a une importance considérable en médecine opératoire, lorsqu'il s'agit de faire la résection du nerf maxillaire supérieur, puisque, avec un éclairage

convenable, ou pourra le *voir*. La paroi inférieure de l'orbite est moins résistante encore que la supérieure : aussi les tumeurs la détruisent-elles rapidement pour envahir le sinus maxillaire, de même que les tumeurs de ce sinus se propagent facilement à la région orbitaire. Cet envahissement du sinus peut même être la source d'une illusion pour le chirurgien qui croira, après une première opération, par exemple, que la tumeur ne récidive pas, tandis qu'au contraire elle aura pris un développement considérable, grâce à la capacité du sinus ; mais il sera averti, s'il considère que le nerf sous-orbitaire, traversant cette paroi, est toujours englobé, comprimé, détruit même par la tumeur, ce

Fig. 64. — *Coupe horizontale de l'orbite, pratiquée à la partie moyenne des os propres du nez.*

A, paroi externe de l'orbite.
B, paroi interne de l'orbite.
C, os propres du nez.
D, cloison des fosses nasales.

qu'annonceront une violente névralgie d'abord, et plus tard la paralysie de la portion de la face à laquelle se distribue ce nerf.

Dans la résection de l'os maxillaire supérieur, on doit, avant d'extraire l'os, couper le nerf sous-orbitaire, pour en éviter l'arrachement. Quant à isoler le maxillaire à son union avec l'apophyse orbitaire du palatin, c'est un temps absolument inutile, la paroi inférieure de l'orbite cédant très facilement à un simple mouvement de bascule exercé de haut en bas sur le maxillaire.

Parois latérales de l'orbite. — Elles sont l'une interne (B), l'autre externe (A, fig. 64).

Ces deux parois sont loin de présenter la même direction: la paroi interne est presque rectiligne d'avant en arrière, tandis que la paroi externe est très oblique dans le même sens.

Constituée par l'os planum de l'ethmoïde en arrière, par l'unguis et l'apophyse montante du maxillaire supérieur en avant, la paroi interne n'est pas tout à fait rectiligne, comme on le dit généralement : elle présente une légère convexité externe, ce qui augmente encore la difficulté qu'on éprouve à péné-

trer dans l'orbite par le côté interne. Cette paroi, en rapport avec les fosses nasales et les cellules ethmoïdales, est d'une extrême minceur : aussi les corps étrangers la traversent-ils avec la plus grande facilité. De même la perforation de l'unguis, proposée pour fournir aux larmes une voie directe dans les fosses nasales lorsque le canal nasal est oblitéré, peut se faire très aisément.

La paroi externe, la plus résistante des quatre, est constituée en arrière par le sphénoïde, en avant par l'os malaire et le frontal ; elle est remarquable par son obliquité, et forme un véritable plan incliné en arrière et en dedans : aussi est-ce toujours en suivant cette paroi qu'il faut aller attaquer le nerf optique quand on veut pratiquer l'énucléation du globe de l'œil par le procédé que j'ai signalé, opération rendue ainsi l'une des plus simples de la chirurgie. Ajoutons à cela que la paroi interne est surplombée par la racine du nez, tandis que l'externe ne fait qu'une saillie très légère à l'extérieur et que le globe de l'œil est plus rapproché de la paroi interne que de l'externe. Bien que résistante, la paroi externe peut néanmoins être détruite par les tumeurs de l'orbite, qui viennent alors faire issue dans la région temporale au-dessous de l'aponévrose. Ces prolongements peuvent passer assez longtemps inaperçus, grâce à la profondeur où ils siégent, et tromper ainsi sur la marche du néoplasme.

Il résulte de ce qui précède que les parois de l'orbite pourraient être utilement désignées sous les noms de supérieure ou *crânienne*, inférieure ou *maxillaire*, interne ou *nasale*, externe ou *temporale*, dénominations qui auraient l'avantage d'indiquer tout de suite leur principal rapport.

Angles de l'orbite. — Les angles correspondent à la rencontre des quatre plans qui composent la pyramide orbitaire et se divisent en supéro-interne, supéro-externe, inféro-interne et inféro-externe.

A l'angle supérieur et interne correspond la poulie de réflexion du muscle grand oblique, ainsi que les trous orbitaires internes ; à l'angle supérieur et externe se trouve la cavité destinée à loger la glande lacrymale ; à l'angle inférieur et interne siège l'orifice supérieur du canal nasal : je n'insiste pas en ce moment sur la fossette lacrymale ni sur le canal nasal, devant y revenir plus loin.

Le dernier des quatre angles de l'orbite, l'angle inférieur et externe, intéresse tout particulièrement le chirurgien. Dans la résection du maxillaire supérieur, l'un des temps les plus difficiles, sinon le plus difficile de l'opération, consiste à passer la scie à chaîne de l'orbite dans la fosse zygomatique pour scier l'os malaire que la pince de Liston, même vigoureusement maniée, peut à grand'peine entamer. Or, c'est la connaissance de cet angle inférieur et externe qui servira de guide. Bien qu'il soit mousse, on le sent aisément en explorant avec la pulpe du doigt les parois externe et inférieure. On constate alors l'existence d'une fente, *fente sphéno-maxillaire* (fig. 63 et 65), qui, bien que recouverte sur le vivant par le périoste orbitaire, est néanmoins appréciable au toucher.

Cette fente se dirige obliquement d'arrière en avant et de dedans en dehors : très étroite en arrière, elle s'élargit considérablement en avant, et peut acquérir jusqu'à 1 centimètre de largeur : mais il faut noter que cette largeur, variable suivant les sujets, peut n'être que de 2 à 3 millimètres, ce qui en rend la recherche beaucoup plus difficile.

L'extrémité antérieure de la fente sphéno-maxillaire, c'est-à-dire le point où il faut faire pénétrer l'aiguille courbe pour la section de l'os malaire, est située

à 15 *millimètres en arrière du rebord de l'orbite* (fig. 63), notion dont il est à peine utile de signaler l'importance pour la médecine opératoire.

Base. — Un quadrilatère dont on aurait émoussé les angles représente assez exactement la base de l'orbite. Le diamètre horizontal est généralement un peu plus grand que le diamètre vertical, mais cela est variable. Ainsi la base que j'ai fait dessiner ici au hasard se trouve présenter ces deux diamètres égaux (35 millimètres). Je rappellerai que la base de l'orbite n'est pas la partie la plus large de la pyramide, ce que j'ai déjà montré sur la figure 62.

La base de l'orbite est obliquement coupée de dedans en dehors, d'avant en arrière, et aussi de haut en bas, en sorte que le bord interne dépasse en avant

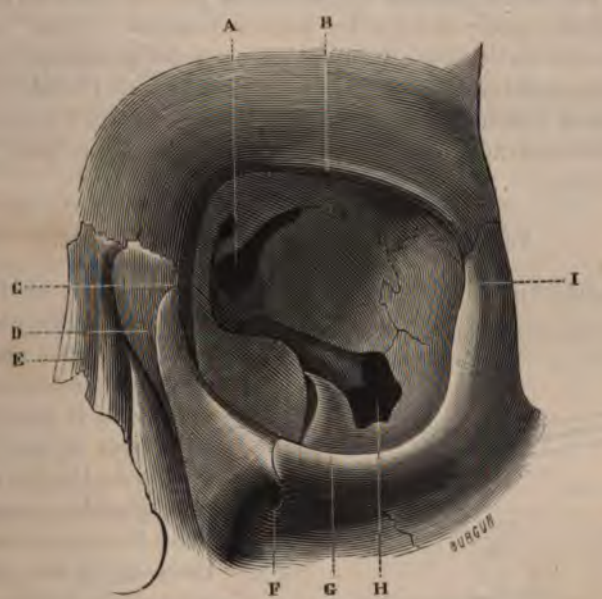

Fig. 65. — *Base de l'orbite, vue de face.*

A, fente sphénoïdale.
B, rebord supérieur de l'orbite.
C, rebord interne de l'orbite.
D, branche montante du maxillaire supérieur.
E, os propres du nez.
F, trou sous-orbitaire.
G, rebord inférieur de l'orbite.
H, fente sphéno-maxillaire.
I, rebord externe de l'orbite.

le bord externe (fig. 61), et que le bord supérieur dépasse dans le même sens, mais d'une moindre quantité, le bord inférieur (fig. 62).

Cette direction de la base de l'orbite augmente notablement le champ de la vision, mais le globe de l'œil en devient beaucoup plus accessible aux violences extérieures du côté externe. C'est pour cela du reste que le chirurgien doit choisir ce côté pour opérer la cataracte.

La base de l'orbite est circonscrite par quatre bords, qui sont : supérieur, inférieur, interne et externe. Le bord supérieur, incliné sur l'horizon en bas et en dehors, est remarquable par l'échancrure située à l'union de son tiers interne avec ses deux tiers externes et qui sert à loger le nerf frontal. Les trois autres ne présentent rien qui doive être signalé.

J'ai fait remarquer toute la délicatesse des parois orbitaires, réduites qu'elles

de Richet, et de M. Sappey.
an fibreux simple, plus ou moins
, par exemple : c'est une toile cel-
demi-transparente comme le tissu
oticale du globe de l'œil d'une part,

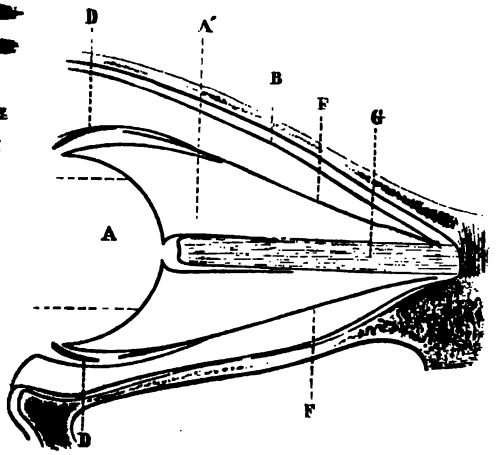

. 67. — *Schéma montrant la loge antérieure de l'orbite après ablation du globe de l'œil.*

loge antérieure de l'orbite.
, loge postérieure.
. périoste orbitaire.
, feuillet palpébral de l'aponévrose orbitaire.
, D, tendons des muscles droits supérieur et inférieur.
E, feuillet oculaire de l'aponévrose orbitaire.
, F, muscles droits supérieur et inférieur.
, nerf optique.

première consiste à énucléer complètement le
rotique et en coupant le nerf optique à son en-
t Bonnet (de Lyon). On voit alors sa face anté-
tement moulée sur l'hémisphère postérieur du
ement lisse qu'on a décrit au-devant d'elle une
a surface se trouve l'extrémité antérieure des
t rétractés après leur section sur la sclérotique
tte démonstration, si péremptoire, pourrait à la
ar il acquiert ainsi la preuve évidente que le
bite une cavité distincte (A); il comprend la pos-
totale sans ouvrir la loge postérieure, circon-
bénigne cette opération.

uvrir cette aponévrose consiste à la préparer
i fait pour la figure 68. La partie postérieure de
it avec des pinces tout le tissu adipeux qui rem-
on à parvenir jusqu'à la face postérieure du
récédente nous a montré la face antérieure. Ce
niveau du pôle supérieur du globe, où il prend

trer dans l'orbite par le côté interne. Cette paroi, en rapport avec les fosses nasales et les cellules ethmoïdales, est d'une extrême minceur : aussi les corps étrangers la traversent-ils avec la plus grande facilité. De même la perforation de l'unguis, proposée pour fournir aux larmes une voie directe dans les fosses nasales lorsque le canal nasal est oblitéré, peut se faire très aisément.

La paroi externe, la plus résistante des quatre, est constituée en arrière par le sphénoïde, en avant par l'os malaire et le frontal ; elle est remarquable par son obliquité, et forme un véritable plan incliné en arrière et en dedans : aussi est-ce toujours en suivant cette paroi qu'il faut aller attaquer le nerf optique quand on veut pratiquer l'énucléation du globe de l'œil par le procédé que j'ai signalé, opération rendue ainsi l'une des plus simples de la chirurgie. Ajoutons à cela que la paroi interne est surplombée par la racine du nez, tandis que l'externe ne fait qu'une saillie très légère à l'extérieur et que le globe de l'œil est plus rapproché de la paroi interne que de l'externe. Bien que résistante, la paroi externe peut néanmoins être détruite par les tumeurs de l'orbite, qui viennent alors faire issue dans la région temporale au-dessous de l'aponévrose. Ces prolongements peuvent passer assez longtemps inaperçus, grâce à la profondeur où ils siégent, et tromper ainsi sur la marche du néoplasme.

Il résulte de ce qui précède que les parois de l'orbite pourraient être utilement désignées sous les noms de supérieure ou *crânienne*, inférieure ou *maxillaire*, interne ou *nasale*, externe ou *temporale*, dénominations qui auraient l'avantage d'indiquer tout de suite leur principal rapport.

Angles de l'orbite. — Les angles correspondent à la rencontre des quatre plans qui composent la pyramide orbitaire et se divisent en supéro-interne, supéro-externe, inféro-interne et inféro-externe.

A l'angle supérieur et interne correspond la poulie de réflexion du muscle grand oblique, ainsi que les trous orbitaires internes ; à l'angle supérieur et externe se trouve la cavité destinée à loger la glande lacrymale ; à l'angle inférieur et interne siège l'orifice supérieur du canal nasal : je n'insiste pas en ce moment sur la fossette lacrymale ni sur le canal nasal, devant y revenir plus loin.

Le dernier des quatre angles de l'orbite, l'angle inférieur et externe, intéresse tout particulièrement le chirurgien. Dans la résection du maxillaire supérieur, l'un des temps les plus difficiles, sinon le plus difficile de l'opération, consiste à passer la scie à chaîne de l'orbite dans la fosse zygomatique pour scier l'os malaire que la pince de Liston, même vigoureusement maniée, peut à grand'peine entamer. Or, c'est la connaissance de cet angle inférieur et externe qui servira de guide. Bien qu'il soit mousse, on le sent aisément en explorant avec la pulpe du doigt les parois externe et inférieure. On constate alors l'existence d'une fente, *fente sphéno-maxillaire* (fig. 63 et 65), qui, bien que recouverte sur le vivant par le périoste orbitaire, est néanmoins appréciable au toucher.

Cette fente se dirige obliquement d'arrière en avant et de dedans en dehors ; très étroite en arrière, elle s'élargit considérablement en avant, et peut acquérir jusqu'à 1 centimètre de largeur : mais il faut noter que cette largeur, variable suivant les sujets, peut n'être que de 2 à 3 millimètres, ce qui en rend la recherche beaucoup plus difficile.

L'extrémité antérieure de la fente sphéno-maxillaire, c'est-à-dire le point où il faut faire pénétrer l'aiguille courbe pour la section de l'os malaire, est *située*

à 15 *millimètres en arrière du rebord de l'orbite* (fig. 63), notion dont il est à peine utile de signaler l'importance pour la médecine opératoire.

Base. — Un quadrilatère dont on aurait émoussé les angles représente assez exactement la base de l'orbite. Le diamètre horizontal est généralement un peu plus grand que le diamètre vertical, mais cela est variable. Ainsi la base que j'ai fait dessiner ici au hasard se trouve présenter ces deux diamètres égaux (35 millimètres). Je rappellerai que la base de l'orbite n'est pas la partie la plus large de la pyramide, ce que j'ai déjà montré sur la figure 62.

La base de l'orbite est obliquement coupée de dedans en dehors, d'avant en arrière, et aussi de haut en bas, en sorte que le bord interne dépasse en avant

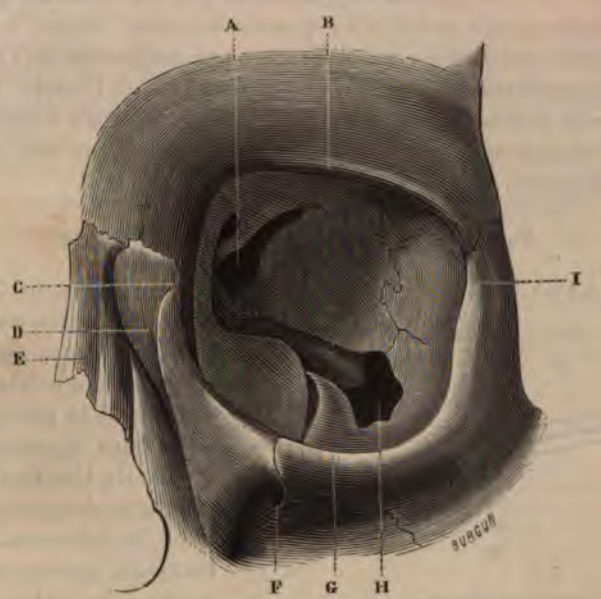

Fig. 65. — *Base de l'orbite, vue de face.*

A, fente sphénoïdale.
B, rebord supérieur de l'orbite.
C, rebord interne de l'orbite.
D, branche montante du maxillaire supérieur.
E, os propres du nez.
F, trou sous-orbitaire.
G, rebord inférieur de l'orbite.
H, fente sphéno-maxillaire.
I, rebord externe de l'orbite.

le bord externe (fig. 61), et que le bord supérieur dépasse dans le même sens, mais d'une moindre quantité, le bord inférieur (fig. 62).

Cette direction de la base de l'orbite augmente notablement le champ de la vision, mais le globe de l'œil en devient beaucoup plus accessible aux violences extérieures du côté externe. C'est pour cela du reste que le chirurgien doit choisir ce côté pour opérer la cataracte.

La base de l'orbite est circonscrite par quatre bords, qui sont : supérieur, inférieur, interne et externe. Le bord supérieur, incliné sur l'horizon en bas et en dehors, est remarquable par l'échancrure située à l'union de son tiers interne avec ses deux tiers externes et qui sert à loger le nerf frontal. Les trois autres ne présentent rien qui doive être signalé.

J'ai fait remarquer toute la délicatesse des parois orbitaires, réduites qu'elles

sont parfois à une lamelle papyracée ; il n'est pas moins utile de montrer, par opposition, combien les rebords de l'orbite sont solides. Regardez la figure 62. vous verrez les deux rebords, surtout le supérieur, constitués par une colonne très épaisse de tissu compact. De plus, le bord libre est mince, presque tranchant, et l'on conçoit aisément que dans une chute la peau des paupières puisse être coupée de dedans en dehors à ce niveau.

Sommet. — Le sommet de l'orbite, fortement tronqué (fig. 62), correspond non pas au trou orbitaire, qui occupe la paroi supérieure, mais à la fente sphénoïdale dans sa partie la plus large. L'orbite communique avec la cavité crânienne par cette ouverture.

Les parois de l'orbite peuvent être détruites par des tumeurs qui naissent de la cavité orbitaire pour envahir les parties voisines : crâne, fosses nasales, tempe, sinus maxillaire, fosse zygomatique; par des néoplasmes provenant primitivement de ces diverses régions pour gagner ensuite l'orbite. Elles sont parfois elles-mêmes le point de départ de certaines exostoses à forme éburnée dont il est aisé de comprendre l'action sur le globe de l'œil, qu'elles aplatissent ou chassent de sa cavité.

Parties molles contenues dans l'orbite.

Les *parties molles* de l'orbite sont contenues dans deux loges distinctes séparées l'une de l'autre par une cloison fibro-celluleuse qui porte le nom d'*aponévrose orbitaire*. L'une de ces loges, la plus petite (A), est antérieure et réservée au globe de l'œil; l'autre (BB), un peu plus grande, postérieure, contient les vaisseaux et nerfs destinés au globe, ainsi que les graisses de l'orbite. On a discuté et l'on discutera encore sur certains détails de l'aponévrose orbitaire, mais un fait acquis, c'est qu'il existe dans l'orbite deux loges indépendantes l'une de l'autre.

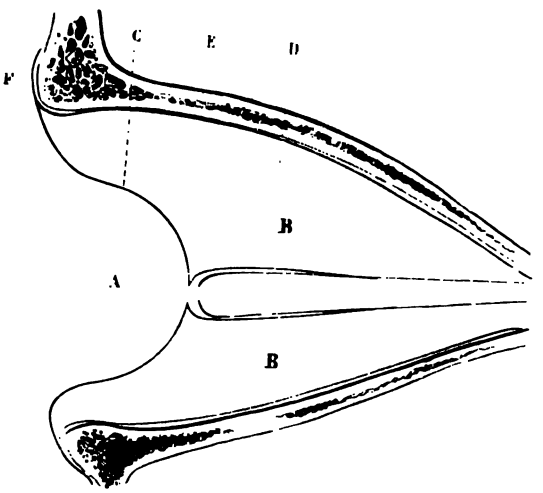

Fig. 66. — *Schéma montrant la séparation de la cavité orbitaire en deux loges distinctes.*

A, loge antérieure.
BB, loge postérieure.
C, aponévrose orbitaire.
D, prolongements de l'aponévrose sur le nerf optique.
E, périoste de l'orbite.
F, périoste du frontal.

J'étudierai d'abord la cloison (C) intermédiaire aux deux loges, c'est-à-dire l'aponévrose orbitaire, et ensuite le contenu de ces deux loges elles-mêmes, de la postérieure d'abord, de l'antérieure ensuite.

Aponévrose de l'orbite ou aponévrose de Ténon.

Cette aponévrose a d'abord été étudiée par Ténon, sous le nom duquel elle est, à bon droit, souvent décrite. Elle a fait ensuite l'objet des

recherches de Bonnet, d'Hélie, de Bogros, de Richet, et de M. Sappey.

L'aponévrose de Ténon ne constitue pas un plan fibreux simple, plus ou moins résistant, analogue à l'aponévrose temporale, par exemple : c'est une toile cellulo-fibreuse, lâche, lamelleuse, grisâtre, demi-transparente comme le tissu conjonctif, entourant toute la portion sclérotícale du globe de l'œil d'une part, et allant se fixer au pourtour de l'orbite d'une autre part. C'est sans nul doute cet aspect différent de celui des membranes aponévrotiques ordinaires, qui fait que certains auteurs n'en ont pas donné de description spéciale ; et en réalité ce n'est pas une aponévrose au point de vue anatomique. Toutefois elle mérite ce nom, si l'on considère qu'elle constitue entre le globe oculaire et les graisses de l'orbite une cloison, peu résistante, il est vrai, sur certains points, mais très forte sur d'autres, et dans tous les cas complète. Ces réserves faites, voici comment il faut comprendre, à mon avis, l'aponévrose orbitaire.

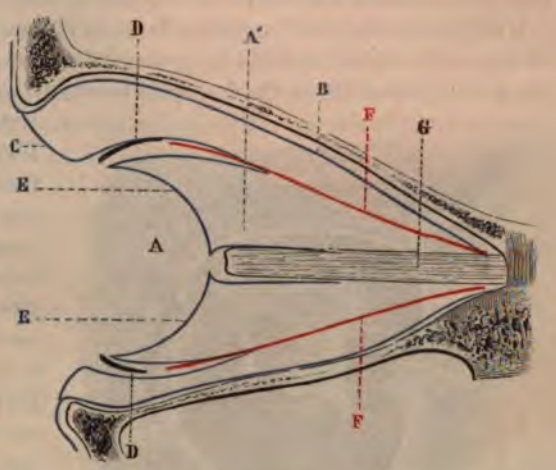

Fig. 67. — *Schéma montrant la loge antérieure de l'orbite après ablation du globe de l'œil.*

A, loge antérieure de l'orbite.
A', loge postérieure.
B, périoste orbitaire.
C, feuillet palpébral de l'aponévrose orbitaire.
D, D, tendons des muscles droits supérieur et inférieur.
EE, feuillet oculaire de l'aponévrose orbitaire.
F, F, muscles droits supérieur et inférieur.
G, nerf optique.

Il existe deux manières d'en démontrer l'existence. La première consiste à énucléer complètement le globe de l'œil en rasant la sclérotique et en coupant le nerf optique à son entrée dans l'œil. C'est ce qu'a fait Bonnet (de Lyon). On voit alors sa face antérieure (EE), face concave, exactement moulée sur l'hémisphère postérieur du globe ; cette face est unie et tellement lisse qu'on a décrit au-devant d'elle une véritable séreuse (Bogros). A sa surface se trouve l'extrémité antérieure des muscles droits (D,D) légèrement rétractés après leur section sur la sclérotique et la section du nerf optique. Cette démonstration, si péremptoire, pourrait à la rigueur suffire au chirurgien, car il acquiert ainsi la preuve évidente que le globe de l'œil occupe dans l'orbite une cavité distincte (A) ; il comprend la possibilité d'en pratiquer l'ablation totale sans ouvrir la loge postérieure, circonstance qui rend singulièrement bénigne cette opération.

La seconde manière de découvrir cette aponévrose consiste à la préparer d'arrière en avant, comme je l'ai fait pour la figure 68. La partie postérieure de l'orbite étant enlevée, j'ai extrait avec des pinces tout le tissu adipeux qui remplit la loge postérieure, de façon à parvenir jusqu'à la face postérieure du feuillet, dont la préparation précédente nous a montré la face antérieure. Ce feuillet, mince et lamelleux au niveau du pôle supérieur du globe, où il prend

naissance, recouvre la sclérotique dans sa moitié postérieure environ ; rencontrant les muscles droits de l'œil ainsi que la partie réfléchie du muscle grand oblique, il revêt alors les caractères d'une véritable aponévrose blanche et résistante, fournit à ces muscles des gaînes qui seront étudiées dans un instant, et va se fixer au pourtour de l'orbite par des prolongements dont quelques-uns, les latéraux principalement, offrent une grande résistance.

L'idée générale que l'on doit se faire de l'aponévrose orbitaire est donc, en définitive, celle d'un diaphragme peu résistant en arrière, plus résistant en avant, ou, si l'on veut, d'une sorte de cupule recevant dans sa concavité le globe de l'œil. Cette cupule présente une face antérieure et une postérieure. La face antérieure est concave, lisse, unie, moulée sur l'hémisphère postérieur du globe, qu'elle embrasse lâchement ; la face postérieure, convexe, est en rapport avec les graisses de l'orbite, mais, à l'encontre de la précédente, elle fournit des prolongements très résistants qui se portent les uns sur les muscles, les autres vers la base de l'orbite, et constituent en réalité la partie essentielle de l'aponévrose. Des deux extrémités, l'une antérieure, très évasée, s'insère au pourtour orbitaire ; la postérieure, très étroite, entoure le nerf optique à son entrée dans l'œil et se prolonge à sa surface en se confondant avec le névrilème.

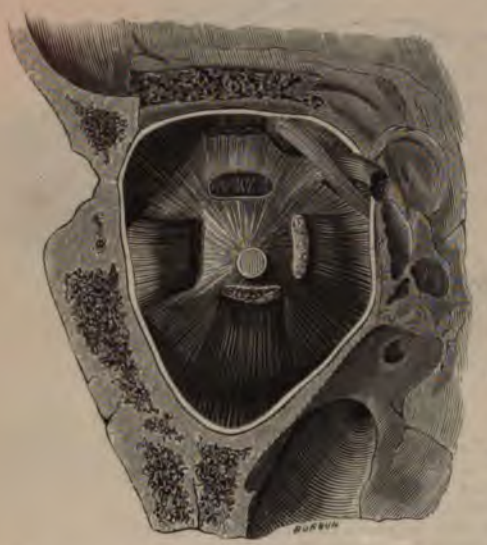

Fig. 68. — *Coupe verticale et transversale de l'orbite passant en arrière du globe de l'œil. Épanouissement de l'aponévrose orbitaire partant du pourtour du nerf optique pour aller se fixer à la base de l'orbite.*

Certains auteurs, Richet entre autres, ne considèrent pas l'aponévrose comme constituée par les seules parties que nous venons de décrire. Ils lui reconnaissent encore un feuillet dit *orbitaire*, par opposition au précédent, qu'ils appellent *oculaire*. Ce feuillet orbitaire, partant du trou optique et de la fente sphénoïdale, où il se continue avec la dure-mère, tapisse les parois osseuses, auxquelles il adhère faiblement, surtout en haut et en bas, et se rend directement à la base de l'orbite. Arrivée là, cette lame fibreuse se dédouble, suivant Richet, en deux feuillets : l'un qui se continue directement avec le périoste du frontal, l'autre qui se réfléchit d'abord en bas, puis en arrière, en s'adossant à la conjonctive qu'il renforce, et va précisément former le feuillet oculaire, de sorte que ces deux feuillets, orbitaire et oculaire, ne constitueraient qu'une seule et même membrane continue. M. Sappey s'est élevé énergiquement contre cette manière de voir. Pour lui, le feuillet orbitaire n'est pas une aponévrose, mais un vrai périoste qui ne se continue pas plus avec la dure-mère en arrière qu'avec le feuillet oculaire en avant. Il ne reconnaît comme aponévrose que ce dernier feuillet, et rejette absolument la comparaison ingénieuse, du reste, qu'on a tenté de faire entre cette aponévrose et les deux lames d'un bonnet de coton.

M. Sappey a raison : sans doute les deux feuillets orbitaire et oculaire ne sont pas formés par une même membrane se repliant sur elle-même à la base de l'orbite, et la preuve, c'est que la texture de ces deux parties n'est pas la même. Il est également vrai que le périoste de l'orbite ne se continue pas histologiquement avec la dure-mère. L'argumentation du savant anatomiste est irréfutable. Cependant la dure-mère et le périoste de l'orbite s'unissent si intimement qu'ils paraissent se continuer l'un avec l'autre au sommet de l'orbite; d'autre part, le périoste, arrivé à la base de l'orbite, se continue manifestement avec la partie évasée du feuillet oculaire, désigné encore sous le nom de fascia sous-conjonctival, en sorte que, bien que ces différents plans fibreux ne forment pas une seule et même membrane, ils n'en constituent pas moins un revêtement continu ; les

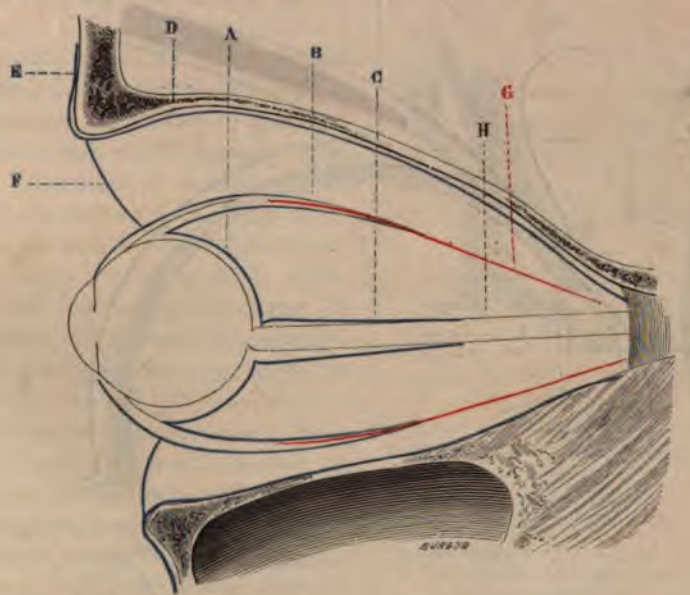

Fig. 69. — *Schéma montrant l'ensemble de l'aponévrose orbitaire sur une coupe verticale antéro-postérieure de l'orbite.*

A, feuillet oculaire de l'aponévrose.
B, prolongement musculaire de l'aponévrose.
C, prolongement de l'aponévrose sur le nerf optique.
D, périoste orbitaire.
E, périoste du frontal.
F, feuillet palpébral de l'aponévrose orbitaire.
G, muscle droit supérieur.
H, nerf optique.

pièces qui le composent n'ont pas, il est vrai, une texture identique, mais sont en réalité réunies bout à bout, ainsi que j'ai essayé de le démontrer par le schéma ci-joint (fig. 69).

Je dirai donc, pour me résumer : l'aponévrose de l'orbite est constituée par une lame cellulo-fibreuse F, étendue du pourtour de l'orbite au pôle postérieur du globe de l'œil. Les rapports qu'elle affecte dans ce trajet avec l'œil et avec les paupières permettent de lui reconnaître deux portions : une portion oculaire (A) et une portion palpébrale (F). Elle partage l'orbite en deux loges, l'une antérieure, largement ouverte en avant, destinée au bulbe oculaire, l'autre postérieure, contenant graisse, muscles, vaisseaux, nerfs; cette dernière est limitée en avant par la face postérieure de l'aponévrose précédente, en arrière et sur les

côtés par le périoste de l'orbite, et fermée par la rencontre de ces divers plans fibreux aux deux extrémités de la pyramide orbitaire.

Des prolongements de l'aponévrose de Ténon.

Pour compléter l'histoire de l'aponévrose de Ténon, il nous faut en étudier maintenant la partie la plus importante, c'est-à-dire les prolongements nés de sa face externe. Ils sont de deux ordres : les uns se rendent aux muscles, les autres aux parois de l'orbite : ils sont donc musculaires et orbitaires.

1° *Prolongements musculaires.* — Pour faire cette démonstration nous avons

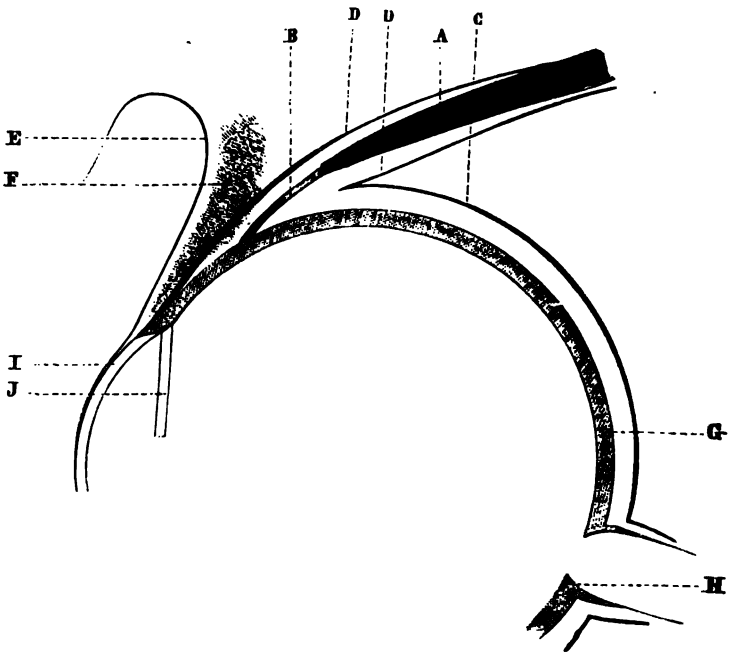

Fig. 70. — *Schéma démontrant les prolongements musculaires de l'aponévrose de Ténon.*

A, muscle droit supérieur.
B, tendon de ce muscle.
C, aponévrose oculaire.
D, D, prolongements musculaires de l'aponévrose.
E, conjonctive.
F, tissu cellulaire sous-conjonctival.
G, sclérotique.
H, nerf optique.
I, cornée.
J, iris.

supposé une coupe verticale antéro-postérieure passant par le milieu du muscle droit supérieur.

Les muscles droits sont d'abord situés dans la loge postérieure de l'orbite; arrivés au tiers antérieur environ de la sclérotique, ils s'engagent dans la loge antérieure pour aller prendre insertion au voisinage de la cornée ; ils doivent donc traverser la cloison fibreuse qui sépare ces deux loges : or, l'aponévrose n'offre pas de trou pour le passage du muscle, elle se laisse déprimer en doigt de gant, de façon qu'elle accompagne le tendon jusqu'à son insertion sclérotic-ale B. De plus, des bords de la dépression qu'a subie l'aponévrose se détache une gaîne fibreuse (DD) qui enveloppe complètement le corps du muscle (A) et l'accompagne jusque vers le milieu de l'orbite. Très résistante à son point de

départ, cette gaîne adhère fortement au corps du muscle ; elle ne tarde pas à s'amincir et à se transformer en une simple toile celluleuse. Tous les muscles de l'œil reçoivent une gaîne analogue à celle que nous venons de décrire. Toutefois celle du grand oblique s'arrête à la poulie de réflexion de son tendon et ne se porte pas sur le corps du muscle. Ce n'est d'ailleurs qu'en étudiant les muscles de l'œil eux-mêmes qu'il nous sera possible de comprendre le but de cette remarquable disposition.

2° *Prolongements orbitaires.* — Les prolongements orbitaires, appelés encore *ailerons ligamenteux*, n'émanent pas directement des muscles de l'œil, ainsi que l'avait pensé Ténon, qui leur donnait le nom de *tendons orbitaires*, mais bien de la gaîne fibreuse de ces muscles.

Des quatre gaînes musculaires naissent autant d'ailerons ligamenteux. Le prolongement qui naît de la gaîne du droit supérieur s'unit aussitôt avec celui de l'élévateur de la paupière, en sorte que la contraction de ces deux muscles ne saurait être absolument indépendante : aussi le droit supérieur est-il légèrement élévateur de la paupière supérieure. Ce prolongement va ensuite se fixer au bord supérieur de l'orbite.

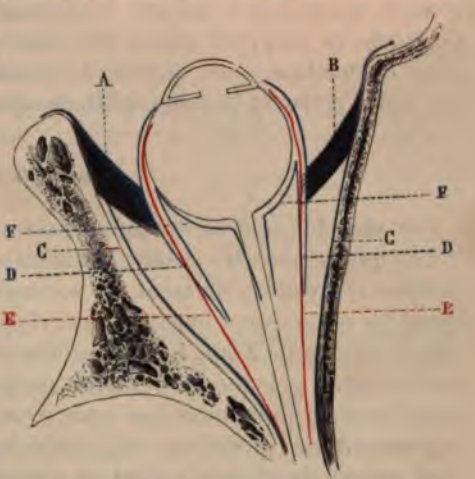

Fig. 71. — *Coupe horizontale de l'orbite montrant les prolongements latéraux de l'aponévrose orbitaire* (schéma).

A, prolongement externe.
B, prolongement interne.
CC, périoste orbitaire.
D, D, prolongements de l'aponévrose orbitaire sur les muscles droits latéraux.
E, E, muscles droits latéraux.
FF, feuillet oculaire de l'aponévrose orbitaire.

Le prolongement du muscle droit inférieur se fixe au bord inférieur de l'orbite en se confondant à ce niveau avec le ligament des tarses.

Les ailerons latéraux sont de beaucoup les plus importants par leur volume et leur résistance. Au nombre de deux, l'un externe A, l'autre interne B, ils naissent chacun de la gaîne fibreuse D du muscle droit correspondant à peu près au niveau de l'équateur de l'œil.

Ils se présentent sous la forme de deux trousseaux fibreux blanchâtres très solidement attachés aux parois correspondantes de l'orbite.

L'aileron externe est toujours plus volumineux que l'interne. Tous les deux se dirigent d'arrière en avant ; l'externe se porte de dedans en dehors et l'interne de dehors en dedans. Continus en arrière avec la gaîne fibreuse des droits, ces deux faisceaux se fixent en avant, l'externe à la paroi externe de l'orbite, immédiatement en arrière du ligament palpébral angulaire externe, l'interne à la paroi interne de l'orbite, à la crête de l'unguis, en arrière du sac lacrymal et du muscle de Horner.

Suivant M. Sappey, ces prolongements de nature fibreuse à leur insertion mobile ou postérieure sont constitués, à leur insertion antérieure ou osseuse, par des faisceaux de fibres musculaires lisses auxquels il donne le nom de muscles orbitaires interne et externe.

L'aponévrose ne joue donc pas seulement le rôle d'un diaphragme ayant pour but de séparer en deux loges distinctes la cavité de l'orbite, elle affecte encore les connexions les plus intimes avec les muscles de l'œil, en sorte que son usage à ce point de vue ne peut se séparer de celui des muscles.

LOGE POSTÉRIEURE DE L'ORBITE.

Placée en arrière et sur les côtés du globe de l'œil, cette loge est remplie par de la graisse. Au milieu de cette graisse, qui est molle, demi-fluide, peu cloisonnée, qui se laisse enlever facilement avec les pinces sous forme de petits pelotons, se trouvent placés des organes nombreux, à l'égard desquels elle joue en quelque sorte le rôle de remplissage. Ces organes sont : les muscles de l'œil, l'artère et la veine ophthalmiques et les nerfs de l'orbite.

Muscles de l'œil.

Ces muscles sont au nombre de six : quatre *droits* et deux *obliques*.

Les quatre muscles droits, désignés sous les noms de supérieur, inférieur, interne et externe, naissent du sommet de l'orbite, où ils s'attachent : le premier, ou supérieur, à la gaîne du nerf optique, les trois autres au cordon fibreux appelé tendon de Zinn. Réunis en une sorte de faisceau à leur point de départ, ils divergent presque aussitôt, se portent en avant, et pénètrent dans la loge antérieure de la manière que nous avons décrite plus haut. Changeant ensuite légèrement de direction, ils s'infléchissent vers l'axe de l'orbite, s'enroulent autour du globe de l'œil et s'insèrent à la sclérotique au pourtour de la cornée.

Les obliques constituent un système opposé à celui des droits. Au nombre de deux, le grand et le petit oblique, ils se portent d'avant en arrière et s'enroulent également autour du globe de l'œil à la manière d'une sangle.

L'étude des muscles de l'œil est des plus complexes et entourée de sérieuses difficultés.

Nous nous occuperons successivement :

1° Du mode d'insertion des muscles droits à la sclérotique ;

2° De leur influence sur la statique du globe ;

3° De leur influence sur ses mouvements.

Mais avant d'entrer dans cette étude il m'a semblé utile de donner l'explication de certains termes dont je me servirai fréquemment.

L'œil étant considéré comme une sphère, on désigne sous le nom de *méridiens* tous les grands cercles passant par le centre de la sphère.

On distingue trois principaux méridiens :

Deux sont verticaux, l'autre est horizontal.

Des deux méridiens verticaux, l'un est antéro-postérieur : il passe par le centre de la cornée, le centre de l'œil, pour aboutir au point opposé du globe, au niveau de la *macula*. Il est désigné sous le nom de méridien ou plan méridien vertical, et divise le globe de l'œil en deux moitiés latérales.

L'autre méridien vertical est transversal : il coupe le globe en deux hémisphères, l'un antérieur, l'autre postérieur ; c'est l'*équateur* de l'œil ou plan équatorial.

Le troisième méridien est horizontal : il divise le globe en deux moitiés, l'une supérieure, l'autre inférieure.

A ces trois méridiens correspondent trois axes qui sont :

1° L'axe antéro-postérieur AB, désigné encore sous le nom d'*axe optique*, sur lequel le globe s'incline soit en dedans, soit en dehors (rotation); un axe vertical dont la projection est en O, autour duquel pivote le globe, de façon que le point A se porte successivement en dedans ou en dehors (adduction, abduction), et un axe horizontal CD sur lequel l'œil bascule de manière que le point A se porte successivement en bas et en haut (élévation et abaissement).

Une ligne qui réunit les deux attaches d'un muscle s'appelle la *ligne d'action* du muscle, et le plan qui passe par cette ligne et par le muscle se nomme *plan* du muscle. C'est ainsi que la ligne EF représente la ligne d'action des muscles droits supérieur et inférieur, ou leur direction, ou encore la projection du plan de ces muscles.

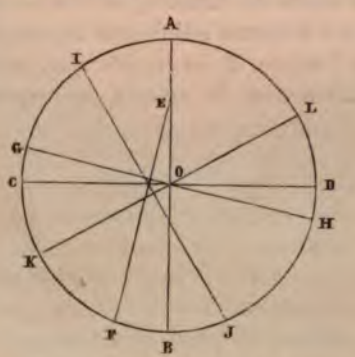

Fig. 72. — *Figure montrant la projection des plans méridiens et des plans musculaires* (œil droit).

Le mouvement imprimé au globe de l'œil par un muscle s'exécute autour d'un axe perpendiculaire au plan de ce muscle. Ainsi, la ligne EF représente la projection du plan des droits supérieur et inférieur, et la ligne GOH la perpendiculaire à ce plan. Par conséquent, la contraction des droits supérieur et inférieur imprime au globe un mouvement autour de l'axe de révolution GOH.

De même la ligne IJ représente le plan des obliques. La perpendiculaire à ce plan sera KL : KL est donc l'axe de révolution autour duquel se meut le globe de l'œil sous l'influence de la contraction des obliques.

De même aussi la perpendiculaire au plan des droits latéraux, qui n'est autre que le méridien horizontal, est l'axe vertical lui-même dont la projection est en O.

DU MODE D'INSERTION DES MUSCLES A LA SCLÉROTIQUE.

L'insertion des muscles droits sur la sclérotique demande à être décrite avec précision pour bien faire comprendre la myotomie oculaire. Ainsi que le démontre la figure ci-jointe, cette insertion ne se fait pas à la même distance de la cornée pour chaque muscle. Elle est successivement à 5,6,7 et 8 millimètres, en partant du droit interne pour aboutir au droit supérieur, en sorte que la ligne d'insertion des muscles représente une spirale et non une circonférence.

Ces tendons, faciles à reconnaître sur le vivant, se présentent sous la forme de fibres nettement parallèles, blanches, nacrées, très brillantes, distinctes par conséquent de la sclérotique, dont la teinte est d'un blanc mat uniforme. L'insertion se fait suivant une ligne large de 8 à 10 millimètres environ et sur une surface très étroite.

La conjonctive glisse facilement au-devant du tendon : aussi, pour découvrir celui-ci, suffit-il de soulever avec une pince la conjonctive au niveau du point

d'insertion, de diviser avec des ciseaux courbes le pli ainsi formé, et d'inciser l'aponévrose dans un second temps. Il sera alors facile de passer au-dessous du muscle un crochet mousse et d'en pratiquer la section. On obtiendra un résultat très différent, suivant qu'avec le muscle on incisera une portion plus ou moins grande d'aponévrose. En effet, nous avons vu que d'une part cette aponévrose s'attache autour de la cornée sur la sclérotique au-devant de l'insertion des droits; que d'autre part la gaîne fibreuse, fournie par l'aponévrose au corps du muscle, est fort résistante et adhérente à ce muscle, et que cette gaîne fibreuse adhérente au muscle est elle-même solidement fixée au rebord de l'orbite. Il en résulte que, même après la section du tendon d'insertion, la contraction du muscle correspondant ne sera pas sans action sur le globe de

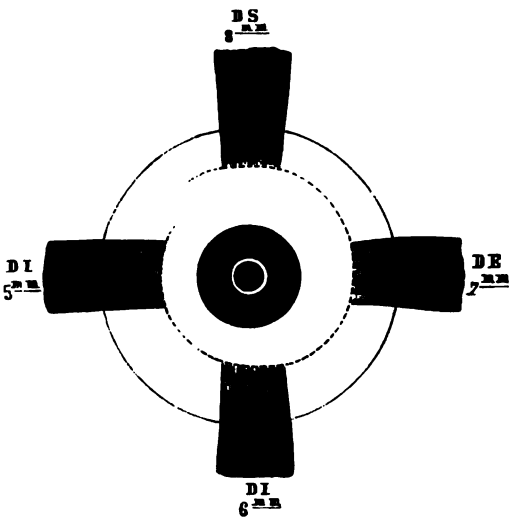

Fig. 73. — *Insertion des muscles droits de l'œil sur la sclérotique.*

l'œil, à condition que la gaîne fibreuse ait été respectée. Il ne faudrait pas croire, en effet, qu'une fois le tendon coupé le muscle se rétractera dans l'orbite, ce qui aurait lieu si la gaîne dont il est enveloppé ne lui était pas adhérente. Mais, si le chirurgien, ne limitant pas la section au tendon, va trop loin en arrière, s'il entame le corps charnu du muscle, s'il divise la gaîne fibreuse qui l'entoure, le muscle deviendra alors complètement isolé du globe : il se rétractera dans la loge postérieure, son action sera absolument annulée, et le résultat obtenu dépassera de beaucoup les espérances du chirurgien, c'est-à-dire qu'à un strabisme peut-être léger succédera un strabisme énorme du côté opposé; le globe de l'œil fera en avant une saillie due à l'action des obliques que ne pourra plus contre-balancer suffisamment l'action des droits.

Il y a donc une certaine mesure à observer dans la section du tendon et de son enveloppe fibreuse. Il faut diviser assez et pas trop, sous peine de n'avoir aucun résultat ou d'obtenir un strabisme opposé et incurable avec saillie du globe : là est toute la difficulté de la strabotomie, opération d'ailleurs très simple en elle-même et presque toujours inoffensive. Un strabisme très prononcé nécessitera une plus grande incision qu'un strabisme léger, cela est évident : aussi n'est-ce que par l'examen attentif, la mensuration exacte du degré de

strabisme, et aussi, il faut bien le dire, après une certaine expérience acquise, que le chirurgien trouvera la mesure juste à donner à sa section.

De Graefe a voulu faire de la strabotomie une opération presque mathématique, en proposant de reculer l'insertion du muscle rétracté d'une quantité égale à celle que mesure le strabisme. Pour un strabisme de 4 millimètres, par exemple, on reportera l'insertion du droit à 4 millimètres en arrière. C'est en détachant plus ou moins les adhérences du tendon avec la capsule de Ténon qu'on arrivera ainsi à greffer sur un point plus ou moins reculé de la sclérotique le bout du muscle divisé. L'idée est ingénieuse sans doute, mais bien difficile à mettre exactement en pratique. 2-11-96.

DE L'INFLUENCE DES MUSCLES DE L'ŒIL SUR LA STATIQUE DU GLOBE OCULAIRE.

Le globe de l'œil est un sphéroïde à enveloppe inextensible, suspendu dans la cavité orbitaire. Ce sphéroïde est mis en mouvement par deux groupes de muscles : les droits et les obliques. Les droits prennent leur point fixe en arrière, au sommet de l'orbite, et leur point mobile en avant sur le globe : ils tendent, par conséquent, à ramener celui-ci en arrière ; ils sont *rétracteurs du globe*. Les obliques prennent leur point fixe en avant à la base de l'orbite et leur point mobile en arrière : ils tendent donc par leur contraction simultanée à ramener le globe en avant ; ils sont *protracteurs du globe*. Ces deux groupes de muscles sont par conséquent antagonistes. Ce sont deux forces tendant à porter l'œil, l'une en arrière, l'autre en avant : mais ces forces se font équilibre, aussi bien à l'état de repos qu'à l'état de mouvement de l'organe, en sorte que le globe de l'œil reste suspendu entre elles dans le même point de l'espace.

Ainsi, premier point : le sphéroïde oculaire est suspendu dans l'orbite ; il y est maintenu en équilibre constant, aussi bien à l'état statique qu'à l'état dynamique, par deux forces opposées qui se neutralisent.

Le globe de l'œil, grâce à cette merveilleuse disposition des muscles, ne pouvant se porter ni en avant ni en arrière, pivote donc sur lui-même et ne subit que des mouvements de rotation : aussi pouvons-nous dire dès maintenant : les muscles de l'œil, qui, par leur contraction simultanée, agissent sur la totalité du globe comme rétracteurs ou protracteurs, ne peuvent agir individuellement que comme rotateurs. Tous les muscles de l'œil sont donc rotateurs du globe.

La fixité du centre de mouvement est assurée par des moyens multiples ; précaution indispensable, car la force qui tend à attirer l'œil en arrière est plus grande que la force opposée : les quatre muscles droits l'emportent en puissance sur les deux muscles obliques, et l'équilibre eût été rompu, si l'aponévrose ne fût venue en aide à l'action des obliques en limitant celle des droits.

Qu'on se rappelle, en effet, la disposition générale de cette aponévrose : elle représente une toile fibreuse, concave, sorte de capsule solidement fixée au rebord de l'orbite, emboîtant dans sa concavité l'hémisphère postérieur du globe, qui roule à sa surface : l'aponévrose n'est-elle pas admirablement disposée pour s'opposer à tout mouvement de recul du globe?

De plus, au moment où les muscles droits la traversent pour aller se fixer à la sclérotique, l'aponévrose leur fournit une gaîne solide qui leur adhère intimement, de façon à associer leur action à la sienne propre ; par surcroît de

précaution, de ces gaînes se détachent des faisceaux fibreux très résistants qui vont se fixer solidement à la base de l'orbite, faisceaux si justement appelés par Ténon *tendons d'arrêt*. N'est-il pas évident que ces gaînes et ces prolongements fibreux ont pour but de limiter l'action du groupe musculaire rétracteur au bénéfice des obliques, en un mot, d'assurer la constance du centre de mouvement du globe?

Les dispositions précédentes ont encore un autre but. L'œil est enveloppé d'une membrane, inextensible il est vrai, mais cependant molle, dépressible: de plus, son contenu est semi-liquide : l'œil était donc susceptible de céder à une certaine pression. Or, l'intégrité de la forme de l'organe est indispensable à son fonctionnement régulier; grâce à l'équilibre du globe, celui-ci ne pouvant éprouver que des mouvements de rotation, toute chance de compression et de déformation disparaît, puisqu'il tourne sans résistance dans le sens opposé, à la moindre sollicitation de l'un de ses muscles. Nous sommes donc bien loin des théories qui faisaient jouer aux muscles droits un rôle important dans l'accommodation. On admettait que ces muscles, en comprimant le globe latéralement, augmentaient son diamètre antéro-postérieur et avançaient ou reculaient ainsi le foyer sur la rétine. Il est démontré aujourd'hui que non seulement le centre de mouvement du globe est constant, mais encore que dans les divers mouvements qu'il exécute sa forme est absolument inaltérable.

DU ROLE DES MUSCLES DANS LES MOUVEMENTS DU GLOBE DE L'ŒIL.

Avant d'étudier les mouvements du globe de l'œil en général, il me paraît utile de déterminer l'usage particulier de chaque muscle.

Toutefois, les détails dans lesquels nous allons entrer plus loin suffisant amplement à l'étude isolée des droits, je ne m'occuperai ici que des *obliques*.

Muscles obliques. — Les obliques sont au nombre de deux : le grand et le petit oblique.

Le grand oblique s'insère au sommet de l'orbite sur la gaîne du nerf optique, mais, en réalité, nous devons le considérer comme prenant insertion à la partie supérieure et interne de la base de l'orbite au niveau de la poulie, sur laquelle il se réfléchit en F' (fig. 74). De ce point le grand oblique se porte de haut en bas, de dedans en dehors et d'avant en arrière, s'enroulant sur le globe, à la partie supérieure duquel il passe au-dessous du muscle droit supérieur, pour aller se fixer en P, c'est-à-dire en arrière de l'équateur de l'œil (TOH), sur l'hémisphère postérieur du globe et en dehors de l'axe optique (SR).

Le petit oblique naît aussi à la partie interne de la base de l'orbite, mais de la partie inférieure de cette base en dehors du sac lacrymal (en G). De là il se porte de dedans en dehors, d'avant en arrière, s'enroule sur le globe, à la partie inférieure duquel il passe, au-dessus du muscle droit inférieur, pour aller se fixer en un point Q, c'est-à-dire en arrière de l'équateur de l'œil, sur l'hémisphère postérieur du globe et en dehors de l'axe optique.

Les deux obliques prennent donc leur attache fixe en dedans à la base de l'orbite en G et en F', et leur attache mobile au globe en P et en Q, sur deux points très rapprochés l'un de l'autre. Ils constituent ainsi une véritable sangle musculaire obliquement enroulée en arrière et en dehors autour du globe; le point fixe est placé beaucoup en avant du point mobile. La première consé-

quence de cette disposition est que, lors de la contraction simultanée de ces deux muscles, ils attireront le globe en avant : nous avons déjà vu, en effet, qu'ils sont *protracteurs du globe*, par opposition aux droits, qui sont *rétracteurs*. C'est cette action des obliques qui explique la projection du globe de l'œil en avant à la suite de la strabotomie mal faite dont nous parlions précédemment.

Mais cette sangle musculaire, vu l'obliquité de son insertion sur le globe en PQ, imprime nécessairement à celui-ci un mouvement total d'abduction qui porte la cornée en dehors.

Les deux obliques sont donc abducteurs, c'est-à-dire que tous les deux portent la pupille en dehors. Ils ont en outre une action propre à chacun d'eux.

Indépendamment du mouvement d'abduction commun à chacun des obliques, le grand oblique, représenté par la ligne F'P, fait basculer le globe de haut en bas, suivant un diamètre AB, oblique d'avant en arrière et de dehors en dedans, de façon à porter la pupille R en bas, en sorte que le grand oblique, par sa contraction isolée, dirige la pupille *en dehors et en bas*.

Le petit oblique, représenté par la ligne GVQ, fait également basculer le globe de l'œil autour du même axe que le précédent, mais, comme il passe au-dessous du sphéroïde au lieu de passer au-dessus, le mouvement de bascule se produit de bas en haut, et la pupille est portée en haut, sor ente que le petit oblique, par sa contraction isolée, dirige la pupille en *dehors et en haut*. Les deux obliques, par leur action simultanée, ont donc pour usage : 1° de maintenir l'équilibre du globe ; 2° de lui imprimer un mouvement total d'abduction. De plus, comme action isolée, le grand oblique porte la pupille en bas ; le petit oblique la porte en haut. Mais nous allons voir que les muscles

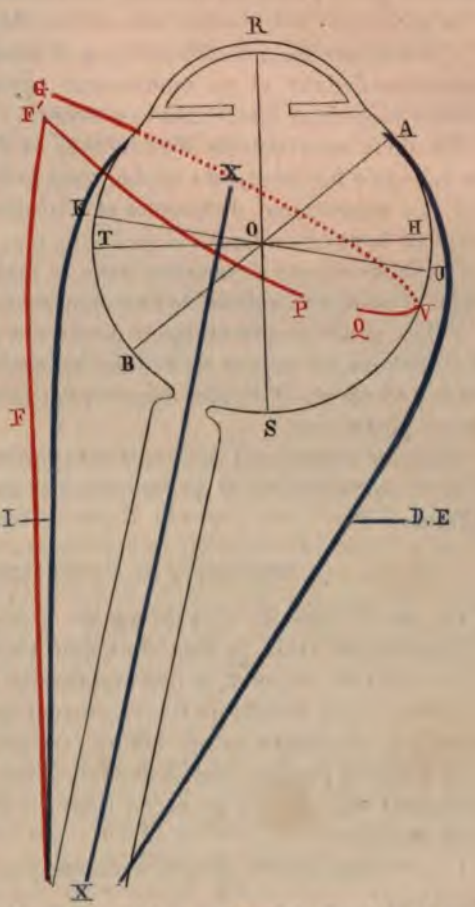

Fig. 74. — *Schéma montrant la direction des muscles par rapport aux axes du globe de l'œil.* (Ce globe représente l'œil humain grandi deux fois.)

F, F', P, muscle grand oblique.
G, V, Q, muscle petit oblique.
D, I, muscle droit interne.
D, E, muscle droit externe.
XX, ligne représentant la direction des muscles droits supérieur et inférieur.
S, R, axe optique.
T, O, H, équateur de l'œil.
A, B, axe autour duquel bascule le globe de l'œil dans la contraction des muscles obliques.
K, O, U, axe autour duquel bascule le globe de l'œil dans la contraction des muscles droits supérieur et inférieur.

obliques ne se bornent pas à produire des mouvements isolés, qu'ils s'associent aux muscles droits, et que leur action est même inséparable de celle de ces derniers pour produire la vision binoculaire.

Le globe de l'œil exécute trois ordres de mouvements :

1° Un mouvement d'*adduction* ou *de convergence*, la pupille regardant directement en dedans, et un mouvement opposé d'*abduction* ou de *divergence*, la pupille regardant directement en dehors.

Ces deux mouvements d'adduction et d'abduction s'exécutent dans le plan du méridien horizontal du globe, c'est-à-dire autour de l'axe vertical.

2° Un mouvement d'*élévation* et d'*abaissement* (la pupille regardant directement en haut ou en bas).

Ces mouvements s'exécutent dans le plan du méridien vertical antéro-postérieur, c'est-à-dire autour de l'axe horizontal.

3° Les mouvements obliques portent la pupille en haut et en dehors, en bas et en dehors, en haut et en dedans, en bas et en dedans; ils s'exécutent dans les plans précédents et de plus dans le plan du méridien équatorial, autour de l'axe antéro-postérieur.

Étudions maintenant successivement quels sont les agents : 1° de la divergence et de la convergence; 2° de l'élévation et de l'abaissement; 3° des mouvements obliques.

MOUVEMENTS DE CONVERGENCE ET DE DIVERGENCE.

Les droits latéraux sont les agents essentiels de ces mouvements et de tous les muscles de l'œil, ce sont ceux dont l'action est la plus facile à déterminer. Leur insertion, en effet, a lieu exactement dans le plan du méridien horizontal du globe : il en résulte qu'ils ne peuvent en aucune façon incliner le méridien vertical ni en dedans ni en dehors : ils attirent directement le pôle antérieur, c'est-à-dire la pupille, soit en dedans (convergence), soit en dehors (divergence), en faisant exécuter au globe de l'œil un mouvement de pivotement autour de l'axe vertical.

Le principal muscle de la convergence est le muscle *droit interne*, mais *il n'est pas le seul*.

Qu'on veuille bien jeter un coup d'œil sur la figure 74. La ligne XX représente la direction des muscles droits supérieur et inférieur, la ligne suivant laquelle ils se contractent, c'est-à-dire la projection du plan de ces muscles. Cette ligne est oblique d'arrière en avant et de dedans en dehors par rapport à l'axe optique RS ; elle forme avec cet axe un angle de 20° ouvert en arrière. Le plan des muscles passe en dedans de l'axe vertical autour duquel pivote l'œil, par conséquent ils attirent l'œil en dedans. Les deux droits y contribuent assez peu, ce dont on a la preuve physiologique dans la paralysie du droit interne.

Le muscle principal de la divergence est le muscle *droit externe*. Mais *il n'est pas non plus le seul*. Examinez la ligne F'P : oblique d'avant en arrière et de dedans en dehors, elle se porte en arrière et en dehors de l'axe vertical du globe. Cette ligne représente la direction générale des deux obliques. C'est la ligne de projection de leur plan; le point fixe est en F' et le point mobile en PQ. N'est-il pas évident que la contraction simultanée de ces deux muscles portera le pôle antérieur du globe, c'est-à-dire la pupille, en dehors? Nous avons d'ailleurs

déjà démontré plus haut que les deux obliques par leur contraction simultanée sont abducteurs. Ils sont donc les auxiliaires du muscle droit externe pour produire la divergence : mais ce sont de faibles auxiliaires qui ne suppléent que dans une très petite mesure, 15° environ, ce muscle atteint de paralysie, ce qui équivaut à 1 millimètre à peu près de déplacement de la pupille en dehors.

En résumé, les mouvements de convergence et de divergence sont des plus simples : *un seul muscle* suffit à exécuter chacun d'eux dans l'exercice ordinaire de la vision binoculaire.

MOUVEMENTS D'ÉLÉVATION ET D'ABAISSEMENT DE LA PUPILLE.

Nous venons de voir que les muscles droits supérieur et inférieur sont auxiliaires du droit interne dans le mouvement de convergence : mais ce n'est là pour eux qu'un rôle très accessoire. Leur rôle essentiel est de faire exécuter au globe de l'œil un mouvement autour d'un axe horizontal en vertu duquel la pupille s'élève ou s'abaisse.

On a jusqu'à ces derniers temps décrit les deux muscles droits supérieur et inférieur comme les seuls agents du mouvement direct d'abaissement ou d'élévation de la pupille. Pour que cela fût vrai, il faudrait que la ligne XX qui représente le plan des muscles droits supérieur et inférieur fût située dans le plan du méridien vertical, c'est-à-dire dans la direction RS : ces muscles auraient alors pour usage de faire exécuter un mouvement de rotation du globe autour de l'axe horizontal TOH, perpendiculaire au plan méridien vertical : mais il suffit de jeter un coup d'œil sur la ligne XX pour voir que cela est impossible, puisqu'elle agit obliquement par rapport à la ligne TOH suivant un axe de rotation représenté par la ligne KOU. Il en résulte que le muscle XX en se raccourcissant portera sans doute le point R en haut, mais le portera aussi en dedans. L'action isolée du droit supérieur est donc de porter la pupille en haut et en dedans; on démontre de même que l'action isolée du droit inférieur est de la porter en dedans. Les muscles droits supérieur et inférieur sont par conséquent impuissants à produire *seuls* le mouvement *direct* d'élévation et d'abaissement de la pupille.

Quels sont donc les muscles qui leur viennent en aide pour produire ce résultat? Il suffit de réfléchir un seul instant pour comprendre que ce sont les obliques : ces deux muscles, en effet, ne sont-ils pas abducteurs comme les deux droits sont adducteurs?

Les deux obliques portent la pupille en dehors; l'oblique supérieur ou grand oblique la porte en même temps en bas, l'oblique inférieur ou petit oblique la porte en haut. C'est donc le muscle oblique inférieur, dont l'usage est de porter la pupille en *haut* et en *dehors*, qui viendra corriger l'action du droit supérieur, dont l'usage est de porter la pupille en *haut* et en *dedans*. Ces deux muscles portent la pupille en haut, l'un la porte en dedans, l'autre en dehors; on conçoit donc que ces deux forces produisent un résultat intermédiaire, l'élévation directe de la pupille, et c'est ce qui a lieu. Quant au droit inférieur, qui porte la pupille en *bas* et en *dedans*, son action sera corrigée par celle de l'oblique supérieur, qui porte la pupille en *bas* et en *dehors*.

Deux forces sont donc nécessaires à l'accomplissement du mouvement direct

d'élévation et d'abaissement de la pupille. Ce mouvement est le résultat de l'action des droits supérieur et inférieur combinée avec celle des obliques, et l'association se fait entre muscles de nom contraire, ainsi :

Élévation.	Droit supérieur. Oblique inférieur.	Abaissement.	Droit inférieur. Oblique supérieur.

MOUVEMENTS OBLIQUES OU DIAGONAUX.

Les mouvements obliques ou diagonaux sont ceux par lesquels la pupille est portée dans les points intermédiaires aux quatre points cardinaux que nous venons d'étudier, c'est-à-dire portée, en haut : en dehors et en dedans ; en bas : en dehors et en dedans. Il résulte des expériences de Donders (1) que, pendant la production des mouvements cardinaux précédemment étudiés, le méridien vertical du globe (on désigne ainsi le grand cercle qui, passant par le centre de la cornée, diviserait le globe en deux moitiés latérales) ne cesse pas d'être vertical, c'est-à-dire que la divergence et la convergence, l'élévation et l'abaissement se produisent sans que l'axe vertical s'incline soit à droite, soit à gauche.

Les mouvements obliques ou diagonaux ne sauraient, au contraire, avoir lieu sans que le méridien vertical antéro-postérieur, ou, ce qui revient au même, sans que l'axe vertical du globe, passant en O, s'incline soit en dedans, soit en dehors. C'est à ce mouvement d'inclinaison de l'axe vertical qu'on donne le nom de *rotation*, pour le distinguer des mouvements d'adduction, d'abduction, d'élévation et d'abaissement, et encore faut-il faire remarquer qu'on ne se sert que de l'extrémité supérieure de l'axe vertical pour désigner le sens de la rotation. Suivant qu'un muscle porte l'extrémité supérieure de l'axe vertical en dedans ou en dehors, on dit que ce muscle est rotateur en dedans ou en dehors : c'est ainsi, par exemple, que les deux droits supérieur et inférieur, qui sont tous les deux adducteurs, sont en même temps : le premier, rotateur en dedans, et le second, rotateur en dehors ; que les obliques, qui sont tous les deux abducteurs, sont en même temps : l'oblique supérieur, rotateur en dedans ; l'oblique inférieur, rotateur en dehors, ce que l'examen seul de la figure 74 suffit à faire comprendre.

En effet, la ligne E'P, qui représente le grand oblique, inclinera en se raccourcissant le point O vers F', c'est-à-dire en dedans, tandis que le raccourcissement de la ligne CVQ, qui représente le petit oblique, aura pour effet d'in-

(1) Donders s'était proposé de rechercher ce que devient le méridien vertical antéro-postérieur pendant les différents mouvements du globe.

Ses expériences sont basées sur la propriété que possède la rétine de conserver pendant quelques minutes l'impression des objets lumineux.

Après avoir fixé un certain temps une bande lumineuse verticale placée sur un fond noir, Donders portait ses regards dans telle ou telle direction et pouvait comparer la position de cette impression lumineuse persistante avec celle des autres objets qui passaient dans le champ visuel. Cet auteur est arrivé aux conclusions suivantes :

1° Lorsqu'on regarde, dans l'exercice de la vision binoculaire, dans le plan du méridien horizontal, quelle que soit, dans ce plan, la direction du regard associé, le méridien vertical reste toujours parfaitement vertical.

2° Lorsqu'on regarde de haut en bas ou de bas en haut dans le plan vertical, c'est-à-dire, directement, ce méridien vertical demeure toujours vertical.

3° Quand les regards sont posés obliquement à droite ou à gauche, soit en haut, soit en bas, dans les positions intermédiaires aux plans horizontal et vertical, les méridiens verticaux de chaque globe s'inclinent parallèlement entre eux dans la direction où se porte le regard associé.

cliner le même point O en dehors. Le premier de ces muscles est donc rotateur en dedans et le second rotateur en dehors.

De même, la ligne XX, qui représente le droit supérieur, par suite de son obliquité, exerce sur le globe un léger mouvement de rotation et incline le point O en dedans, tandis que le droit inférieur, placé au point diamétralement opposé du sphéroïde, porte nécessairement en dehors ce même point O. Mais on conçoit que, par suite de leur mode d'insertion, les muscles obliques soient des rotateurs bien autrement puissants que les droits supérieur et inférieur : cependant ces derniers muscles, que Giraud-Teulon désigne encore sous le nom d'*obliques postérieurs*, par rapport aux deux obliques vrais, qu'il appelle antérieurs, jouissent d'un pouvoir rotateur plus considérable lorsque l'œil a été préalablement mis en convergence par l'action du droit interne.

Quoi qu'il en soit, il résulte de ce qui précède que les droits supérieur et

Fig. 75. — *Figure destinée à faire comprendre l'action des divers muscles de l'œil sur les déplacements de la pupille. Au repos, la pupille occupe le centre de la figure.*

inférieur, ainsi que les obliques, ont la propriété de faire exécuter au globe de l'œil trois sortes de mouvements : un mouvement d'élévation et d'abaissement autour de l'axe horizontal ; un mouvement d'adduction et d'abduction autour de l'axe vertical, et un mouvement de rotation autour de l'axe antéro-postérieur.

Il nous sera très facile, avec notre analyse précédente, de déterminer les muscles qui président aux divers mouvements obliques.

Prenons, par exemple, le mouvement oblique en haut et en dedans, et décomposons-le : il est la résultante du mouvement direct d'élévation et du mouvement d'adduction. Mais le mouvement direct d'élévation est le résultat de l'action combinée du droit supérieur et de l'oblique de nom contraire, c'est-à-dire de l'inférieur; quant au mouvement d'adduction, il a pour agent le droit interne ; donc le mouvement oblique ou diagonal, dans lequel la pupille regarde en haut et en dedans, est produit par les muscles : droit interne, droit supérieur et oblique inférieur. Un raisonnement identique montrera que le mouvement en bas et en dedans est le résultat de l'action combinée des muscles droit interne, droit inférieur, et oblique supérieur.

Les mouvements diagonaux en dehors seront produits par les mêmes agents de l'élévation et de l'abaissement que les mouvements en dedans, plus l'association du droit externe substitué à l'interne.

En résumé, un seul muscle concourt au mouvement d'adduction ou d'abduction. Deux muscles concourent au mouvement d'élévation ou d'abaissement. Trois muscles concourent aux mouvements obliques ou diagonaux.

Le schéma ci-dessus (fig. 75) nous semble devoir ajouter encore à la simplicité de la démonstration.

Quant au rôle de chaque muscle en particulier, il peut se résumer dans le tableau suivant :

1° Droit interne	Adducteur.
2° Droit externe	Abducteur.
3° Droit supérieur	Élévateur. Adducteur. Rotateur en dedans.
4° Droit inférieur	Abaisseur. Adducteur. Rotateur en dehors.
5° Oblique supérieur, grand oblique	Abducteur. Abaisseur. Rotateur en dedans.
6° Oblique inférieur, petit oblique	Abducteur. Élévateur. Rotateur en dehors.

Suivant que le globe de l'œil est préalablement porté dans l'adduction ou dans l'abduction, l'action des muscles droit inférieur et grand oblique se modifie ; pour prendre l'exemple le plus saillant, le grand oblique, qui dans la position normale du globe est principalement abducteur, devient presque exclusivement abaisseur lorsqu'il agit, le globe étant dans l'adduction.

Le tableau suivant rend compte de ces diverses modifications ;

Dans l'adduction, le droit inférieur devient	moins Abaisseur. plus Adducteur. plus Rotateur en dehors.
Dans l'adduction, le grand oblique devient	plus Abaisseur. moins Abducteur. moins Rotateur en dedans.
Dans l'abduction, le droit inférieur devient	plus Abaisseur. moins Adducteur. moins Rotateur en dehors.
Dans l'abduction, le grand oblique devient	moins Abaisseur. plus Abducteur. plus Rotateur en dedans.

Comme corollaire à l'étude des muscles de l'œil, il m'a paru utile de présenter un résumé clinique succinct des paralysies musculaires.

La paralysie des muscles de l'œil a pour conséquence une *déviation* de l'organe, un *strabisme;* ce strabisme d'origine *paralytique* a des caractères qui le

distinguent du strabisme *vrai*, c'est-à-dire de celui qui est consécutif à la différence de longueur des muscles antagonistes.

Dans le cas de paralysie d'un seul œil, si on pratique l'occlusion de l'œil sain, on remarque une diminution notable dans la moitié de l'œil malade ; l'arc excursif qu'il peut décrire est moins considérable qu'à l'état normal, ce qui n'a pas lieu dans le strabisme vrai.

La déviation secondaire de l'œil sain dans la paralysie musculaire est plus grande que la déviation primitive de l'œil malade, tandis que ces deux déviations sont égales dans le strabisme (1).

Enfin, il y a presque toujours, dans le premier cas, diplopie binoculaire ; c'est même là très souvent ce qui constitue le seul signe vraiment manifeste de la paralysie oculaire.

La diplopie ne fait défaut que dans quelques rares cas, comme dans celui d'amblyopie d'un des deux yeux. Il est d'autres circonstances où le malade peut encore par sa volonté annihiler cette diplopie, qui est très gênante et cause du vertige, mais pour cela il est obligé de donner à sa tête une attitude renversée ou penchée qui, par elle seule, peut mettre le chirurgien sur la voie du diagnostic.

La diplopie, l'un des symptômes les plus importants de la paralysie oculaire, est aussi ce qui la distingue le mieux du strabisme. Dans le strabisme, en effet, la diplopie est éphémère, elle n'existe qu'au début de l'affection. L'horreur de la vision double fait que tout d'abord le malade exclut un œil (celui qui est atteint de la plus forte insuffisance musculaire, ou encore celui dont l'acuité visuelle est la moins considérable) de la vision binoculaire, puis peu à peu arrive à produire chez lui ce phénomène désigné sous le nom de neutralisation des images rétiniennes. Cette neutralisation n'est autre chose que l'impossibilité pour la rétine de pouvoir être impressionnée facilement et rapidement par la lumière ; c'est une sorte d'anesthésie que l'on observe assez souvent après l'opération de la cataracte, où le malade, aussitôt que le cristallin opaque est extrait, n'accuse d'autre sensation que de voir une teinte bleue générale.

Par une attitude spéciale de la tête, le malade atteint de paralysie oculaire peut donc faire disparaître sa diplopie, grâce à ce que celle-ci n'existe que dans une *moitié* du champ visuel, que ce soit dans le sens latéral ou dans le sens vertical. Cette moitié est précisément celle vers laquelle devrait être tournée la pupille, si tel ou tel muscle n'était pas paralysé ; en un mot, la diplopie n'existe qu'au moment où devrait fonctionner le muscle paralysé. Il faut ajouter aussi que les images doubles sont d'autant plus écartées l'une de l'autre que l'action du muscle devrait être portée à son maximum.

Comment arrive-t-on, lorsqu'il y a diplopie dans une des moitiés latérales du champ visuel, à savoir de quel côté est la paralysie, si elle vient du droit externe d'un côté ou du droit interne de l'autre ?

Comment résout-on le même problème quand la diplopie occupe une des moitiés verticales du champ visuel ?

(1) Voici ce qu'est la déviation secondaire et comment on la constate : supposez une paralysie du droit externe gauche ; faites regarder le malade en face, l'œil malade est dévié en dedans de 1 à 6 millimètres : c'est là la déviation primitive ; fermez l'œil sain, alors l'œil malade seul essayera de fixer le même point que tout à l'heure, et le malade fera de grands efforts pour fixer ce point, ce qu'il ne pourra faire qu'incomplètement ; au même instant découvrez rapidement l'œil sain, et vous le verrez fortement tourné en dedans, beaucoup plus en dedans que ne l'était tout à l'heure l'autre œil : c'est là la déviation secondaire.

Nous supposons que le cas présente quelque difficulté, c'est-à-dire que le strabisme est à peine apparent, que l'arc excursif de l'œil est peu diminué, que la diplopie accusée par le malade est à peu près le seul signe manifesté, comme il arrive dans beaucoup de paralysies incomplètes. Voici le procédé suivi généralement :

On se sert de verres colorés en rouge ou en bleu : les malades étant dans une chambre obscure portent devant l'un des yeux, n'importe lequel, un de ces verres colorés. L'explorateur, placé à 3 ou 4 mètres, et muni d'une bougie allumée, commande au malade de tenir la tête fixe et de suivre la flamme de cette bougie dans tous les points où il la portera, c'est-à-dire en haut, en bas, à droite, à gauche, ou bien encore dans les directions intermédiaires à ces points. Si l'un quelconque des muscles est incapable de porter l'œil dans le sens indiqué, l'œil sain seul pourra fixer la lumière, et alors, les deux yeux cessant de converger vers ce même point, la lumière de la bougie ira former son image sur la rétine en des points qui ne seront pas identiques : il y aura diplopie, l'une des images paraîtra colorée suivant la couleur du verre.

Prenons un exemple : un malade présente de la diplopie lorsqu'il regarde à gauche : évidemment l'un des deux muscles qui portent les yeux à gauche, le droit externe gauche ou le droit interne droit, est paralysé. Pour déterminer lequel des deux, plaçons un verre rouge au-devant de l'un des yeux, le gauche, si l'on veut. L'image rouge se trouvera à droite ou à gauche de celle qui n'est pas colorée; si elle est à droite, les images sont croisées. Or la physiologie nous enseigne que, lorsque les images sont croisées, les axes optiques se décroisent ou divergent; qu'inversement, lorsque les images ne se croisent pas, les axes optiques se croisent : donc, dans le cas particulier, les axes optiques divergent, c'est-à-dire que l'œil droit n'a pu suivre l'œil gauche, et que la paralysie porte sur le muscle droit interne du côté droit. Si les images étaient homonymes, c'est-à-dire non croisées, cela signifierait que les axes optiques se croisent, que l'œil gauche n'a pu se porter suffisamment en dehors, que son muscle droit externe est paralysé. Généralisant le fait, nous dirons que *dans la paralysie d'un des droits internes les images sont croisées, tandis que dans la paralysie d'un des droits externes les images sont homonymes ou directes.*

Autre exemple : un malade présente de la diplopie lorsqu'il regarde en bas : c'est qu'évidemment les agents de l'abaissement sont paralysés dans l'un des deux yeux. Il s'agit de déterminer quel est l'œil atteint de paralysie et quel est celui des deux muscles abaisseurs de l'œil (droit inférieur et grand oblique) qui est paralysé.

Plaçons un verre rouge au-devant de l'un des deux yeux, le gauche, si l'on veut. L'image rouge se trouvera au-dessus ou au-dessous de l'autre image. Si elle se trouve au-dessous, c'est que l'image rétinienne de ce côté se fait au-dessus de la *macula*, c'est-à-dire que l'œil gauche n'a pu s'abaisser autant que l'autre, et que c'est du côté gauche qu'a lieu la paralysie. Si au contraire l'image rouge était au-dessus de l'autre, la paralysie frapperait l'œil droit.

Généralisant le fait, nous dirons que *dans la diplopie inférieure l'image située le plus bas est celle qui voit l'œil paralysé.*

Il reste à déterminer celui des deux muscles abaisseurs qui est paralysé. Or, dans le cas que j'ai supposé, les images ne sont pas seulement situées

directement l'une au-dessus de l'autre, mais elles subissent encore un écartement latéral lorsque les yeux qui regardent en bas se portent en même temps en dedans ou en dehors; elles sont aussi croisées ou homonymes (1).

Si elles sont croisées, c'est un muscle agissant comme le droit interne, c'est-à-dire adducteur, qui sera paralysé : ce sera donc le droit inférieur. Si les images sont homonymes, ce sera un muscle agissant comme le droit externe, c'est-à-dire abducteur, qui sera paralysé : ce sera donc le grand oblique.

Un même raisonnement est applicable à la paralysie des muscles élévateurs.

En résumé, la diplopie dans le champ visuel latéral est due à la paralysie de l'un des muscles droits latéraux.

Les images sont *croisées* dans la paralysie du droit interne.

Les images sont *homonymes* ou *directes* dans la paralysie du droit externe.

La diplopie dans le champ visuel inférieur ou supérieur est due, dans le premier cas, à la paralysie du droit inférieur ou du grand oblique (ou des deux à la fois, ce qui est fort rare); dans le second cas, à la paralysie du droit supérieur ou du petit oblique (ou des deux à la fois, ce qui est également fort rare).

Si la diplopie inférieure est le résultat de la paralysie du grand oblique, les images seront *homonymes*.

Les images seront *croisées*, si la diplopie résulte de la paralysie du droit inférieur.

De même, pour la diplopie dans le champ visuel supérieur, la paralysie du petit oblique donnera des images homonymes, et celle du droit supérieur des images croisées.

Artère et veine ophthalmiques.

Les *artères* de l'orbite proviennent toutes d'un tronc commun, l'artère ophthalmique. Cette artère naît elle-même de la carotide interne. Elle pénètre dans l'orbite par le trou optique en compagnie du nerf optique. D'abord située en dehors du nerf, puis au-dessus, elle se place ensuite en dedans pour se porter vers l'angle interne de l'orbite, où elle se termine en s'anastomosant avec la faciale.

Cette artère fournit onze branches collatérales et deux terminales, dont voici le tableau :

Branches collatérales	Nées en dehors du nerf optique.	Lacrymale.
		Centrale de la rétine.
	Nées au-dessus du nerf optique.	Sus-orbitaire ou frontale externe.
		Ciliaires courtes.
		Ciliaires longues.
		Musculaire supérieure.
		Musculaire inférieure.
	Nées en dedans du nerf optique.	Ethmoïdale postérieure.
		Ethmoïdale antérieure.
		Palpébrale inférieure.
		Palpébrale supérieure.
Branches terminales.		Frontale interne.
		Nasale.

(1) Si, dans toute l'étendue du champ visuel latéral, les deux images restaient constamment sur une même ligne verticale, c'est qu'il y aurait une paralysie simultanée des deux muscles abaisseurs, ce qui est fort rare.

Toutes ces artères sont très petites et fournissent généralement peu de sang après l'extirpation du globe de l'œil, surtout si l'on a bien rasé la sclérotique. Elles en fournissent davantage lorsque l'opération est faite pour extirper une tumeur de la cavité orbitaire, mais les limites osseuses de la région rendent la compression facile et le plus souvent efficace.

La *veine ophthalmique* nous a déjà occupé à propos du sinus caverneux, dans lequel elle se rend en traversant la fente sphénoïdale. Cette veine offre une distribution en rapport avec celle de l'artère, et comme cette dernière elle s'anastomose avec les vaisseaux de la circulation extra-crânienne, circonstance qui donne une gravité particulière aux lésions du pourtour de l'orbite, puisqu'elles peuvent être le point de départ d'une phlébite de la veine ophthalmique, et consécutivement d'une thrombose du sinus caverneux.

Le nombre considérable de vaisseaux que l'on rencontre dans l'orbite explique l'existence dans cette région de tumeurs vasculaires. C'est ainsi que l'on décrit l'*anévrysme* de l'artère ophthalmique, l'anévrysme cirsoïde, les tumeurs érectiles artérielles et veineuses, la dilatation de la veine ophthalmique.

D'une façon générale, ces tumeurs sont rares, et leur anatomie pathologique est encore mal connue. Les faits que nous avons cités précédemment à propos des anévrysmes artérioso-veineux de l'artère carotide interne et du sinus caverneux jettent un certain jour sur la question, et en particulier sur les tumeurs molles, fluctuantes, réductibles, accompagnées de bruit de souffle, etc., occupant l'angle interne de l'œil, tumeurs dues à la dilatation de la veine ophthalmique. Néanmoins, dans l'état actuel de la science, on ne saurait résoudre les questions suivantes : les tumeurs pulsatiles de l'orbite sont-elles plus souvent artérielles que veineuses, ou réciproquement? Sont-ce des anévrysmes proprement dits, ainsi que le prétend Demarquay, ou seulement des varices artérielles (anévrysme cirsoïde), ou bien des tumeurs érectiles avec prédominance de l'un ou de l'autre système vasculaire, ou encore une dilatation de la veine ophthalmique due à une communication du sinus caverneux avec la carotide interne? La dilatation veineuse est-elle simplement le résultat d'une compression exercée sur la veine ophthalmique au sommet de l'orbite ou dans le sinus caverneux?

Ces diverses hypothèses sont admissibles et elles ont été vraisemblablement toutes vérifiées par l'examen anatomique. Je ne puis cependant m'empêcher de faire des réserves à propos de la dernière, à savoir, la simple dilatation veineuse due à la compression de la veine ophthalmique au sommet de l'orbite, sans aucune communication avec le système artériel. Que cette compression produise une tumeur veineuse, rien de plus simple, mais qu'elle produise une tumeur avec battements et bruits de souffle, cela est plus difficile à accepter, malgré le voisinage de l'artère carotide interne.

Sans doute les faits de Nunneley (1), reproduits par M. Dumée dans sa thèse inaugurale en 1870, ceux de Bowman (2), de Hulke (3), l'observation de M. Aubry (4), donnent à cette théorie une base importante. Cependant il est si anormal de voir une simple dilatation veineuse donner naissance à des battements

(1) Nunneley, *Med.-Chir. Transact.*, t. XLII et XLIII.
(2) Bowman, *Medical Times*, 1860-1861.
(3) Hulke, *Ophthalmic hospital Reports*, 1859, n° 7.
(4) Aubry, *Gaz. des hôpitaux*, 1864, p. 171.

et à du bruit de souffle, et, d'autre part, le fait s'expliquerait si aisément par une communication, si étroite qu'elle fût, entre la carotide interne et le sinus caverneux, que nous en appelons encore à de nouveaux faits avant d'accepter définitivement cette variété de tumeur vasculaire de l'orbite.

M. Delens aurait tendance à faire jouer un rôle prépondérant à l'anévrysme artérioso-veineux dans la production des tumeurs orbitaires, mais ce n'est aussi qu'une hypothèse, assez vraisemblable, il est vrai, qu'il appartient aux faits de confirmer ou d'infirmer. Dans tous les cas, les observateurs devront à l'avenir noter avec grand soin si le bruit de souffle est intermittent, ou bien s'il est continu avec redoublement, ce qui a été presque toujours négligé jusqu'ici.

Le mode de production de ces tumeurs viendrait à l'appui de l'hypothèse de M. Delens. En effet, souvent leur début a été brusque, et elles ont succédé à un traumatisme : ainsi, dans l'observation de Velpeau (1), il s'agit d'un homme qui avait reçu un violent coup de poing sur la nuque. Dans la remarquable observation de Désormeaux (2), il s'agit également d'un homme qui, dans une chute, eut la tête fortement serrée entre une caisse et une grue.

Quoi qu'il en soit, les tumeurs vasculaires de l'orbite, à quelque variété qu'elles appartiennent, donnent lieu à des symptômes à peu près identiques ; et il est remarquable que la vision ne soit que rarement compromise.

Différents moyens ont été employés pour combattre cette affection, les injections coagulentes, entre autres, auxquelles Désormeaux a dû un très beau résultat : mais c'est en définitive à la ligature de la carotide primitive qu'on a eu le plus souvent recours.

Dans son excellente thèse, M. Delens a réuni 33 cas de ligature de la carotide primitive pratiquée pour des tumeurs pulsatiles (non cancéreuses) de l'orbite. Sur ces 33 cas, il y a 22 succès, 5 succès partiels, 1 insuccès et 5 morts, ce qui lui donne une mortalité de 15,1, p. 100 et une proportion de succès qui dépasse 66 p. 100.

Quelle qu'en soit la raison, ajoute M. Delens, il y a plus qu'une série heureuse dans cette forte proportion de succès, après une opération aussi grave que la ligature de la carotide primitive.

Des nerfs de l'orbite.

Nous trouvons dans l'orbite : un nerf de sensibilité spéciale, le *nerf optique ;* un nerf de sensibilité générale, la *branche ophthalmique du trijumeau* avec ses trois divisions : frontale, nasale, lacrymale.

Trois nerfs moteurs : 1° la troisième paire, ou *nerf moteur oculaire commun* qui fournit des branches à l'élévateur de la paupière supérieure, au droit supérieur, au droit inférieur, au droit interne et au petit oblique ;

2° La quatrième paire, ou *nerf pathétique*, destiné au muscle grand oblique ;

3° La sixième paire, ou *moteur oculaire externe*, destiné au muscle droit externe.

Le système nerveux du grand sympathique y est représenté par un ganglion, le *ganglion ophthalmique*. Situé au côté externe du nerf optique, entouré par

(1) *Bulletin de Thérapeutique*, t. XVII, p. 118, 1839.
(2) Laburthe, Thèse de Paris, 1867.

la graisse qui en rend la recherche un peu difficile, ce ganglion reçoit trois racines : une motrice, venant du moteur oculaire commun ; une sensitive, de la branche ophthalmique, et une ganglionnaire, du plexus carotidien. De ce ganglion se détachent les nerfs ciliaires, qui se portent d'arrière en avant pour aller traverser la sclérotique sur le pourtour du nerf optique, nerfs que nous retrouverons dans le globe de l'œil.

Je n'ai rien à ajouter sur les nerfs de l'orbite à ce qui en a été dit à propos des muscles et de leur paralysie. Je signalerai seulement une disposition intéressante du nerf optique. J'ai dit plus haut que la pie-mère accompagnait les nerfs après leur sortie du crâne et constituait leur névrilème, tandis que la dure-mère se constituait avec le périoste au pourtour du trou de sortie des nerfs : la pie-mère accompagne donc le nerf optique jusqu'à son épanouissement dans la rétine, mais la dure-mère lui fournit également une gaîne qui se prolonge jusqu'à la sclérotique, avec laquelle elle se continue. Il en résulte que la portion intra-orbitaire du nerf optique présente deux gaînes superposées ; ces deux gaînes n'adhèrent pas l'une à l'autre, et entre elles existe un espace virtuel. M. Abadie a tiré un ingénieux parti de cette disposition anatomique pour expliquer certaines formes de cécité subite. Nous verrons plus loin que les causes de cécité subite (abstraction faite du glaucome aigu) sont le plus souvent une embolie de l'artère centrale de la rétine, une hémorrhagie de la macula ou bien un décollement de la rétine, lésions appréciables à l'ophthalmoscope. Il est des cas de cécité subite où l'examen du fond de l'œil ne fait découvrir aucune lésion et que l'on ne peut rattacher à une altération des centres nerveux, à cause de l'absence de troubles cérébraux. Cet accident reconnaîtrait souvent pour cause, d'après M. Abadie, une hémorrhagie se produisant d'abord au niveau du chiasma des nerfs optiques ; fusant de là entre les deux gaînes de ces nerfs, le sang en comprime la portion intra-orbitaire, d'où abolition de la vision. Sur une jeune fille de 24 ans devenue aveugle en quelques heures, M. Abadie constata, onze mois après l'accident, que la papille, atrophiée, était entourée d'un anneau presque complet de couleur noirâtre qu'il considéra comme les restes d'un épanchement sanguin.

C'est de cette même façon que M. Abadie explique la cécité subite qui survient parfois à la suite d'une contusion de la région sourcilière.

Quoique très ingénieuse, cette théorie a néanmoins besoin d'être confirmée par des faits.

Nous avons vu que les différents organes contenus dans la loge orbitaire postérieure : muscles, artères, veines et nerfs, étaient plongés au sein d'une masse abondante de tissu cellulo-adipeux ; la graisse peut prendre un développement anormal : d'où la formation d'un *lipome de l'orbite*. Ce genre de tumeur est très rare dans la région qui nous occupe : il y faut toutefois songer lorsqu'au pourtour de l'orbite apparaîtra une tumeur molle, pâteuse, demi-fluctuante, indolente, non réductible, sans battements. C'est l'hyperémie d'abord et plus tard l'hypertrophie du tissu cellulo-adipeux de l'orbite qui produisent l'exophthalmie dans cette maladie singulière et mal connue, désignée sous le nom de goître exophthalmique ou maladie de Basedow.

Une affection qui intéresse plus directement le chirurgien, c'est l'inflammation de ce tissu, c'est-à-dire le *phlegmon de l'orbite*. A la suite d'un trauma-

tisme, d'une opération pratiquée sur les paupières, sur les voies lacrymales, ou bien encore spontanément après une maladie infectieuse, on peut voir apparaître une violente inflammation du tissu cellulaire de l'orbite. Le début en est brusque, et le voisinage du globe de l'œil donne aux symptômes un caractère rapidement alarmant. En effet, les tissus tuméfiés, étant limités par des parois osseuses, n'ont d'action que sur l'œil : aussi voit-on survenir immédiatement un œdème considérable des paupières ainsi que du tissu cellulaire sous-conjonctival. Le globe de l'œil lui-même, et c'est là un des symptômes les plus importants de cette affection, enserré de toutes parts par ce tissu cellulaire tuméfié qui le comprime et le repousse, est complètement *immobilisé* dans l'orbite. On pourrait songer, en le touchant, à la sensation que donne un œil qui a été congelé sur place.

La vision est promptement anéantie dans cette affection et les centres nerveux peuvent éprouver une sérieuse atteinte. Une jeune fille qui a succombé dans mon service par suite d'un phlegmon de l'orbite présentait du pus dans les méninges.

Aussi faut-il agir promptement et pratiquer une incision dans le sillon palpébral, sans attendre la suppuration : on choisira de préférence le point le plus saillant, en ayant soin de ne pas s'écarter des parois. Le praticien peut toutefois éprouver une grande désillusion. Au lieu d'un phlegmon, il rencontre un sarcome encéphaloïde de l'orbite dont la marche est parfois aussi rapide que celle d'un phlegmon.

A mesure que du fond de l'orbite on se rapproche de l'équateur de l'œil, le tissu cellulo-fibreux devient plus abondant. Il en existe surtout une couche épaisse entre le muscle droit supérieur et l'élévateur de la paupière. Par suite des mouvements incessants qu'exécutent ces muscles, il se développe quelquefois à ce niveau de petites cavités séreuses, qui peuvent être l'origine d'une variété de *kystes de l'orbite*. La synoviale qui facilite les glissements du grand oblique dans sa poulie, ainsi que la portion orbitaire de la glande lacrymale, sont parfois aussi le point de départ de kystes.

La loge postérieure de l'orbite est susceptible, comme les autres points du corps, d'être envahie par des néoplasmes tels que sarcomes, carcinomes, qu'ils naissent sur place ou qu'ils proviennent des parties voisines. Les tumeurs acquièrent dans cette région un caractère de gravité particulière, à cause du globe de l'œil, qui est plus ou moins comprimé, refoulé, chassé de l'orbite et finalement détruit, et aussi à cause de l'encéphale, dont le voisinage impose des limites plus restreintes à l'action chirurgicale.

Pour en finir avec cette loge, je dirai qu'elle est parfois le siège d'emphysème, à la suite de fractures des os du nez, des cellules ethmoïdales, de la déchirure du sac lacrymal, et qu'elle peut, dans les mêmes circonstances, être remplie par du sang; mais ce qu'il importe surtout au chirurgien de connaître, c'est que des corps étrangers y peuvent pénétrer et séjourner pendant de longues années.

Il existe en effet entre le globe de l'œil et les parois orbitaires un espace fort restreint, il est vrai, mais qui, grâce à la mobilité de l'œil, peut s'agrandir singulièrement à un moment donné, sans que cependant l'œil soit lui-même intéressé. C'est ainsi que l'on peut s'expliquer la présence dans la loge postérieure de corps volumineux, tels qu'une balle de fusil; c'est ainsi également qu'avait

pénétré dans l'orbite un bout de parapluie, dont Nélaton devina l'existence et dont il fit l'extraction, à la stupéfaction générale des nombreux auditeurs de sa clinique. La disposition de la loge postérieure permet également de comprendre le fait curieux observé par M. Duret pendant la campagne de France, à la bataille de Changé, près du Mans. Une balle pénétra dans l'orbite droit, passa en arrière du globe de l'œil sans l'intéresser, parcourant un trajet oblique, puis sortit par l'orbite gauche après avoir détruit l'œil de ce côté.

2 - 1 3 - 9 5.

LOGE ANTÉRIEURE DE L'ORBITE.

La *loge antérieure* de l'orbite représente la forme d'une capsule et est exclusivement occupée par le globe de l'œil.

DU GLOBE DE L'ŒIL.

Le *globe de l'œil* est un sphéroïde suspendu dans la cavité de l'orbite, où il est maintenu par deux forces qui, tendant à le porter l'une en arrière, l'autre en avant, se font équilibre et l'empêchent d'exécuter d'autres mouvements que ceux de rotation sur place. Il repose en arrière sur un plan fibreux, lequel est lui-même doublé d'une couche épaisse de graisse qui lui forme un point d'appui moelleux. Il glisse avec la plus grande facilité sur cette toile fibreuse, qui présente à cet effet une surface lisse et unie dont quelques auteurs ont fait une séreuse. En avant, il est en contact avec la face postérieure des paupières, surtout de la supérieure qui se moule sur lui.

Le globe de l'œil affecte une position très variable par rapport à la base de l'orbite : parfois il affleure cette base, d'autres fois il la déborde, et peut enfin être plus ou moins débordé par elle. Ce fait n'est pas sans avoir une certaine importance dans l'opération de la cataracte : un œil saillant, en effet, expose davantage à l'issue du corps vitré ; un œil enfoncé offre de sérieuses difficultés pour bien exécuter le temps de la ponction et de la contre-ponction.

Bien qu'il y ait des variétés dans le volume du globe, il ne faudrait pas croire cependant que la saillie en avant traduise une augmentation réelle de volume. Ces différences tiennent surtout à ce que l'œil est plus ou moins porté en avant.

Quelles sont les dimensions respectives du globe de l'œil et de la cavité orbitaire ? La cavité de l'orbite présente des dimensions très variables, puisque nous avons donné comme longueur à l'axe antéro-postérieur de cette cavité 4 à 5 centimètres. J'admets les chiffres suivants comme suffisamment exacts pour le chirurgien :

Cavité orbitaire	Diamètre antéro-postérieur. .	40 à 50 millim.
	— vertical à la base. .	35
	— horizontal à la base.	40
Globe de l'œil d'après les mesures faites par M. Sappey.	Diamètre antéro-postérieur. .	24mm,2
	— vertical	23 ,2
	— horizontal.	23 ,6

Il résulte du rapprochement de ces dimensions que le globe occupe environ la moitié antérieure de la cavité orbitaire, ce qui varie du reste suivant la saillie

plus ou moins grande qu'il fait en avant. Il n'est éloigné des parois supérieure et inférieure que de quelques millimètres ; la distance qui le sépare des parois latérales est un peu plus considérable. Si l'on ajoute que l'œil n'est pas symétriquement placé dans l'orbite, mais qu'il est plus rapproché de la paroi interne que de l'externe, on arrivera à cette conclusion déjà formulée précédemment que c'est par le côté externe qu'il faut pénétrer de préférence dans l'orbite pour pratiquer l'énucléation du globe de l'œil.

Voici d'ailleurs comment je conseille de procéder à cette opération :

Diviser la conjonctive et le fascia sous-conjonctival avec des ciseaux courbes au niveau de l'attache à la sclérotique du muscle droit externe; diviser le tendon de ce muscle ; au lieu de continuer la section des tendons tout autour de la cornée, porter immédiatement les ciseaux par la boutonnière conjonctivale jusque sur le nerf optique ; diviser ce nerf à son entrée dans le globe de l'œil ; saisir le pôle postérieur du globe avec une pince à griffes et l'attirer en dehors à travers la boutonnière conjonctivale ; achever ensuite l'opération en rasant la sclérotique.

Cette énucléation *d'arrière en avant* se fait avec une grande rapidité et met, plus que les autres procédés, à l'abri de l'ouverture de la loge postérieure de l'orbite.

Le poids du globe de l'œil est de 7 à 8 grammes.

A la naissance, l'œil présente des dimensions relativement très considérables : elles diffèrent de 3 ou 4 millimètres seulement de celles qui précèdent. Nous avons signalé une disposition analogue pour l'appareil de l'ouïe, ce qui d'ailleurs est en rapport avec le développement considérable du système nerveux à cette époque de la vie. Le globe de l'œil peut être, au contraire, frappé à la naissance d'un arrêt de développement portant sur sa totalité, ce que l'on désigne sous le nom de *microphthalmie*.

L'axe antéro-postérieur du globe est normalement en rapport avec la puissance de l'appareil dioptrique ou réfringent de l'œil. C'est ce qui a lieu chez l'emmétrope. Mais il n'en est pas toujours ainsi.

Cet axe, qui est de 24 millimètres, je suppose, chez un sujet emmétrope, peut être ou plus long ou plus court avec un même appareil dioptrique : il en résulte des maladies de la réfraction, qui sont la *myopie* et l'*hypermétropie*.

A l'état normal, l'appareil dioptrique de l'œil est disposé de façon que le foyer se fasse sur la rétine. Mais supposons un même appareil dioptrique avec un axe antéro-postérieur trop long : qu'arrivera-t-il ? Le foyer se fera, non plus sur la rétine, mais en avant de cette membrane sur laquelle se produisent des cercles de diffusion. Cet état constitue la myopie.

Supposons, au contraire, un diamètre antéro-postérieur trop court : l'appareil dioptrique est disposé pour faire converger les rayons lumineux à 24 millimètres en arrière de la cornée; si l'écran rétinien se trouve seulement à 22 millimètres, il est évident que le foyer se fera à 2 millimètres en arrière de l'écran, qui ne recevra, lui, qu'une image très diffuse. Cet état, dont nous devons la connaissance à Donders, constitue l'hypermétropie.

La myopie et l'hypermétropie sont donc deux affections dépendant d'un vice de conformation du globe de l'œil. Le diamètre antéro-postérieur est trop long dans le premier cas, il est trop court dans le second, eu égard, bien entendu,

à l'appareil dioptrique, c'est-à-dire aux milieux réfringents. Le myope a besoin de divergence, ce que lui donnent des verres concaves ; l'hypermétrope n'a pas assez de convergence, il l'obtient par des verres convexes.

La myopie et l'hypermétropie, étant le résultat d'un vice de conformation, sont par là même congénitales, et la myopie ne tarde pas en effet à se manifester chez l'enfant. Mais comment se fait-il que l'hypermétrope ne s'aperçoive de son infirmité qu'à un âge quelquefois avancé, 25, 30 ans, par exemple? Cela tient à ce que l'agent actif de l'accommodation (muscle ciliaire) vient en aide à l'appareil de la réfraction pour forcer la convergence à se faire sur la rétine. L'équilibre entre les deux appareils, qui est physiologique chez l'emmétrope, n'est obtenu chez l'hypermétrope que grâce à un effort du pouvoir accommodatif, et, cet effort étant instinctif, le sujet n'en a pas conscience. Mais il arrive un moment où le muscle de l'accommodation se fatigue et devient impuissant à fournir ce qui manquait de réfraction. L'hypermétropie devient alors *manifeste*, de *latente* qu'elle était. Voici comment elle apparaît en général : le sujet commence un travail de lecture, d'écriture ou de couture ; pendant dix minutes, un quart d'heure, la vision est nette, mais bientôt les lettres deviennent confuses ; un instant de repos suffit à ramener la netteté des images. Le sujet recommence son travail, et les mêmes phénomènes se reproduisent. Surviennent ensuite des douleurs circum-orbitaires très vives et du larmoiement. Le repos de l'organe ramène encore tout dans l'ordre, et ainsi de suite.

Ce qui manque à l'hypermétrope, ai-je dit, c'est de la réfraction : il faut donc lui en fournir à l'aide de verres convexes. Il est un préjugé du monde et qui règne encore parmi bon nombre de médecins : *il ne faut pas*, dit-on, *s'accoutumer à porter des lunettes :* erreur grave qui peut faire succéder à une lésion purement dynamique au début des altérations organiques. Aussitôt que l'hypermétropie deviendra manifeste, on fera porter (pour la vision rapprochée seulement, puisque l'hypermétrope voit très bien à distance) des verres convexes en rapport avec le degré de la maladie.

Eu égard à la forme que présente le globe de l'œil, et en le comparant à une sphère, on lui a reconnu un *pôle antérieur* correspondant au centre de la cornée, et un *pôle postérieur*, au point diamétralement opposé. Les deux pôles sont situés aux deux extrémités de l'axe antéro-postérieur du globe ou *axe optique*. Le pôle postérieur correspond, non pas à l'entrée du nerf optique dans l'œil, mais à $3^{mm},50$ environ plus en dehors, au niveau de la tache jaune, ou *macula lutea :* aussi, quand on veut examiner la tache jaune à l'ophthalmoscope, faut-il faire regarder le malade directement en face.

Ces données générales étant connues, abordons l'étude des parties constituantes de l'œil.

Mon but dans ce livre étant de m'attacher seulement aux détails d'anatomie nécessaires pour comprendre la pathologie et la médecine opératoire, c'est uniquement à ce point de vue que j'envisagerai l'appareil de la vision.

Le globe de l'œil est composé de *membranes* et de *milieux*.

Membranes de l'œil.

Les *membranes* de l'œil sont, en procédant de dehors en dedans : la *sclérotique* et la *cornée ;* la *choroïde* et l'*iris ;* la *membrane hyaloïde*.

Sclérotique.

La *sclérotique* est une membrane fibreuse résistante, complètement inextensible, constituant pour les milieux de l'œil leur principal agent de protection et donnant insertion par sa surface extérieure aux divers muscles qui meuvent le globe.

Sa couleur est généralement d'un blanc mat. Son aspect brillant en avant est dû au revêtement épithélial qui la recouvre. La coloration de la sclérotique présente d'ailleurs des nuances nombreuses, qui impriment à la physionomie un caractère particulier. Une malade de mon service présentait des sclérotiques presque bleues ; ces nuances oscillant entre le blanc et le bleu tiennent au plus ou moins d'épaisseur de la membrane, ce qui permet d'apercevoir par transparence la couche pigmentaire sous-jacente. L'abus des collyres au nitrate d'argent peut aussi altérer la couleur normale de la sclérotique, qui prend alors une teinte noire.

L'épaisseur de la sclérotique augmente légèrement d'avant en arrière ; elle est en général à ce niveau de 1 millimètre. Sa partie la plus mince siège en avant, au niveau des insertions des muscles droits. — Si résistante qu'elle soit, la sclérotique peut céder sous l'influence d'une pression intérieure continue, s'amincir peu à peu, et donner naissance à une tumeur arrondie, siégeant en avant sur les côtés de la cornée, ou bien en arrière sur les côtés du nerf optique, tumeur à laquelle on donne le nom de *staphylome* de la sclérotique.

La sclérotique présente deux ouvertures : l'une postérieure, plus petite, pour laisser pénétrer dans l'œil le nerf optique, située à 1 millimètre au-dessous et à 3 millimètres en dedans de l'axe optique ; l'autre antérieure, plus grande, dans laquelle est enchâssée la cornée ; nous avons déjà vu que la gaîne fibreuse du nerf optique se continue avec la sclérotique au niveau de l'orifice postérieur.

Composée presque exclusivement de faisceaux de fibres de tissus lamineux entre-croisés dans tous les sens, comme ceux qui entrent dans la texture du derme, la sclérotique, contrairement à ce que disent certains auteurs, *n'est pas élastique*. Elle peut sans doute se laisser distendre à la longue, dans l'hydrophthalmie, par exemple, mais cette distension est le résultat d'une modification nutritive. La sclérotique se tend, mais ne se distend nullement sur le cadavre, sous l'influence d'une pression, si énergique qu'elle soit, exercée à l'aide d'une injection.

Ce défaut d'élasticité nous explique les atroces douleurs qu'éprouvent les malades dont l'œil se trouve soumis à une pression intérieure brusque et intense, comme dans le glaucome aigu, par exemple ; la sclérotique ne pouvant céder, les nerfs ciliaires qui la traversent et cheminent entre elle et la choroïde pour se rendre à l'iris et à la cornée sont fortement comprimés par le liquide : aussi est-il très urgent de diminuer le plus tôt possible la pression intra-oculaire, cause de tout le mal dans le glaucome aigu, par une simple ponction ou mieux par une iridectomie.

La sclérotique peut être blessée par des corps étrangers de toute nature. Rien de singulier à cet égard, si ce n'est qu'ils ont un peu plus de gravité lorsqu'ils siègent au niveau du cercle ciliaire, à cause du voisinage de l'iris. Mais une blessure curieuse de la sclérotique, et qui résulte encore de son défaut d'élasti-

cité, c'est sa rupture indirecte, produite non plus de dehors en dedans, mais de dedans en dehors, à la suite d'une violente pression exercée sur le globe par un corps arrondi. Exemple : un homme fortement alcoolisé rentre le soir dans sa

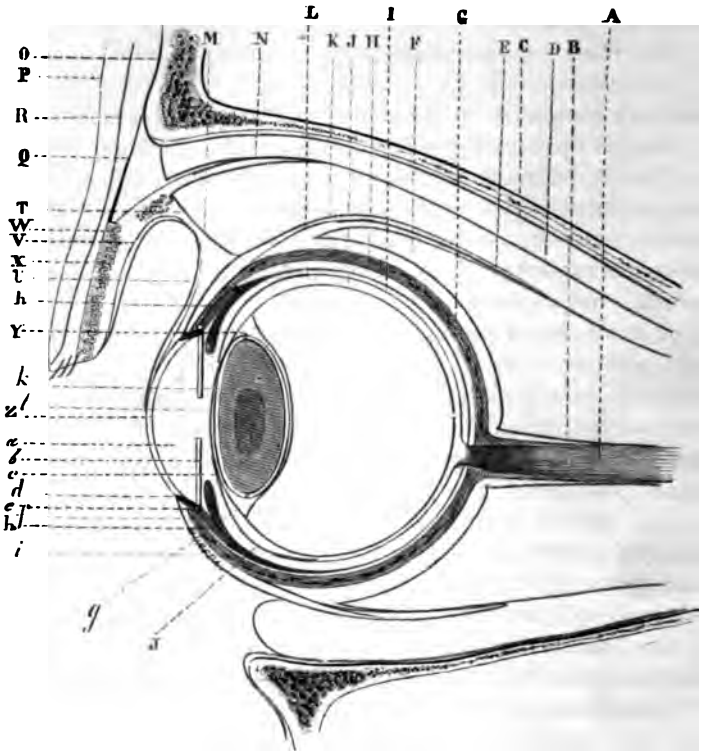

Fig. 76. — *Schéma général du globe de l'œil et des paupières, sur une coupe verticale antero-postérieure.*

A, nerf optique.
B, prolongement de l'aponévrose orbitaire sur le nerf optique.
C, périoste orbitaire.
D, muscle releveur de la paupière supérieure.
E, muscle droit supérieur.
F, feuillet oculaire de l'aponévrose orbitaire.
G, sclérotique.
H, choroïde.
I, rétine.
J, membrane hyaloïde.
K, prolongement musculaire de l'aponévrose orbitaire.
L, tendon du muscle droit supérieur.
M, feuillet sous-conjonctival ou palpébral de l'aponévrose orbitaire.
N, tendon du muscle releveur de la paupière supérieure.
O, périoste du frontal.
P, peau des paupières.
Q, ligament suspenseur des cartilages tarses.
R, muscle orbiculaire des paupières.
T, groupe de glandes sous-conjonctivales.
U, conjonctive oculaire.
V, cul-de-sac de la conjonctive.
W, cartilage tarse.
X, glandes de Meibomius.
Y, canal godronné.
Z, cornée.
a, chambre antérieure de l'œil.
b, iris.
c, chambre postérieure de l'œil.
d, biseau cornéen.
e, canal de Fontana ou de Schlemm.
f, procès ciliaires (bleu).
g, feuillet antérieur de la membrane hyaloïde confondu avec la zone de Zinn.
h, muscle ciliaire (rouge).
i, zone choroïde.
j, zone de Zinn (rouge).
k, cristalloïde postérieure.
l, cristalloïde antérieure.

chambre sans lumière, il tombe, et la partie *externe* de l'œil porte violemment sur l'encoignure d'un bois de lit : je constate le lendemain une rupture de la sclérotique à sa partie *interne* (côté opposé à celui où a porté le choc), et comme conséquence une luxation sous-conjonctivale du cristallin.

Cornée.

La *cornée* est une membrane transparente enchâssée dans l'ouverture antérieure de la sclérotique, à la manière d'un verre de montre ; elle appartient à un segment de sphère plus petite que la sphère scléroticale.

Vue par sa face postérieure, la cornée est circulaire; vue en avant, elle est légèrement ovalaire, à grand diamètre horizontal, ce qui est dû au biseau de sa face externe, biseau un peu plus prononcé en haut et en bas que sur les côtés.

L'épaisseur de la cornée, moindre au centre qu'à la circonférence, est d'environ 1 millimètre. Cette épaisseur est la source d'un accident opératoire assez fréquent entre les mains des débutants. Le couteau à cataracte pénètre dans l'épaisseur des lames de la cornée, au lieu de cheminer dans la chambre antérieure, et taille ainsi un lambeau aux dépens des couches antérieures. La cause de cet accident est la ponction faite parallèlement à l'iris : on l'évitera en ponctionnant perpendiculairement à la surface de la cornée et en ramenant ensuite l'instrument au parallélisme avec l'iris quand on verra la pointe dans la chambre antérieure.

La cornée est composée des couches suivantes en procédant de dehors en dedans :

1° Couche épithéliale ; 2° lame élastique antérieure ou membrane de Bowman ; 3° substance propre de la cornée ; 4° lame élastique postérieure (membrane de Descemet ou de Demours) ; 5° couche épithéliale postérieure.

La partie essentielle de la cornée est la substance propre, ou tissu cornéen. Elle est composée de fibres de tissu conjonctif qui paraissent se continuer directement avec celles de la sclérotique, en sorte que ces deux membranes n'en formeraient qu'une seule : mais, si cette proposition est histologiquement vraie, la pathologie ne vient pas à l'appui. Quelle ressemblance, en effet, y a-t-il entre les aptitudes pathologiques de la cornée et de la sclérotique? Comment reconnaître une nature identique à deux membranes qui n'ont pas une seule lésion commune ?

La courbure de la cornée est normalement régulière, mais parfois ses méridiens n'ont pas tous la même courbure. Elle est alors presque toujours plus convexe dans son méridien vertical que dans son méridien horizontal. Il en résulte une *asymétrie* qui est la cause presque exclusive de l'*astigmatisme*, anomalie de la réfraction caractérisée par la différence dans la puissance réfringente des méridiens de l'œil.

La cornée ne reçoit ni artères ni veines. Les vaisseaux de la conjonctive arrivent jusqu'à sa circonférence sous forme d'anses. Recklinghausen, à l'aide de son procédé d'imprégnation au nitrate d'argent, a décrit des lymphatiques dans la cornée, mais M. Sappey persiste à en nier l'existence.

En revanche, la cornée reçoit un grand nombre de nerfs qui proviennent soit de ceux de la conjonctive, soit des nerfs ciliaires, et ont été découverts par Schlemm ; au centre de la membrane, les tubes nerveux ont perdu leur gaîne et ne présentent plus que le cylindre-axe.

Le mode de nutrition de la cornée est absolument spécial à cette membrane et encore fort obscur. On ne saurait le comparer à celui des dents, des poils ou

des cartilages, car, bien qu'il n'y ait aucun apport de sang artériel dans la cornée, quelle est donc la membrane de l'économie dont les plaies se cicatrisent plus rapidement que celles de la cornée? Une section linéaire pratiquée le matin peut n'être plus appréciable le soir même. C'est là le témoignage d'une nutrition très active, et, d'un autre côté, nous voyons tous les jours avec quelle lenteur désespérante se réparent certains ulcères de la cornée, ce qui prouverait une nutrition très languissante.

La preuve de l'activité nutritive se trouve encore dans la kératite ou inflammation de la cornée, maladie d'une extrême fréquence et qui revêt des formes nombreuses, dont la cause nous échappe le plus souvent, comme le mode de nutrition lui-même. Peu de membranes sont aussi sujettes à s'ulcérer que la cornée transparente.

La kératite peut être liée à l'affection décrite dans ces dernières années sous le nom de *zona frontal*, *zona ophthalmique*, et signalée pour la première fois en 1866 par Hutchinson.

Le zona ophthalmique est une éruption herpétique développée sur le territoire innervé par la première branche du trijumeau. Il est l'expression cutanée de l'irritation et de l'inflammation de cette branche nerveuse dont les filets peuvent être simultanément ou isolément atteints.

L'éruption cutanée et les lésions oculaires qui l'accompagnent sont des troubles trophiques, c'est-à-dire devant être attribués à une influence directe du système nerveux sur la nutrition.

Les ulcères de la cornée s'accompagnent ou non du développement de nouveaux vaisseaux et occupent des sièges divers. Tantôt c'est la première couche ou couche épithéliale seulement qui est comme dépolie, ulcérée, et à l'éclairage latéral on voit à la surface de la cornée une multitude de petits points très rapprochés les uns des autres, ou bien on observe un petit ulcère dont le point de départ est souvent une phlyctène : l'ulcère détruit successivement la lame élastique antérieure, gagne le tissu propre, peut traverser la lame élastique postérieure et produire une perforation dans laquelle s'engage de suite l'iris. Ces ulcères ont une marche très lente, et restent longtemps limités à la couche moyenne : aussi voit-on parfois la membrane élastique postérieure, repoussée en avant par l'humeur aqueuse à travers l'ulcération, former à l'extérieur une petite hernie transparente. Ces ulcères déterminent une photophobie et un larmoiement des plus intenses, ce qui tient à l'action de la lumière sur l'extrémité terminale des nerfs de la cornée mise à nu.

Je rappellerai que l'indication principale à remplir dans les cas d'ulcère, et surtout d'ulcère central de la cornée, est de maintenir toujours l'iris dilaté à l'aide de l'atropine, pour faire obstacle à la production des adhérences de cette membrane avec la cornée, c'est-à-dire des synéchies antérieures.

La kératite interstitielle ou plastique peut être rapidement suppurative, comme dans les ophthalmies purulentes, par exemple, et déterminer la perte rapide de l'œil. Le plus souvent la suppuration est localisée et donne lieu à un abcès intra-cornéen ; il faut alors pratiquer immédiatement la paracentèse avec un couteau lancéolaire pour donner issue au pus, qui sans cela perforera la cornée.

Mais la forme la plus fréquente de la kératite est celle qui s'accompagne d'épanchements plastiques plus ou moins abondants dans l'épaisseur du tissu

propre de la cornée avec production de vaisseaux. Tous les chirurgiens connaissent l'extrême difficulté de la guérison de ces kératites, surtout quand elles sont anciennes, quand la cornée ne présente plus qu'une membrane rouge, charnue (*pannus*).

Il n'est pas douteux que l'obstacle à la guérison provienne de la présence dans l'épaisseur de la cornée des nombreux vaisseaux artériels de nouvelle formation : aussi le meilleur mode de traitement consiste-t-il à les détruire. Un bon moyen pour cela est de toucher chacun des troncs principaux sur la conjonctive avec un crayon de nitrate d'argent. Un moyen radical est la *tonsure* de la conjonctive, proposée par Furnari, c'est-à-dire l'ablation, avec des ciseaux courbes, de la conjonctive, tout autour de la cornée.

La tonsure de la conjonctive réussit parfois merveilleusement à rendre à la cornée sa transparence et par là même un certain degré de vision, mais elle peut aussi échouer, et je pense que la maladie est alors au-dessus des ressources de l'art. Voici ce qui se passe, selon moi, dans ce dernier cas : les vaisseaux qui se développent dans la cornée lui viennent, au début de la maladie, de la conjonctive seule; ils sont superficiels et situés dans la couche élastique antérieure : la couche de tissu propre n'est pas encore vascularisée. Si on intervient à cette période, les moyens ordinaires de traitement, et, en cas d'échec de ces moyens, la cautérisation et la tonsure conjonctivales, ont ordinairement raison de la maladie. Mais avec le temps les vaisseaux gagnent les couches profondes de la cornée; il s'établit des connexions nouvelles entre eux et ceux de la sclérotique, et ils finissent également par communiquer avec le système vasculaire irido-choroïdien. Dès lors, la cornée, la sclérotique, la choroïde et l'iris ont une circulation commune sous l'influence de laquelle des modifications de texture surviennent dans la cornée et restent permanentes, quoi qu'on fasse.

La guérison des kératites interstitielles laisse à la suite des taches indélébiles plus ou moins apparentes et plus ou moins opaques (néphélion, leucome, albugo) contre lesquelles ont été proposés beaucoup de moyens dont quelques-uns ridicules, que je n'ai pas à rappeler ici. L'abrasion de ces taches n'a pas donné de résultats, et M. de Wecker, ne se préoccupant que du côté cosmétique, en a fait le tatouage avec succès à l'aide de l'encre de Chine. M. Panas a toutefois observé que cette petite opération pouvait être suivie d'accidents inflmaamtoires sérieux et en particulier de l'irido-cyclite.

Les kératites interstitielles, vasculaires ou non, sont presque toujours d'origine scrofuleuse, et constituent un triste apanage de la jeunesse. Un chirurgien anglais de grand mérite, Hutchinson, a pensé qu'un certain nombre de ces kératites étaient le résultat d'une diathèse syphilitique héréditaire, et, d'après cet auteur, elles s'accompagneraient constamment d'une déformation caractéristique des dents incisives. Le bord libre de ces dents présente d'abord au centre une saillie conique qui s'use avec l'âge et laisse à sa place une dépression, en sorte que ce bord est concave au lieu d'être droit.

Bien que la manière de voir d'Hutchinson ne paraisse pas absolument démontrée, on devra néanmoins donner à ces malades un traitement spécifique, si les moyens ordinaires n'amènent pas de résultat favorable.

L'absence de vaisseaux dans la cornée nous permet de comprendre cette singulière et grave affection désignée sous le nom de gangrène, nécrose de la cornée,

caractérisée par le ramollissement progressif et la destruction de cette membrane, qui paraît être infiltrée de pus, mais dont les éléments subissent en réalité une dégénérescence graisseuse. Sans nous dissimuler ce que cette explication a de vague, nous dirons avec les auteurs que la nécrose de la cornée est le résultat d'un trouble nerveux qui a déterminé une lésion de nutrition.

La cornée est très résistante ; sa résistance normale est calculée pour réagir contre la pression intra-oculaire des milieux de l'œil. Mais, soit que cette membrane ait perdu de sa résistance à la suite d'un traumatisme, soit qu'elle présente une épaisseur moindre qu'à l'état normal, elle est susceptible de se laisser distendre et de former une tumeur plus ou moins volumineuse entre les paupières, tumeur à laquelle on donne le nom de staphylome de la cornée.

Lorsque le staphylome succède à un traumatisme, il est presque toujours, sinon toujours, *opaque ;* s'il est consécutif à un amincissement de la cornée, il est *transparent* ou *pellucide*.

Ce n'est pas ici le lieu d'indiquer les nombreux procédés opératoires qui ont été imaginés pour traiter le staphylome. Celui qui me paraît le meilleur est en même temps le plus simple. Il consiste à saisir le staphylome avec un ténaculum, et à retrancher avec les ciseaux courbes tout ce qui fait saillie. Je préfère ce procédé à celui de Critchett, dans lequel on passe préalablement les fils destinés à suturer ensuite les lèvres de la plaie.

Le traitement du staphylome pellucide offre un plus grand intérêt, puisque la vision peut être rétablie, tandis que, dans le cas précédent, elle est toujours perdue d'avance. Par des destructions successives du cône cornéen à son centre de Graefe a réussi à rendre à la cornée sa courbure normale, mais la meilleure indication a été saisie et exécutée par Bowman, qui a eu l'idée de transformer la pupille en une fente sténopéique de la manière suivante : une petite incision est pratiquée sur le bord sclérotical à l'extrémité supérieure du diamètre vertical de la cornée, par exemple, et le bord correspondant de la pupille est attiré dans cette plaie où elle adhère ; quelques jours après, une opération semblable est faite en bas, en sorte que la pupille se trouve transformée en une fente verticale étroite.

M. Abadie a modifié le procédé. Après avoir enlevé avec le trépan une petite rondelle de la cornée au centre du cône, il introduit par cette plaie des ciseaux construits *ad hoc* et pratique une iridotomie verticale dans le segment inférieur de l'iris. M. Abadie a obtenu ainsi des résultats favorables, mais, ainsi que je l'ai dit devant la Société de chirurgie, il est à craindre que les lèvres de la plaie irienne se rapprochent, et aussi que la lame des ciseaux qui passe derrière l'iris contusionne le cristallin et détermine la production d'une cataracte traumatique.

La situation superficielle de la cornée rend compte de la fréquence de ses blessures, qui sont produites surtout par des corps étrangers et des brûlures.

D'une manière générale, les blessures de la cornée sont d'une innocuité à peu près complète, ainsi que le démontrent journellement les incisions et les ponctions faites par le chirurgien dans cette membrane, mais elles sont aggravées souvent par la contusion ou la déchirure de l'iris, du cristallin, l'issue du corps vitré, etc.

Il faut cependant faire une exception pour les brûlures qui offrent une extrême

gravité : elles sont, en effet, presque toujours suivies immédiatement de l'opacité de la membrane, qui se perfore ou devient leucomateuse.

Quant aux corps étrangers, ce sont ordinairement des paillettes de fer, d'acier, de silex, des grains de poudre, etc. Quand ils sont implantés dans la lame élastique de Bowman, ce qui est la règle, on les enlève facilement avec une plume d'oie taillée en pointe, en imprimant une petite secousse à la partie libre du corps étranger. Mais, s'ils sont situés dans l'épaisseur du tissu propre et complètement recouverts, le bistouri devient nécessaire pour détruire par le grattage les couches de la cornée placées au devant. Il faudra enfin pratiquer une véritable incision si le corps étranger occupe la lame de Descemet, et faire en sorte qu'il ne tombe pas dans la chambre antérieure. Desmares a conseillé dans ces cas d'introduire de la main gauche par la cornée une aiguille à paracentèse derrière le corps étranger, pour lui donner un point d'appui et s'opposer à sa chute dans la chambre antérieure, après quoi on pratique une incision de la main droite directement sur le corps étranger, qui sort spontanément ou que l'on retire avec une pince.

A côté des plaies accidentelles qui intéressent le tissu cornéen je dois signaler les plaies pratiquées par le chirurgien dans un but thérapeutique. Le mode d'incision de la cornée domine l'histoire de l'opération de la cataracte. Ce n'est pas ici le lieu d'entrer dans la discussion des divers procédés de l'extraction. Je dirai seulement, eu égard aux plaies de la cornée, que celles-ci se divisent en plaies à lambeau et en plaies linéaires. Les premières passent par un des petits cercles de la sphère que représente le globe de l'œil, tandis que les secondes passent toujours par l'un des grands cercles. Il en résulte que les bords de la plaie sont larges, taillés en biseau dans le premier cas; ils sont au contraire étroits et taillés à pic dans le second : aussi la réunion est-elle beaucoup plus rapide dans les plaies linéaires, à cause de la coaptation exacte et naturelle des bords, que dans les plaies à lambeau, où il y a chevauchement d'une lèvre sur l'autre. C'est donc aux plaies linéaires de la cornée qu'il convient d'avoir recours dans l'extraction de la cataracte.

Il me reste, afin de compléter l'histoire de la cornée, à parler d'un point très important pour la chirurgie oculaire : du mode d'union de la cornée avec la sclérotique.

Nous avons dit plus haut que la cornée, enchâssée dans l'ouverture antérieure de la sclérotique à la manière d'un verre de montre, est recouverte sur toute sa circonférence par la sclérotique. Le biseau cornéen C (fig. 77), un peu plus large en haut et en bas que sur les côtés, mesure un millimètre de hauteur. Il présente un bord antérieur superficiel et un bord postérieur profond. L'iris (H) s'attache à l'union de la sclérotique et de la cornée, mais cette insertion se fait au bord postérieur du biseau cornéen. Il en résulte ce fait important, c'est que la grande circonférence de l'iris ne correspond pas extérieurement à la ligne d'union de la sclérotique et de la cornée, mais qu'elle en est éloignée d'environ 1 millimètre.

En conséquence, *dans l'opération de la cataracte, la ponction et la contre-ponction pourront porter sur la sclérotique sans que l'iris soit intéressé, sans que le couteau abandonne la chambre antérieure.*

L'existence du biseau cornéen permet de comprendre un symptôme important de l'iritis, je veux parler du cercle grisâtre qui entoure la cornée. En effet,

les vaisseaux qui se rendent à l'iris traversent la sclérotique au niveau du bord supérieur de ce biseau ; quand ces vaisseaux sont phlogosés, ils forment dans ce point un cercle rouge, mais ce cercle est éloigné du rebord cornéen de toute la hauteur du biseau, c'est-à-dire de 1 millimètre : c'est précisément cette portion de sclérotique correspondant à la hauteur du biseau, dont la couleur grise anormale est conservée, qui forme le cercle de l'iritis.

A l'union de la sclérotique, de la cornée et de l'iris, existe un canal veineux (G, fig. 77) connu sous le nom de canal de Fontana ou de Schlemm ; nous y reviendrons plus loin.

Lamina fusca.

La sclérotique est séparée de la membrane sous-jacente, c'est-à-dire de la choroïde, par une couche de tissu cellulaire très lâche qui permet de détacher facilement ces deux membranes l'une de l'autre. Quelques auteurs en font une membrane spéciale à laquelle ils donnent le nom de *lamina fusca*, à cause de sa couleur brunâtre, mais ce n'est pas en réalité une membrane continue. Dans cette couche lamelleuse cheminent les nerfs ciliaires, qui, nés du ganglion ophthalmique, traversent la sclérotique au pourtour du nerf optique pour se porter d'arrière en avant jusqu'au voisinage du grand cercle de l'iris. Ces nerfs se trouvent donc compris entre la sclérotique, membrane fibreuse inextensible, et la choroïde. Supposons la pression intra-oculaire subitement augmentée, ces nerfs seront comprimés : d'où les douleurs atroces du glaucome aigu ; et, comme ils fournissent les nerfs de la cornée, on comprend aisément l'un des symptômes importants de cette maladie, l'insensibilité de la cornée.

On trouve également dans cette couche les deux artères ciliaires longues.

Nous rappellerons que Le Fort a proposé une théorie du glaucome aigu d'après laquelle la sécrétion produite par une irido-choroïdite s'épancherait entre la sclérotique et la choroïde, ce qui explique, en effet, les phénomènes du glaucome, tout aussi bien que l'épanchement intra-oculaire admis par de Graefe.

Choroïde.

Membrane éminemment vasculaire, la *choroïde* est étendue de l'entrée du nerf optique à l'iris, avec lequel elle offre les connexions les plus intimes.

Très mince en arrière, où elle mesure 1/6 de millimètre, elle s'épaissit en avant et atteint 1 millimètre en D (fig. 77) au niveau du point désigné sous le nom de zone choroïdienne.

La choroïde est formée de trois couches : une couche extérieure, lamelleuse ; une couche intérieure, pigmentaire, et une couche intermédiaire, vasculaire. La couche vasculaire est elle-même composée d'artères, de veines et de capillaires. La couche des capillaires, désignée encore sous le nom de membrane *chorio-capillaire*, est la plus rapprochée du centre de l'œil, et c'est elle qui donne au fond de l'œil cet aspect rouge uniforme que les débutants en ophthalmoscopie voient tout d'abord avant de distinguer la papille et les divers autres détails.

La partie antérieure de la choroïde ou zone choroïdienne se continue directement avec la choroïde en arrière dans un point désigné sous le nom d'*ora serrata*,

expression dont se servent encore parfois les ophthalmologistes. L'ora serrata est placée en avant de l'équateur de l'œil à 5 ou 6 millimètres environ en arrière de la circonférence de la cornée. La zone choroïdienne est donc cette portion de la choroïde située entre l'ora serrata en arrière et la circonférence de la cornée en avant.

Elle présente à considérer une face externe, en rapport avec la sclérotique; une face interne, contiguë à la membrane sous-jacente, la rétine, qui dans ce point porte le nom de zone de Zinn; une extrémité postérieure, simple, se continuant directement avec la choroïde, et une extrémité antérieure qui se divise en deux parties : l'une externe E (fig. 77), ou *muscle ciliaire*, et l'autre interne F (fig. 77), ou *procès ciliaires*.

Deux couches de fibres musculaires lisses constituent le muscle ciliaire (ancien ligament ciliaire) : une couche externe radiée (muscle de Brücke) s'étendant du

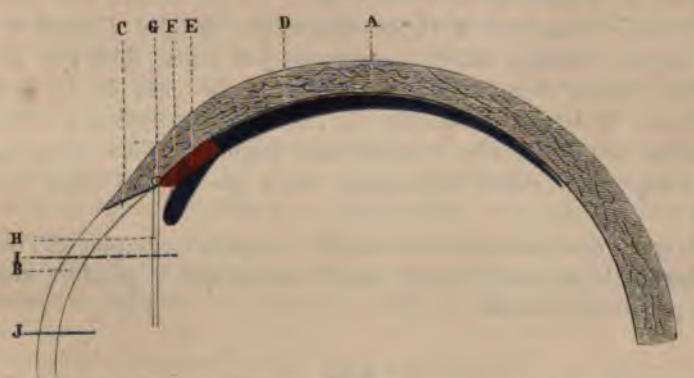

Fig. 77. — *Schéma montrant le biseau cornéen et la terminaison de la choroïde en avant.*

A, sclérotique.
B, cornée.
C, biseau cornéen.
D, choroïde.
E, muscle ciliaire.
F, procès ciliaires.
G, canal de Schlemm.
H, iris.
I, chambre postérieure.
J, chambre antérieure.

canal de Schlemm en avant à la zone choroïdienne en arrière, qu'il contribue à former, et une couche interne circulaire (muscle de Rouget et H. Müller). Ce muscle, appelé encore muscle tenseur de la choroïde, joue un rôle absolument déterminé aujourd'hui : c'est le muscle de l'accommodation. Il exerce une compression circulaire sur le cristallin, dont il modifie la courbure de façon à diminuer ou à augmenter la convergence des rayons lumineux. J'ai déjà parlé de l'action de ce muscle dans l'hypermétropie.

Hancock a voulu faire jouer au muscle ciliaire un rôle important dans la production du glaucome aigu, qui pour lui ne serait autre chose qu'une contracture de ce muscle. Il proposa en conséquence de traiter cette affection par la section en travers des fibres musculaires, et il obtint des résultats heureux. Mais je ferai remarquer qu'une ponction faite sur un point quelconque du globe diminue la pression intra-oculaire, aussi bien que l'iridectomie proposée par de Graefe, et qu'il est impossible d'affirmer qu'une ponction au niveau du muscle ciliaire agit seulement en brisant l'anneau musculaire contracturé.

Les *procès ciliaires* (F, fig. 76) forment autour du cristallin une couronne com-

posée d'une soixantaine de plis rayonnés. Ils présentent une face externe en rapport avec le ligament ciliaire ; une face interne en rapport avec la zone de Zinn et la grande circonférence du cristallin; une extrémité postérieure et supérieure se continuant avec la zone choroïdienne ; une extrémité antérieure et inférieure libre, flottante dans la chambre postérieure, contiguë à la face postérieure de l'iris.

Placés entre le muscle ciliaire et le cristallin, les procès ciliaires sont manifestement destinés à contribuer, comme agents passifs, à la production du phénomène si important de l'accommodation de l'œil aux différentes distances ; ils répartissent uniformément la pression sur la lentille en même temps qu'ils la protègent contre une action trop énergique du muscle.

La choroïde est susceptible d'être envahie par des tumeurs sarcomateuses, tantôt blanches, le plus souvent chargées de pigment.

La marche de ce sarcome est très insidieuse : il débute par une petite tumeur qui, appréciable seulement à l'ophthalmoscope, décolle d'abord la rétine et modifie à peine le champ visuel. Il progresse peu à peu, finit par abolir complètement la vision et provoque les violentes douleurs de la compression intra-oculaire. Il détruit la coque de l'œil, fait irruption à l'extérieur et peut franchir les limites de l'orbite pour gagner la joue, le sinus maxillaire, la tempe et la cavité crânienne, ainsi que j'en ai observé plusieurs exemples.

Il faut exiger impérieusement du malade le sacrifice complet de l'œil aussitôt que le diagnostic aura été établi, avant surtout que le produit morbide ait gagné les parois de l'orbite.

Iris.

L'*iris* représente un diaphragme tendu verticalement en arrière de la cornée, au devant du cristallin, et percé, à son centre, d'un trou qui forme la pupille.

Cette membrane est, comme la choroïde, essentiellement vasculaire, et des vaisseaux communs établissent entre elles de si intimes relations, que ces deux membranes ne constituent en réalité qu'un seul système : aussi l'inflammation les envahit-elle très rarement d'une manière isolée et constitue-t-elle une véritable irido-choroïdite.

L'iris, par sa grande circonférence, répond au bord postérieur du biseau cornéen, au point de jonction de la cornée, de la sclérotique, du muscle ciliaire et du canal de Schlemm.

Il est fixé en ce point par la réflexion de la lame élastique postérieure ou membrane de Descemet, qui constitue une sorte de ligament auquel on a donné le nom de *ligament pectiné;* il est encore fixé par quelques fibres du muscle ciliaire, et aussi par les nombreux vaisseaux et nerfs qui de la sclérotique et de la choroïde se rendent à l'iris.

Malgré ces divers moyens d'union les attaches de l'iris sont loin d'être résistantes, et elles cèdent à une légère traction, comme aussi à une contusion du globe de l'œil.

Tendu verticalement en avant du cristallin, sur lequel il semble se mouler, l'iris circonscrit entre cet organe et la cornée deux espaces auxquels on donne

le nom de *chambres de l'œil*, et que nous retrouverons plus loin à propos des milieux.

L'iris est mobile, comme flottant dans les chambres de l'œil, sur les parois desquelles il peut contracter adhérence dans certains cas d'iritis ou de kératite (synéchies).

La couleur de l'iris présente des nuances infinies. Elle est en générel en harmonie avec celle des cheveux : bleue chez les sujets blonds, brune chez les sujets noirs. Sa surface est lisse et présente un reflet brillant. Elle devient terne et change de couleur sous l'influence du processus inflammatoire.

L'iris peut manquer complètement ou n'être représenté que par un anneau très étroit, ce que nous expliquera plus loin l'étude du développement de l'appareil de la vision. Cette *aniridie* est congénitale et ordinairement héréditaire. On remédiera facilement à ce vice de conformation par des lunettes appropriées.

Quelquefois l'iris est fendu du bord pupillaire à sa grande circonférence, comme s'il existait une pupille artificielle : c'est une division congénitale coïncidant souvent avec une division semblable de la choroïde et qui est désignée sous le nom de *coloboma*.

La pupille peut n'être pas centrale (corectopie). Elle peut être complètement oblitérée par la persistance de la membrane capsulo-pupillaire, qui existe chez le fœtus (acorie). Enfin, au lieu d'un seul orifice, l'iris peut en présenter plusieurs (polycorie).

La structure de l'iris comprend : 1° une couche épithéliale en avant; 2° une couche épaisse de pigment en arrière; 3° une couche intermédiaire musculo-vasculaire.

Les fibres musculaires sont lisses : les unes, circulaires, entourent la pupille; les autres, radiées, se portent de celles-ci à la grande circonférence de l'iris, où elles se continuent avec les fibres de la couche profonde du muscle ciliaire. Ce sont ces fibres qui donnent à l'iris la propriété si remarquable de resserrer la pupille (myosis) ou de la dilater (mydriase) sous l'influence de la lumière ou de certains agents thérapeutiques, tels que la fève de Calabar ou la belladone.

Les vaisseaux qui s'y distribuent sont très nombreux : les arbres proviennent des deux ciliaires longues et des ciliaires courtes antérieures (branches des musculaires). Elles constituent deux cercles artériels, le grand et le petit cercle, au niveau de la grande et de la petite circonférence de l'iris.

Les veines suivent un trajet analogue à celui des artères. Se réunissant au niveau de la grande circonférence en une sorte de plexus veineux, elles forment le canal *veineux*, canal de *Fontana* ou de *Schlemm*.

Ce canal veineux (G, fig. 77), aboutissant du système veineux de l'iris, est exactement situé au point d'union de la cornée, de la sclérotique, du muscle ciliaire et de l'iris. On conçoit donc que, si l'incision cornéenne dans la cataracte empiète trop sur la sclérotique, si elle dépasse la lèvre postérieure du biseau cornéen, ce canal sera ouvert et fournira un écoulement de sang assez abondant. C'est là un des reproches les plus sérieux à faire à la méthode primitive de de Graefe.

Les nerfs de l'iris émanent du ganglion ophthalmique, à la composition duquel concourent le moteur oculaire commun, la branche ophthalmique de Willis

et un rameau carotidien du grand sympathique. Le moteur oculaire commun se distribue aux fibres circulaires et préside par conséquent à la contraction de la pupille; le grand sympathique anime les fibres radiées et préside à la dilatation de la pupille : de là le rôle important que joue l'examen de cet orifice dans la paralysie des différentes branches nerveuses qui se distribuent dans l'iris.

Par suite de sa grande vascularité, l'iris s'enflamme fréquemment et sous l'influence de causes très diverses. L'inflammation est aiguë ou chronique : une iritis aiguë peut survenir à la suite d'une plaie, d'une contusion de l'œil ; elle accompagne ordinairement les ophthalmies purulentes, mais en général l'iritis a plutôt une marche chronique. Elle est parfois sous la dépendance de l'affection rhumatismale, mais la cause par excellence de l'iritis est la syphilis. Bien que l'iritis syphilitique n'ait pas en réalité de caractère pathognomonique, on peut cependant dire qu'elle a une physionomie particulière qui trompera peu un observateur exercé. Je rappellerai que la déformation de la pupille, le changement de couleur de l'iris, la perte de son aspect brillant, les irrégularités de sa surface, qui parfois forment de véritables petites tumeurs, le cercle gris périkératique et de violentes douleurs circum-orbitaires, sont les principaux symptômes auxquels on reconnaîtra l'iritis. Souvent des exsudats se déposent dans le champ pupillaire, obscurcissent plus ou moins complètement la vision, déterminent la production de synéchies, et, si un traitement énergique et spécifique n'intervient pas, la vision peut être à jamais perdue. L'iritis est une maladie très insidieuse, l'iritis syphilitique surtout, en ce que, à un examen superficiel, l'œil paraît à peine malade, à cause du peu de réaction produit sur la conjonctive et sur la cornée.

L'iris est depuis quelques années le siège d'une opération qui a fortement agité le monde chirurgical : nous voulons parler de l'*iridectomie*.

L'iridectomie consiste à retrancher une portion plus ou moins grande d'iris que l'on a attirée à l'extérieur à travers une incision faite à la cornée.

Jusqu'en 1852, l'incision, le décollement, l'excision ou l'arrachement de l'iris, désignés dans les traités spéciaux par des noms plus difficiles à retenir que le manuel opératoire lui-même, n'avaient qu'un seul but, ne répondaient qu'à une seule indication : ouvrir une porte aux rayons lumineux à travers un iris oblitéré, en un mot, pratiquer une pupille artificielle, ce qu'avait fait pour la première fois, en 1728, le chirurgien anglais Cheselden.

Le champ des indications opératoires a été singulièrement agrandi par de Graefe. Ce chirurgien, ayant rattaché la production du glaucome à une iridochoroïdite, eut la pensée logique de combattre cette terrible affection en s'attaquant directement à la cause immédiate. Il fit l'iridectomie et réussit. Appliquée au traitement du glaucome aigu, l'iridectomie est une conquête précieuse, quel que soit d'ailleurs son mode d'action. Pour bien fixer le but qu'il se proposait, de Graefe la désigna sous le nom d'*iridectomie antiphlogistique*, en opposition à l'iridectomie pratiquée pour rétablir la pupille obstruée par une cause quelconque, qu'il appela *iridectomie optique*.

On a appliqué l'iridectomie au traitement du glaucome chronique, mais sans succès, à cause des désordres irréparables qui succèdent dans les milieux de l'œil à la pression intra-oculaire longtemps prolongée. L'iridectomie antiphlo-

gistique a été souvent tentée également contre divers états inflammatoires chroniques de l'œil : les kératites vasculaires, par exemple, dont je parlais plus haut. J'ai plusieurs fois combiné ce traitement avec la tonsure conjonctivale, mais sans résultat sérieux.

L'iridectomie optique et l'iridectomie antiphlogistique sont donc deux opérations ou plutôt deux indications dont la valeur est indiscutable.

Il n'en est pas de même d'une troisième application.

De Graefe, à la recherche du 100 pour 100 de succès dans les opérations de cataracte, fut amené à modifier profondément notre méthode française de Daviel, la kératotomie à lambeau. Il imagina un couteau spécial, diminua de moitié la largeur de l'incision, la fit linéaire au lieu de la faire à lambeau et la recula en arrière de la cornée sur la sclérotique au niveau même de l'insertion de l'iris. L'opération devenait ainsi beaucoup plus difficile. L'un des obstacles les plus puissants à la sortie du cristallin était l'étroitesse de la plaie sclérotícale, et aussi la présence de l'iris, contre lequel venait buter la lentille. L'iris gênant la sortie du cristallin, on le coupa. Telle est l'origine de l'iridectomie appliquée à l'opération de la cataracte. Elle a donc un but purement mécanique, celui de favoriser la sortie du cristallin. On a ajouté plus tard que l'iridectomie dans ce cas était encore une mesure *prophylactique* contre l'iritis consécutive. Cela est vrai, mais le but prophylactique est néanmoins secondaire dans la méthode de de Graefe.

L'iridectomie dans l'extraction de la cataracte n'a jamais été franchement acceptée par tous les chirurgiens, et elle perd de plus en plus de terrain. On la considère comme un auxiliaire dangereux dont on voudrait pouvoir se passer ; aussi plusieurs chirurgiens, Küchler, Notta, Liebreich, ont-ils peu à peu rapproché leur incision du centre de la cornée pour pouvoir se dispenser de couper l'iris. Je dois dire cependant que la plupart restent fidèles à la méthode de de Graefe, modifiée par l'auteur lui-même, et qu'ils pratiquent la section linéaire de la cornée avec iridectomie. D'ailleurs, il n'y a pas actuellement de méthode classique pour l'extraction de la cataracte; c'est encore une question à l'étude.

Des *corps étrangers*, tels que paillettes métalliques, éclats de capsule, fragments de verre, grains de plomb, etc., peuvent, après avoir traversé la cornée, s'implanter dans l'iris et y produire de très graves accidents. Si l'on ne peut les dégager avec une pince, il faut exciser le morceau d'iris où ils sont implantés.

Rétine.

La *rétine*, située entre la choroïde, à laquelle elle est juxtaposée, et la membrane hyaloïde, qui lui est sous-jacente, peut être considérée comme l'épanouissement du nerf optique à son entrée dans l'intérieur du globe de l'œil. Très mince ($0^{mm},1$ à 2), de couleur blanc grisâtre, très légèrement opaline, elle est très fragile et rappelle par sa structure délicate celle de la substance cérébrale avec laquelle elle offre d'ailleurs la plus grande analogie.

Vue par sa face interne, la rétine nous présente tout d'abord à étudier la *papille du nerf optique*, c'est-à-dire l'orifice de la sclérotique par lequel pénètre le nerf optique, et au pourtour duquel s'attache la gaîne de ce nerf. La papille est située à 1 millimètre au-dessous et à 2 millimètres en dedans de l'axe

optique : aussi, quand on veut la voir à l'ophthalmoscope, faut-il que le malade dirige l'œil vers l'oreille opposée du chirurgien : elle se présente sous la forme d'un disque généralement ovalaire, plus rarement circulaire, de couleur rosée, limité à sa circonférence par une zone blanche, et présentant au centre une légère excavation du fond de laquelle se dégage l'artère centrale de la rétine.

La zone blanche périphérique appartient à la sclérotique, et elle est due à ce que la choroïde ne vient pas s'insérer exactement sur les bords de l'orifice sclérotical. La couleur rosée de la papille peut subir d'importantes modifications : elle peut devenir noirâtre lorsqu'elle renferme, par exemple, un foyer hémorrhagique. Elle peut être simplement rouge, très vascularisée, comme dans la névrite optique, que cette névrite soit primitive ou consécutive à une lésion cérébrale (1). D'autres fois la teinte rosée disparaît pour faire place à une teinte blanche : la papille apparaît alors sous la forme d'un disque blanc, brillant, nacré, tirant quelquefois sur le bleu, dont les contours se détachent nettement du fond de l'œil. Cet état correspond à une atrophie des éléments nerveux du nerf optique et de la rétine. Ces éléments, ainsi que les capillaires qui s'y distribuent, ayant disparu, on n'aperçoit plus que la sclérotique, dont la coloration est précisément celle que nous venons de décrire.

L'excavation papillaire se présente normalement sous la forme d'une tache blanche, ronde, plus ou moins large, située au point d'émergence des vaisseaux, mais elle est susceptible de prendre des proportions considérables : c'est ce qu'on observe en particulier dans le glaucome. L'œil étant soumis dans cette affection à une forte pression intérieure, on conçoit que la coque oculaire cède dans les points les moins résistants et déjà naturellement déprimés. Il en résulte que l'artère centrale forme un coude très marqué sur les bords de l'excavation, et c'est sans doute à cette coudure brusque que sont dus les battements spontanés de cette artère, signe pathognomonique du glaucome.

A l'extrémité de l'axe optique correspond la *tache jaune*, *macula lutea*. Elle est constituée par deux replis de la rétine entre lesquels se voit une dépression désignée sous le nom de *foramen central*, au fond duquel la rétine amincie est réduite à la seule couche des bâtonnets. Pour éclairer et voir cette tache, il faut que le malade regarde directement devant lui, mais l'examen en est difficile, à cause du reflet du miroir. Le rôle de la tache jaune est fort important : c'est pourquoi les hémorrhagies, les exsudats qu'on y rencontre, sont suivis de la perte de la vision.

Par sa face externe la rétine n'adhère pas à la choroïde ; elle ne lui est que juxtaposée : aussi peut-elle en être plus ou moins écartée lorsqu'un épanchement se produit entre elles, que le liquide épanché soit du sang, ou, ce qui est beaucoup plus fréquent, qu'il soit séreux. Cet accident, désigné sous le nom de *décollement* de la rétine, compromet singulièrement la vision par suite de l'altération qu'il détermine dans les éléments de la membrane. Aussi, bien qu'elles n'aient pas donné jusqu'ici de grands résultats, doit-on encourager les tentatives faites par Sichel, de Graefe, Bowman, pour ponctionner la rétine, évacuer dans l'humeur vitrée le contenu de la poche et en obtenir le retrait vers la choroïde.

(1) Le diagnostic de certaines lésions cérébrales fait à l'aide de l'examen de la rétine a donné naissance à la *cérébroscopie rétinienne*, sur la valeur clinique de laquelle je ne suis pas en mesure de me prononcer.

Le liquide épanché entre les deux membranes peut ne pas être réuni en collection, mais répandu uniformément à leur surface : c'est ce qu'on observe dans certains cas de rétinite syphilitique où se produit un exsudat sous-rétinien. Au lieu d'être rouge, le fond de l'œil est alors uniformément grisâtre, ce qui tient à ce que le liquide forme une couche opaque au devant de la membrane chorio-papillaire; quoique curable, cette affection est très rebelle au traitement.

La face externe de la rétine répond immédiatement à la couche la plus interne de la choroïde, c'est-à-dire à la couche pigmentaire; normalement, le pigment ne se dépose jamais sur la rétine, mais à l'état pathologique cette membrane peut en être infiltrée. Tantôt on aperçoit à sa surface des plaques noires disséminées sans ordre; ces plaques affectent parfois au contraire une disposition régulière, suivent le trajet des vaisseaux qu'elles finissent par atrophier, et rappellent la forme des corpuscules osseux. Le nom de *rétinite pigmentaire*, sous lequel on désigne cette affection, ne doit pas impliquer le point de départ exact de la maladie, car il est plus vraisemblable qu'elle a son origine dans la choroïde. La rétinite pigmentaire s'observe chez les *héméralopes* (malades qui sont dans l'impossibilité de voir après le coucher du soleil), et, chose très singulière, se rencontrerait, au dire de Liebreich, 40 à 50 fois sur 100, chez les sujets issus de parents consanguins, ce qui d'ailleurs n'est pas démontré.

La rétine reçoit ses vaisseaux d'un tronc unique, l'*artère centrale de la rétine*, provenant de l'ophthalmique. Cette artère se prolonge dans l'épaisseur du nerf optique et apparaît dans l'œil au centre de la papille, où elle se divise aussitôt en deux branches, l'une supérieure, l'autre inférieure. Elle occupe la couche la plus interne de la rétine, c'est-à-dire qu'elle est placée en avant de la membrane de Jacob : aussi est-elle très facile à découvrir à l'ophthalmoscope et peut-on se guider sur l'une de ses branches pour arriver à la papille. La situation des vaisseaux rétiniens rend compte de l'expérience curieuse de Listing et de Purkinje, qui consiste à *voir ses propres vaisseaux rétiniens*, ce qui prouve que les éléments essentiels de la rétine sont situés sur un plan postérieur à celui des vaisseaux.

L'artère centrale de la rétine est susceptible d'éprouver les mêmes lésions que les autres artères : c'est ainsi qu'elle peut présenter des embolies, des anévrysmes. Elle peut encore se rompre et donner naissance à une hémorrhagie, à une *apoplexie* de la rétine. Ces diverses altérations amènent des troubles profonds dans la vision, surtout lorsqu'elles siègent au niveau de la macula.

Comment la rétine se termine-t-elle en avant?

Étendue, ainsi qu'on peut le voir sur la figure 78, de G en D, c'est-à-dire du nerf optique au cristallin, sur la grande circonférence duquel elle se perd, la rétine présente dans ce trajet deux portions bien distinctes : l'une postérieure (A, trait noir), l'autre antérieure (B, trait rouge). La postérieure se compose des diverses couches dont est formée la rétine; la portion antérieure ne renferme plus aucun élément nerveux, mais seulement de la substance conjonctive. En conséquence, bien que ces deux portions forment une même membrane continue, elles sont aussi différentes l'une de l'autre qu'un muscle l'est de son tendon.

On réserve à la portion postérieure le nom de rétine et on désigne la partie antérieure par le nom de l'anatomiste qui l'a décrite le premier, on l'appelle

zone de Zinn. La rétine proprement dite naît donc au pourtour du nerf optique pour se terminer au bord postérieur de la zone de Zinn.

Les éléments nerveux de la rétine commencent à diminuer à partir de l'équateur de l'œil ; ils n'ont toutefois complètement disparu qu'au point où commence la zone de Zinn, c'est-à-dire à 6 millimètres environ en arrière du rebord cornéal, ainsi que l'a démontré le professeur Gosselin à l'époque où l'on pratiquait encore l'abaissement de la cataracte. L'union de la rétine à la zone de Zinn se fait suivant une ligne légèrement festonnée à laquelle certains auteurs donnent le nom d'*ora serrata :* mais cette dernière expression s'applique ordinairement à la ligne d'union de la choroïde et de la zone choroïdienne.

La zone de Zinn commence donc à 6 millimètres environ en arrière du

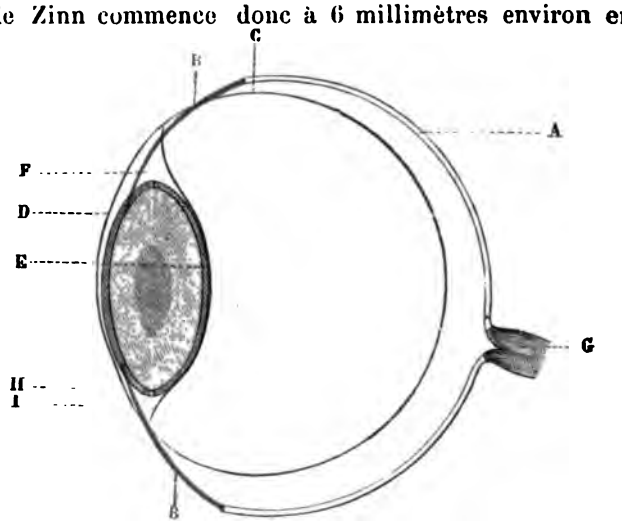

Fig. 78. — *Schéma destiné à montrer la terminaison en avant de la rétine et de la membrane hyaloïde sur le cristallin.*

A, rétine.
BB, zone de Zinn.
C, membrane hyaloïde.
D, cristalloïde antérieure.
E, cristalloïde postérieure.
F, canal godronné.
G, nerf optique.
H, feuillet antérieur de la membrane hyaloïde.
I, feuillet postérieur de la membrane hyaloïde.

rebord sclérotical et se termine en avant à la grande circonférence du cristallin. Par son bord postérieur elle se continue directement avec la rétine; par son bord antérieur elle s'unit à la membrane hyaloïde (C), qui lui est sous-jacente, pour aller se terminer sur la face antérieure du cristallin et se confondre avec la cristalloïde antérieure (D). Sa face interne répond à la grande circonférence du cristallin et à une portion du corps vitré. Sa face externe est en rapport immédiat avec la zone choroïdienne. Les deux faces respectives de la zone choroïdienne et de la zone de Zinn s'engrènent l'une dans l'autre en avant, c'est-à-dire au niveau des procès ciliaires; il n'y a toutefois que contiguïté entre elles, et c'est une erreur grave de dire avec certains auteurs classiques que les procès ciliaires adhèrent intimement à la zone de Zinn.

La partie antérieure de cette zone, celle qui correspond aux procès ciliaires est légèrement recouverte du pigment qu'y ont déposé ces derniers; on désigne encore parfois les plis qu'elle forme sous le nom de *procès ciliaires de la rétine*,

mauvaise expression qui ne peut qu'ajouter un peu plus de confusion à une description déjà complexe par elle-même.

La rétine jouit d'une sensibilité spéciale; elle réagit sous l'influence de la plus légère pression, et la réaction consiste en une impression lumineuse dont l'intensité est en rapport avec celle de la pression. La rétine ne réagit, bien entendu, de cette façon, que si elle est capable de percevoir les rayons lumineux : aussi doit-on toujours, avant de pratiquer une opération de cataracte, rechercher le degré d'impressionnabilité de la rétine. Serres d'Alais a donné le nom de *phosphène* à cette sensation lumineuse éprouvée sous l'influence d'une légère pression. Il y a les phosphènes frontal, jugal, nasal, temporal. Pour en constater l'existence, il faut presser légèrement sur le globe de l'œil du côté opposé à celui vers lequel on fait regarder le malade. Ce dernier aperçoit alors des cercles lumineux. Très important en théorie, ce signe perd de sa valeur pratique par la difficulté qu'on éprouve souvent à se faire bien comprendre des malades.

En terminant, je dirai que la rétine présente une aptitude singulière à la production des tumeurs malignes désignées sous les noms d'encéphaloïdes, de gliomes, gliosarcomes. Primitivement développées au milieu des éléments de la membrane, ces tumeurs restent un certain temps contenues dans l'intérieur du globe et ne sont alors appréciables qu'à l'ophthalmoscope. Elles repoussent peu à peu en avant le corps vitré, le cristallin, l'iris, la cornée, ulcèrent la coque de l'œil et finissent par former une sorte de champignon en dehors de l'orbite, absolument comme les sarcomes de la choroïde, dont j'ai dit un mot plus haut. On y observe assez souvent le cancer mélanique. En même temps qu'elles marchent vers l'extérieur, ces tumeurs peuvent pénétrer dans la cavité crânienne.

Beaucoup plus fréquent chez les enfants qu'aux autres âges de la vie, le cancer de l'œil est d'une extrême gravité et comporte pour tout traitement l'extirpation totale du globe, pratiquée d'aussi bonne heure que possible.

Membrane hyaloïde et corps vitré.

Le *corps vitré* est constitué par une masse fluide ressemblant à du verre fondu, absolument transparente; il occupe les quatre cinquièmes de la coque oculaire, répond en avant à la face postérieure du cristallin, et dans le reste de sa surface à la rétine, qui prend sur lui ses points d'appui. La consistance normale du corps vitré ressemble à celle du blanc d'œuf et présente une certaine cohésion, mais cet organe est susceptible de se ramollir, de devenir tout à fait liquide. Il subit alors dans les divers mouvements de la tête des oscillations qui sont transmises à l'iris : d'où le tremblement de cette membrane, le *tremulus iridis*, comme symptôme du ramollissement du corps vitré.

De même que la consistance diminue, la transparence du corps vitré peut également s'altérer. On y trouve souvent des flocons de forme très variable qui voyagent dans son intérieur, se déplacent à chaque instant et donnent lieu au phénomène dit *mouches volantes*. Il n'est pas rare de trouver au milieu du corps vitré ramolli, au lieu de ces flocons, des cristaux de cholestérine qui produisent à l'ophthalmoscope l'effet de paillettes d'or douées d'un mou-

vement incessant; phénomène désigné en pathologie sous le nom de *synchysis étincelant.*

L'humeur vitrée est revêtue par une membrane spéciale, la *membrane hyaloïde*, dont quelques auteurs ont, à tort selon moi, contesté l'existence, prétendant qu'elle n'est autre que la couche la plus interne de la rétine, dite membrane limitante.

Ce qu'il est permis d'affirmer, car il suffit pour cela d'y regarder à l'œil nu, c'est que l'humeur vitrée est emprisonnée de toutes parts dans une enveloppe d'une transparence parfaite, de la face profonde de laquelle se détachent des cloisons qui la divisent en plusieurs loges. Quoique extrêmement mince, cette membrane suffit pour maintenir l'humeur vitrée en une masse unique tant qu'on ne l'a pas divisée. Quand on vide un œil frais, ne voit-on pas le corps vitré sortir en bloc et rester ainsi un certain temps à l'état de masse bien limitée, ce qui implique nécessairement l'existence d'une enveloppe périphérique?

Le chirurgien n'est-il pas souvent obligé de couper avec des ciseaux la portion du corps vitré qui vient parfois s'engager entre les lèvres de la plaie dans une opération de cataracte, ce qui ne s'explique que par des cloisonnements intérieurs?

Voici comment je comprends la membrane hyaloïde, dont les connexions en avant offrent un intérêt chirurgical de premier ordre.

Contiguë à la face interne de la rétine, à laquelle elle n'adhère en aucune façon, l'hyaloïde enveloppe de toute part l'humeur vitrée, dont elle est inséparable. Arrivée au voisinage de la grande circonférence du cristallin, la membrane hyaloïde se divise en deux feuillets: l'un, antérieur (H, fig. 78), s'applique à la face interne de cette zone et se confond avec elle pour aller ensuite s'unir ensemble à la cristalloïde antérieure; l'autre, postérieur (I, fig. 78), passe derrière le cristallin, tapisse la niche dans laquelle est reçue cette lentille et se confond avec la cristalloïde postérieure E.

L'écartement des deux lames de l'hyaloïde limite au pourtour du cristallin un canal triangulaire F désigné sous le nom de *canal godronné* ou de Petit, à cause de la forme régulièrement bosselée qu'il revêt quand il est distendu.

Je n'ignore pas que cette description est quelque peu schématique et qu'il serait aussi exact de dire: la membrane hyaloïde se termine en avant en se confondant avec la face interne de la zone de Zinn, qui se divise elle-même en deux feuillets, l'un antérieur, l'autre postérieur. Quoi qu'il en soit, le fait indiscutable c'est que la zone de Zinn et la membrane hyaloïde ne forment en avant qu'une seule et même membrane, et que cette membrane s'unit de la manière la plus intime avec l'enveloppe du cristallin; et, pour dégager encore davantage de la question anatomique ce qu'il importe à un haut degré que sache le chirurgien, nous dirons: *Le corps vitré présente avec l'appareil cristallinien des connexions si intimes, que si l'on tente, dans l'opération de la cataracte, de faire sortir le cristallin sans avoir préalablement détruit ces connexions, le corps vitré s'échappe en bloc à l'extérieur.*

Le corps vitré, débordant légèrement le cristallin sur sa circonférence, est en rapport à la périphérie du globe de l'œil avec les procès ciliaires et se trouve très peu éloigné de la grande circonférence de l'iris. Une conséquence importante résulte de ce rapport. Nous avons vu plus haut que, grâce au biseau cornéen, l'incision dans l'opération de la cataracte peut porter sur la sclérotique

sans que pour cela le couteau cesse de cheminer dans la chambre antérieure en avant de l'iris. Mais on conçoit qu'il suffise d'un bien faible écart en arrière pour ouvrir la membrane hyaloïde et donner issue au corps vitré. Aussi est-ce là un accident presque inséparable de la méthode primitive de de Graefe ; c'est la raison principale qui a engagé l'auteur et ses élèves à rapprocher de plus en plus l'incision du limbe sclérotical.

L'issue du corps vitré doit, en effet, toujours être considérée comme un accident qu'il faut chercher à éviter, sans toutefois s'en préoccuper outre mesure lorsqu'il n'en est sorti qu'une faible quantité : car, ainsi que le docteur Piermé l'a démontré, le corps vitré se reproduit assez rapidement.

Chambres de l'œil.

On désigne sous le nom de *chambre de l'œil* l'espace compris entre la face antérieure du cristallin et la face postérieure de la cornée. L'iris tendu verticalement au devant du cristallin divise cet espace en deux parties communiquant entre elles à travers la pupille, l'une antérieure, *chambre antérieure*, l'autre postérieure, *chambre postérieure*.

Il est aisé de voir sur nos diverses coupes antéro-postérieures combien ces deux chambres diffèrent l'une de l'autre : la chambre antérieure, étendue de la cornée à la face antérieure de l'iris, mesure environ 2 millimètres de profondeur au centre de la cornée ; la chambre postérieure, limitée par la face postérieure de l'iris et la face antérieure du cristallin, est au contraire une chambre virtuelle, c'est-à-dire que normalement l'iris touche la face antérieure du cristallin, et par suite bombe très légèrement; ce rapport intime rend bien compte de la fréquence des synéchies postérieures. Par suite de sa courbure, le cristallin s'écarte légèrement en haut de la face postérieure de l'iris, mais cet espace est comblé par les procès ciliaires.

Les chambres de l'œil sont baignées par un liquide clair et limpide désigné sous le nom d'*humeur aqueuse*. Ce liquide a pour usage de maintenir la cornée sous un certain degré de tension, et la preuve en est que cette membrane s'affaisse aussitôt après la sortie de l'humeur. Elle maintient également l'iris à sa place : en effet, à peine la chambre antérieure est-elle vidée, que l'iris vient se précipiter en avant et toucher la face postérieure de la cornée. Il résulte de là que, dans l'opération de la cataracte, la ponction et la contre-ponction doivent être pratiquées assez vite pour que l'humeur aqueuse ne puisse sortir dans l'intervalle des deux temps opératoires, sinon, l'iris viendra s'appliquer sur le couteau et forcera quelquefois à interrompre l'opération.

L'humeur aqueuse a la propriété de se reproduire très rapidement; elle jouit également d'une action résorbante suffisamment active pour qu'on ait fondé sur elle une méthode d'opération de la cataracte, la *discision de la capsule*. Lorsque la cataracte est tout à fait molle, que sa couleur est d'un blanc laiteux, qu'il n'existe pas de noyau, on *divise* la cristalloïde antérieure de façon à mettre la substance du cristallin en contact immédiat avec l'humeur aqueuse qui en détermine la résorption plus ou moins rapide.

La chambre antérieure est souvent remplie par du pus, par du sang; elle contient parfois des corps étrangers, et le cristallin lui-même peut s'y loger après luxation. Ces diverses lésions pourront être observées par un examen

direct, mais on s'en rendra un compte bien plus satisfaisant au moyen de l'éclairage latéral.

Cristallin.

On donne le nom de *cristallin* à une lentille biconvexe, offrant la transparence du cristal, située entre le corps vitré, qui est en arrière, et l'iris, qui est en avant.

Le cristallin est reçu dans une sorte de cupule que lui présente la face antérieure du corps vitré. Par sa circonférence, le cristallin répond, de l'intérieur à l'extérieur du globe : 1° à la zone de Zinn, qui y adhère intimement ; 2° à la zone choroïdienne ; 3° au muscle ciliaire; 4° à la sclérotique, immédiatement en arrière du biseau cornéen et du canal de Fontana.

Les deux faces de la lentille cristallinienne n'offrent pas la même courbure : la face postérieure est légèrement plus courbe que l'antérieure.

Le diamètre transversal du cristallin mesure de 9 à 10 millimètres, et son épaisseur est de 4 1/2 à 5 millimètres; son poids varie de 20 à 25 centigrammes.

Le cristallin se compose de deux parties absolument distinctes : une enveloppe ou *capsule*, et un contenu ou *substance propre du cristallin*. Ces deux parties du même organe présentent des aptitudes physiologiques et pathologiques très différentes.

Capsule cristalline. — La capsule entoure le cristallin de toutes parts, et on lui donne généralement, à cause de sa transparence absolue, le nom de cristalloïde, que l'on divise en *antérieure* et *postérieure*.

Quoique très mince, la capsule est résistante ; les chirurgiens savent quelle difficulté parfois insurmontable elle oppose à la sortie du cristallin, malgré des pressions assez fortes, tant qu'elle n'a pas été ouverte.

Elle est, de plus, très *élastique*. On le constate en l'insufflant : elle se laisse distendre par l'air et revient aussitôt sur elle-même. On le constate également en la déchirant : en effet, dès qu'une simple déchirure linéaire a été pratiquée à sa surface, les deux lèvres de l'incision s'écartent aussitôt l'une de l'autre et laissent à nu la substance propre du cristallin, qui s'échappe par cette ouverture sous l'influence de la plus légère pression, et même spontanément. Les deux moitiés de la capsule se replient, s'enroulent sur elles-mêmes, et, s'il reste encore des couches corticales du cristallin non opacifiées (ce qui a lieu dans les cataractes incomplètes), les débris de la capsule entraînent avec eux ces couches, que le chirurgien n'aperçoit pas dans le champ de la pupille, à cause de leur transparence, et qui deviennent bientôt le point de départ d'une cataracte secondaire.

La capsule du cristallin est donc une pierre d'achoppement dans l'opération de la cataracte ; c'est elle qui offre le seul obstacle à la sortie du cristallin (quand l'incision cornéenne est convenable), et c'est elle qui est à peu près toujours la cause ou le point de départ des cataractes secondaires : aussi les chirurgiens ont-ils dirigé avec ardeur leur attention de ce côté. C'est dans le but de prévenir l'emprisonnement des couches corticales dans les débris de la capsule que Perrin modifia le kystitome. Au lieu d'une seule dent, son kystitome en présente plusieurs, ce qui lui donne la forme d'un petit râteau qui divise la

cristalloïde en languettes isolées et impuissantes à faire une poche fermée de toutes parts.

Le problème serait encore bien mieux résolu, si dans l'opération de la cataracte on pouvait enlever le cristallin avec sa capsule. Mais cela est-il possible ?

C'est ici le lieu de rappeler que la zone de Zinn, portion antérieure de la rétine, vient s'attacher et se confondre, au niveau de la grande circonférence du cristallin, avec la cristalloïde antérieure ; que dans ce même point la membrane hyaloïde, ou enveloppe du corps vitré, est tellement confondue avec cette zone, qu'elle ne paraît faire avec elle qu'une seule membrane ; et nous avons vu du reste que pour certains auteurs modernes la membrane hyaloïde n'est autre chose que la couche la plus interne de la rétine. Le cristallin et le corps vitré sont donc unis de la manière la plus intime par leurs enveloppes, celles-ci étant continues l'une à l'autre.

Pour démontrer cette intimité, je fais dans mes cours l'expérience suivante : le corps vitré et le cristallin étant extraits du globe, je tourne et retourne cette masse en tous sens : l'humeur vitrée s'échappe peu à peu des cloisons qui la retiennent, le corps vitré s'affaisse, mais le cristallin reste toujours en place tant que la cristalloïde n'a pas été ouverte : mais, à peine fait-on à cette dernière la moindre déchirure, que le cristallin s'échappe aussitôt. J'en conclus ceci : *Il est matériellement impossible, à l'état normal, d'enlever le cristallin avec sa capsule sans faire sortir en même temps le corps vitré, c'est-à-dire sans vider l'œil.*

On ne saurait, par conséquent, édifier une méthode opératoire qui ait pour but l'extraction du cristallin avec sa capsule, et cependant il est incontestable que le fait peut se produire, mais à l'*état pathologique* et malgré le chirurgien. M. Notta, de Lisieux, m'adressa un cristallin à gros noyau qu'il venait d'extraire : l'examen fait par M. le professeur Grancher, alors chef du laboratoire d'histologie à Clamart, démontra l'existence d'une couche de cellules épithéliales à la surface du cristallin et, par conséquent, l'existence de la capsule elle-même.

Ainsi donc, sous l'influence de certaines conditions pathologiques absolument inconnues et qu'il y aurait grand intérêt à déterminer, les adhérences de la cristalloïde avec le corps vitré ont assez diminué pour que l'appareil cristallinien puisse être extrait en entier.

La cristalloïde est d'une transparence presque inaltérable, et il est très rare qu'elle participe à l'opacité dans la cataracte. Malgaigne avait dit *jamais*, afin de frapper l'esprit des chirurgiens et d'y faire regarder de plus près. Ces opacités de la capsule coïncident avec les cataractes molles, et elles se présentent sous la forme de petites taches blanches, isolées à la surface du cristallin, situées sur un plan superficiel, ce qu'on peut apprécier aisément avec un bon éclairage latéral.

Substance propre du cristallin. — La substance propre du cristallin se compose de deux couches distinctes : l'une superficielle, molle ; l'autre profonde ou centrale, plus ferme.

La couche superficielle présente sur le vivant une consistance gommeuse et se résout après la mort en un liquide appelé liquide de Morgagni. Elle est, en général, la dernière à s'opacifier dans la cataracte, et c'est précisément cette substance molle qu'entraîne avec elle la capsule en se rétractant après la kystotomie, et qui plus tard produit à son tour les cataractes secondaires.

La couche profonde est composée de fibres qui forment deux plans super-

posés : le premier plan, de beaucoup le plus mince, renferme des fibres creuses à noyaux, appelées encore tubes. Cette couche, dans la cataracte, constitue l'enveloppe blanche et molle qui entoure à peu près constamment le noyau : d'où le nom de demi-molle donné à cette variété de cataracte, parce qu'elle est molle à sa périphérie et dure au centre. Elle est la plus fréquente de toutes.

Le second plan constitue la partie centrale et la presque totalité du cristallin. Il est plus ferme, plus dense, et a reçu le nom de noyau; c'est à peu près constamment par l'opacité de ce noyau que débutent les cataractes ; l'opacité rayonne ensuite pour gagner la périphérie. Aussi les malades, au début de la cataracte, voient-ils beaucoup mieux quand la pupille est dilatée, circonstance qu'exploitent certains individus en instillant dans l'œil un collyre à l'atropine.

Ce plan est constitué par des fibres dites *fibres dentelées* ou *fibres propres du cristallin*. Ces fibres présentent sur leurs bords des dentelures par lesquelles elles s'engrènent les unes avec les autres de façon à former une mince lamelle. Toutes les lamelles sont superposées et emboîtées les unes dans les autres, comme les lames d'un oignon.

Le plan des cellules et des tubes s'enfonce profondément dans l'épaisseur de la couche des fibres suivant trois lignes qui se rendent en divergeant du centre à la circonférence du cristallin sous forme de rayons. Si les cellules qui forment ces méridiens deviennent granuleuses, tandis que les parties voisines restent transparentes, elles se présentent alors sous l'aspect de trois lignes blanchâtres rayonnant du centre à la circonférence du cristallin, ce qu'on a désigné du nom de cataracte à trois branches.

Le cristallin prend dans la vieillesse une teinte jaunâtre.

Si la cristalloïde devient très rarement opaque, il n'en est pas de même de la substance propre : celle-ci s'altère très facilement, et la plus légère blessure du cristallin détermine la production d'une cataracte traumatique.

Le cristallin cataracté présente une coloration très variable. Il peut être d'un blanc laiteux (cataracte liquide), d'un blanc nacré (cataracte demi-molle), de couleur jaune ambrée (cataracte dure); il peut même être noir.

La consistance de la lentille oscille à l'état pathologique entre celle d'un liquide et une dureté presque pierreuse.

Des expériences faites sur les animaux ont démontré que la capsule était susceptible de pouvoir reproduire le cristallin après son extraction.

Quant à son *développement*, le cristallin naît aux dépens d'un prolongement digitiforme de l'épiderme de l'embryon (voir *Développement de l'appareil de la vision*).

B. — RÉGION PALPÉBRALE.

La *région palpébrale* est exclusivement formée par les paupières.

Les *paupières* sont deux voiles musculo-membraneux destinés à recouvrir et à protéger le globe de l'œil, à maintenir à sa surface une humidité constante et indispensable.

Au nombre de deux, une supérieure et une inférieure, chacune d'elles présente deux faces, deux bords et deux extrémités. Les deux extrémités de chaque paupière se réunissent pour former les commissures, ou les angles, qui sont interne et externe. Les faces sont l'une cutanée, l'autre muqueuse. Des deux bords, l'un est adhérent et se continue, le supérieur avec la région

du sourcil, l'inférieur avec la joue; l'autre bord est libre, et l'espace compris entre les deux bords libres constitue la fente palpébrale.

Cette fente offre une forme et des dimensions très variables suivant les sujets. Elle est petite, grande, arrondie, elliptique, et contribue puissamment à l'expression du visage.

Lorsque les granulations palpébrales ont résisté aux moyens ordinaires de traitement et déterminent par le frottement une kératite souvent très rebelle, on peut obtenir la guérison en agrandissant la fente palpébrale. Pour cela on incise la commissure externe, ce qui fait disparaître le frottement de la paupière sur le globe.

La paupière supérieure est concave en haut au niveau de la base de l'orbite, et convexe en bas. S'enfonçant entre l'orbite et le globe de l'œil, elle y forme une sorte de gouttière, gouttière orbito-palpébrale, dans laquelle il faut porter le bistouri pour ouvrir les abcès de l'orbite; c'est là aussi que viennent faire saillie les diverses tumeurs dont nous avons parlé : lipomes, kystes, etc. Cette gouttière disparaît dans l'œdème, l'emphysème, l'érysipèle, toutes les fois, en un mot, que la paupière est tuméfiée. J'ai signalé en 1867 que, dans les cas d'aphakie consécutive à la luxation sous-conjonctivale du cristallin, cette gouttière diminuait de profondeur par suite d'un léger affaissement du globe. Chacun sait combien elle se creuse chez les sujets malades, amaigris, ce qui contribue à donner une expression particulière à la physionomie des phthisiques, des cholériques, etc.

Après avoir formé la gouttière oculo-palpébrale, la paupière supérieure devient convexe dans sa moitié inférieure; elle se moule sur la convexité du globe, dont elle traduit fidèlement à l'extérieur le volume et la forme.

La paupière inférieure, beaucoup moins étendue que la supérieure, présente un sillon oculo-palpébral très superficiel et ne joue en quelque sorte qu'un rôle passif dans l'occlusion du globe de l'œil, puisqu'elle est à peu près immobile.

Superposition des plans.

Les couches dont se composent les paupières présentent une grande simplicité. On voit sur une coupe verticale antéro-postérieure qu'elles sont au nombre de cinq.

Nous trouvons successivement :

1° La peau (F);

2° Une couche musculaire (G);

3° Une couche de tissu conjonctif;

4° Une couche fibro-cartilagineuse (EH);

5° Une membrane muqueuse (J).

1° *Peau* (F). — La peau des paupières est remarquable par sa finesse, sa minceur, sa diaphanéité, qui permettent d'apercevoir les vaisseaux au-dessous d'elle. Elle présente des plis transversaux formés par les mouvements des paupières. Ces plis, d'abord temporaires, deviennent permanents et peuvent être si nombreux que la paupière est tout à fait ridée; c'est de l'angle externe des paupières que partent ces trois plis désignés sous le nom de patte d'oie, qui révèlent impitoyablement la marche du temps. Les plis de la paupière supérieure s'exagèrent lorsque le globe de l'œil s'affaisse par une cause quelconque :

issue du corps vitré, de l'humeur aqueuse. J'ai proposé d'en faire un symptôme de la luxation sous-conjonctivale du cristallin.

Lorsqu'on pratiquera une incision sur les paupières, elle devra toujours être parallèle à ces plis, c'est-à-dire horizontale.

La peau des paupières, vu sa délicatesse, est fréquemment le siège d'érythème, d'érysipèle. Cela ne devra toutefois pas empêcher le chirurgien de pratiquer la suture des plaies de la paupière lorsqu'elles seront suffisamment étendues. Cependant les plaies horizontales ont une telle tendance au rapprochement,

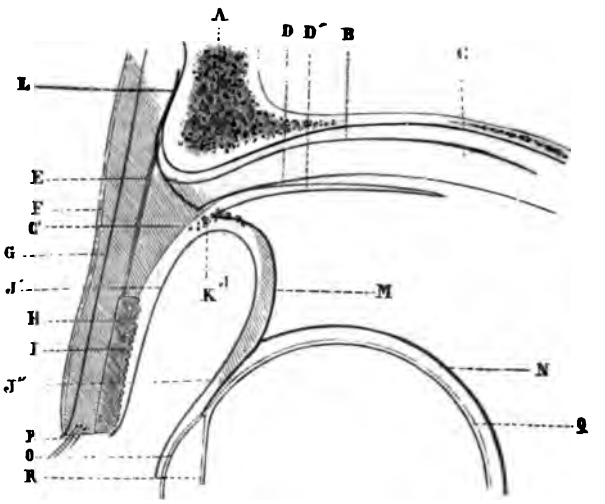

Fig. 79. — *Schéma représentant la structure de la paupière* (paupière supérieure).

A, coupe de l'os frontal.
B, périoste orbitaire.
C, muscle releveur de la paupière supérieure.
C', tendon du muscle releveur.
DD', prolongement de l'aponévrose orbitaire sur le muscle releveur.
E, ligament suspenseur du cartilage tarse.
F, peau de la paupière.
G, muscle orbiculaire des paupières.
H, cartilage tarse.
I, glandes de Meibomius.
JJ'J'', conjonctive.
K, groupe de glandes sous-conjonctivales.
L, périoste du frontal.
M, feuillet palpébral de l'aponévrose orbitaire.
N, feuillet oculaire.
O, cornée.
P, cils.
Q, sclérotique.
R, iris.

que la suture est à peu près inutile et doit être réservée aux plaies verticales ou obliques qui s'accompagnent d'écartement des bords.

Au-dessous de la peau existe une couche très mince de tissu conjonctif. On n'en saurait faire une couche distincte, cependant son existence est manifeste. *Elle ne renferme jamais de graisse.*

La peau des paupières contient un certain nombre de glandes sudoripares et de glandes sébacées.

La sécrétion des glandes sudoripares peut être parfois tellement exagérée qu'elle est susceptible de déterminer un érythème des paupières. Les glandes sébacées peuvent aussi être le siège d'une sécrétion exagérée, et, chose beaucoup plus singulière, d'une perversion de sécrétion que M. Le Roy de Méricourt a appelée *chromhydrose*, affection qui fit beaucoup de bruit, il y a quelques années, à propos d'un prétendu fait de simulation.

La chromhydrose est caractérisée par des plaques noires ou bleues occupant

le plus souvent la paupière inférieure et la joue, répandues parfois sur toute la peau de la face et du front. Ces taches s'enlèvent très facilement, et la peau redevient blanche, jusqu'à ce qu'une nouvelle sécrétion de sébum pigmenté la recouvre de nouveau.

Nous rapprochons de la chromhydrose une affection bizarre que nous avons observée plusieurs fois, caractérisée par des *plaques jaunes* faisant un léger relief à la surface des paupières. Ces plaques sont sans doute le résultat d'une accumulation de matière sébacée dans l'épaisseur de la peau, et, n'était leur légère proéminence, ressembleraient tout à fait à un tatouage.

2° *Couche musculaire* (G). — Cette couche est exclusivement constituée par un muscle, l'orbiculaire des paupières, muscle de l'occlusion palpébrale. Nous

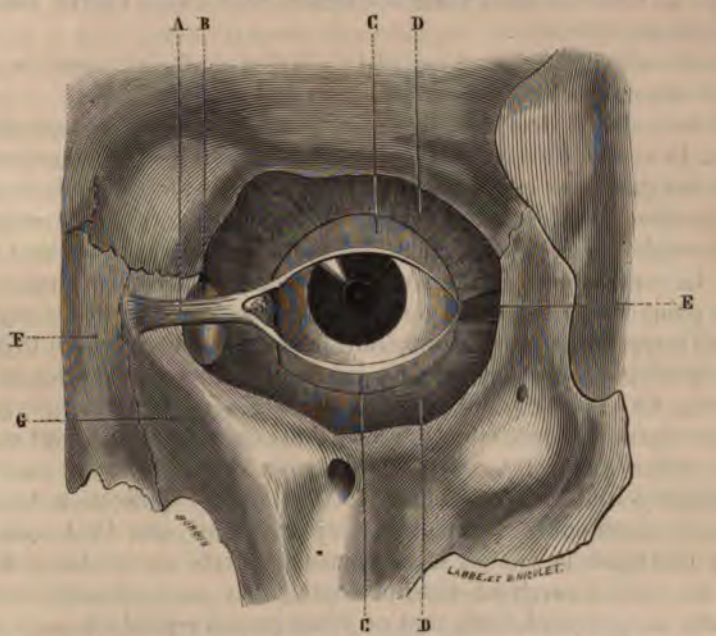

Fig. 80. — *Rapports du tendon direct du muscle orbiculaire avec le sac lacrymal. — Cartilages tarses. — Ligaments angulaires des paupières.*

A, tendon direct du muscle orbiculaire des paupières.
B, sac lacrymal.
C, C, cartilages tarses.
D, D, ligaments des tarses.
E, ligament angulaire externe.
F, os propre du nez.
G, branche montante du maxillaire supérieur.

renvoyons pour sa description aux traités d'anatomie descriptive, nous contentant de dire qu'il est composé de trois parties désignées sous les noms de périorbitaire, palpébrale et ciliaire, eu égard au siège qu'elles occupent.

La portion palpébrale est très mince, composée de fibres musculaires pâles que l'on distingue difficilement au fond d'une plaie.

Les fibres musculaires de la portion palpébrale partent toutes de l'angle interne de l'œil. Elles s'insèrent sur un tendon, dit tendon de l'orbiculaire, qui joue un rôle fort important dans la région. Ce tendon, figuré en A (fig. 80), est encore désigné sous le nom de tendon *direct* de l'orbiculaire, par opposition à un second tendon *réfléchi*, situé en arrière du sac lacrymal.

On se fera une très bonne idée du tendon direct de l'orbiculaire par la figure ci-jointe. Il y est représenté très exactement avec sa forme et ses dimensions. Il passe en avant du sac lacrymal B, qu'il bride transversalement et avec lequel il est immédiatement en contact; ce tendon fait toujours sous la peau une saillie appréciable, et que d'ailleurs on rend très manifeste en exerçant une traction sur la commissure externe. Le chirurgien pourra donc trouver aisément le sac lacrymal en se guidant sur ce point de repère précieux.

Le tendon direct de l'orbiculaire est long de 15 millimètres environ et large de 4 ou 5. Il représente une bandelette fibreuse aplatie, très résistante; simple en dedans, où il s'insère sur la branche montante du maxillaire supérieur, il se bifurque en dehors et se rend aux extrémités internes des deux cartilages tarses, qui se trouvent de la sorte solidement fixés l'un à l'autre, ainsi qu'à la base de l'orbite.

Le muscle orbiculaire reçoit ses filets nerveux du facial : aussi la paralysie de ce nerf entraîne-t-elle l'impossibilité de clore les paupières.

Il peut être atteint de contracture, ce que l'on désigne du nom de *blépharospasme*. La contracture de l'orbiculaire est caractérisée par l'occlusion permanente des paupières et diffère de la blépharoptose, ou chute de la paupière, par les nombreuses plicatures de la peau, et par une expression particulière de la physionomie qui indique un état d'activité du muscle et souvent une vive douleur. La contracture peut arriver au point de renverser en dedans le bord libre des paupières, c'est-à-dire de produire un entropion et de compromettre par suite l'intégrité du globe en ulcérant la cornée. J'observai, en 1872, un cas curieux de blépharospasme sur une jeune fille dans mon service à l'hôpital Saint-Louis. La maladie, dont la cause est en général fort obscure, paraissait due à une légère conjonctivite contractée dans un lavoir. Elle était par conséquent de nature réflexe. Après plusieurs mois d'un traitement énergique et varié, auquel voulut bien collaborer M. Abadie par l'application des courants continus, la contracture augmentant toujours, ainsi que l'entropion, je me décidai à pratiquer la section sous-cutanée des nerfs sus-orbitaires de chaque côté, et les yeux s'ouvrirent aussitôt comme par enchantement. J'ai revu la malade dix ans plus tard, l'affection ne s'était jamais reproduite.

3° *Couche de tissu conjonctif.* — Entre le muscle orbiculaire et la couche sous-jacente fibro-cartilagineuse existe une couche de tissu conjonctif dont le rôle est fort important dans la pathologie des paupières.

Cette couche très mince, lâche, lamelleuse, est le siège des infiltrations si fréquentes des paupières; elle se laisse très facilement distendre par la sérosité, le sang, ou l'air atmosphérique : d'où la production de l'œdème, des ecchymoses et de l'emphysème, qui déterminent un gonflement si rapide et si considérable des paupières.

Le phlegmon diffus des paupières occupe cette couche, et l'on conçoit qu'il détermine facilement la gangrène de la peau, si mince en cet endroit.

4° *Couche fibro-cartilagineuse* (EH). — Cette couche est constituée par le cartilage tarse (H) et par une membrane fibreuse (E) qui en part pour aller se fixer à la base de l'orbite.

Les *cartilages tarses*, au nombre de deux (C, C, fig. 80), l'un supérieur, l'autre inférieur, forment la charpente des paupières sans en occuper cependant toute la hauteur. Ils diffèrent l'un de l'autre par la forme et l'étendue. Le supérieur,

beaucoup plus grand que l'inférieur, présente une forme semi-lunaire ; on l'a comparé assez exactement à la peau d'un quartier d'orange ; il mesure environ 1 centimètre dans sa partie la plus large. L'inférieur représente un quadrilatère très étroit, haut de 4 à 5 millimètres, allongé transversalement ; les bords libres des deux cartilages correspondent aux bords libres des paupières et limitent la fente palpébrale. Les glandes de Meibomius (I, fig. 79) occupent l'épaisseur de ces cartilages tout près de leur face postérieure.

En partie constitués par du tissu fibreux et des cellules de cartilage, les tarses sont rigides ; ce sont eux qui donnent aux paupières leur résistance, qui assurent la constance de leur forme et s'opposent à leur renversement en dehors ; cependant le cartilage tarse inférieur, très étroit, n'oppose pas d'obstacle à l'examen de la face interne de la paupière correspondante, tandis que le supérieur, dont la face interne concave se moule sur la convexité du globe et qui occupe toute la portion convexe de la paupière, oppose un obstacle sérieux à l'examen de la face conjonctivale. Or, cette face est fréquemment le siège de granulations qu'il faut cautériser ou de corps étrangers qu'il s'agit d'extraire : pour cela il est indispensable de retourner la paupière. Je conseille, dans ce cas, la manœuvre suivante : faire regarder le malade en bas, afin d'abaisser le cartilage ; presser d'une main armée d'un corps mousse, un stylet, un crayon, par exemple, sur le bord supérieur du cartilage, pendant que de l'autre main on saisit le bord libre au niveau des cils ; attirer ce bord en avant et en haut : le cartilage bascule alors très aisément.

Les deux cartilages tarses s'amincissent à leur circonférence et bientôt deviennent exclusivement fibreux, ou, ce qui est identique, donnent insertion à une membrane fibreuse (E sur la figure 79 ; D, D, sur la figure 80) appelée ligament large des paupières, ligament des tarses, ligament suspenseur des paupières.

Des tarses cette membrane rayonne vers la base de l'orbite, à toute la circonférence de laquelle elle s'insère en se continuant avec le périoste. Il convient toutefois de faire remarquer qu'en haut et en bas la membrane est si mince qu'elle ne constitue qu'une toile celluleuse ; on pourrait même à la rigueur se dispenser d'en faire une membrane spéciale, d'autant plus qu'elle ne joue en ce point qu'un rôle insignifiant : les cartilages tarses n'avaient, en effet, besoin d'être solidement fixés que par leurs angles, d'une part l'un à l'autre et d'autre part à l'orbite. Aussi existe-t-il pour les commissures deux trousseaux fibreux si résistants qu'ils peuvent, comme l'a fait remarquer Cruveilhier, supporter le poids de la tête entière ; on leur donne le nom de *ligaments des tarses*. L'un de ces ligaments est externe (E, fig. 80). Après avoir solidement réuni l'une à l'autre les extrémités externes de chacun des tarses, ce ligament se porte horizontalement en dehors pour s'attacher à la paroi externe de la base de l'orbite, à 2 ou 3 millimètres en arrière de son rebord et en avant du prolongement externe de l'aponévrose orbitaire, étudié précédemment. Les fibres du ligament large des paupières viennent se continuer avec lui et peuvent, à la rigueur, en être considérées comme une émanation.

Quant au ligament interne des tarses, il n'est autre que ce que nous avons décrit plus haut sous le nom de tendon direct de l'orbiculaire (A, fig. 80). J'ai déjà signalé que, solidement fixé en dedans à la branche montante du maxillaire supérieur, ce trousseau fibreux se bifurque en dehors et réunit entre elles les extrémités internes de chacun des tarses. Le prolongement interne de l'apo-

névrose orbitaire n'arrive pas jusqu'au contact de ce ligament; il en est séparé par le sac lacrymal, le tendon réfléchi de l'orbiculaire et le muscle de Horner.

Le ligament interne des tarses mérite-t-il plutôt le nom de tendon de l'orbiculaire que lui donnent la plupart des auteurs? La question n'a qu'un intérêt médiocre, du moment où l'on s'entend sur le fond. Je dois dire toutefois que ce n'est pas un tendon véritable du muscle orbiculaire, en ce sens qu'un certain nombre de fibres de ce muscle ne viennent pas s'y insérer et que, par contre, il donne attache à celles du ligament large.

En résumé, deux forts ligaments réunissent entre elles les extrémités correspondantes de chaque cartilage tarse et vont ensuite se fixer solidement à la base de l'orbite sur les limites de son diamètre horizontal. Ces ligaments donnent tous les deux attache aux fibres qui constituent le ligament large des paupières, et l'interne seulement reçoit les fibres de la portion palpébrale du muscle orbiculaire. Ajoutons que la peau, loin de glisser à la surface de ces ligaments, comme elle le fait dans les autres points des paupières, y adhère assez intimement par sa face profonde.

A la couche fibro-cartilagineuse se rattache le muscle *releveur de la paupière supérieure*, antagoniste du muscle orbiculaire.

Parti, comme les muscles droits, du fond de l'orbite, où il s'attache à la gaîne du nerf optique, ce muscle se dirige parallèlement au droit supérieur, au-dessus duquel il est situé; comme ce dernier, il traverse, au niveau de l'équateur de l'œil, l'aponévrose oculaire, qui se comporte avec lui comme avec les muscles droits. Au lieu de se diriger ensuite vers le globe de l'œil, il gagne la base de l'orbite et de là se réfléchit de haut en bas pour aller se fixer au bord supérieur du cartilage tarse (fig. 76 et 79).

M. Sappey a reconnu que la portion palpébrale du muscle, considérée jusqu'alors comme le tendon d'insertion du muscle releveur de la paupière, était elle-même un muscle à fibres lisses auquel il a donné le nom d'*orbito-palpébral*.

Le muscle releveur reçoit ses nerfs de la troisième paire crânienne ou moteur oculaire commun ; ce nerf est fréquemment atteint de paralysie, ce qui entraîne la chute de la paupière supérieure.

5° *Couche muqueuse* ou *membrane conjonctive*. — Bien que la région palpébrale ne renferme qu'une partie de la conjonctive, nous allons néanmoins faire entrer dans notre description la membrane entière.

La *conjonctive* est la membrane muqueuse de l'œil.

Partie du bord libre des paupières, où elle se continue avec la peau, la conjonctive se porte en haut et s'applique à la face postérieure du cartilage tarse, auquel elle adhère très intimement, de façon à ne former réellement avec lui qu'une seule couche. Elle dépasse le bord supérieur de ce cartilage; arrivée à l'union des trois quarts inférieurs avec le quart supérieur environ de la paupière, elle se réfléchit de haut en bas pour former le cul-de-sac conjonctival supérieur; de là elle se porte en avant vers le globe de l'œil, recouvre le tiers antérieur de la sclérotique et se termine au pourtour de la cornée sur laquelle elle n'envoie que sa couche épithéliale. Au-dessous de la cornée elle suit un trajet analogue jusqu'au bord de la paupière inférieure, après avoir formé le cul-de-sac conjonctival inférieur, moins profond que le supérieur.

La commissure externe des paupières ne correspond pas au bord externe de l'orbite, elle en est située à quelques millimètres, d'où il résulte que la conjonc-

tive forme également un cul-de-sac externe ; en dedans, au contraire, la conjonctive est soulevée par un petit amas de glandules, la *caroncule-lacrymale*, et elle forme un repli semi-lunaire, rudiment de la troisième paupière des oiseaux. C'est dans ces culs-de-sac, supérieur, inférieur et externe de la conjonctive, que vont le plus souvent se loger les corps étrangers flottant à la surface de l'œil. Le cul-de-sac supérieur étant de beaucoup le plus profond, les corps étrangers qu'il renferme présentent parfois certaines difficultés dans leur extraction, même quand ils sont libres ou flottants. On pourra réussir en employant la manœuvre suivante : fermer l'œil pendant un certain temps, le frotter légèrement pour activer la sécrétion lacrymale, puis l'ouvrir brusquement, de façon que les larmes, en s'écoulant, entraînent avec elles le corps étranger, ou encore tenir d'une main la paupière supérieure écartée du globe de l'œil pendant que de l'autre on insinue la paupière inférieure au-dessous d'elle. On laisse ensuite les parties revenir en place, et presque toujours le corps étranger se trouve sur la peau de la paupière inférieure. En cas d'insuccès, on glissera jusqu'au fond du cul-de-sac un corps mousse, un anneau, un stylet, par exemple, ou un papier roulé, et on explorera dans tous les sens.

La conjonctive, très adhérente au cartilage tarse, est, au contraire, au niveau des culs-de-sac, doublée d'une couche abondante de tissu cellulaire ; au milieu de cette couche se trouve un groupe de glandes (K). On y a également décrit des follicules lymphatiques sur l'existence desquels les auteurs ne sont pas tous d'accord. Le tissu conjonctif devient de plus en plus lâche à mesure que l'on se rapproche du globe de l'œil, et en J, au niveau de la sclérotique, la couche est si peu adhérente, que la conjonctive se détache très aisément de la surface de l'œil à la moindre traction. On trouve parfois dans cette couche quelques vésicules adipeuses qui peuvent se réunir et constituer une petite tumeur appelée *pinguecula*.

La laxité remarquable du tissu cellulaire sous-conjonctival (portion bulbaire) fournit l'explication de quelques phénomènes pathologiques intéressants. Nous dirons d'abord que, grâce à cette laxité, le chirurgien peut aisément détacher la conjonctive au ras de la cornée et de la sclérotique, et, cheminant ensuite le long de celle-ci, aller d'emblée couper le nerf optique, ainsi que je le conseille pour l'énucléation du globe de l'œil.

C'est dans le tissu sous-muqueux que s'infiltre le sang après les contusions de l'œil ; la large ecchymose qui en résulte le plus ordinairement peut être appelée *directe* ou *primitive*, mais il en existe une plus importante que j'appelle *indirecte* ou *consécutive ;* elle est la manifestation d'une lésion plus ou moins éloignée du lieu où elle apparaît : c'est ordinairement une fracture de la base du crâne, passant par le corps du sphénoïde, qui lui donne naissance. Le sang filtre lentement de proche en proche, et finalement arrive sous la conjonctive, où il donne lieu à une ecchymose dite *ecchymose sous-conjonctivale*. Nous n'avons pas besoin d'insister sur sa grande valeur diagnostique lorsqu'elle survient plusieurs jours après un choc sur le crâne.

De même que la couche celluleuse des paupières, la couche du tissu cellulaire sous-conjonctival se laisse très facilement infiltrer par la sérosité. Il en résulte dans beaucoup de maladies inflammatoires du globe de l'œil la formation d'un bourrelet circulaire grisâtre plus ou moins épais, recouvrant tout ou partie de la cornée, bourrelet désigné du nom de *chémosis*.

C'est encore la laxité du tissu cellulaire sous-conjonctival qui permet d'imprimer à la conjonctive des mouvements de glissement, lorsqu'il s'agit de s'assurer que la vascularisation du globe de l'œil est développée dans la muqueuse et non pas dans la sclérotique.

Il résulte de la disposition de ce tissu une autre circonstance fort curieuse. Nous avons parlé plus haut des ruptures de la sclérotique qui se produisent de dedans en dehors par une sorte d'éclatement du globe. C'est toujours un coup porté sur l'œil avec un corps arrondi plus ou moins volumineux qui produit cet accident; ainsi : un coup de poing dans la boxe, une chute sur l'angle d'un bois de lit, un coup de bâton, un coup de corne de bœuf, etc. Le globe de l'œil étant protégé par la saillie du nez, c'est ordinairement la partie externe qui reçoit le choc. L'œil, violemment comprimé, cède sous la pression de son contenu, et la rupture se produit dans un lieu d'élection presque toujours le même : c'est à la partie interne, entre la caroncule et le bord interne de la cornée. Le cristallin s'échappe à travers la plaie de la sclérotique et arrive sous la conjonctive. On est tout d'abord surpris de voir une membrane aussi mince résister, alors que la sclérotique a été rompue : c'est que, grâce à la couche abondante de tissu conjonctif, à son extrême laxité, la conjonctive, qui d'ailleurs est élastique, se laisse distendre et revient sur elle-même; comme le roseau de la fable, elle plie et ne rompt pas. On trouve alors dans le point que nous avons indiqué une petite tumeur soulevant la conjonctive et rappelant la forme du cristallin; la coque oculaire est remplie de sang et la vision complètement abolie, le plus souvent pour toujours.

Nous avons déjà indiqué les rapports des tendons des muscles droits avec la conjonctive oculaire. Nous rappellerons que, pour les découvrir, il faut traverser trois couches : la conjonctive, que l'on divise après y avoir fait un pli, la couche de tissu cellulaire et le prolongement oculaire de la membrane de Ténon (Voy. fig. 70).

Les *artères* de la conjonctive proviennent de l'ophthalmique et sont très nombreuses; elles forment à sa surface de riches réseaux anastomosés : aussi s'enflamme-t-elle sous l'influence de la plus légère irritation; cette inflammation, de nature le plus souvent catarrhale, prend un caractère d'une extrême gravité dans certains cas; ainsi : l'ophthalmie purulente des nouveau-nés, l'ophthalmie blennorrhagique, l'ophthalmie granuleuse.

La conjonctive oculaire, si mince à l'état normal que l'on voit au travers les vaisseaux sous-jacents, s'hypertrophie parfois dans un point limité et sous une forme bizarre, celle d'un triangle isocèle plus ou moins vascularisé, dont la base répond à l'un des angles de l'œil (le plus souvent l'interne) et le sommet à la cornée (*ptérygion*). Ch. Robin a rencontré dans cette sorte de plaque d'aspect charnu, surajoutée à la conjonctive, des éléments fibro-plastiques, ce qui explique peut-être la ténacité de cette affection.

Incessamment lubrifiée par ses glandes propres, la conjonctive permet des glissements faciles entre ses feuillets palpébral et bulbaire. Mais, à la suite de plaies, de brûlures, des adhérences cicatricielles peuvent s'établir entre eux et donner naissance au *symblépharon*. Les bords libres des paupières peuvent même se souder complètement l'un à l'autre sous l'influence des mêmes causes : c'est l'*ankyloblépharon*.

L'humidité de la surface conjonctivale peut disparaître spontanément sous

l'influence de causes inconnues, par suite de l'atrophie des éléments qui les constituent et en particulier de ses glandes. Bien que la sécrétion des larmes soit alors intacte, il se produit néanmoins un état de l'œil décrit sous le nom de *xérophthalmie* ou sécheresse de l'œil. De brillante, humide et lisse qu'elle était, la conjonctive devient terne, sèche et rugueuse. Elle est recouverte d'écailles épidermiques. La cornée se ride bientôt, s'affaisse, et l'œil est fatalement perdu, quoi qu'on fasse.

Les *nerfs* de la conjonctive sont extrêmement nombreux et proviennent tous de la cinquième paire, soit des nerfs ciliaires, soit des nerfs de la branche ophthalmique ou du sous-orbitaire.

En arrière de la conjonctive et du tissu cellulaire qui la double on rencontre une membrane fibreuse (M) qui nous est déjà connue : c'est le fascia sous-conjonctival de certains auteurs. Nous voici donc arrivés sur les limites de la région palpébrale et de la loge postérieure de l'orbite que ce feuillet ferme en avant.

En examinant la figure 79 on constatera qu'en résumé, au point de vue topographique, la paupière peut se diviser en deux parties, l'une oculaire, l'autre orbitaire. La limite entre ces deux parties est très nette, c'est le cul-de-sac de la conjonctive. Le chirurgien ne doit pas perdre de vue cette division : en effet, le bistouri plongé dans la première pénétrera dans la cavité de la conjonctive; plongé dans la seconde, il pénétrera dans l'orbite. Dans le premier cas, l'instrument rencontrera : la peau, le muscle orbiculaire, le cartilage tarse et la conjonctive (l'adhérence de ces deux dernières couches est si intime qu'elles n'en font qu'une seule pour l'opérateur). Dans le second cas il traversera : la peau, le muscle palpébral, le ligament large des paupières, le tendon du releveur de la paupière, s'il s'agit de la paupière supérieure, et l'aponévrose orbitaire. Il est donc possible d'ouvrir un abcès profond sans entamer le cul-de-sac conjonctival, à condition de se rapprocher du rebord de l'orbite. On conçoit de même qu'une plaie siégeant à ce niveau puisse déterminer la production d'un de ces phlegmons post-oculaires dont nous signalions plus haut toute la gravité.

Les diverses couches dont se compose la paupière n'opposent qu'une très faible résistance à l'infiltration, soit du sang, soit de la sérosité, ou même de l'air. L'emphysème des paupières résulte ordinairement d'une fracture des cavités de voisinage. Je l'ai vu, dans un cas, être la conséquence d'une rupture du sac lacrymal (1).

Bords libres des paupières.

Le *bord libre* est l'aboutissant des quatre couches qui composent la portion oculaire de la paupière. La peau et la conjonctive se continuent l'une à l'autre à son niveau.

Deux parties distinctes le composent : une partie externe qui en comprend les 5/6, revêtue de cils, portion ciliaire; une partie interne dépourvue de cils et intimement liée à l'appareil lacrymal, portion lacrymale. Nous ne nous occu-

(1) Il s'agissait d'un nommé Godard (Joseph), âgé de 44 ans, qui entra dans mon service à l'hôpital Saint-Antoine le 9 janvier 1870. Il avait reçu, en jouant, un coup sur l'orbite gauche; les paupières étaient pleines d'air, et l'emphysème augmentait notablement lorsque le malade se mouchait; j'acquis la conviction, en procédant par élimination, que l'air ne pouvait provenir que d'une déchirure du sac lacrymal; du reste, le malade sortait guéri complètement dix jours après son entrée.

pons ici que de la première portion, réservant la deuxième, ainsi que l'angle interne, pour l'étude de l'appareil lacrymal.

Le bord libre des paupières est épais de 2 millimètres; cette épaisseur permet de pratiquer une très bonne opération, la *blépharorrhaphie*, qui consiste à enlever avec un bistouri très étroit une languette de muqueuse tout le long du bord libre de chacune des paupières et à suturer celles-ci ensemble. Cette suture, combinée avec une incision libératrice, peut parfois suffire à guérir un ectropion, et son utilité n'est pas moins grande lorsqu'un lambeau est nécessaire pour remplacer la paupière détruite, ainsi que le faisait toujours Denonvilliers dans ses belles opérations d'autoplastie.

De la lèvre antérieure du bord libre naissent les cils; à la lèvre postérieure aboutissent les glandes de Meibomius.

Les *cils* sont obliquement implantés, de façon que leur pointe se dirige en avant; de plus ils décrivent une courbure telle que les cils correspondants des deux paupières se touchent par la convexité de la courbe. Par suite d'une implantation vicieuse du follicule pileux, la direction des cils change, et ce fait, insignifiant en apparence, peut avoir les conséquences les plus graves. Au lieu de se porter en avant, le cil se porte alors en arrière et vient constamment irriter la conjonctive et la cornée. On appelle *trichiasis* cette implantation vicieuse des cils. Le trichiasis détermine à la longue des kératites, des opacités de la cornée, finalement la perte de la vision, et, avant d'en arriver là, les malades traînent une existence malheureuse. L'épilation, par laquelle il faut toujours commencer le traitement, amène une guérison rapide en enlevant la cause du mal, mais la cure n'est que temporaire, et il faut en arriver à une opération chirurgicale. La guérison radicale du trichiasis est très difficile à obtenir, et l'on en jugera par les nombreux procédés que mentionnent les traités de médecine opératoire. Le chirurgien pourra être réduit à faire l'excision du bord libre de la paupière au-dessus des follicules pileux, ainsi que je le fis avec succès à l'hôpital Saint-Antoine, en 1868, sur une infirmière de la maison.

Dans certains cas, ce ne sont pas seulement les cils qui sont déviés, mais encore le bord libre de la paupière tout entier. La déviation de ce bord libre *en dedans* s'appelle *entropion*. Cette déviation peut s'opérer sous l'influence d'un blépharospasme, comme la jeune fille dont j'ai parlé précédemment en fournit un exemple; le plus souvent elle est la conséquence d'une inflammation chronique qui rétrécit la fente palpébrale et attire le bord en dedans. L'entropion donne lieu aux mêmes accidents que le trichiasis et doit être combattu par les mêmes moyens.

La déviation opposée du bord libre, c'est-à-dire la déviation en dehors, porte le nom d'*ectropion*. L'ectropion succède parfois à un défaut de tonicité des paupières, chez les vieillards, par exemple, mais le véritable ectropion est celui qui résulte d'une cicatrice consécutive à la perte de la paupière par brûlure ou par gangrène. Cette affection ne constitue pas seulement une choquante difformité, mais compromet encore l'œil, que ne peuvent plus recouvrir ni protéger les paupières. Une autoplastie peut seule guérir l'ectropion.

Le bulbe des cils est, comme tous les bulbes pileux en général, flanqué de deux glandes sébacées qui déversent dans son intérieur leur produit de sécrétion. Il existe une inflammation du bord libre de la paupière portant spécialement sur ces deux organes : cil et glande; on la désigne sous le nom de *blépharite*

glandulo-ciliaire. Commune chez les lymphatiques et les scrofuleux, cette maladie, légère en elle-même, est sérieuse par le désordre qu'elle détermine dans l'harmonie du visage. Au début, la sécrétion des glandes étant active, les bords libres des paupières sont rouges, tuméfiés, collés l'un à l'autre et recouverts de croûtes. Peu à peu ils présentent de petites ulcérations, les cils tombent, et les bords palpébraux finissent par n'être plus représentés que par un bourrelet rouge et luisant d'un aspect très disgracieux.

Bien que nous ayons signalé, chemin faisant, les glandes des paupières à propos des diverses couches dans lesquelles on les rencontre, nous croyons utile d'en présenter un tableau d'ensemble, vu la fréquence de leurs maladies. Il en existe quatre groupes :

1° Les glandes cutanées, sudoripares et sébacées, s'ouvrant à la surface de la peau;

2° Les glandes sous-conjonctivales, occupant les culs-de-sac de la conjonctive (K, fig. 79);

3° Les glandes sébacées annexées aux follicules ciliaires, s'ouvrant dans ces follicules;

4° Les glandes de Meibomius (I, fig. 79), glandes en grappe disposées en série linéaire à la face profonde du cartilage tarse et s'ouvrant sur la lèvre postérieure du bord libre.

Ajoutons-y la portion accessoire de la glande lacrymale et le groupe de glandes formant la caroncule lacrymale.

Ces diverses glandes peuvent s'hypertrophier, s'enflammer, ou être le point de départ de kystes; dans la pratique, toutefois, on ne rencontre guère comme lésions pathologiques liées à ces glandes que l'*orgeolet* et le *chalazion*.

L'orgeolet est constitué par une petite tumeur rouge, douloureuse, occupant la lèvre antérieure du bord libre, et due manifestement à l'inflammation d'une glande sébacée.

La pathogénie des chalazions est plus complexe. On appelle chalazion (χάλαζα, grêle, par comparaison à un grêlon) une tumeur généralement petite, faisant saillie sur la peau ou la muqueuse, plus ou moins rapprochée du bord libre, contenant ordinairement du liquide, et quelquefois formée de parties solides.

L'expression « kyste des paupières » ne doit donc pas être tout à fait synonyme de celle de chalazion, puisque la tumeur qui constitue ce dernier peut être solide. Cela importe peu, du reste, car il me paraît impossible de dire à l'avance si le contenu du chalazion est liquide ou solide, et d'ailleurs le traitement est le même.

Lorsque le chalazion est très petit, qu'il fait saillie sous la peau; lorsqu'il siège surtout au bord libre sous l'aspect d'une petite tumeur arrondie, blanchâtre, je pense qu'il a son point de départ dans les follicules sébacés. Mais le plus souvent l'origine en est dans les glandes de Meibomius. La tumeur proémine alors du côté de la conjonctive et gêne considérablement le malade. Elle proémine aussi du côté de la peau, en sorte que l'opération peut être faite des deux côtés. Si le chalazion occupe la paupière inférieure et fait une saillie nette sous la conjonctive, c'est par là qu'il faudra l'enlever, puisque le renversement de cette paupière s'exécute sans manœuvres spéciales : mais s'il siège à la paupière supérieure, je suis d'avis de toujours opérer par la peau; l'opération est

ainsi beaucoup plus facile, moins douloureuse, et la cicatrice qui en résulte est nette.

Le chalazion solide est constitué par un lobule hypertrophié d'une glande de Meibomius, et le chalazion liquide par l'accumulation du produit de sécrétion derrière un obstacle a son libre écoulement au dehors.

Vaisseaux et nerfs des paupières.

De nombreux vaisseaux se distribuent aux paupières. Les artères désignées sous le nom de palpébrales proviennent des branches de l'ophthalmique et ne donnent lieu à aucune considération spéciale. Les veines se rendent dans la veine ophthalmique et de là dans le sinus caverneux. Plusieurs fois déjà nous avons insisté sur cette communication du système veineux extra-crânien avec la circulation encéphalique, ce qui explique la production d'accidents mortels consécutifs à une maladie des paupières peu grave en elle-même, un furoncle, par exemple. Nous rappellerons aussi que les paupières sont un des sièges de prédilection des tumeurs érectiles. On traitera ces tumeurs par la vaccination, si l'on peut, ou par des cautérisations centrales à l'aide d'un stylet rougi au feu, ou du thermocautère.

Les nerfs des paupières sont moteurs ou sensitifs. Les nerfs moteurs proviennent de deux sources : du facial, qui se distribue au muscle orbitaire, et du moteur oculaire commun, qui se distribue au releveur de la paupière supérieure. Nous avons signalé plus haut les accidents qu'entraîne la paralysie de ces deux nerfs. Les nerfs sensitifs des paupières proviennent tous de la cinquième paire et ne donnent lieu à aucune considération spéciale.

C. — RÉGION SOURCILIÈRE.

La *région sourcilière* est exclusivement formée par le *sourcil*, caractérisé lui-même par une saillie du frontal, dirigée horizontalement et située au-dessus de l'orbite. Cette saillie est recouverte de poils destinés à absorber une partie des rayons lumineux et à détourner le cours de la sueur; les poils limitent exactement la région et forment une arcade dont la convexité regarde en haut.

La partie interne, plus épaisse, correspond à la racine du nez et prend le nom de *tête du sourcil;* la partie externe se termine, en s'effilant, vers l'apophyse orbitaire externe, et s'appelle *queue du sourcil;* la partie intermédiaire constitue le *corps*.

La tête de chaque sourcil est séparée, en général, de celle du côté opposé, par la racine du nez; quelquefois les deux sourcils se réunissent sur la ligne médiane et impriment ainsi à la physionomie un certain caractère de dureté.

A peine prononcée chez quelques sujets, l'arcade sourcilière forme chez d'autres une sorte de promontoire qui surplombe la cavité orbitaire et rend plus difficiles les opérations pratiquées sur le globe de l'œil.

Superposition des plans.

En procédant de dehors en dedans, nous rencontrons successivement :

1° La peau;

2° Une couche cellulo-graisseuse sous-cutanée;
3° Une couche musculaire;
4° Une couche conjonctive sous-musculaire;
5° Le périoste;
6° Le squelette.

1° *Peau.* — La peau du sourcil diffère beaucoup de celle des paupières. Elle est recouverte de poils de couleur variable comme celle des cheveux. Implantés perpendiculairement au niveau de la tête du sourcil, ces poils sont obliques dans le reste de la région.

Par sa face profonde la peau est très adhérente; elle adhère cependant plus en dehors qu'en dedans, à cause de l'insertion qu'elle fournit en ce point au muscle intrinsèque de la région, le muscle sourcilier. De cette adhérence il résulte que la dissection de la peau du sourcil est difficile, que le tégument ne glisse qu'en entraînant avec lui les parties sous-jacentes. Une autre conséquence concerne les plaies. Comme celles du cuir chevelu, les plaies limitées à la peau du sourcil n'ont aucune tendance à l'écartement des bords, en sorte que la suture n'y est pas nécessaire, surtout si la plaie est contuse. Lorsqu'on fera la suture, les poils devront être soigneusement rasés; il faudra surveiller la suppuration, parce qu'un érysipèle phlegmoneux pourrait être la conséquence de la rétention du pus sous les fils, et qu'en tout cas la présence de ce liquide occasionnerait des douleurs vives et de la fièvre. Toute incision pratiquée sur le sourcil devra être parallèle à sa direction, afin que la cicatrice se perde dans les poils. La peau renferme un grand nombre de glandes sébacées qui peuvent être le point de départ de kystes analogues à ceux qu'on observe dans les autres régions; il faut bien les distinguer des kystes dermoïdes du sourcil, dont la pathogénie est absolument différente, comme je le dirai dans un instant.

2° *Couche cellulo-graisseuse sous-cutanée.* — Cette couche contient peu de graisse; elle est dense, serrée, adhérente à la peau par l'intermédiaire des fibres du sourcilier, qui s'y tamisent en quelque sorte, pour aller s'insérer à la face profonde du derme.

3° *Couche musculaire.* — La couche musculaire du sourcil est très épaisse. Elle est composée de trois muscles, dont deux superficiels, l'orbiculaire des paupières et le frontal, et un profond, le sourcilier. Les deux premiers, offrant une direction inverse, s'entre-croisent l'un avec l'autre. Le sourcilier les traverse d'arrière en avant pour aller s'insérer à la peau. Il en résulte que le plan musculaire forme un lacis serré, dense et à peu près inextricable.

4° *Couche celluleuse sous-musculaire.* — Au-dessous des muscles se trouve une couche de tissu conjonctif lâche, lamelleux, qui permet les glissements en masse, le froncement du sourcil; elle se continue avec la couche celluleuse sous-aponévrotique du cuir chevelu, sur laquelle j'ai insisté plus haut, et donne lieu aux mêmes considérations pathologiques qu'il est inutile de rappeler ici.

5° *Périoste.* — Le périoste adhère intimement à l'os frontal. Il se continue avec le périoste de l'orbite, avec l'aponévrose orbitaire et avec le ligament large des paupières.

6° Le squelette de la région est formé par le frontal, qui offre à ce niveau un écartement de ses deux tables ou *sinus frontal.* Ce rapport du sourcil avec le sinus frontal explique une affection chirurgicale curieuse que le fait suivant

fera, je crois, bien saisir. Je fus appelé auprès d'une jeune fille de vingt ans qui venait de tomber en tenant à la main un cruchon en grès. Le cruchon était brisé en mille pièces, et la jeune fille présentait, au niveau du sourcil droit, une plaie béante dans laquelle le doigt pénétrait largement : le frontal était fracturé, un fragment complètement découvert faisait sous la peau une saillie d'environ 2 centimètres. Je cherchai à réduire ce fragment en l'abaissant, et trouvai une résistance invincible; l'exploration attentive de la plaie m'en fournit bientôt l'explication : à la profondeur d'au moins 3 centimètres siégeait un fragment du cruchon gros comme une forte noisette et qui, enclavé dans l'épaisseur du frontal, faisait office de cale. Cette large cavité ouverte en avant, au niveau du sourcil, limitée en haut par la table externe du frontal relevée, était fermée en bas par la lame vitrée que je pus sentir avec le doigt; elle n'était autre, en définitive, que le sinus frontal lui-même, dont la base avait été défoncée, et dont la paroi antérieure, fracturée très loin en haut au niveau du sommet du sinus, était maintenue relevée par le morceau de grès. Le foyer de la fracture était rempli de sang agité par des battements isochrones à ceux du pouls : aussi avais-je pensé, à première vue, que le cerveau lui-même était mis à nu dans cette large étendue. Le corps étranger fut extrait, et la guérison s'opéra rapidement. Je ne mets pas en doute que la lésion ait été limitée au sinus frontal, ce qui diminuait singulièrement la gravité du pronostic. Cette jeune fille avait d'ailleurs les bosses frontales remarquablement développées.

J'ai déjà signalé plus haut la forme tranchante du bord supérieur de la base de l'orbite, sur lequel repose le sourcil, ainsi que la conséquence qui en résultait pour les plaies de la région. Celles-ci, en effet, peuvent être produites de dedans en dehors. Les téguments comprimés sur ce bord sont coupés net, comme on l'observe, par exemple, au niveau de la malléole interne à la suite de certaines fractures malléolaires. Cette circonstance imprime aux plaies du sourcil produites par ce mécanisme une gravité particulière, puisqu'elles sont nécessairement profondes et que l'os est dénudé. Les contusions du sourcil peuvent aussi, dit-on, s'accompagner de cécité subite. Plusieurs explications ont été données de ce phénomène singulier et fort rare : la contusion du nerf sus-orbitaire, l'ébranlement communiqué au nerf optique; j'ai enregistré déjà l'hypothèse ingénieuse et assez satisfaisante de M. Abadie : l'infiltration sanguine entre les gaînes du nerf optique.

Vaisseaux et nerfs du sourcil.

La branche antérieure de la temporale superficielle en dehors, la sus-orbitaire au milieu et la nasale en dedans fournissent au sourcil le sang artériel. Les veines suivent le trajet des artères.

Les vaisseaux lymphatiques aboutissent : ceux de la tête du sourcil aux ganglions sous-maxillaires ; ceux de la queue aux ganglions parotidiens.

Le nerf facial donne des branches motrices aux muscles de la région : il s'anastomose dans leur épaisseur avec les rameaux sus-orbitaires de la cinquième paire, qui fournit les rameaux sensitifs.

La région du sourcil est susceptible de présenter les tumeurs que l'on observe partout ailleurs, mais elle est le siège spécial d'une affection sur laquelle je dois appeler l'attention, les *kystes dermoïdes*.

Ces kystes ont pour lieu d'élection la queue du sourcil et siègent au niveau de l'apophyse orbitaire externe ; leur existence paraît liée au développement de la face. C'est en effet précisément au niveau de la queue du sourcil que s'opère la soudure de la première fente branchiale : or on suppose, et la supposition n'a rien que de vraisemblable, qu'au moment de cette fermeture une petite portion du tégument se trouve pincée dans la fente. Il en résulte d'abord une dépression de la peau en doigt de gant, puis un cul-de-sac avec un goulot qui se rétrécit de plus en plus et s'oblitère bientôt. Ainsi se trouve formée une poche sous-cutanée dont la structure est identique à celle de la peau.

Cette anomalie de développement rend parfaitement compte des phénomènes pathologiques. Le kyste dermoïde, en effet, occupe toujours le même point, la queue du sourcil ; il est toujours *congénital*, renferme toujours dans son intérieur les produits de sécrétion de la peau : poils, matière sébacée, cellules épithéliales ; enfin il est toujours profond, recouvert par les diverses couches de la région et *adhérent* au squelette. Ces quelques mots permettent de comprendre l'histoire de ces kystes et en particulier leur histoire clinique, déjà bien faite dans le livre de Boyer.

D. — RÉGION LACRYMALE.

L'idée la plus générale que l'on puisse se faire de l'*appareil lacrymal* est la suivante : un organe de sécrétion, la *glande lacrymale*, situé à la partie supérieure et externe du globe de l'œil, verse un liquide, les *larmes*, au niveau de la commissure externe des paupières. Les larmes cheminent au devant de l'œil de dehors en dedans jusqu'à l'angle interne, en entraînant ce qu'elles rencontrent sur leur chemin ; elles s'accumulent un instant à la commissure interne dans un espace triangulaire, le *lac lacrymal*, pénètrent ensuite par les *points lacrymaux*, traversent les *canalicules lacrymaux*, arrivent dans le *sac lacrymal*, d'où elles s'engagent immédiatement dans le *canal nasal*, pour aboutir en définitive au *méat inférieur* des fosses nasales.

Nous étudierons donc successivement :

1° La glande lacrymale ;
2° Le lac lacrymal ;
3° Les points lacrymaux ;
4° Les canalicules lacrymaux ;
5° Le sac lacrymal ;
6° Le canal nasal.

Glande lacrymale (GL, fig. 81).

La *glande lacrymale* se compose de deux parties, l'une principale, située dans l'orbite, l'autre accessoire, située dans l'épaisseur des paupières.

La portion orbitaire de la glande lacrymale a la forme d'une amande. Elle occupe une fossette appelée fossette lacrymale, qui répond à l'angle formé par la rencontre des parois supérieure et externe de l'orbite ; son extrémité antérieure arrive à quelques millimètres seulement du rebord orbitaire, ce qui la rend très accessible à l'action chirurgicale.

La glande lacrymale est renfermée dans une loge fibreuse spéciale, en sorte

qu'on en peut pratiquer l'extirpation sans pénétrer dans la loge postérieure de l'orbite.

Voici comment on peut se représenter les rapports de la glande avec l'apo-

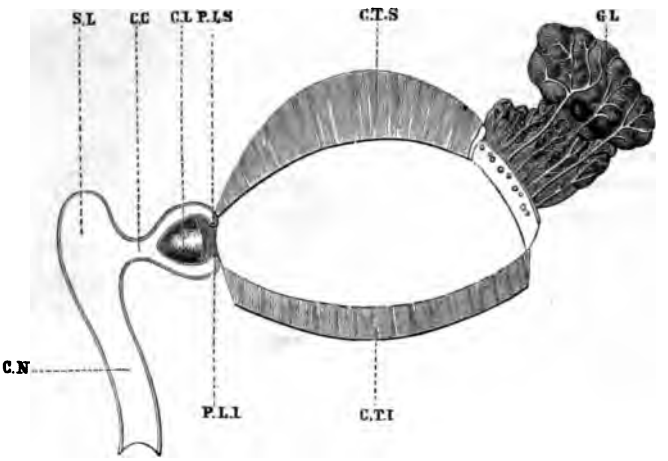

Fig. 81. — *Appareil lacrymal* (œil gauche).

CC, canal commun aux deux canalicules lacrymaux.
CL, caroncule lacrymale.
CTI, cartilage tarse inférieur.
CTS, cartilage tarse supérieur.
GL, glande lacrymale.
CN, canal nasal.
PLI, point lacrymal inférieur.
PLS, point lacrymal supérieur.
SL, sac lacrymal.

névrose : le périoste de l'orbite B (fig. 82), arrivé à l'extrémité postérieure de la glande, se divise en deux feuillets : l'un, très mince (B'), poursuit le trajet

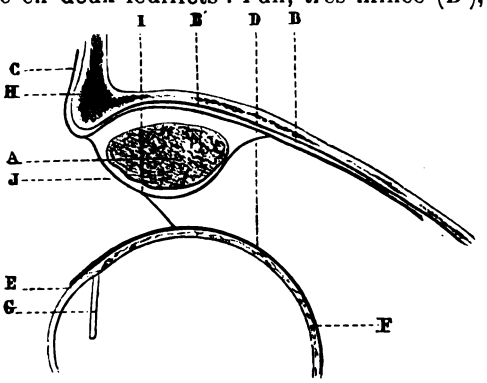

Fig. 82. — *Schéma montrant les rapports de l'aponévrose orbitaire avec la portion orbitaire de la glande lacrymale.*

A, glande acrymale.
BB', périoste orbitaire.
C, périoste frontal.
D, feuillet oculaire de l'aponévrose.
E, cornée.
F, sclérotique.
G, iris.
H, coupe du frontal.
IJ, dédoublement du périoste orbitaire.

primitif, passe entre la glande et l'os et va se continuer avec le périoste de la région sourcilière (C); l'autre feuillet, plus épais, passe au-dessous de la glande et va rejoindre le précédent au niveau du rebord de l'orbite, mais après s'être

confondu en I avec l'aponévrose oculaire D, qui se rend aussi au même point pour se continuer également avec le périoste du sourcil. On pourrait donc dire presque indifféremment que la glande lacrymale est comprise dans un dédoublement du périoste de l'orbite ou bien dans un dédoublement de l'aponévrose oculaire qui va ensuite se continuer avec le périoste; le fait, du reste, importe peu. Mais ce qu'il faut savoir, c'est que la glande lacrymale est séparée par sa loge fibreuse : en avant, de la conjonctive; en bas, du globe de l'œil; en arrière, de la cavité post-oculaire, et qu'elle peut être énucléée sans que l'on ait besoin de mettre à nu l'une ou l'autre de ces parties.

Voici, en conséquence de ces dispositions, le procédé opératoire que je conseille : pratiquer à la base de l'orbite (en C), au niveau de la queue du sourcil, une incision parallèle au rebord de l'orbite traversant toutes les parties molles, y compris le périoste; décoller ce périoste, qui est ici très résistant, et l'abaisser de façon à ouvrir l'orbite. On rencontre aussitôt le feuillet B', qui est si mince que les granulations de la glande se voient à travers, et l'on extirpe la glande avec la plus grande facilité, en même temps qu'on évite sûrement d'ouvrir la loge postérieure de l'orbite. Cet accident sera beaucoup plus à craindre si l'on incise la commissure externe pour arriver sur la glande, ainsi que le conseillent les auteurs.

De l'extrémité antérieure de la glande lacrymale partent des conduits excréteurs, en nombre variable, qui vont s'ouvrir au niveau du cul-de-sac de la conjonctive. Ces conduits sont accompagnés de granulations glandulaires qui, traversant l'aponévrose orbitaire, pénètrent dans la paupière et constituent la portion *accessoire* ou *palpébrale* de la glande lacrymale. La glande lacrymale accessoire s'ouvre par des conduits excréteurs en nombre également variable, soit dans les conduits principaux, soit directement à la surface de la conjonctive (1).

Une branche volumineuse venant de l'artère ophthalmique se rend à la glande lacrymale, et la veine suit le trajet de l'artère.

Les nerfs proviennent de la cinquième paire. Le rameau lacrymal et un filet anastomotique du maxillaire supérieur s'y distribuent. Un rameau accompagnant l'artère lacrymale lui vient du grand sympathique.

La glande lacrymale est une glande en grappe, et à ce titre elle est susceptible d'offrir les altérations ordinaires de ces glandes : l'inflammation, l'hypertrophie, les adénomes, les kystes, la dégénérescence cancéreuse. L'une des tumeurs qui s'y développent revêt une couleur verte et a été décrite sous le nom de *chloroma;* elle n'est autre chose, selon moi, qu'un sarcome de la glande renfermant des cellules pigmentaires, un de ces sarcomes mélaniques plus fréquents dans l'orbite que partout ailleurs. On y a observé aussi des calculs ou *dacryolithes*. Ces diverses affections sont d'ailleurs rares, et les notions anatomiques précédentes suffisent à faire comprendre l'influence qu'elles peuvent exercer sur la région.

(1) La disposition des conduits excréteurs de la glande lacrymale présente, au point de vue topographique, une si minime importance, que je ne crois pas devoir en faire l'objet d'une discussion approfondie; cependant je tiens à dire que, malgré l'autorité si justement attachée aux travaux de M. Sappey, autorité que je suis le premier à reconnaître, je ne saurais renier jusqu'à nouvel ordre les conclusions auxquelles je suis arrivé en 1859 sur ce sujet; car le procédé de la macération dans l'acide tartrique, qui m'a servi, considéré par M. Sappey comme si défectueux et dont, je m'empresse de le dire, je devais la connaissance à Giraldès, ne m'a pas moins permis de démontrer en 1858 la véritable disposition des glandes sublinguales, disposition qui n'a pas été contestée.

Les larmes sont généralement neutres ; elles peuvent devenir alcalines ou acides. On les a vues sanguinolentes chez des femmes non réglées.

La sécrétion des larmes est intermittente, et nous avons déjà vu que ce sont les glandes de la conjonctive qui entretiennent l'humidité de l'œil. Le rôle des larmes est donc surtout, comme celui des cils, de protéger l'œil; elles entraînent les poussières et corps étrangers de toute sorte qui, voltigeant dans l'air, viennent irriter la surface de l'œil, et ne servent pas à le lubrifier, comme on le dit généralement.

Lac lacrymal.

On donne le nom de *lac lacrymal* à l'espace triangulaire circonscrit par l'angle interne des paupières et la portion lacrymale, c'est-à-dire la portion dépourvue de cils de chaque bord palpébral. Il commence où finissent les cils et où naissent les canalicules lacrymaux, en sorte que cette partie du bord libre des paupières mérite bien le nom de portion lacrymale, par opposition à celui de portion palpébrale donné à la partie qui forme le reste.

Dans l'aire du triangle que tapisse la conjonctive se voit en relief une légère saillie qui constitue la caroncule lacrymale. La caroncule est formée par la réunion de quelques glandes sébacées dont les conduits excréteurs s'ouvrent dans les follicules pileux qui s'y trouvent implantés. Cette petite région ne présente pour nous aucun intérêt chirurgical.

Points lacrymaux (PLS, PLI, fig. 81).

On désigne ainsi deux orifices très petits, arrondis, situés au sommet d'une saillie conique qui occupe elle-même le bord libre de la paupière, à l'union de la portion palpébrale ou ciliaire de ce bord avec la portion lacrymale. L'un est supérieur, l'autre inférieur. Ces deux orifices se regardent mutuellement, c'est-à-dire qu'ils sont dirigés, le premier en bas, et le second en haut. Le point supérieur étant situé un peu plus en dedans que l'inférieur, les deux points se trouvent juxtaposés, et non superposés, pendant l'occlusion des paupières.

Ces orifices occupent la lèvre postérieure du bord libre, et de plus ils regardent tous les deux en arrière, en sorte que, pour les apercevoir et surtout pour y introduire un stylet ou la seringue d'Anel, il faut faire basculer les paupières en dehors : ils baignent donc constamment dans le lac lacrymal.

Le point lacrymal inférieur est un peu plus large que le supérieur et mesure environ 1/3 de millimètre de diamètre. La largeur de ces orifices varie du reste suivant les sujets : elle est susceptible d'augmenter un peu sous l'influence du cathétérisme.

Quelquefois ces orifices s'obstruent : l'obstruction peut être congénitale ou résulter d'une blépharite chronique. Ils peuvent être déviés par des chalazions, par un ectropion, ou encore frappés d'atonie, ce qu'on observe, par exemple, dans les paralysies faciales. Que les points lacrymaux soient obstrués, rétrécis ou déviés, le larmoiement en est la conséquence, ainsi que parfois un peu de photophobie et de trouble dans la vision.

Le chirurgien s'attaquera à la cause de l'obstruction ou de la déviation, et, s'il

ne peut rétablir l'état normal, il incisera le canalicule lacrymal, comme nous le dirons plus loin.

Quelques chirurgiens, attribuant à la présence même des larmes dans le sac lacrymal le développement de la tumeur lacrymale, ont tenté de s'opposer à leur passage en détruisant les points lacrymaux par le fer et le feu, l'excision et la cautérisation. Je ne pense pas que la pratique soit venue justifier cette singulière idée.

Les points lacrymaux restent toujours béants, ce qu'ils doivent à l'anneau fibro-cartilagineux qui les entoure.

Canalicules lacrymaux (CC, fig. 81).

Les canalicules lacrymaux succèdent aux points lacrymaux et occupent toute la portion lacrymale du bord libre des paupières. Ils offrent deux parties très distinctes : une première, très courte, mesure 2 millimètres ; elle est verticale, de bas en haut pour le canalicule supérieur, de haut en bas pour l'inférieur ; une seconde partie, beaucoup plus longue (5 à 6 millimètres), est horizontale pour l'inférieur et légèrement oblique en bas et en dedans pour le supérieur.

C'est cette double direction qu'il importe surtout de connaître pour pratiquer avec succès le cathétérisme ou les injections des voies lacrymales. En effet, pour injecter un liquide par le point lacrymal inférieur avec la seringue d'Anel, je suppose, il faudra se servir d'une canule courbe, attirer légèrement la paupière en avant, de façon à faire saillir le petit cône au sommet duquel se trouve le point lacrymal, et introduire la canule en suivant d'abord une direction verticale : on l'inclinera ensuite horizontalement dans le sens du canalicule. On ne réussira pas sans cette manœuvre à pratiquer le cathétérisme des voies lacrymales, à moins d'exercer une certaine violence : c'est pour cela que l'emploi des instruments droits est si difficile, au moins dans les premières séances, et que M. Bowman a été obligé de pratiquer l'incision des canalicules lacrymaux pour faire pénétrer ses stylets droits dans le canal nasal : l'incision a aussi pour but, il est vrai, de permettre l'introduction de stylets de plus en plus volumineux. On se sert, pour pratiquer cette opération, du couteau de Giraud-Teulon et plus souvent de celui de Weber, consistant en un petit stylet boutonné suivi d'une fine lame : l'instrument est introduit par le point lacrymal et poussé directement jusqu'à ce que son extrémité mousse vienne buter contre la paroi interne du sac lacrymal ; un mouvement de bascule en haut suffit à compléter l'incision. Il n'en résulte pas de difformité appréciable.

D'après M. Sappey, les deux canalicules lacrymaux se réuniraient toujours en un canal commun avant de s'ouvrir dans le sac lacrymal.

Creusés dans chaque branche de bifurcation du tendon de l'orbiculaire, les canalicules lacrymaux sont tapissés à leur intérieur par une membrane muqueuse continue à la conjonctive : aussi peuvent-ils être obstrués par des causes diverses : inflammation chronique, granulations, polypes, valvules, etc. ; on a signalé l'atrésie, l'oblitération même de leur embouchure commune dans le sac. Un épiphora sera le symptôme propre à ces diverses lésions, auxquelles on opposera le plus souvent avec succès l'incision du canalicule par la méthode décrite plus haut.

Sac lacrymal (SL, fig. 81).

Des diverses parties dont se compose l'appareil lacrymal, la plus importante est le *sac lacrymal*, à cause des affections dont il est si fréquemment le siège : la tumeur et la fistule lacrymales.

Le sac lacrymal constitue pour les larmes une sorte de réservoir, situé dans l'angle interne ou grand angle de l'œil. Il rappelle la forme du cæcum : terminé en cul-de-sac supérieurement, il se continue en bas avec le canal nasal sans

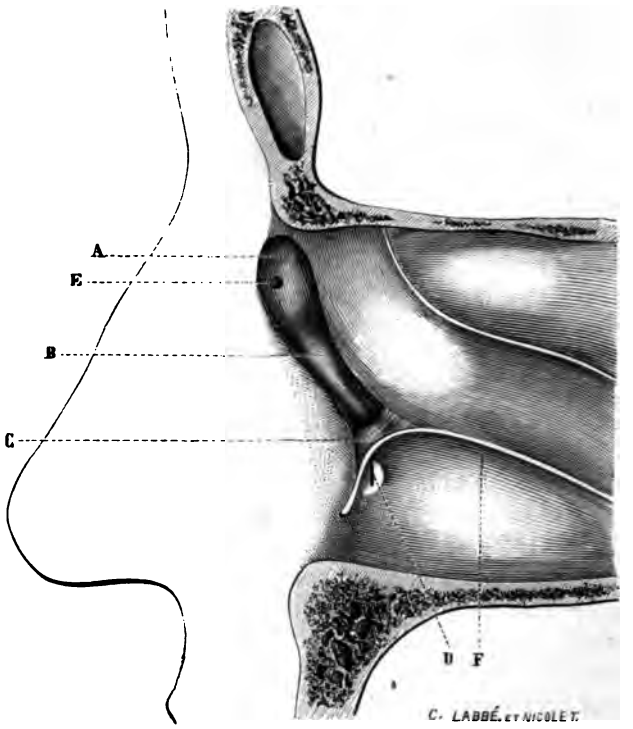

Fig. 83. — *Conduit lacrymo-nasal vu par sa face interne* (côté droit).

A, sac lacrymal.
B, canal nasal.
C, portion de canal nasal dont la paroi externe a été conservée.
D, orifice inférieur du canal nasal.
E, embouchure dans le sac lacrymal du conduit commun aux canalicules lacrymaux.
F, ligne d'insertion du cornet inférieur.

ligne de démarcation appréciable à l'extérieur, et reçoit à angle droit le tronc commun des deux canalicules lacrymaux, de même que le cæcum reçoit l'intestin grêle ; pour compléter l'analogie, il existe à l'embouchure de ce tronc commun une valvule appelée valvule de Huschke, qui aurait pour rôle, comme celle de Bauhin, de s'opposer au reflux des liquides.

Le sac lacrymal est logé dans la gouttière lacrymale, que nous avons signalée à la face interne de l'orbite, gouttière limitée en avant et en arrière par deux crêtes saillantes appartenant, la première à la branche montante du maxillaire supérieur, la seconde à l'os unguis. Cette gouttière est assez profonde pour con-

tenir la moitié environ du sac lacrymal, la moitié postérieure et interne, en sorte que celui-ci n'est accessible à l'extérieur que par sa moitié antérieure et externe ; ce rapport immédiat du sac avec la paroi orbitaire interne rend bien compte des tentatives faites pour créer aux larmes un trajet artificiel dans les fosses nasales lors d'une oblitération du canal, tentatives que la pratique n'a pas consacrées.

Le sac lacrymal n'a pas une direction verticale : oblique de haut en bas et d'avant en arrière, comme on peut le voir sur la figure 83, qui représente le canal lacrymal vu par sa face interne, il fait avec l'horizon un angle d'environ 45° ouvert en avant. Il importe beaucoup de connaître ce détail pour introduire

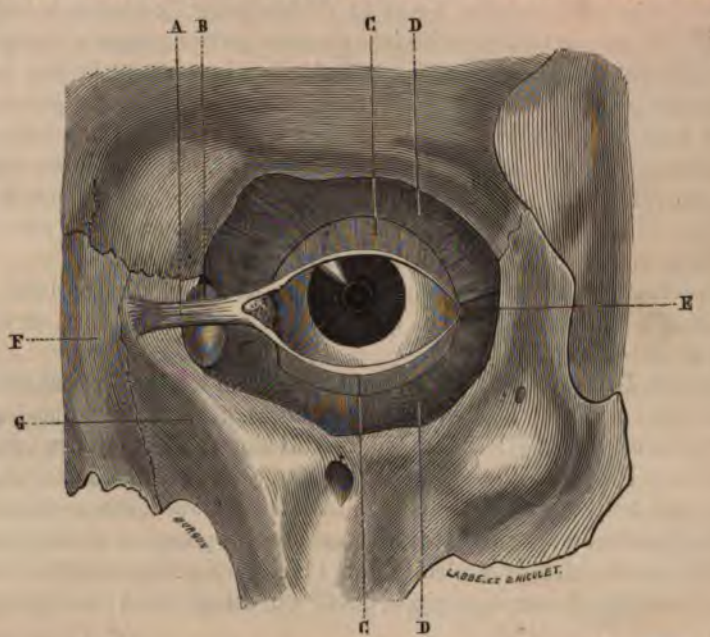

Fig. 84. — *Rapports du tendon direct du muscle orbiculaire avec le sac lacrymal* (côté gauche).

A, tendon du muscle orbiculaire des paupières.
B, sac lacrymal.
C, C, cartilages tarses.
D, D, ligaments des tarses.
E, ligament angulaire externe.
F, os propres du nez.
G, branche montante du maxillaire supérieur.

dans le sac soit un bistouri, soit un stylet ; je dirai même que la seule difficulté du cathétérisme du canal lacrymo-nasal par la méthode de Bowman consiste à donner au stylet une inclinaison convenable en rapport avec l'obliquité du canal. Non seulement le canal lacrymo-nasal est oblique de haut en bas et d'avant en arrière, il l'est encore légèrement en bas et en dehors, ce qui se conçoit aisément, puisque la paroi externe des fosses nasales, à laquelle il est intimement uni, suit cette direction.

De plus, ce canal n'est pas tout à fait rectiligne, il décrit une légère courbure à concavité postérieure.

Le sac lacrymal est légèrement aplati de dehors en dedans, en sorte que sa hauteur l'emporte sur sa largeur ; cependant, lorsqu'on l'a distendu par une injection après avoir enlevé les parties molles, la coupe horizontale en est à peu

près circulaire ; mais il convient de dire que pendant la vie le tendon de l'orbiculaire s'oppose à cette distension uniforme.

Les dimensions du sac sont loin d'être les mêmes chez tous les sujets. Il mesure en hauteur de 10 à 15 millimètres. Il en présente 11 sur la figure 84, et 15 sur la figure 83 ; sa largeur est de 6 à 7 millimètres. Ces dimensions sont d'ailleurs en rapport avec celles de la face, qui elles-mêmes varient avec chaque individu.

Les rapports du sac lacrymal sont très utiles à connaître et ne manquent pas d'une certaine complication. Ils doivent être considérés en avant et en arrière. En avant, le sac lacrymal est recouvert par la peau, le tissu cellulaire assez dense de la commissure et le tendon direct de l'orbiculaire. Ce tendon A croise transversalement le sac de façon à le diviser en deux parties inégales : la supérieure, qui est la plus petite, représente généralement le tiers de la hauteur totale. Sur le sujet représenté figure 84, le sac, dont j'ai rigoureusement pris les dimensions, ne déborde en haut le tendon que de 2 millimètres sur une hauteur totale de 12 millimètres. Il en résulte que dans la tumeur lacrymale la saillie sera située principalement au-dessous du tendon, et que c'est également toujours au-dessous de ce tendon qu'il faudra pratiquer la ponction du sac, soit pour donner issue au pus, soit pour y introduire des instruments.

Dans quelques cas exceptionnels, le tendon de l'orbiculaire divise le sac en deux parties à peu près égales, ce qui explique certaines formes de tumeur lacrymale dites *en bissac*.

Je crois bon de rappeler ici combien le rapport du tendon de l'orbiculaire avec le sac est précieux pour la médecine opératoire. En exerçant une légère traction sur la commissure externe, le tendon fait une saillie toujours appréciable, même lorsque le sac est distendu ; il se dessine sous la forme d'une bride transversale ; c'est toujours au-dessous, immédiatement au-dessous de cette bride, qu'on fera pénétrer l'instrument tranchant pour la ponction du sac ; la lame du bistouri devra être droite et étroite ; on l'inclinera obliquement en arrière de façon à faire avec l'horizon un angle de 45° ouvert en avant ; le dos de l'instrument sera tourné vers le nez.

Si la lame est trop inclinée en arrière, elle sera arrêtée par la rencontre de la paroi inférieure de l'orbite, qui résistera, à moins de violence, et le chirurgien sera ainsi averti qu'il fait fausse route ; si, au contraire, elle n'est pas suffisamment inclinée en arrière, elle passera en avant du rebord de l'orbite, s'enfoncera dans les parties molles de la joue, et l'opérateur, ne rencontrant pas de résistance, croira être dans le sac, tandis que celui-ci ne sera pas ouvert. On conçoit qu'un caustique appliqué alors dans la plaie ne produira pas le résultat désiré.

Ces fausses routes qui, d'après ce que j'ai vu, ne seraient pas très rares, seront évitées à peu près certainement, si l'on tient compte du rapport suivant. La gouttière lacrymale, ai-je dit, est limitée par deux crêtes dont une, antérieure, est formée par la branche montante du maxillaire supérieur : or cette crête, qui se continue avec le bord inférieur de l'orbite, est très saillante et toujours accessible au doigt. Ce sera donc un point de repère précieux, puisque le sac est placé immédiatement en arrière d'elle. Par conséquent, pour ponctionner avec succès le sac lacrymal, le chirurgien se basera sur les trois données suivantes : le relief du tendon de l'orbiculaire, la crête antérieure de la gouttière lacrymale, l'obliguité du canal. Il fera saillir le tendon par un aide, portera l'indicateur

gauche sur le bord de l'orbite, de façon à sentir la crête osseuse entre l'ongle et la pulpe du doigt, et, tenant de la main droite le bistouri dans la direction indiquée, c'est-à-dire la pointe en bas, en arrière et en dehors, ponctionnera au-dessous du tendon en suivant la surface unguéale.

J'ai déjà dit, en étudiant la région palpébrale, que le tendon de l'orbiculaire, simple en dedans, se bifurquait en dehors, et que les branches de bifurcation allaient se fixer aux extrémités internes des deux cartilages tarses.

Indépendamment de ce tendon, qui porte le nom de *tendon direct*, il en existe un autre qui, passanten arrière du sac, va s'attacher à la crête de l'unguis et s'appelle *tendon réfléchi*. Le tendon réfléchi, beaucoup moins résistant que le tendon direct, se comporte de la même façon que ce dernier : simple en dedans à son insertion à l'unguis, il se bifurque en dehors pour se rendre aux extrémités correspondantes des deux cartilages tarses. En résumé, les tendons direct et réfléchi de l'orbiculaire, en passant en avant et en arrière du sac lacrymal, circonscrivent un espace qui, sur une coupe horizontale analogue à celle que représente la figure 85, a la forme d'un < (œil gauche), dont la base est dirigée en dedans et le sommet en dehors. Le sommet répond à la commissure interne des paupières.

Réunis au niveau de la commissure, ces deux tendons se bifurquent pour se diriger vers les points lacrymaux supérieur et inférieur. Les branches de bifurcation représentent donc aussi la forme d'un > (œil gauche), de telle sorte que les deux ∨ se correspondent par leur sommet : mais la base du second est externe et le sommet interne ; de plus, ses branches sont situées dans un plan vertical et perpendiculaire à celles du premier.

Le sac lacrymal est donc circonscrit en avant et en arrière par une expansion fibreuse. Si maintenant on ajoute que la gouttière lacrymale est tapissée par le périoste orbitaire E (fig. 85) et que ces expansions fibreuses viennent s'unir intimement à cette membrane en avant et en arrière du sac, on verra que le sac lacrymal est emprisonné dans une loge fibreuse suffisamment résistante pour limiter sa distension, qui serait, je crois, beaucoup plus fréquente, sans cette disposition anatomique.

Nous avons vu le tendon direct donner insertion aux fibres musculaires de l'orbiculaire, bien plutôt qu'il ne se continue avec elles : de même le tendon réfléchi donne insertion à un petit muscle qui semble le doubler en arrière : c'est le *muscle de Horner* (D, fig. 85). Simple en dedans comme le tendon, ce muscle se divise aussi en deux faisceaux qui se portent à l'extrémité correspondante des tarses. Si l'on se rappelle que les canalicules lacrymaux sont situés dans l'épaisseur des branches de bifurcation du tendon, on voit tout de suite le rapport intime du muscle de Horner avec ces canalicules, auxquels il constitue une sorte de tunique musculaire jusqu'aux points lacrymaux où il se termine.

Le muscle de Horner, prenant son point fixe en dedans et en arrière sur l'unguis, et son point mobile en dehors et en avant, a pour action d'attirer en arrière et en dedans les canalicules et les points lacrymaux : mais ceux-ci sont maintenus en place par les cartilages tarses, qui sont eux-mêmes fixés solidement à la commissure externe : il en résulte que ce petit muscle, ne pouvant attirer la totalité du canalicule en dedans, en attire seulement la paroi postérieure en arrière et contribue ainsi activement à en maintenir la lumière toujours ouverte, circonstance sans laquelle se produit le larmoiement. Le muscle de

Horner contribue de la même façon à diriger en arrière les points lacrymaux, direction indispensable au libre écoulement des larmes par les voies naturelles. La paralysie de ce muscle entraîne donc à sa suite l'aplatissement des canalicules, la déviation des points lacrymaux en avant, et, par suite, le larmoiement.

L'aponévrose orbitaire affecte avec le sac lacrymal les rapports suivants : au lieu de se fixer à la base de l'orbite, elle se réfléchit derrière le muscle de Horner pour aller se continuer avec le périoste en arrière de l'attache de ce muscle à l'unguis. Il en résulte que le sac lacrymal et ses dépendances sont situés en dehors de la loge postérieure de l'orbite, mais on y pénétrerait facilement pendant la ponction du sac lacrymal, si le bistouri était trop incliné en arrière ; de graves accidents pourraient en être la conséquence, un phlegmon, par exemple : or, un phlegmon rétro-oculaire peut entraîner la mort ou au moins la perte de l'œil. Dans un cas, j'ai vu entre les mains d'un homme, cependant fort habile, survenir une cécité immédiate et définitive du côté opéré, ce qui ne peut guère s'expliquer que par la section du nerf optique.

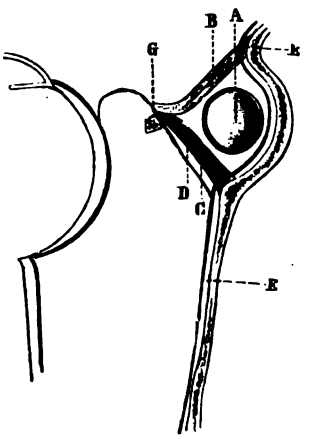

Fig. 85. — *Schéma montrant les rapports du sac lacrymal sur une coupe horizontale pratiquée au niveau du grand angle de l'œil* (œil gauche).

A, sac lacrymal.
B, tendon direct du muscle orbiculaire.
C, tendon réfléchi du muscle orbiculaire.
D, muscle de Horner.
E, E, périoste tapissant la paroi orbitaire et la gouttière lacrymale.
G, caroncule lacrymale.

Pour se faire une bonne idée des rapports multiples du sac lacrymal, il convient de les examiner sur une coupe horizontale, ainsi que le représente le schéma ci-joint : la coupe passe par le centre de la commissure et de la caroncule, de façon à correspondre à la bifurcation des tendons de l'orbiculaire et du muscle de Horner.

En procédant d'avant en arrière, cette coupe nous montre au niveau du *grand angle de l'œil* (dont nous ferions volontiers une région spéciale, si nous ne craignions de multiplier les divisions) l'existence des couches suivantes :

1° La peau très mince ;

2° La couche du tissu cellulaire sous-cutané, adhérente à la peau et au plan sous-jacent ;

3° Le tendon direct de l'orbiculaire, ou ligament antérieur et interne des tarses (B) ;

4° Le sac lacrymal (A) ;

5° Le tendon réfléchi de l'orbiculaire, ou ligament postérieur interne des tarses (C) ;

6° Le muscle de Horner (D) ;

7° L'aponévrose orbitaire (E, E).

La surface interne du sac lacrymal rappelle comme forme celle de la surface externe. On y voit parfois, mais non toujours (exemple : la figure 83), un léger rétrécissement qui le sépare en bas du canal nasal ; sur la surface interne, et en un point plus rapproché de l'extrémité supérieure, se trouve en E l'orifice d'entrée du tronc commun des canalicules lacrymaux.

La cavité du sac lacrymal est tapissée par une membrane muqueuse sur laquelle Béraud a tout particulièrement appelé l'attention. Suivant cet auteur, la muqueuse forme deux valvules dans le sac lacrymal : l'une, supérieure, est située à l'embouchure des canalicules lacrymaux ; l'autre, inférieure, correspond à l'union du sac lacrymal avec le canal nasal.

La valvule supérieure, ou valvule de Huschke, peut être semi-lunaire à bord libre regardant en haut, ou bien circulaire, et représenter une sorte de diaphragme percé à son centre. Elle s'opposerait au reflux des larmes du sac dans les canalicules lacrymaux.

La valvule inférieure, décrite pour la première fois par Béraud, serait moins constante que la supérieure. « Haute de 4 à 5 millimètres, elle est située, dit cet auteur, à la partie inférieure du sac lacrymal, se détache de la paroi externe de cette cavité et se dirige obliquement en haut, de sorte que, si on la prolonge par la pensée, elle vient rencontrer la paroi interne du sac vers sa partie supérieure. » Elle peut varier dans sa direction, dans sa hauteur, prendre naissance sur la paroi interne ou postérieure et affecter la forme d'un diaphragme percé à son centre. J'ai vu manifestement, et j'ai pu montrer aux assistants, cette dernière disposition sur un jeune garçon que j'opérais à Lariboisière d'une tumeur lacrymale par la cautérisation du sac.

Béraud fait jouer un rôle capital à ces valvules dans la production de la tumeur lacrymale. Que la valvule inférieure s'hypertrophie, les larmes cesseront de tomber dans les fosses nasales, s'accumuleront dans le sac et finiront par en amener la distension ; cette distension surviendra d'autant plus que la valvule supérieure s'oppose au reflux du liquide à l'extérieur. « Le rôle que nous venons d'attribuer à ces valvules, dit l'auteur, est tellement certain que, s'il existe un rétrécissement du canal nasal et que la valvule supérieure vienne à manquer, il ne se produit pas de tumeur lacrymale. »

La théorie est ingénieuse sans doute et surtout très facile à saisir, mais elle n'est pas exacte, et les choses ne se passent pas aussi simplement ; je n'en donnerai qu'une seule preuve, et elle suffira, je pense ; journellement nous observons des malades atteints de tumeur lacrymale que la pression avec le doigt fait disparaître immédiatement en évacuant le contenu du sac par les points lacrymaux. Il y a sans doute des tumeurs lacrymales qui ne se vident pas et constituent ce qu'on a appelé la *mucocèle*, mais c'est l'exception. La présence d'une valvule à la partie supérieure du canal nasal exerce certainement de l'influence sur la production de la tumeur lacrymale ; cette influence toutefois n'est que secondaire, et il faut chercher la véritable cause, non pas seulement dans le jeu plus ou moins parfait des valvules, mais dans l'inflammation chronique de la muqueuse du sac.

Ce n'est pas ici une discussion purement théorique, car elle entraîne des conséquences fort importantes au point de vue du traitement : en effet, si la cause de la tumeur lacrymale est purement mécanique, le traitement devra l'être également : il consistera à détruire ces valvules ou à vaincre le rétrécissement par l'introduction de sondes, de stylets, de mèches, etc., etc. Si, au contraire, la cause première est une inflammation de la muqueuse qui a pour conséquence l'obstruction, il sera beaucoup plus logique de s'attaquer à la cause inflammation qu'à l'effet obstruction ; et, d'ailleurs, s'il n'en était pas ainsi si, l'inflammation ne jouait pas le rôle principal, comment pourrait-on

comprendre les résultats que l'on obtient par la cautérisation simple de la muqueuse du sac? Il est vrai que l'on guérit également par la dilatation lente et progressive d'après la méthode de Bowman : mais pourquoi ne pas admettre avec le professeur Gosselin que l'introduction répétée des corps étrangers dans le sac agit à la longue en modifiant la muqueuse?

La cause habituelle des tumeurs lacrymales réside dans l'inflammation chronique du sac, et l'obstruction, qui peut parfois devenir complète, n'en est que la conséquence.

L'ouverture du sac par la méthode de J.-L. Petit, suivie de la cautérisation énergique de la muqueuse avec le beurre d'antimoine, le chlorure de zinc, etc., me paraît donc être la méthode rationnelle du traitement de la tumeur lacrymale. Après la chute de l'eschare, il sera prudent toutefois d'introduire les différents numéros des stylets de Bowman dans le canal nasal avant de laisser la plaie se refermer. On pourrait croire que ces puissantes cautérisations amènent la destruction du sac : or, de nombreux faits prouvent qu'il n'en est rien, et c'est même là une chose bizarre dont l'explication me paraît difficile à fournir. Ainsi, dans le traitement d'une tumeur lacrymale par la cautérisation au beurre d'antimoine, le caustique produisit plus d'effet que je n'en souhaitais, en sorte que dans l'angle interne existait, après la chute de l'eschare, un trou dans lequel pénétrait mon petit doigt; au fond se voyait la gouttière lacrymale à nu. Le malade sortit guéri, et je croyais bien la guérison définitive ; quelque temps après il survenait une récidive.

Quand je dis que le sac n'est pas détruit par une cautérisation profonde, c'est sans doute inexact, mais la vérité est que le sac se reproduit. Peut-être pourrait-on trouver l'explication de ce fait singulier en considérant que les deux tendons direct et réfléchi de l'orbiculaire ne peuvent, à cause de leurs insertions, se rapprocher l'un de l'autre, et interceptent ainsi un espace que le tissu de cicatrice est impuissant à combler.

La muqueuse du sac lacrymal renferme dans son épaisseur une quantité considérable de glandes. Béraud en distingue deux espèces : des follicules muqueux et des glandes analogues à celle de Meibomius. Pour cet auteur, l'orifice du conduit excréteur des follicules peut s'oblitérer, la glande se distendre, former une poche kystique et donner naissance à une variété de tumeur lacrymale qui n'a rien de commun, si ce n'est le siège, avec la tumeur lacrymale habituelle produite par la distension du sac lui-même. L'existence de cette variété de tumeur lacrymale me paraît bien problématique, mais, si elle était réelle, l'incision et la cautérisation seraient encore les meilleurs modes de traitement à mettre en usage.

La muqueuse du sac lacrymal se continue directement d'une part avec la conjonctive par les points lacrymaux, et avec la muqueuse pituitaire par le canal nasal : il n'est donc pas étonnant que ces trois muqueuses soient solidaires au point de vue inflammatoire. C'est ainsi qu'une conjonctivite, qu'un coryza, peuvent se propager à la muqueuse du sac et donner naissance à une inflammation aiguë ou *dacryocystite* aiguë. Cette affection est caractérisée par une tumeur du grand angle, rouge, douloureuse, limitée à la région du sac au début, mais la débordant bientôt pour envahir le tissu conjonctif des paupières : il se produit ainsi un phlegmon du grand angle dont le point de départ est le sac.

Cette tumeur se ramollit, s'abcède et s'ouvre à l'extérieur. L'orifice se referme

parfois spontanément, mais peut aussi rester ouvert et donner naissance à une *fistule lacrymale*.

La dacryocystite aiguë survient, dans certains cas, chez les sujets dont les voies lacrymales étaient antérieurement saines : généralement alors la plaie résultant de l'ouverture de l'abcès se ferme, et il ne reste pas de fistule, mais le plus souvent l'inflammation aiguë se produit chez des personnes déjà atteintes depuis longtemps d'un catarrhe chronique du sac : ce sont des poussées aiguës qui surviennent de temps en temps et qui finissent par déterminer la formation d'une fistule lacrymale. En prévision de ces poussées aiguës, accompagnées parfois d'érysipèle de la face et aboutissant à la formation d'une fistule, on est autorisé à opérer des sujets atteints simplement de catarrhe chronique du sac, alors même qu'ils n'en éprouvent qu'une gêne médiocre.

Canal nasal (N, fig. 81 ; B, fig. 83).

Le *canal nasal* fait suite directement au sac lacrymal et se termine dans le méat inférieur en un point que je préciserai plus loin. Rappelons que la direction du canal nasal est oblique de haut en bas, d'avant en arrière, et aussi de dedans en dehors, comme la paroi externe des fosses nasales elle-même. Il n'est pas rectiligne et décrit une légère courbure à concavité postérieure (fig. 83).

Le canal nasal n'a pas pour squelette une simple gouttière osseuse comme le sac lacrymal, mais bien un canal osseux complet. Ce canal est constitué en dehors par l'apophyse montante du maxillaire supérieur, en dedans par l'os unguis et le cornet inférieur ; il fait sur la paroi interne du sinus maxillaire une saillie arrondie très appréciable.

La longueur du canal nasal est un peu plus grande que celle du sac, mais, au point de vue pratique, on peut considérer le sac et le canal comme occupant à peu près la moitié de la longueur totale, qui est d'environ 26 millimètres. Cette longueur totale varie, du reste, suivant les sujets : c'est ainsi que sur la figure 83 elle est de 35 millimètres, prise jusqu'à la partie inférieure de la fente (D), qui représente l'orifice inférieur du canal nasal.

Le diamètre transversal du canal nasal mesure 2 millimètres, et le diamètre antéro-postérieur 3 millimètres, d'après Béraud.

L'orifice inférieur du canal nasal est l'un des points les plus importants de son étude. Il s'ouvre dans le méat inférieur, tantôt dans l'angle formé par l'union du cornet inférieur avec la paroi externe des fosses nasales, tantôt un peu plus bas sur la paroi externe elle-même.

Il se présente sous une forme variable, celle d'un orifice arrondi ou bien semi-lunaire. Je l'ai le plus souvent rencontré tel qu'il est figuré en D (fig. 83), c'est-à-dire sous la forme d'une fente verticale linéaire ressemblant à une boutonnière.

Quelle qu'en soit la forme, cet orifice est toujours difficile à trouver, même pièces en mains, et à plus forte raison sur le vivant : aussi je ne conçois pas qu'on ait pu avoir l'idée de substituer le cathétérisme inférieur (procédé de Laforest) au cathétérisme supérieur ordinaire, si ce n'est par amour des obstacles. Il suffit de jeter un coup d'œil sur cet orifice, que l'on ne découvre guère

sur le cadavre qu'en introduisant un stylet dans le sac lacrymal, pour constater l'impossibilité d'y faire le plus souvent pénétrer un cathéter, même avec effraction.

C'est dans le but de faciliter ce cathétérisme inférieur que l'on a recherché les rapports suivants, qui sont d'ailleurs utiles à connaître.

L'orifice inférieur du canal nasal est situé à 3 centimètres environ en arrière de l'aile du nez correspondante. D'après Béraud, cette distance est exactement la même que celle qui sépare les grands angles des deux yeux. Il se trouve à 8 ou 10 millimètres en arrière de l'extrémité antérieure du cornet inférieur et correspond à un coude que forme en ce point le bord adhérent du cornet. Ce coude sert à le retrouver sur le cadavre, et il serait un guide précieux, si, pour un motif quelconque, on avait intérêt à cathétériser le conduit sur le vivant.

Richet admet, à cet orifice inférieur du canal nasal, l'existence d'une valvule. « Quelquefois, dit-il, cette valvule semble manquer, mais dans ce cas j'ai toujours trouvé plus haut, soit dans la longueur du canal, soit dans cette partie du sac lacrymal qui correspond à l'orifice supérieur du canal nasal, une et quelquefois deux valvules analogues à celles que l'on trouve dans les veines et disposées de manière à faciliter le cours des larmes dans les fosses nasales, en même temps qu'à empêcher tout reflux, soit de liquide, soit d'air, de ces cavités dans les voies lacrymales. »

Richet, se basant sur l'existence de cette valvule, a substitué une nouvelle théorie aux théories de J.-L. Petit, de Hunauld et de Sédillot, pour expliquer la circulation des larmes.

Étant donné que le canal nasal est hermétiquement clos, le sac lacrymal se dilaterait sous l'influence de la contraction de l'orbiculaire et jouerait ainsi le rôle de piston qui attire les larmes par les points lacrymaux; le sac lacrymal agit comme une pompe aspirante, dit Richet.

Je dois toutefois faire remarquer que M. Sappey, dont je partage la manière de voir, conteste absolument l'existence de la valvule, sans laquelle la théorie, si ingénieuse qu'elle soit, ne saurait subsister. D'ailleurs n'est-il pas évident que dans la structure des voies lacrymales (points, canalicules, sac et canal) tout est disposé pour empêcher l'affaissement de ces diverses parties? Les points sont fibro-cartilagineux, les canalicules ont un muscle destiné à maintenir leurs parois écartées; le sac lacrymal est maintenu béant par les deux tendons de l'orbiculaire ; le canal nasal a des parois osseuses; c'est pourquoi je me rattache de préférence à la théorie de Sédillot, qui fait jouer le principal rôle à l'appel au vide que produit dans les voies lacrymales la colonne d'air qui passe dans les fosses nasales à chaque inspiration.

L'existence d'une valvule est indispensable, d'après la théorie de Richet, pour assurer la libre circulation des larmes, et, par conséquent, pour empêcher le larmoiement. Richet traite la tumeur et la fistule lacrymales par l'introduction d'un clou cannelé qu'il laisse à demeure dans le canal lacrymo-nasal : or, il est impossible que, s'il existe une valvule, celle-ci ne soit pas affaissée par la pression excentrique du clou, qui présente à peu près les dimensions en largeur du canal nasal et le dépasse notablement en longueur (le clou mesure 4 centimètres): donc tous les malades traités par Richet doivent, si sa théorie est vraie, conserver au moins autant de larmoiement après qu'avant l'opération. Avec la théorie de Sédillot, au contraire, on conçoit comment la dilatation,

la présence dans le canal lacrymo-nasal des diverses canules et même du clou de Richet, assurent le libre écoulement des larmes en s'opposant à l'affaissement des parois. Cette théorie, en un mot, me paraît résoudre d'une manière satisfaisante les divers problèmes physiologiques et pathologiques qui se rattachent aux voies lacrymales.

Le canal nasal est tapissé d'une membrane fibro-muqueuse qui joue le rôle de périoste. Cette membrane est épaisse, résistante, mais peu adhérente aux os, en sorte qu'elle est facilement décollée dans les manœuvres que l'on exécute sur cette région.

La muqueuse renferme dans son épaisseur un grand nombre de glandes offrant une analogie complète avec celles que contient la muqueuse du sac.

2-22-96.

E. — DÉVELOPPEMENT DE L'APPAREIL DE LA VISION.

La vive lumière que cette question d'embryologie jette sur les nombreux vices de conformation de l'œil m'a engagé à lui donner une certaine extension.

J'ai dit plus haut, en étudiant le développement du crâne, que l'axe encéphalo-rachidien, au début de la période embryonnaire, se terminait en haut par trois renflements ou vésicules, appelés *vésicules encéphaliques*.

De la partie antérieure, latérale et inférieure de la première de ces vésicules, naissent, dans la troisième semaine de la vie embryonnaire, deux saillies, d'abord peu distinctes, très rapprochées, qui progressent en s'écartant l'une de l'autre et viennent soulever le feuillet cutané de la lame céphalique. D'après Huschke, la saillie serait d'abord unique, et on expliquerait ainsi l'anomalie de développement connue sous le nom de *cyclopie*.

L'extrémité antérieure du prolongement oculaire se dilate en forme de sphère, tandis que la postérieure s'aplatit d'abord, puis devient tubuleuse et solide. La première est l'origine du globe oculaire, la seconde forme le nerf optique. La sphère oculaire, à ce moment, est une vésicule mince, formée d'une substance grisâtre, homogène, contenant un liquide transparent; elle communique par le nerf optique creusé d'un canal avec la cavité des vésicules encéphaliques. D'après les anciens embryologistes, Baër, Valentin et Bischoff, les cellules superficielles de cette membrane homogène et grisâtre se transformeraient bientôt en une couche analogue à la dure-mère encéphalique, qui constituerait la sclérotique et la cornée transparente. Vers la sixième semaine de la période embryonnaire, on distinguerait la cornée non seulement par sa saillie plus prononcée annonçant qu'elle appartient à un segment de sphère plus petit que celui de la sclérotique, mais encore par sa transparence plus grande.

D'après les mêmes embryologistes, les cellules sous-jacentes de la vésicule oculaire donneraient naissance successivement : 1° à une membrane séreuse analogue à l'arachnoïde cérébrale; cette séreuse répondrait à la membrane de Demours ou de Descemet, et à la lamina fusca; 2° à la choroïde et à l'iris; 3° enfin les cellules les plus internes formeraient la rétine. Le liquide contenu primitivement dans la vésicule produirait l'humeur vitrée. Huschke, en effet, appelle le corps vitré une sérosité cérébrale cristallisée en cellules. Mais ces auteurs expliquent difficilement dans leur théorie la formation du cristallin, et Arnold le considère simplement comme une précipitation de l'humeur vitrée.

Les recherches plus récentes de Remak et de Kölliker ont démontré que la formation des parties constituantes du globe oculaire n'appartient pas exclusivement à la vésicule oculaire primitive. Quelques-unes ont leur origine dans une transformation ou dans une invagination du feuillet cutané du crâne, c'est-à-dire dans les lames céphaliques de l'embryon. D'après ces auteurs, les membranes externes de l'œil (cornée, sclérotique et même choroïde en partie) ne sont pas plus un produit de la vésicule nerveuse primitive que la dure-mère et l'arachnoïde de l'axe céphalo-rachidien ne sont formées par la substance nerveuse de la moelle épinière et du cerveau.

Développement de la sclérotique et de la cornée.

Rappelons que le feuillet cutané est formé de deux couches bien distinctes : la couche épidermique, qui répond au feuillet externe ou corné du blastoderme, et la couche dermique, dépendance du feuillet moyen du blastoderme. Au moment où la vésicule oculaire primitive arrive au contact du feuillet cutané de l'embryon, le derme entoure la vésicule oculaire, forme peu à peu la sclérotique et la couche fibreuse de la cornée, tandis que la couche épithéliale de la cornée et celle de la conjonctive sont produites par le feuillet corné. A la quatrième semaine de la vie embryonnaire il n'y a aucune trace de la membrane fibreuse de l'œil, mais, au milieu du deuxième mois, elle est très bien développée et facilement reconnaissable. Dans la première moitié du troisième mois, les deux segments de cette membrane se distinguent : peu à peu, l'intérieur devient plus clair, et au quatrième mois la cornée est transparente.

Développement du cristallin.

Remak, reprenant et développant la théorie de Huschke, semble avoir établi définitivement que le cristallin est dû à une invagination du feuillet épidermique. Son développement précède de beaucoup celui de la formation de la cornée et de la sclérotique, puisque c'est dans la quatrième semaine de la vie embryonnaire qu'on aperçoit les premiers vestiges du cristallin. Il débute par un épaississement de la couche épidermique au point qui sera plus tard le centre de la cornée. Cet épaississement se déprime à son centre, se creuse d'un ombilic ; bientôt on voit se former une véritable poche qui communique par une ouverture très rétrécie avec la surface cutanée. La partie proéminente de cette poche s'enfonce en arrière dans la vésicule oculaire primitive, qui se déprime à ce niveau. Elle chasse devant elle le derme subjacent, avec ses vaisseaux qui, comme nous le verrons plus loin, formeront la membrane capsulo-pupillaire, puis le collet s'étrangle, s'atrophie, et le sphéroïde aplati, qui représente alors la lentille cristalline, s'isole définitivement du feuillet épidermique, tandis que sa face postérieure répond à la dépression qu'elle s'est creusée dans la partie antérieure de la vésicule oculaire primitive. Des cellules analogues à celles du feuillet épidermique constituent donc alors uniquement le cristallin. En se transformant, elles deviendront cellules et fibres cristalliniennes. Quant à la capsule du cristallin, on ne sait pas au juste comment elle se forme.

Développement du corps vitré.

Nous venons de voir que la partie antérieure de la vésicule oculaire primitive est refoulée en arrière par le développement du cristallin. La vésicule n'est pas refoulée seulement au niveau de son hémisphère antérieur, elle subit bientôt une autre dépression à sa partie inférieure et interne. A ce niveau, la couche dermique qui concourt à former la sclérotique présente une crête légère obliquement dirigée d'avant en arrière et de dedans en dehors.

En se développant, cette crête déprime la vésicule oculaire primitive en bas et en dedans, comme le cristallin l'a déjà fait en avant. Elle pénètre ensuite entre la face postérieure du cristallin et la dépression antérieure de la vésicule oculaire, où elle se développe et prend peu à peu la forme d'un sphéroïde, donnant ainsi naissance au corps vitré. Celui-ci a donc une origine connective, puisqu'il naît du derme ou du feuillet moyen du blastoderme.

Peu à peu le pédicule du corps vitré se resserre et, quand il a complètement disparu, la fente de la sclérotique se ferme. Dans certaines anomalies (coloboma de la choroïde), la sclérotique cède en ce point sous l'influence de la pression intra-oculaire, de manière à donner naissance au *staphylome sclérotical congénital*, sur lequel je reviendrai plus loin.

L'hémisphère antérieur de la vésicule oculaire primitive est donc refoulé dans son hémisphère postérieur, de telle sorte que la vésicule primitive se transforme en une calotte hémisphérique à concavité antérieure, composée de deux feuillets, l'un, interne, plus épais, qui sera l'origine de la rétine, l'autre, externe, qui formera la choroïde. On donne à cette calotte hémisphérique le nom de *vésicule oculaire secondaire*.

Développement de la rétine, de la choroïde et de l'iris.

C'est dans le feuillet interne de la vésicule oculaire secondaire que se développent successivement les diverses couches de la *rétine* : couche des cônes et des bâtonnets, couche granuleuse, etc. En avant, ce feuillet conserve très longtemps une grande épaisseur et se fixe au pourtour du cristallin, de manière à constituer plus tard la zone ciliaire de la rétine, ou zone de Zinn. Huschke et Ratchke admettaient que la rétine formait un sac clos par devant, mais ils ne pouvaient en expliquer la disparition au niveau de la face postérieure du cristallin : ils ignoraient cette invagination de l'hémisphère antérieur de la vésicule oculaire dans l'hémisphère postérieur, de manière à constituer, ainsi que nous l'avons exposé, une calotte hémisphérique dont la concavité regarde en avant.

Les embryogénistes ne sont pas complètement d'accord sur l'origine de la *choroïde*. D'après Remak, elle serait tout entière formée par le feuillet externe de la vésicule oculaire secondaire. Kölliker pense, au contraire, que la couche pigmentaire *seule* de la choroïde doit son origine à la vésicule oculaire secondaire. Les feuillets vasculaires seraient formés, comme la sclérotique, par le derme, c'est-à-dire par le tissu connectif et vasculaire du feuillet moyen du blastoderme.

La choroïde offre, dans les premiers temps, à l'angle interne et inférieur de

l'œil, une ligne incolore dirigée obliquement de dedans en dehors, qui persiste plus ou moins longtemps et finit par disparaître. Sur cette raie il n'existe pas de pigment. Elle répond à un pli de la rétine dirigé dans le même sens. Il est admis aujourd'hui que la fente de la choroïde est due à l'introduction du feuillet dermique au moment de la formation du corps vitré. La persistance de cette ligne incolore constitue le *coloboma choroïdien.*

D'après Bischoff, les cellules de la choroïde ont d'abord un contenu transparent, mais peu à peu il se développe dans leur intérieur des granulations pigmentaires qui, ne s'accumulant d'abord qu'au pourtour des cellules, finissent par les remplir entièrement. Si ce dépôt de pigment ne se fait pas, l'individu est affecté d'*albinisme* congénital, c'est-à-dire que le fond de son œil est privé de pigment : il en résulte des troubles oculaires dus à la diffusion de la lumière après sa pénétration dans les couches de la rétine.

L'*iris* se développe beaucoup plus tard que la choroïde : d'après Valentin, c'est vers le milieu ou la fin du troisième mois. L'iris apparaît alors sous la forme d'un anneau étroit, transparent, incolore, sur le bord antérieur de la choroïde, d'où peu à peu il s'étend de la périphérie vers le centre. Si ce développement de l'iris ne se fait pas d'une manière égale sur toute la périphérie de la choroïde, il en résulte un déplacement de la pupille du côté du point où le développement est incomplet. La pupille n'occupe plus le centre de l'anneau irien, ce qui constitue la *corectopie* congénitale. Lorsque la fente de la choroïde persiste, il est évident que l'anneau irien ne pourra être complet : on aura alors le *coloboma iridien congénital.* Il est fréquent de voir coïncider le coloboma iridien et le coloboma choroïdien ; parfois même il s'y joint le coloboma de la papille optique, car la fente choroïdienne s'étend en arrière jusqu'à celle-ci. En général, dans le cas de coloboma de l'iris et de la choroïde, la sclérotique ne se ferme qu'imparfaitement par un feuillet lamelleux, ainsi que nous l'avons déjà dit. Ce feuillet peu résistant cède plus tard sous la pression intra-oculaire, et on observe le *staphylome sclérotical.* L'iris peut ne pas se développer du tout, ce qui constitue l'*aniridie.*

De la membrane capsulo-pupillaire.

Au moment où le bourgeon épidermique, origine du cristallin, se forme, il pousse derrière lui le derme sous-jacent avec ses vaisseaux. Cette partie du derme, ainsi refoulée, devient l'origine d'une membrane appelée *capsulo-pupillaire.* Cette membrane, quoique transitoire, présente une grande importance, car elle préside à la transformation du bourgeon épidermique, qui constitue uniquement à cette époque le cristallin, en une lentille transparente et homogène, capable de réfracter et de concentrer sur la rétine les rayons lumineux. Vue pour la première fois par Hunter, elle a été décrite par Müller, Henle, et surtout par Valentin. A la quatrième semaine de la vie embryonnaire, au moment où le cristallin n'est qu'un simple épaississement de l'épiderme, le derme refoulé est situé derrière lui, en avant de la dépression de la vésicule oculaire primitive. Quand le bourgeon épidermique qui représente le cristallin ne tient plus à la surface cutanée que par un collet très rétréci, le tissu dermique l'entoure complètement, en haut, en arrière et en bas, et, lorsque le

cristallin forme un sphéroïde complètement détaché, l'enveloppe que lui forme le derme se sectionne comme lui au niveau du pédicule. Le cristallin se trouve donc à cette époque enveloppé par un sac clos de toutes parts.

L'iris, dont le développement est ultérieur, en progressant de la périphérie de la choroïde vers la cavité oculaire, écarte de la lame céphalique la face antérieure du cristallin. La face postérieure de l'anneau irien glisse sur le feuillet antérieur du sac cristallinien, avec lequel elle contracte des adhérences. Il en résulte que la partie centrale de cet anneau est à cette époque fermée complètement par le feuillet antérieur de la membrane vasculaire ou dermique du cristallin.

Au troisième mois de la vie intra-utérine le sac cristallinien ou capsulo-pupillaire est donc formé d'une paroi antérieure qui constitue la partie centrale de la pupille, et que, depuis Wachendorf, on désigne sous le nom de membrane pupillaire, et d'une paroi postérieure qui embrasse la face postérieure du cristallin.

Le sac capsulo-pupillaire est formé d'une membrane très vasculaire; c'est surtout à Ch. Robin qu'on doit d'en bien connaître les vaisseaux. L'artère centrale de la rétine donne une branche décrite en 1852 par cet auteur sous le nom d'*artère hyaloïdienne.* L'artère hyaloïdienne traverse le corps vitré et vient se rendre à la paroi postérieure de la membrane capsulo-pupillaire; dans le corps vitré elle donne des branches collatérales très fines destinées à la partie centrale de cet organe; d'autres vont au contraire à sa périphérie, où elles forment un réseau vasculaire si abondant, qu'il constitue une membrane vasculaire connue sous le nom de membrane hyaloïdienne. Les branches terminales de l'artère hyaloïdiennne forment un bouquet de vaisseaux très fins qui remontent derrière la face postérieure du cristallin, franchissent la périphérie de la lentille et viennent se terminer en s'anastomosant en anse dans la membrane pupillaire. A ce niveau les branches terminales de l'artère hyaloïdienne s'anastomosent avec les artères de l'iris; en arrière, il y a aussi communication facile entre les artères propres de la membrane hyaloïdienne et les artères capsulaires.

Toute cette riche vascularisation est destinée à fournir les matériaux nutritifs qui servent au développement du corps vitré et du cristallin. Au septième mois de la vie intra-utérine, d'après J. Cloquet, ces membranes vasculaires s'atrophient, et il n'en reste plus de traces à la naissance. La paroi antérieure du sac capsulo-pupillaire, en se résorbant, rend libre la partie centrale de l'anneau irien : c'est ainsi que se forme la pupille.

Parfois cependant la membrane pupillaire ne se résorbe pas, et l'on observe alors le vice de développement désigné sous le nom de *persistance de la membrane pupillaire* (*acorie*).

Lorsque le développement de l'iris se fait irrégulièrement, par bourgeons isolés, ces bourgeons, en se réunissant, laissent entre eux des ouvertures de formes diverses ; il semble qu'il y ait, à côté de la pupille primitive, plusieurs pupilles secondaires : c'est la *polycorie* congénitale. Dans un cas observé par de Graefe sur un jeune homme de 17 ans, les deux iris étaient percés de nombreuses ouvertures masquées par une sorte de membrane placée derrière le diaphragme irien : cette membrane était sans doute un reste de la membrane capsulo-pupillaire.

Développement des paupières et de l'appareil lacrymal.

Jusqu'au commencement du troisième mois de la vie intra-utérine les yeux sont tout à fait recouverts par la peau. Celle-ci s'amincit et prend peu à peu le caractère de la conjonctive. C'est seulement dans le cours de la dixième semaine qu'on voit apparaître en haut et en bas deux étroits bourrelets, qui, peu à peu, deviennent des plis cutanés, s'unissent à leurs extrémités et représentent les paupières. Au quatrième mois, ces deux replis sont accolés légèrement. Plus tard, ils se séparent, et l'on sait que l'homme naît les yeux ouverts. Lorsque la séparation des replis cutanés des paupières ne se fait pas, on observe un vice congénital désigné sous le nom d'*ankylo-blépharon* congénital. Si elle est incomplète, c'est un *blépharo-phimosis congénital.*

On voit parfois, au moment de la naissance, à la paupière inférieure, au niveau de l'angle interne, une fente, une sorte de rainure revêtue par la muqueuse, qui communique avec le sac lacrymal et qui, parfois, s'étend plus loin encore jusqu'à la commissure labiale, de manière à constituer une variété de bec-de-lièvre, c'est le *coloboma congénital* des paupières. Voici l'explication de ce vice de conformation. La fente oculaire vient s'ouvrir en avant dans une sorte d'hiatus compris entre les bourgeons maxillaires supérieurs. Les bords de ce sillon, de cette gouttière, qui unissent l'angle interne de l'œil à l'hiatus intermaxillaire, forment, en se repliant, le sac lacrymal et le canal nasal, d'après Kölliker et Coste. Si cette involution n'a pas lieu, il restera une fente à l'angle interne de l'œil, où la paupière ne pourra se développer, fente qui constitue le *coloboma congénital* des paupières.

D'après Kölliker, la glande lacrymale est d'abord un bourgeon plein, prolongement de la couche épithéliale de la conjonctive, bourgeon qui s'enfonce dans le tissu cellulaire sous-conjonctival de la paupière supérieure. Plus tard, il pousse à ce bourgeon des prolongements, des diverticulums qui constituent les lobules et les acini de la glande ; les cellules épithéliales du centre se liquéfient, et c'est ainsi que se forment les canaux excréteurs. Selon Ratchke, le canal nasal, la cavité conjonctivale et la glande lacrymale auraient leur point de départ dans la muqueuse de l'hiatus intermaxillaire.

Les seules anomalies congénitales de la glande lacrymale sont l'absence et l'ectopie. On s'explique facilement l'ectopie, parce que ce bourgeon conjonctival peut ne pas se développer en un point fixe. Dans un cas rapporté par M. de Wecker, la glande occupait la place de l'œil dans l'orbite. Nous avons dit que la lumière des conduits excréteurs ne se formait que consécutivement. Si la formation n'est pas complète, l'excrétion ne peut avoir lieu ; les larmes sont retenues. C'est ainsi qu'on explique certains kystes congénitaux de la glande lacrymale.

Le canal nasal, ai-je dit, est formé par un sillon compris entre le bourgeon nasal et le bourgeon maxillaire supérieur, dont les deux bords se recourbent pour s'unir entre eux. Lorsque la soudure de ces bords manque en un des points, par exemple à sa partie moyenne, il reste une ouverture qui peu à peu se rétrécit de manière à constituer un petit trou à peine capable de laisser pénétrer un stylet de trousse. Ainsi se forme d'une manière générale la fistule

lacrymale congénitale. Dans un cas que j'ai observé chez une jeune fille de 17 ans, l'ouverture externe située dans le sillon naso-jugal, à un centimètre et demi au-dessous de l'angle interne de l'œil, s'ouvrait obliquement à la surface de la peau.

CHAPITRE II

Appareil de l'olfaction.

Destiné à nous faire percevoir les odeurs, l'appareil olfactif se compose de deux régions distinctes : le *nez* et les *fosses nasales*.

A. — RÉGION DU NEZ.

Le *nez* a la forme d'une pyramide triangulaire dont la base est en arrière. Il est séparé en haut du front et des sourcils par une dépression plus ou moins marquée. Chez certains sujets cette dépression n'existe pas, en sorte que le front et le dos du nez sont situés sur le prolongement d'une même ligne, ce qui constitue le *nez grec*. Lorsque le dos du nez proémine, c'est un *nez aquilin*. Le dos du nez peut être au contraire déprimé, il peut être aplati, *épaté*, etc.; ces formes diverses du nez ont de l'intérêt au point de vue plastique beaucoup plus qu'au point de vue chirurgical.

Il n'en est pas de même du sillon qui sépare le nez de la joue, *sillon naso-génien*, et de celui qui le sépare de la lèvre, *sillon naso-labial*. C'est dans ces sillons que doit porter l'incision toutes les fois qu'il s'agit d'enlever le maxillaire supérieur, d'après le procédé de l'incision latérale interne, ou encore d'extraire les tumeurs développées dans les fosses nasales. M. Ollier suit également ces sillons dans son procédé d'ostéotomie verticale, qui consiste à détacher le nez pour aller extirper des polypes naso-pharyngiens. La cicatrice qui résulte de ces incisions est à peine visible.

La crête médiane du nez porte le nom de *dos du nez;* elle se termine en haut par la *racine* et en bas par le *lobule*, qui se continue lui-même avec une bande cutanée reliant la lèvre supérieure et que l'on appelle *sous-cloison*. Les faces latérales s'écartent légèrement en bas de la ligne médiane et prennent le nom d'*ailes du nez*. L'*orifice antérieur* des fosses nasales se trouve ainsi circonscrit par le lobule, les ailes du nez et la sous-cloison.

Superposition des plans.

Le nez présente à considérer, en procédant de dedans en dehors, cinq couches superposées :

1° La peau (E);

2° La couche sous-cutanée (F);

3° Une couche fibro-musculaire (CC);

4° Une couche ostéo-cartilagineuse (BB);

5° Une couche muqueuse (HH).

Il faut remarquer toutefois que les couches ne sont pas continues sur toute l'étendue de l'organe et que l'on trouvera soit les cartilages, soit les os du nez, suivant le point où la coupe aura été faite. Celle qui est figurée ici a été pratiquée à l'union de la portion osseuse avec la portion cartilagineuse.

1° *Peau* (E). — La peau diffère sensiblement suivant les points du nez où on la considère. En haut, vers la racine, elle est fine, lisse, et glisse facilement sur les parties sous-jacentes; en bas, au contraire, en se rapprochant des ailes, la peau est épaisse et fait corps avec les couches sous-jacentes; on ne peut la mobiliser : aussi la peau de la racine du nez peut-elle servir à une restauration autoplastique, de même qu'après une extirpation de tumeur en ce point on peut rapprocher les lèvres de la plaie et réunir par première intention, ce qui est difficile au niveau des ailes et du lobule. C'est encore la finesse de la peau de la racine du nez qui explique pourquoi les érysipèles spontanées de la face commencent ordinairement par cette partie.

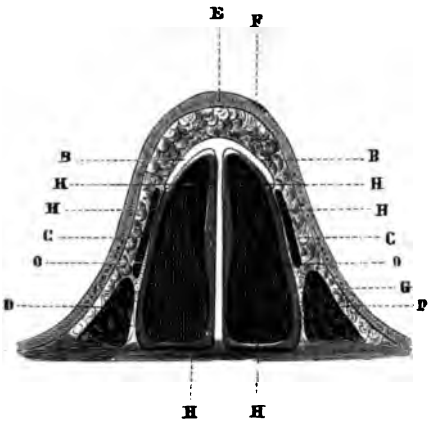

Fig. 86. — *Coupe transversale du nez pratiquée à l'union de la portion cartilagineuse et de la portion osseuse.*

B, B, cartilages latéraux.
C, C, muscles transverses du nez.
D, D, muscles releveurs de l'aile du nez et de la lèvre supérieure.
E, peau.
F, couche sous-cutanée.
G, couche glanduleuse au niveau de l'aile du nez.
H, H, H, H, muqueuse nasale.
O, O, cavité des fosses nasales.

La peau du nez est douée d'une extrême vascularité : aussi convient-il, dans toutes les plaies de la région, si étendues et si contuses qu'elles soient, de toujours tenter la réunion immédiate avec la suture; il faut réappliquer tout de suite le lambeau, même s'il a été complètement détaché, les faits prouvant que dans ces cas la circulation peut encore se rétablir.

Cette vascularité explique la rougeur du nez que présentent certains sujets d'une façon permanente ou à la suite d'excitations alcooliques. Ces rougeurs peuvent être entretenues d'ailleurs par de l'eczéma ou de l'impétigo des narines.

La peau du nez est encore remarquable par la quantité énorme de glandes sébacées qu'elle renferme dans son épaisseur. Presque nulles sur le dos du nez, ces glandes apparaissent au niveau des faces latérales et sont surtout abondantes vers les ailes (G). La peau est criblée en ce point de petits trous qui sont les orifices excréteurs de ces glandes, et souvent même la matière sébacée concrète et noircie au contact de l'air y apparaît sous forme de grains noirs ressemblant à des grains de poudre. C'est à la sécrétion de ces glandes qu'est dû l'aspect huileux que présentent parfois les ailes du nez.

Les glandes sébacées de la peau du nez peuvent être le point de départ d'une variété d'épithélioma qu'il n'est pas rare de rencontrer dans la région. Il revêt une forme mamelonnée, tubéreuse, et présente une gravité moindre que l'épithélioma qui a pour siège les papilles du derme.

L'épiderme de la peau du nez s'hypertrophie parfois localement, surtout chez les vieillards, au point de s'accumuler et de prendre l'aspect de cornes. Il faut couper ces productions ou mieux les arracher et cautériser légèrement les papilles qui leur servent de base et les sécrètent.

Je n'ai qu'à mentionner ici le *lupus*, qui débute ordinairement par la peau et ne s'arrête souvent qu'après avoir détruit successivement toutes les couches de la région. Je rappelle que le meilleur traitement local consiste dans l'excision et une cautérisation puissante et répétée.

2° *Couche sous-cutanée* (F). — Mince et lâche vers la racine du nez, cette couche s'épaissit en se rapprochant du lobule, et acquiert au niveau des cartilages latéraux, sur la ligne médiane, une épaisseur de plusieurs millimètres. Arrivée au lobule, aux ailes et à la sous-cloison, cette couche, composée de tissu conjonctif, d'un peu de graisse et de glandes sudoripares, se confond intimement avec la peau, de façon à ne former en définitive avec elle dans ces différents points qu'une seule et même couche que l'on décompose par une dissection artificielle, mais que le chirurgien ne saurait que difficilement dédoubler.

C'est l'hypertrophie de la peau, de son réseau vasculaire, des glandes sébacées qu'elle renferme, et aussi celle de la couche sous-cutanée, qui donnent naissance à ces saillies rouges, bosselées, bourgeonnantes, désignées sous le nom de *couperose*, survenant généralement chez les grands buveurs, et qui peuvent atteindre parfois un volume si considérable qu'elles constituent de véritables tumeurs éléphantiasiques. Lorsqu'elles arrivent à ce degré, on est autorisé à les extirper à l'aide d'ablations partielles. Il faut se rappeler alors que le lobule du nez n'est pas plein, que la cavité des narines s'y prolonge en avant, en sorte qu'il en pourrait résulter une fistule fort difficile à guérir, si on détruisait une certaine étendue de la paroi.

3° *Couche fibro-musculaire* (CC). — Cette couche joue un rôle très peu important dans la région qui nous occupe. Elle se compose : à la racine du nez, des muscles pyramidaux ; sur la portion cartilagineuse, des deux muscles transverses (C) réunis l'un à l'autre sur le dos du nez par une aponévrose intermédiaire ; plus en arrière et en bas, par les muscles élévateurs de l'aile du nez et de la lèvre supérieure (DD). Ajoutons-y le muscle myrtiforme, situé au-dessous de la muqueuse buccale et de l'orbiculaire des lèvres.

4° *Couche ostéo-cartilagineuse* (BB). — La couche ostéo-cartilagineuse constitue la partie fondamentale, la charpente du nez. Les os propres du nez et les apophyses montantes du maxillaire supérieur en haut, les cartilages en bas, forment ensemble une véritable voûte dont le sommet correspond au dos du nez. Cette voûte est soutenue par un pilier médian ostéo-cartilagineux que nous retrouverons en étudiant les fosses nasales, dont il constitue la *cloison*. La portion cartilagineuse est composée de deux cartilages *latéraux* (B,B) qui font immédiatement suite aux os propres du nez : ces cartilages convergent l'un vers l'autre sur la ligne médiane ; ils y prennent point d'appui sur le cartilage de la cloison dont ils ne sont parfois qu'une véritable expansion latérale.

En avant des cartilages latéraux sont les *cartilages de l'aile du nez*, également au nombre de deux, symétriquement placés de chaque côté de la narine, dont ils dessinent nettement le contour : aussi, lorsque ces cartilages ont été détruits, est-il impossible, même à l'aide des procédés de rhinoplastie les plus parfaits, de rendre à l'orifice des fosses nasales sa forme primitive.

Des deux branches dont se compose ce cartilage, l'une, externe, beaucoup plus longue et aussi plus large, forme l'aile du nez et adhère intimement aux couches précédemment étudiées qui le recouvrent ; l'autre, interne, plus courte et plus étroite, contribue à former la sous-cloison. Les deux branches internes du cartilage de l'aile du nez sont séparées l'une de l'autre sur la ligne médiane, à l'extrémité du lobule, par un intervalle très appréciable au toucher. On éprouve la sensation d'un orifice arrondi que P. Dubois comparait à celle que donne le toucher de l'orifice utérin d'une femme nullipare. Le cartilage de la cloison pénètre entre ces deux branches internes, et l'on conçoit qu'il suffise de les écarter pour mettre à découvert et réséquer le cartilage de la cloison sans pénétrer dans la cavité des fosses nasales, ainsi que l'a fait observer Bichat. C'est en suivant ce procédé que Blandin aurait retranché avec succès, au dire de Richet, une portion trop saillante du cartilage de la cloison à un amoureux éconduit à cause de la forme anormale et ridicule de son nez. Outre les deux cartilages principaux dont nous venons de parler, il n'est pas rare de rencontrer dans la charpente du nez des cartilages accessoires en nombre variable.

Ces divers cartilages sont recouverts par une membrane fibreuse, le périchondre, qui les rattache l'un à l'autre d'une part, et d'autre part les fixe aux os propres du nez en se continuant avec le périoste de ceux-ci. Il en résulte qu'os et cartilages forment un tout solide qui ne persiste toutefois à l'état de voûte régulière qu'à condition de l'intégrité de la cloison verticale qui les supporte.

La portion osseuse de la voûte peut être fracturée par une chute, un coup porté sur le nez. Les os propres peuvent même être assez déprimés vers la cavité des fosses nasales pour qu'on ait signalé, dès la plus haute antiquité, les moyens de les redresser, ce qu'il faut toujours tenter, au prix même d'une certaine violence, à l'aide d'un levier quelconque. Indépendamment des signes ordinaires des fractures, on rencontre ici l'épistaxis et souvent de l'emphysème sous-cutané. On conçoit que, si le foyer de la fracture reste un certain temps en contact avec l'air extérieur, les accidents spéciaux aux fractures exposées puissent se produire. En même temps que les os du nez, la lame perpendiculaire de l'ethmoïde est parfois fracturée, et la fracture peut s'étendre jusqu'à la base du crâne.

La fracture n'est pas toutefois la cause la plus fréquente de l'effondrement de la voûte nasale ; cet accident s'effectue ordinairement sous l'influence des vices syphilitiques ou scrofuleux, qui portent avec une sorte de prédilection leurs ravages sur la charpente du nez. Une fois celle-ci détruite, la voûte s'affaisse, le nez est écrasé à sa racine, et il en résulte la formation en ce point d'un sillon profond, d'autant plus profond que les os du nez sont eux-mêmes plus ou moins détruits, ce qui donne à la physionomie l'aspect hideux que chacun connaît.

D'autres causes peuvent détruire le nez, et les plus fréquentes sont les plaies par armes à feu. Quelles que soient d'ailleurs ces causes : lupus, épithélioma, syphilis, brûlures, plaies de guerre, etc., il résulte de la disparition de la totalité ou seulement d'une partie du nez une difformité telle que les chirurgiens ont fait depuis bien longtemps de grands efforts pour y remédier par une opération qui porte le nom de *rhinoplastie*, dont nous devons dire ici quelques mots.

La rhinoplastie paraît avoir été imaginée par les chirurgiens de l'Inde dans le

but de corriger les effets de l'ablation du nez, dont on punissait les malfaiteurs. La méthode indienne consiste à emprunter un lambeau à la peau du front et à le rabattre après avoir tordu le pédicule à la racine du nez. Dans la méthode italienne, appelée encore méthode de Tagliacozzi, on prend le lambeau sur l'avant-bras qu'on laisse fixé à la tête pendant tout le temps nécessaire à la réunion, avant de détacher le pédicule. Dans la méthode française, on se sert, pour réparer l'organe, des téguments limitrophes, et on leur imprime un mouvement de glissement sans en tordre le pédicule.

Quelle que soit la méthode employée, il faut savoir, lorsque toute la charpente du nez a été préalablement détruite, que l'opération ne donne jamais comme résultat qu'une masse charnue, informe, flasque, sans soutien, et qui même finit souvent par s'atrophier et se rétracter.

C'est pour obvier à ces graves inconvénients, pour donner de la solidité au lambeau, que M. Ollier imagina la rhinoplastie périostique, dont il conçut l'idée dès 1857; c'est dans le même but qu'a été imaginée l'opération à double plan de lambeau du même chirurgien.

Voici en quelques mots le procédé communiqué par M. Ollier à la Société de chirurgie en 1874.

Il commence par la dissection de l'ancien nez de haut en bas et en fait un lambeau flottant adhérant par les ailes et la sous-cloison. Il taille alors le lambeau frontal, le renverse sans le tordre, l'insinue sous la peau de l'ancien nez et fixe le bout supérieur du lambeau entre les narines. Quand le lobule manque, M. Ollier le refait avec la portion supérieure du lambeau qu'il retrousse. Le grand avantage que l'auteur attribue à son procédé est d'éviter la rétraction du lambeau.

Nous pouvons rapprocher du procédé de M. Ollier celui de Nélaton, décrit de la manière suivante par Dolbeau dans la même séance : « J'incisai l'ancien nez sur la ligne médiane et le disséquai de manière à constituer deux volets; je taillai ensuite un grand lambeau frontal, je le renversai et le recouvris par les deux volets que je suturai sur la ligne médiane. »

Sans vouloir entrer davantage dans l'étude des diverses méthodes opératoires, nous devons nous demander quelle est la valeur de l'opération en elle-même.

Il convient d'établir tout d'abord une distinction entre la rhinoplastie partielle et la rhinoplastie totale. La première est une très bonne opération, donnant d'excellents résultats, qu'il s'agisse de refaire une sous-cloison, une aile du nez, etc.; mais il n'en est pas de même de la rhinoplastie totale, et la discussion qui s'est élevée à la Société de chirurgie à propos de la communication de M. Ollier a prouvé que cette opération compte peu de partisans, à cause des résultats déplorables qu'elle a fournis, même dans les cas réputés heureux, entre les mains d'opérateurs tels que Dupuytren, Blandin, Lisfranc, Michon, etc.

La rhinoplastie totale, c'est-à-dire l'art de refaire un nez de toutes pièces, est une prétention ambitieuse, une tentative irréalisable, car outes les méthodes sous-périostiques possibles ne reconstitueront pas une charpente ostéo-cartilagineuse. Est-ce à dire qu'il faille toujours rester inactif? Non certes, mais il me faut encore ici préciser la question. Deux cas se présentent dans la pratique :

1° La cloison et les os propres ayant été détruits, le nez s'effondre ; la peau est cependant entière, mais plissée et profondément déprimée; les ailes du

nez, le lobule, la sous-cloison, sont intacts ; le nez semble avoir été aspiré, comme disait M. Ollier. Cet organe est affreux sans doute, mais enfin il existe, il masque les fosses nasales ; c'était le cas de la malade de M. Ollier. Or, je suis absolument d'avis que le chirurgien ne doit alors rien faire : l'expérience, en effet, a prouvé qu'on ne réussit pas à déplisser ces nez enfoncés ; quant à l'opération à double lambeau superposé, elle remplace un nez en retrait par un nez saillant, soit, mais elle ne fait en définitive que substituer un genre de laideur à un autre genre, même dans les cas les mieux réussis, ainsi que l'ont prouvé, à mon sens, les photographies présentées par M. Ollier, et j'ai pensé, avec beaucoup de mes collègues, que ce n'était pas la peine de subir une opération grave pour arriver à un aussi minime résultat.

M. Chaput semble avoir obtenu des résultats satisfaisants en remplaçant la charpente du nez par une pièce métallique, mais il faut, pour juger cette méthode ingénieuse, attendre l'épreuve du temps.

2° Ce n'est plus un simple affaissement, le nez a été enlevé en totalité par une cause quelconque. A sa place existent deux trous qui laissent plonger le regard dans les fosses nasales béantes. On aperçoit les cornets et la muqueuse pituitaire rouges, enflammés, couverts de mucus. Le malheureux est un objet d'horreur pour ceux qui l'entourent : il ne peut sortir que la tête couverte, et, s'il doit travailler pour vivre, personne ne veut l'occuper. Voilà le cas où il faut agir ; il n'est pas question de refaire un nez là où il n'y a plus ni peau ni cartilage, il faut boucher deux trous, il faut remplacer par de la peau le linge sous lequel le malade cache sa dégoûtante infirmité, tout en laissant un passage à l'air extérieur. La rhinoplastie par la méthode indienne ne se proposait pas évidemment d'autre but que celui-là. C'est ce que j'ai eu l'occasion de faire sur un soldat dont le nez avait été emporté à Gravelotte par un éclat d'obus et qui trouvait tous les ateliers fermés devant lui. Quant au lambeau, il faut le prendre où on le trouve. Il sera préférable, quand on le pourra, de l'emprunter aux téguments de la joue et d'en dessiner un de chaque côté de l'orifice, d'après le procédé de Nélaton : on suturera les deux lambeaux sur la ligne médiane.

Il n'y a pas d'inconvénient à conserver le périoste à la face profonde des lambeaux, mais ce serait se faire illusion que de compter sur une régénération osseuse, s'il s'agit d'un adulte.

5° *Couches muqueuses.* — La muqueuse qui tapisse la face interne de la couche ostéo-cartilagineuse se continue avec la muqueuse des fosses nasales, et sera étudiée en même temps.

Vaisseaux et nerfs du nez.

Les *artères du nez* viennent principalement de la faciale ; la plupart en naissent directement et se distribuent aux faces latérales et au dos du nez ; l'artère qui se rend à la sous-cloison provient de la coronaire supérieure, et l'ophthalmique fournit quelques fines branches à la racine de l'organe. Ces artères, remarquables par leur nombre plus que par leur volume, ne donnent lieu à aucune considération intéressante.

Les *veines* suivent un trajet analogue à celui des artères. Rappelons que celles qui naissent de la racine du nez se rendent dans la veine ophthalmique, de là dans le sinus caverneux, et par conséquent établissent une communication entre

les circulations extra et intra-crâniennes, d'où la possibilité d'une phlébite, d'une thrombose des sinus, dans certaines inflammations de cette région.

Le réseau lymphatique qui naît de la peau du nez est extrêmement riche; les vaisseaux qui lui succèdent se rendent aux ganglions parotidiens, et surtout aux ganglions sous-maxillaires, ce qui explique l'engorgement de ces ganglions lorsque l'érysipèle de la face débute par le dos du nez.

Les *nerfs moteurs* viennent du facial; les *nerfs sensitifs* sont fournis par la cinquième paire; le plus grand nombre naît des branches terminales du maxillaire supérieur; un autre rameau émane de la branche nasale de l'ophthalmique: c'est le nerf *naso-lobaire :* ce nerf chemine d'arrière en avant; appliqué contre la face interne de la voûte des fosses nasales, il sort entre l'os propre du nez et le cartilage latéral correspondant pour se rendre à la peau du lobule.

B. — RÉGION DES FOSSES NASALES.

Les *fosses nasales* sont deux vastes cavités anfractueuses destinées à recueillir les effluves odorants et à laisser passer l'air atmosphérique qui se rend au poumon. Elles communiquent d'une part avec l'extérieur, d'autre part avec le pharynx; elles sont précédées par deux cavités qui leur servent en quelque sorte de vestibule; ce sont les *narines.*

Des narines.

Les *narines* diffèrent essentiellement des fosses nasales en ce qu'elles sont tapissées à l'intérieur par un revêtement cutané qui se continue avec la peau du nez en se réfléchissant au niveau du bord libre.

Il ne faut donc pas comprendre sous le nom de narines l'orifice antérieur des fosses nasales, de même que c'est une erreur d'appeler narines les fosses nasales elles-mêmes, comme le font encore quelques auteurs, à l'exemple de Velpeau. La figure 87 représente la paroi externe de la narine; elle est limitée par deux bords, l'un supérieur, l'autre inférieur, et se prolonge en avant dans l'intérieur du lobule.

La narine est en quelque sorte circonscrite par les deux branches du cartilage de l'aile du nez; la peau qui la tapisse a pour caractère d'être blanche, très sensible au chatouillement. On trouve dans sa structure les éléments habituels de la peau, et en particulier des poils longs et raides occupant surtout la paroi interne ; ces poils, désignés encore sous le nom de *vibrisses*, protègent l'entrée des fosses nasales contre les corps étrangers ; les poussières s'y attachent facilement, et, lorsqu'elles y séjournent chez un malade, elles témoignent d'une profonde prostration : aussi a-t-on considéré la pulvérulence des narines comme un signe pronostique fâcheux. La peau qui tapisse l'intérieur des narines abandonne peu à peu ses caractères à mesure qu'on s'approche de l'orifice supérieur, elle s'amincit, perd sa couleur rosée, devient blanche, ressemble à un tissu de cicatrice et adhère de plus en plus fortement au cartilage sous-jacent. C'est vers l'orifice inférieur surtout que se rencontrent les poils ; à ceux-ci sont annexées de nombreuses glandes sébacées susceptibles de s'enflammer ; elles deviennent alors le point de départ de furoncles extrêmement

douloureux. Chez les sujets lymphatiques, on observe souvent en permanence dans l'intérieur des narines des croûtes d'eczéma impétigineux qui déterminent

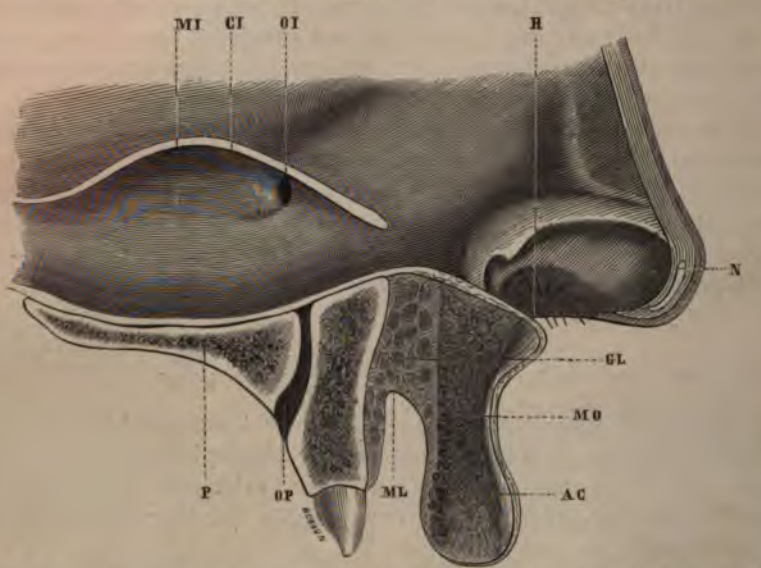

Fig. 87. — *Figure représentant la narine et les rapports précis de l'orifice inférieur du canal nasal.*

AC, artère coronaire.
CI, ligne d'insertion du cornet inférieur.
GL, couche glanduleuse de la lèvre.
H, orifice inférieur des narines.
MI, méat inférieur.
ML, muqueuse labiale.
MO, muscle orbiculaire des lèvres.
N, lobule du nez.
OI, orifice inférieur du canal nasal.
OP, canal palatin antérieur.
P, voûte palatine.

le gonflement des ailes du nez, de la sous-cloison, et sont parfois le point de départ des érysipèles spontanés de la face. J'ai déjà dit que certains érythèmes de la peau du nez pouvaient avoir cette origine.

Fosses nasales.

Pour bien se rendre compte de la forme et des rapports des *fosses nasales*, il est bon de les examiner sur une coupe verticale et transversale comme celle qui est représentée figure 88. On voit alors qu'elles sont situées au-dessous du crâne, au-dessous et en dedans des cavités orbitaires (J,J), au-dessus de la voûte palatine (M,M) et entre les deux sinus maxillaires (K,K).

Elles se présentent sous la forme d'une pyramide triangulaire dont le sommet tronqué (H) est en haut et la base (I) en bas. Une cloison complète (A) s'étend du sommet à la base de cette cavité et la divise en deux cavités secondaires, distinctes l'une de l'autre, limitées elles-mêmes par une face interne lisse et unie, et par une face externe dirigée obliquement en dehors et très irrégulière.

Les fosses nasales varient beaucoup suivant les individus. Elles présentent à considérer quatre parois : 1° une paroi supérieure ; 2° une paroi inférieure ; 3° une paroi externe ; 4° une paroi interne ; deux orifices : l'un antérieur, l'autre

postérieur; une membrane muqueuse, la muqueuse pituitaire, commune à ces diverses parties.

1° PAROI SUPÉRIEURE.

Cette paroi, appelée encore *voûte* des fosses nasales, représente le sommet de la pyramide. Elle est remarquable par son étroitesse, surtout dans la partie qui correspond à l'ethmoïde (fig. 88). Elle est si étroite qu'elle ressemble plutôt

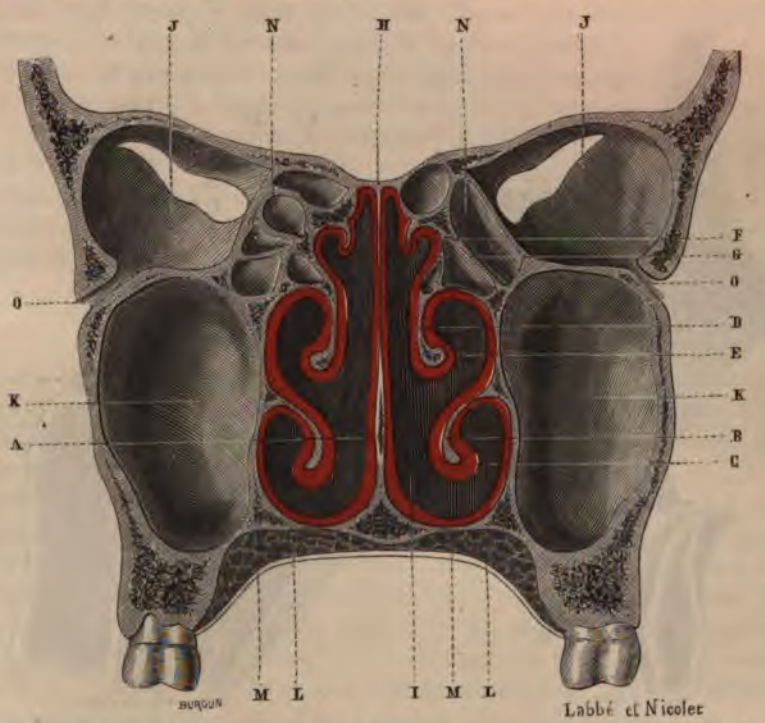

Fig. 88. — *Coupe verticale et transversale des fosses nasales pratiquée au niveau de la portion ethmoïdale.*

A, cloison des fosses nasales.
B, cornet inférieur.
C, méat inférieur.
D, cornet moyen.
E, méat moyen.
F, cornet supérieur.
G, méat supérieur.
H, paroi supérieure des fosses nasales.
I, paroi inférieure des fosses nasales.
J, J, cavités orbitaires.
K, K, sinus maxillaires.
LL, couche glanduleuse de la voûte palatine.
MM, muqueuse palatine.
N, N, cellules ethmoïdales.
OO, canal sous-orbitaire.

à un bord qu'à une face. Sa largeur n'est en général que de 2 à 3 millimètres, elle est ici de 2 millimètres. On conçoit dès lors la difficulté de faire pénétrer dans ce point des instruments d'un certain volume, tels que des pinces à polype, par exemple.

La paroi supérieure, d'une minceur extrême, est, de plus, percée de trous à travers lesquels passent les branches du nerf olfactif : aussi est-elle très peu résistante, et conçoit-on qu'elle puisse céder sous l'influence de la traction exercée sur les polypes qui y prennent insertion ; je ne mets pas en doute que

les faits si curieux d'écoulement par le nez de liquide céphalo-rachidien, que j'ai rapportés p. 54 et 55, trouvent là leur véritable explication. L'introduction d'un instrument piquant dans les narines, poussé parallèlement au dos du nez, rencontrerait en droite ligne cette portion si fragile de la voûte des fosses nasales, et pénétrerait dans le cerveau sans grande résistance.

On ne peut d'ailleurs se faire une idée complète de la paroi supérieure que sur une coupe verticale antéro-postérieure des fosses nasales, analogue à celle qui est représentée figure 89. Cette coupe permet de voir que la paroi est loin

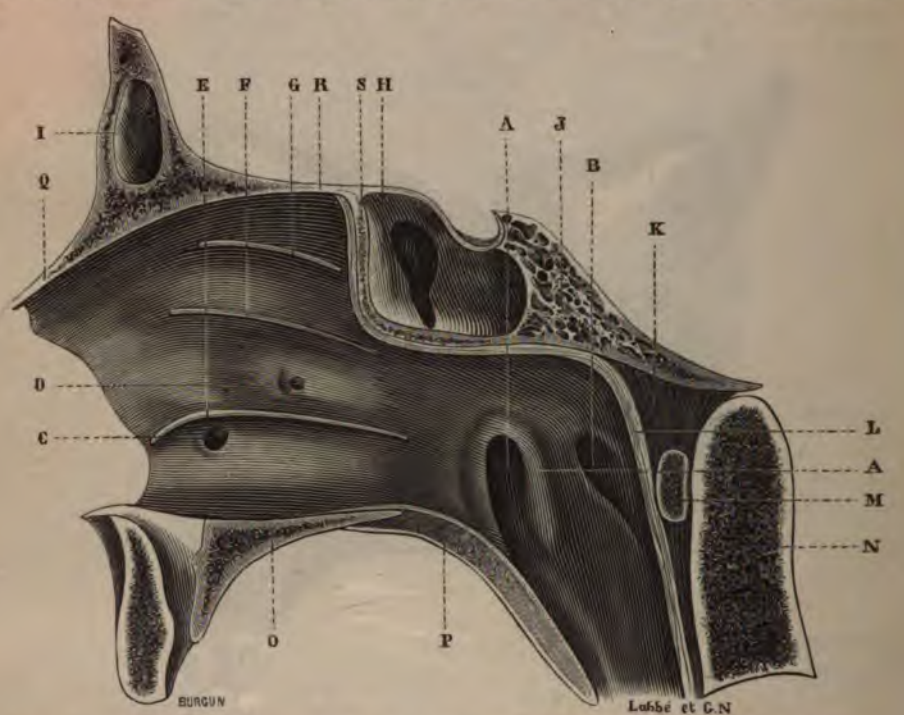

Fig. 89. — *Coupe antéro-postérieure des fosses nasales destinée à montrer les parois supérieure inférieure et externe.*

AA, orifice pharyngien de la trompe d'Eustache.
B, fossette de Rosenmüller.
C, orifice inférieur du canal nasal.
D, orifice faisant communiquer le méat moyen avec le sinus maxillaire.
E, ligne d'insertion du cornet inférieur sur la paroi externe des fosses nasales.
F, ligne d'insertion du cornet moyen.
G, ligne d'insertion du cornet supérieur.
H, sinus sphénoïdal.
I, sinus frontal.
J, apophyse basilaire de l'occipital.
K, trousseau fibreux inséré à l'apophyse basilaire.
L, paroi pharyngienne.
M, coupe de l'arc antérieur de l'atlas.
N, coupe de l'apophyse odontoïde.
O, voûte palatine.
P, voile du palais.
Q, portion nasale de la paroi supérieure des fosses nasales.
R, portion ethmoïdale de la paroi supérieure.
S, portion sphénoïdale de la paroi supérieure.

d'être rectiligne; elle présente trois portions distinctes qui sont antérieure, moyenne et postérieure.

L'antérieure Q représente un véritable plan incliné, oblique de haut en bas et d'arrière en avant; elle n'est autre que la face interne de la voûte nasale, que nous savons constituée par les os propres du nez et les cartilages latéraux : c'est la *portion nasale.*

Au niveau de l'articulation des os propres du nez avec le frontal, c'est-à-dire à la racine du nez, commence la portion moyenne R, qui est complètement horizontale ; elle est formée exclusivement par la lame criblée de l'ethmoïde et donne passage aux branches du nerf olfactif : c'est la *portion ethmoïdale*. On pourrait à la rigueur conserver à cette dernière seule le nom de voûte des fosses nasales, car c'est la plus élevée.

La portion postérieure (S), d'abord verticale, devient ensuite horizontale, pour se continuer avec l'apophyse basilaire. Elle est formée par le corps du sphénoïde, renfermant le sinus sphénoïdal (H), sur les rapports duquel nous reviendrons plus loin, et mérite le nom de *portion sphénoïdale*.

En résumé, l'exploration et l'action chirurgicales s'exercent difficilement sur la paroi supérieure des fosses nasales ; de même la contiguïté de cette paroi avec la cavité crânienne en rend les blessures très dangereuses.

Toute fracture de la voûte nasale portant sur les os propres du nez, sur l'ethmoïde ou sur le sphénoïde, s'accompagnera nécessairement d'un écoulement de sang par le nez, et dans les deux derniers cas le sang pourra faire place au liquide céphalo-rachidien, si la cavité sous-arachnoïdienne a été ouverte.

2° PAROI INFÉRIEURE.

La paroi inférieure des fosses nasales est beaucoup moins étendue que la supérieure ; elle commence seulement au niveau d'une perpendiculaire abaissée de la racine du nez et se termine au bord postérieur du palatin, c'est-à-dire au voile du palais. Elle forme la face supérieure de la voûte palatine.

La paroi inférieure représente la partie la plus large des fosses nasales et ne mesure cependant pas plus de 12 à 15 millimètres. Il en résulte qu'à l'état normal il est impossible de pénétrer dans les fosses nasales, sans effraction, avec un instrument un peu volumineux. Cette face est concave transversalement. Elle présente d'avant en arrière un plan légèrement incliné en bas : d'où l'utilité de donner une légère courbure aux instruments qui doivent la parcourir. J'ai déjà fait remarquer plus haut un détail très important, à savoir que la paroi inférieure des fosses nasales, ou voûte palatine, se continue avec un plan fibreux tellement tendu d'une apophyse ptérygoïde à l'autre, que le chirurgien perçoit, en touchant cette partie avec un instrument, une résistance osseuse, ce qui, au point de vue de l'exploration, prolonge d'autant cette paroi.

On y rencontre en avant, de chaque côté de l'épine nasale, le canal palatin antérieur.

3° PAROI INTERNE.

La paroi interne de chaque fosse nasale est formée par les faces latérales de la cloison. Le squelette de la cloison se compose du vomer en bas et de la lame perpendiculaire de l'ethmoïde en haut. Ces deux lames osseuses, d'abord unies l'une à l'autre en arrière, s'écartent en avant et laissent entre elles un espace angulaire que remplit un cartilage appelé cartilage triangulaire ou cartilage de la cloison. C'est ce cartilage qui, en s'insinuant en avant entre les cartilages latéraux et ceux de l'aile du nez, constitue le principal soutien de la voûte nasale.

Le squelette de la cloison, mince et peu résistant, est singulièrement renforcé par l'adjonction de la muqueuse pituitaire, qui tapisse les deux faces et présente

en ce point une résistance et une solidité toutes particulières. Il faut aussi noter que la membrane muqueuse n'y adhère que peu et se laisse facilement décoller.

Il résulte de cette double disposition de la muqueuse : résistance d'une part, adhérence faible de l'autre, que la cloison peut présenter des collections liquides, telles qu'abcès et hématocèles. Il est bon d'en être prévenu, sans quoi on commettrait très facilement une erreur de diagnostic.

La cloison, ai-je dit, est dirigée verticalement à l'état normal, mais il n'en est pas toujours ainsi. Elle peut être déviée, soit d'un côté, soit de l'autre. Les deux parois opposées sont parfois seulement rapprochées ; elles se touchent dans d'autres cas de façon à intercepter le passage de l'air, comme on le voit sur la figure 90.

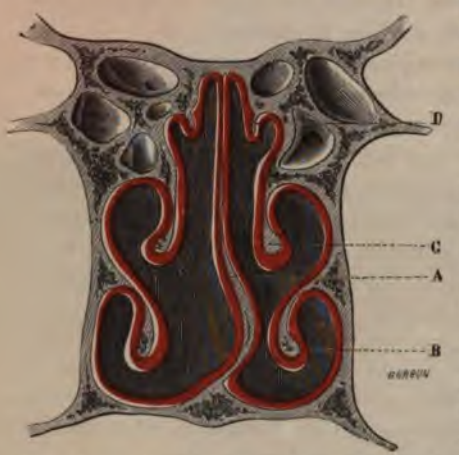

Fig. 90. — *Figure montrant la déviation de la cloison des fosses nasales.*

A, cloison des fosses nasales.
B, cornet inférieur.
C, cornet moyen.
D, cornet supérieur.

Cette déviation de la cloison est la cause fréquente d'erreurs de diagnostic. La saillie qui en résulte dans la narine correspondante peut être prise pour un abcès, un hématocèle, une tumeur de nature quelconque, mais c'est surtout avec les polypes des fosses nasales qu'on la confond. J'ai eu souvent l'occasion de voir des malades qui m'étaient adressés pour un polype ne présenter autre chose qu'une déviation de la cloison.

Il est très facile d'éviter l'erreur; je dirai même qu'il suffit d'être prévenu et d'y regarder pour ne la pas commettre, car on voit la tumeur se continuer insensiblement avec les parties voisines, et, d'ailleurs, à la saillie dans une narine correspond une dépression au même point dans l'autre narine.

Le redressement de la cloison est impossible, le mieux est de n'y pas toucher. Si cependant le malade éprouvait une gêne sérieuse de l'obstruction complète d'une fosse nasale, on pourrait, pour rétablir la communication, tenter d'enlever un morceau de la cloison à l'emporte-pièce, ainsi que l'a proposé Blandin.

M. Lannelongue, se basant sur les propriétés physiques de la muqueuse de la cloison, a eu l'ingénieuse idée de lui emprunter un lambeau pour combler une perforation de la voûte palatine, et il y a complètement réussi dans un cas où la cloison venait s'implanter sur un des bords de la perforation. Après avoir circonscrit son lambeau à l'aide de trois incisions, il le détache et l'abaisse de façon qu'il ne tienne plus que par le bord qui correspond à la voûte palatine; il suture ensuite le bord supérieur du lambeau avec la muqueuse palatine qui recouvre la lèvre opposée de la perforation.

4° PAROI EXTERNE.

Pour se rendre un compte exact de la disposition de la paroi externe des fosses nasales, paroi très compliquée par suite des saillies, des dépressions et

des orifices qu'on y rencontre, il faut l'examiner sur deux coupes verticales : l'une transversale, l'autre antéro-postérieure. La coupe transversale représentée par la figure 88 en donne une idée très nette. De la paroi externe, oblique de haut en bas et de dedans en dehors, se détachent trois saillies osseuses qui se portent vers la cavité et en diminuent encore singulièrement la largeur.

Ces saillies ont reçu le nom de *cornets*, qui sont distingués en supérieur (F), moyen (D) et inférieur (B). Le supérieur fait un très léger relief, le moyen en fait un plus considérable, et l'inférieur est le plus volumineux des trois. Tous offrent une disposition analogue, c'est-à-dire se dirigent d'abord en dedans, puis en bas, et se recourbent en crochet à leur bord libre, de façon à décrire en définitive une courbe dont la cavité regarde en dehors. Entre chaque cornet et la paroi externe existe une cavité désignée sous le nom de *méat*, dont nous allons parler plus loin.

Les deux cornets supérieurs sont une émanation de l'ethmoïde, tandis que l'inférieur est constitué par un os spécial.

Le bord libre du cornet inférieur descend plus ou moins bas vers le plancher des fosses nasales, assez quelquefois pour gêner l'introduction des instruments, et en particulier du cathéter de la trompe d'Eustache, lorsque la courbure de l'instrument est trop prononcée : d'où la nécessité de posséder plusieurs cathéters de courbure différente. Quant à l'extrémité antérieure de ce cornet, elle s'avance jusqu'à l'union de la portion cartilagineuse avec la portion osseuse du nez, et se trouve située à 2 centimètres environ en arrière de l'entrée des narines.

On ne peut voir la disposition du bord adhérent des cornets, c'est-à-dire la direction de leur ligne d'insertion à la paroi externe des fosses nasales, qu'après les avoir coupés, comme cela a été fait sur la figure ci-dessous, qui représente une section verticale antéro-postérieure des fosses nasales (fig. 91). On constate alors que la ligne d'insertion du cornet inférieur (AA') décrit une courbure à concavité inférieure, à l'opposé du bord libre, qui présente une convexité dans le même sens; la partie la plus prononcée de la courbe correspond environ à la partie moyenne du cornet. L'extrémité postérieure se recourbe quelquefois légèrement en haut; l'extrémité antérieure se recourbe toujours en bas, en sorte que cette ligne est sinueuse et représente une sorte d'*S* italique allongée. C'est au sommet de la courbure antérieure qu'aboutit généralement l'orifice inférieur du nasal.

Cette ligne sinueuse correspond au point de jonction du cornet inférieur avec la paroi externe ; là existe une véritable gouttière que Triquet conseille de suivre pour cathétériser la trompe d'Eustache ; on conçoit que la sonde doive mal s'accommoder d'une courbure analogue à celle qui a été figurée ici. Je dois dire, du reste, que cette forme est loin d'être toujours absolument identique.

J'ai insisté plus haut sur le rapport de la ligne d'insertion du cornet inférieur avec le pavillon de la trompe, au niveau de laquelle ce dernier se trouve exactement situé.

La ligne d'insertion du cornet moyen C est bien différente de la précédente, surtout en avant. Au lieu de se porter en bas, elle se dirige au contraire presque verticalement en haut, de manière à laisser entre les deux cornets une large surface plane N, dont nous allons dans un instant indiquer l'importance.

Quant à la ligne d'insertion du cornet supérieur F, elle est située au-dessus et en arrière des précédentes, presque rectiligne, et ne présente aucun intérêt.

Au-dessous de chaque cornet existent des espaces auxquels on donne le nom de *méats*. Ils sont distingués, comme les cornets, en supérieur (E'), moyen (C') et inférieur (A").

Fig. 91. — *Paroi externe des fosses nasales. — Les cornets ont été enlevés de manière à montrer la direction de leur ligne d'insertion à la paroi.*

A, partie antérieure du cornet inférieur.
A', partie moyenne du cornet inférieur.
A", méat inférieur.
B, orifice inférieur du canal nasal.
C, cornet moyen.
C', méat moyen.
D, orifice de communication des cellules ethmoïdales antérieures avec le méat moyen.
E, cornet supérieur.
E', méat supérieur.
F, orifice de communication des cellules ethmoïdales postérieures avec le méat supérieur.
G, orifice de communication du sinus maxillaire avec le méat moyen.
H, sinus sphénoïdal.
H', point où le sinus sphénoïdal s'ouvre dans les cellules ethmoïdales postérieures.
I, sinus frontal.
J, infundibulum faisant communiquer le sinus frontal avec le méat moyen.
K, orifice de communication de l'infundibulum avec le sinus frontal.
L, paroi externe de la narine.
M, couche glanduleuse de la lèvre.
N, large surface plane quadrilatère formée par l'écartement en sens inverse des cornets moyen et inférieur.

Ces méats, importants à connaître surtout à cause des orifices qui s'y trouvent, présentent une forme en rapport avec les cornets qui les circonscrivent et sur laquelle je n'ai pas à revenir, forme dont rendent d'ailleurs suffisamment compte les figures précédentes.

C'est au-dessus du méat supérieur, et non dans le méat lui-même, que vient s'ouvrir le sinus sphénoïdal H au point H'. Quant aux cellules ethmoïdales,

les postérieures s'ouvrent dans le méat supérieur E′ en F, tandis que les antérieures s'ouvrent en D dans le méat moyen.

Ce dernier offre un véritable intérêt, à cause de ses rapports avec les sinus frontaux et maxillaires.

Au-dessous de l'extrémité antérieure du cornet moyen, dans le point où cette extrémité se redresse pour atteindre la voûte des fosses nasales, existe un canal ou plutôt une gouttière (J), à laquelle on a donné le nom d'*infundibulum*, qui fait communiquer largement le sinus frontal (I) avec le méat moyen. Sur la paroi de cette gouttière existe un orifice (K) qui la fait communiquer d'autre part avec le sinus maxillaire. Or, les choses sont disposées de telle sorte que si l'on injecte un liquide par le sinus frontal, au lieu de descendre dans le méat moyen par l'infundibulum, ce liquide passe en grande partie par le trou K et pénètre dans le sinus maxillaire, en sorte que les produits de sécrétion de la muqueuse du sinus frontal tombent non seulement dans les fosses nasales, mais aussi dans l'antre d'Highmore.

Le méat moyen présente un autre orifice de communication entre les fosses nasales et le sinus maxillaire ; situé en G, dans le méat moyen, au centre environ de ce méat, cet orifice est tantôt large de 4 à 5 millimètres, d'autres fois très étroit ; il peut même manquer complètement. Nous reviendrons du reste plus loin sur ce sujet en étudiant le sinus maxillaire. Je ferai toutefois remarquer que l'orifice est beaucoup plus rapproché de la partie supérieure que de la partie inférieure du sinus, si bien qu'il ne saurait en aucune façon, non plus que l'orifice de l'infundibulum, être considéré comme un conduit excréteur.

A la partie antérieure du méat moyen existe en N une large surface correspondant à la face interne de la branche montante du maxillaire supérieur, résultant de ce que l'extrémité antérieure des deux cornets se porte l'une en bas et l'autre en haut. Le méat moyen est donc très largement ouvert en avant, tandis que le méat inférieur s'élève au contraire très peu au-dessus du plancher des fosses nasales : aussi est-il beaucoup plus facile d'introduire un instrument dans le méat moyen que dans le méat inférieur. Pour que l'instrument pénètre dans le méat inférieur, il faut le tenir presque horizontalement appliqué sur la paroi inférieure ; si on le pousse obliquement de bas en haut, un simple examen de la figure 91 montre qu'on pénétrera d'emblée dans le méat moyen. J'insiste sur ce détail parce que je suis convaincu qu'il y a là une cause d'erreur dans le cathétérisme de la trompe d'Eustache, cause d'autant plus utile à signaler que je ne l'ai vue mentionnée nulle part. Si l'on n'y fait pas attention, si l'on ne relève pas le pavillon de la sonde, le bec s'engage dans le méat moyen, ne rencontre d'abord aucun obstacle, mais est bientôt arrêté et occasionne de vives douleurs qui obligent à retirer l'instrument.

Le méat inférieur A″ est le plus large des trois. Le sommet de ce méat est situé à une distance variable du plancher des fosses nasales ; sa partie moyenne, qui est la plus élevée, mesure sur la figure 91 une hauteur de 23 millimètres. Ce méat est remarquable surtout par la présence de l'orifice inférieur du canal nasal (B), dont j'ai parlé à propos des voies lacrymales. Cet orifice, qui a le plus souvent la forme d'une fente verticale, comme sur la figure 91, affecte quelquefois une forme circulaire (C, fig. 89) ; il répond environ à l'union du quart antérieur avec les trois quarts postérieurs du cornet inférieur et siège le plus souvent immédiatement au-dessous de la ligne d'insertion du cornet. Quelque-

fois cependant le canal nasal descend plus bas sous la muqueuse, ainsi que l'a fait remarquer M. Sappey, et s'ouvre à une distance variable du plancher des fosses nasales sur la paroi externe, et non plus au sommet du méat. Cet orifice correspond à un coude que fait généralement en ce point le cornet inférieur pour se porter en bas, d'horizontal qu'il était, coude qui constitue un point de repère important pour la pratique du cathétérisme par le procédé de Laforest, procédé sur la valeur duquel je me suis expliqué plus haut.

L'orifice inférieur du canal nasal, situé à une distance très variable du plancher des fosses nasales, répond à 12 ou 15 millimètres en arrière de l'extrémité antérieure du cornet inférieur et à 30 ou 35 millimètres en arrière de l'entrée des narines.

5° ORIFICES DES FOSSES NASALES.

Au nombre de quatre, les orifices des fosses nasales sont : deux antérieurs et deux postérieurs.

Les *orifices antérieurs* ont ensemble la forme d'un cœur de carte à jouer séparé en deux parties par une cloison médiane. Chaque partie représente un ovale dont la petite extrémité est en avant, et la grosse extrémité en arrière. Ils regardent directement en bas : d'où la nécessité, pour explorer les narines et les fosses nasales, de porter la tête en arrière et de relever autant que possible le lobule du nez.

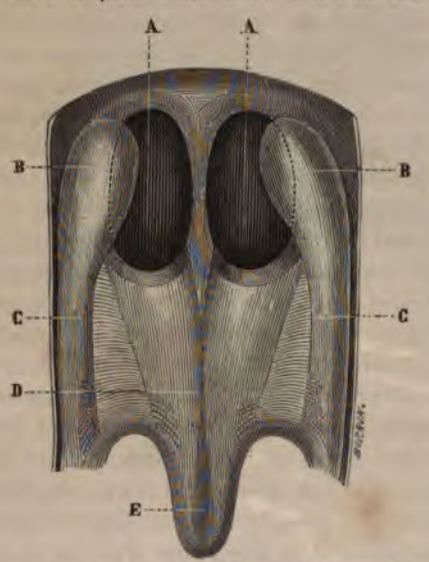

Fig. 92. — *Orifices postérieurs des fosses nasales* (grandeur naturelle. — Adulte).

AA, orifices postérieurs des fosses nasales.
BB, pavillon de la trompe d'Eustache.
CC, relief formé par une portion du muscle pharyngo-staphylin.
D, voile du palais.
E, luette.

Les *orifices postérieurs* des fosses nasales sont importants à connaître pour arriver à les tamponner convenablement dans le cas d'épistaxis rebelle. Pour représenter ces orifices, il suffit de construire un carré et de le diviser en deux parties égales par une ligne médiane verticale : on obtiendra ainsi deux rectangles allongés dans le sens vertical ; en arrondissant les quatre angles de ce rectangle, la figure obtenue représentera assez exactement les deux orifices postérieurs des fosses nasales.

Ces deux orifices, séparés l'un de l'autre par le bord postérieur tranchant du vomer, et limités en dehors par l'aile interne de l'apophyse ptérygoïde, ont donc la forme d'une ellipse à grand diamètre vertical. Ce diamètre mesure chez l'adulte de 2 à 2 1/2 centimètres, tandis que le diamètre horizontal n'en mesure guère que la moitié ; et remarquons, détail dont j'ai démontré plus haut l'importance, que la trompe d'Eustache empiète encore sur ce diamètre horizontal.

L'ignorance de ces notions fera le plus souvent échouer le tamponnement des fosses nasales. En effet, si l'on donne au bourdonnet de charpie la forme d'une

boulette, ce qui a ordinairement lieu, ou bien ce bourdonnet sera trop petit, pénétrera dans l'orifice, et alors le sang passera au-dessus et au-dessous ; ou bien il sera trop gros, butera contre les bords et retombera dans le pharynx. Il convient donc de donner au tampon la forme de l'orifice qu'il s'agit de boucher, c'est-à-dire celle d'un cylindre de 3 centimètres de hauteur à peu près sur 1 centimètre et demi de largeur, de façon qu'il pénètre à frottement.

6° MEMBRANE PITUITAIRE (fig. 88).

Les fosses nasales sont tapissées par une membrane fibro-muqueuse qui recouvre non seulement les cornets et les méats, mais pénètre encore dans toutes les cavités qui s'y ouvrent.

Elle présente des caractères différents suivant les points où on la considère. Supposons la partir de la cloison.

Sur la cloison, la muqueuse pituitaire est rosée, lisse, bien tendue, sans aucun pli ; elle est mince, mais résistante. Nous avons déjà vu qu'elle adhère peu par sa face profonde, sous laquelle peuvent se développer des abcès et des hématocèles.

Les caractères de la muqueuse sont à peu près les mêmes sur la paroi inférieure.

Arrivée à la paroi externe, elle tapisse le méat inférieur, et envoie un prolongement dans le canal nasal : d'où le développement possible d'une dacryocystite aiguë à la suite d'un coryza ; elle rencontre ensuite le bord adhérent du cornet inférieur, en tapisse la face inférieure et, arrivée au bord libre de ce cornet, s'adosse à elle-même. La muqueuse se comporte de la même manière dans le reste de la paroi externe. Elle n'y présente plus les mêmes caractères que sur la cloison : elle est grisâtre, plissée, épaisse, mais lâche, comme infiltrée. Elle déborde toujours de plusieurs millimètres le bord libre des cornets, celui surtout du cornet inférieur, et en arrière principalement.

La muqueuse forme donc une sorte de bourrelet plus ou moins flottant dans les fosses nasales, suivant son épaisseur et sa longueur. Il résulte de cette disposition des erreurs assez fréquentes consistant à prendre ces bourrelets pour des polypes et à en tenter l'extraction. La couleur de la muqueuse est tellement différente de celle des polypes qu'elle suffirait seule à les faire distinguer. Rien n'est plus commun cependant que de voir la muqueuse saisie avec la pince, arrachée et ramenée avec un morceau de cornet. On se mettra généralement à l'abri de cet accident en employant la méthode suivante : introduire dans la narine une pince à polypes, les mors fermés ; la pousser d'avant en arrière jusqu'à ce qu'on rencontre une certaine résistance ; fermer alors l'autre narine, ouvrir la pince et ordonner au malade de souffler. Sous l'impulsion de l'air, le polype s'engage ordinairement entre les mors de la pince ouverte. Fermer alors les pinces, dont les branches doivent être à point d'arrêt ; soutenir la pince de la main gauche, saisir les anneaux de la droite et imprimer à l'instrument des mouvements de torsion sur place sans aucune traction. Il faut enlever les polypes par torsion et non par traction directe : par cette dernière manœuvre, on arracherait aveuglément tout ce qui se rencontre sous la pince.

A la voûte des fosses nasales la muqueuse pituitaire, changeant de caractère, est beaucoup plus mince et moins résistante. Elle tapisse la lame criblée de l'ethmoïde et reçoit en ce point les filets du nerf olfactif. Les rameaux nerveux

ont ceci de remarquable qu'ils sont larges, aplatis, font corps avec la muqueuse, de manière que, pour les trouver, il faut en quelque sorte sculpter celle-ci. Si l'on examine la membrane à une lumière oblique, ils se présentent sous la forme de légères saillies blanchâtres ne descendant pas au-dessous du cornet supérieur en arrière, ni du méat moyen en avant.

Les fosses nasales présentent donc au point de vue physiologique deux portions : l'une supérieure, *olfactive*, occupe la voûte; l'autre, *respiratoire*, comprend tout le reste de la cavité.

Quant aux prolongements que la muqueuse envoie dans les sinus, je m'en occuperai dans le chapitre suivant à propos de l'étude de ces organes eux-mêmes.

La membrane pituitaire, recouverte d'un épithélium à *cils vibratiles*, est constituée par une couche profonde fibreuse se confondant avec le périoste, et une couche superficielle muqueuse qui renferme des vaisseaux nombreux ainsi que des glandes.

Ces glandes sont des glandes en grappes; très abondantes et disséminées sur toute la surface de la muqueuse, elles siègent surtout dans la portion inférieure ou respiratoire, et occupent de préférence le bord libre des cornets. Ce sont elles qui constituent en grande partie les bourrelets muqueux dont nous avons parlé.

Indépendamment des tumeurs propres à toutes les parties du corps, et que l'on peut observer dans les fosses nasales comme ailleurs, il en est de spéciales à la région et qui se développent aux dépens de la pituitaire. C'est ainsi que la partie fibreuse donne naissance à des fibromes, la partie muqueuse à des myxomes ou polypes muqueux, la partie glandulaire à des tumeurs hypertrophiques très différentes des myxomes, repullulant avec la plus grande facilité.

La pituitaire s'enflamme souvent et est également prédisposée aux ulcérations de toute nature, syphilitiques, scrofuleuses, lupeuses, etc. Il résulte de ces ulcérations, qui s'accompagnent souvent de la nécrose des cornets ou de celle de la cloison, un écoulement de pus fétide, d'une ténacité désespérante; il se produit de larges croûtes formées de mucus concrété et desséché, fortement adhérentes. Cet état constitue l'ozène. Indépendamment du traitement général, nous recommandons vivement dans ce cas l'emploi des douches nasales fréquemment répétées, avec des substances désinfectantes : acide thymique, phénique, alcool, iode, etc. Je me suis très bien trouvé de toucher la surface de la pituitaire en engageant le plus loin possible sous les cornets un pinceau imbibé de teinture d'iode. L'opiniâtreté de l'ozène est telle que M. Rouge, de Lausanne, n'a pas craint de lui opposer une opération sérieuse qui nous paraît justifiée par la gravité de certains cas. La raison de l'opiniâtreté de cette affection réside dans les nombreuses anfractuosités des fosses nasales, qui se dérobent à l'action des topiques, et non pas seulement dans la lésion du sinus sphénoïdal, comme l'a dit Velpeau.

Il existe une variété de coryza, dit *coryza-caséeux*, caractérisé par la production de masses blanchâtres, parfois assez volumineuses pour remplir les fosses nasales et détruire la cloison. Lorsque les lavages bien faits ne parviennent pas à la guérir, il faut pratiquer une opération plus radicale pour venir à bout de cette dégoûtante maladie. Dans un cas, après avoir détaché complètement le nez en incisant par-dessous la lèvre supérieure et l'avoir renversé en totalité sur le

front avec la lèvre, j'enlevai facilement toute la masse caséeuse nauséabonde et touchai soigneusement les parois avec le thermocautère. La guérison fut rapide, complète, et ne s'est pas démentie depuis plusieurs années.

Une cause possible de suppuration des fosses nasales qui pourrait faire croire à l'existence d'un ozène, et à laquelle on doit toujours penser, surtout chez les enfants, c'est la présence d'un *corps étranger*. Qu'ils soient venus du dehors, ce qui est la règle, ou bien du dedans, dans un vomissement, par exemple, les corps étrangers peuvent séjourner longtemps dans les fosses nasales et provoquer des accidents sérieux. J'extirpai un jour sur une vieille femme un noyau de cerise qui, considéré comme un séquestre d'origine syphilitique, entretenait depuis deux ans une suppuration fétide. C'est pourquoi je répète ici ce que j'ai dit à propos du conduit auditif externe : il faut explorer *de visu* les fosses nasales d'un sujet affecté d'ozène. Il y faut regarder avec un *speculum nasi*, employer le *rhinoscope*, s'il y a lieu, et introduire dans la cavité une sonde exploratrice.

Les *artères* de la pituitaire, extrêmement nombreuses, proviennent de la maxillaire interne et de l'ophthalmique. La première lui fournit la sphéno-palatine et la ptérygo-palatine. De la seconde naissent les deux ethmoïdales.

Les *veines* ne présentent de remarquable que leur nombre et leur volume. Elles accompagnent en général les artères ; les veines ethmoïdales vont s'ouvrir dans le sinus longitudinal supérieur en passant par le trou borgne ; une autre veine nasale constitue l'une des origines de la veine ophthalmique, en sorte qu'en ce point existe une communication entre les deux circulations veineuses intra et extra-crânienne.

La richesse vasculaire de la pituitaire explique suffisamment la production des *épistaxis*, qui peuvent devenir de véritables hémorrhagies et nécessiter le tamponnement des fosses nasales.

Les *vaisseaux lymphatiques* de la pituitaire furent démontrés pour la première fois, en 1858, dans un concours d'aide d'anatomie auquel je prenais part ; mon ami, le regretté E. Simon, eut le premier le mérite de trouver des vaisseaux se rendant à un ganglion, ce que les autres concurrents ne trouvèrent qu'après lui. Les vaisseaux aboutissent aux ganglions sous-maxillaires.

Les *nerfs* viennent de deux sources : le nerf olfactif, nerf de sensibilité spéciale ; la cinquième paire, nerf de sensibilité générale. Leur étude est du ressort de l'anatomie descriptive et de la physiologie.

La plupart des auteurs décrivent avec les fosses nasales la partie supérieure du pharynx qui correspond à leur orifice postérieur et que l'on a appelée arrière-cavité des fosses nasales. Je trouve beaucoup plus correct de renvoyer cette étude au chapitre *Pharynx*, où elle trouvera sa place naturelle sous le nom de *portion nasale du pharynx*.

Je viens de signaler les orifices de communication des fosses nasales avec les grands sinus de la face. Bien que ces derniers n'aient, selon moi, aucun rapport physiologique avec l'organe de l'olfaction, il me paraît logique de les décrire ici.

2-25-96.

DES SINUS DE LA FACE (1).

Les *sinus de la face* sont au nombre de trois : le sinus frontal, le sinus maxil-

(1) L'expression *sinus de la face* n'est pas exempte de reproche, puisque le sinus frontal s'étend vers la voûte du crâne, et que le sinus sphénoïdal occupe le corps du sphénoïde, os de

laire et le sinus sphénoïdal. Il en existe un de chaque côté, ce qui porte leur nombre à six (1). L'étude de ces sinus, des deux premiers surtout, présente au point de vue chirurgical une réelle importance, ce qui m'engage à leur consacrer un chapitre spécial.

Sinus frontaux.

On désigne sous le nom de *sinus frontaux* deux cavités situées à la partie antérieure et inférieure de l'os frontal, au-dessus et en dehors des cavités nasales, au-dessus et en dedans des orbites.

Ces sinus peuvent être considérés comme une cellule osseuse du diploé démesurément agrandie, de telle sorte qu'ils sont limités en avant par la table externe et en arrière par la table interne de l'os; ils sont en réalité constitués par un dédoublement du frontal.

Les sinus frontaux n'existent pas à la naissance, et l'époque à laquelle ils apparaissent n'avait pas été soigneusement recherchée jusqu'en 1858. J'en fis alors, pour un concours d'aide d'anatomie, l'objet d'une étude particulière sur un grand nombre de pièces qui furent déposées au musée Orfila. J'arrivai à cette conclusion que l'époque de leur apparition est variable, qu'ils n'existent pas sur les sujets âgés de moins de dix ans, tandis qu'ils sont déjà très développés sur les sujets de dix-huit à vingt ans; je pensai, comme je le crois encore aujourd'hui, que les sinus frontaux apparaissent vers l'âge très variable lui-même de la puberté, alors que la face prend un développement considérable et rapide.

A partir du moment de leur apparition, les sinus continuent à s'accroître, mais dans des proportions inégales, tantôt s'étendant au loin, tantôt limités à un petit espace. Il est des sujets chez lesquels ils n'apparaissent jamais.

Les deux sinus frontaux sont séparés l'un de l'autre par une cloison osseuse. Très épaisse au début de leur formation, la cloison s'amincit à mesure que les sinus s'agrandissent, et parfois même elle disparaît en partie par suite d'un travail de résorption analogue à celui que j'ai déjà signalé en étudiant la boîte osseuse du crâne. Exactement située sur la ligne médiane en bas, la cloison des sinus s'en écarte à mesure qu'elle s'élève, se portant tantôt à droite, tantôt à gauche, de sorte que l'un des sinus est toujours un peu plus développé que l'autre. Il n'y a pas de règle précise à cet égard, mais un fait curieux signalé par M. Bouyer dans son très bon travail publié en 1859, c'est qu'au sinus frontal le plus développé correspond un sinus sphénoïdal plus petit, et réciproquement, de manière qu'il existe une sorte d'antagonisme ou plutôt de balancement entre ces deux sinus; et l'auteur ajoute qu'il n'entrevoit pas les conséquences de cette disposition. On verra plus loin combien il est facile de l'interpréter avec le rôle que jouent, selon moi, les sinus de la face.

Considéré à la période de développement complet, le sinus frontal est une cavité anfractueuse aplatie d'avant en arrière, envoyant des prolongements en haut vers la fosse temporale et en dehors vers l'apophyse orbitaire externe. Sur

la base du crâne; on peut néanmoins maintenir cette expression, si l'on considère que les sinus sont surtout en rapport avec les cavités de la face et qu'ils sont intimement liés au développement de cette dernière partie.

(1) M. Desprès a présenté à la Société de chirurgie (séance du 22 mars 1876) un jeune garçon atteint, selon lui, d'arrêt de développement des sinus frontaux et maxillaires, état qui aurait été décrit à tort sous le nom d'*aplasie lamineuse de la face*.

une coupe horizontale, la forme est encore celle d'un triangle, mais la base est en dedans, adossée à la cloison qui la sépare de celle du côté opposé, et le sommet en dehors, dirigé vers l'apophyse orbitaire externe.

M. Bouyer estime à 4 centimètres cubes, en moyenne, la quantité de liquide que peuvent contenir les deux sinus réunis d'un homme adulte, mais leur capacité est souvent plus grande, ainsi qu'on peut s'en assurer sur des pièces du musée de Clamart.

Nous avons décrit plus haut le canal désigné sous le nom d'infundibulum, situé à la partie antérieure et supérieure du méat moyen, et à l'aide duquel le sinus frontal communique avec les fosses nasales; il n'y a pas lieu d'y revenir ici.

La cavité des sinus frontaux est tapissée par une membrane muqueuse qui se continue avec la muqueuse pituitaire, mais qui en diffère essentiellement à tous égards. Elle est blanche, mince, lisse, peu adhérente aux os, à peine vasculaire, renferme seulement quelques petites glandes, et ne reçoit que de rares et minces filets nerveux; la pituitaire, au contraire, est rouge, épaisse, plissée, adhérente aux os, très vasculaire, remplie de glandes et pourvue d'un grand nombre de branches nerveuses : cela suffirait *a priori* pour faire douter que deux membranes de structure aussi différente soient destinées aux mêmes usages.

Recouverte par un épithélium vibratile, la muqueuse du sinus frontal présente à sa face profonde une couche fibreuse qui jouit du singulier privilège de pouvoir s'ossifier : c'est là d'ailleurs un caractère propre à la muqueuse des autres sinus et à la pituitaire elle-même, dont je montrerai dans un instant toute l'importance pathologique.

J'ai déjà eu l'occasion de signaler à la région du sourcil le cas curieux de cette jeune fille qui, en tombant sur un cruchon de grès qu'elle tenait à la main, se fractura la table antérieure du sinus frontal, sous laquelle pénétra un morceau du vase brisé. Les faits analogues sont rares sans doute, mais la science en a enregistré un certain nombre, et le chirurgien devra toujours y songer en présence d'une fracture siégeant au niveau des bosses frontales; l'erreur est d'autant plus facile à commettre entre cette lésion et une fracture complète de la boîte crânienne, que le sang contenu dans le foyer de la fracture présente parfois des mouvements dus à la colonne d'air qui traverse les fosses nasales, mouvements que l'on peut attribuer au cerveau.

Lorsque le trait de la fracture passe par la cavité du sinus, que la table antérieure seule ou que les deux tables soient atteintes, on peut observer à la région frontale, si la peau est intacte, une tumeur emphysémateuse due au passage de l'air par l'infundibulum.

La cavité du sinus est parfois assez vaste pour loger des corps étrangers d'un certain volume, des balles, par exemple, qui peuvent y séjourner de longues années sans provoquer d'accidents, ainsi qu'on l'observe d'ailleurs dans beaucoup d'autres points de l'économie. Les corps étrangers les plus curieux des sinus frontaux sont les corps étrangers vivants. Ils ont pour origine probable des larves d'animaux (*lucilie hominivore*). Dans les observations citées par M. Coquerel, les symptômes ont toujours présenté une très grande intensité : aussi, lorsque les lavages ne suffiront pas à chasser ces hôtes malfaisants, sera-t-il indiqué d'appliquer une couronne de trépan pour ouvrir largement le sinus.

C'est également la conduite que devrait tenir le chirurgien en présence d'une collection purulente développée dans les sinus frontaux; le pus peut, il

El tratamiento consiste en inhalaciones de cloroformo y lavatorios antisépticos con un poco de cloroformo.

est vrai, dans les cas favorables, s'éliminer par les fosses nasales, ou bien encore user la table externe du frontal et sortir au dehors : mais il est possible aussi que la suppuration détruise la table interne et produise des accidents cérébraux mortels ; un même travail peut s'opérer à la voûte de l'orbite et donner lieu à de graves complications du côté de l'œil.

Si donc le chirurgien soupçonne la présence dans le sinus frontal d'un corps étranger inerte ou vivant, s'il y a reconnu l'existence d'une collection purulente, l'indication est de trépaner le sinus. On pourrait peut-être, avant d'en arriver là, recourir à une autre opération. L'ouverture du sinus frontal dans les fosses nasales et la direction de l'infundibulum étant bien connues, pourquoi ne pas tenter de faire pénétrer par cette voie jusqu'au sinus un trocart suffisamment large pour en évacuer le contenu et y faire les lavages nécessaires ? On brisera sans doute l'extrémité antérieure du cornet moyen et quelques cellules ethmoïdales, objection que Malgaigne avait déjà faite au cathétérisme des sinus frontaux proposé par Richet, mais le traumatisme sera moindre, on en conviendra, que celui déterminé par l'application d'une couronne de trépan. Cette ponction à travers l'infundibulum pourrait également servir à la cure des fistules si rebelles qui succèdent parfois, soit dans l'orbite, soit à la racine du nez, à l'ouverture d'un abcès du sinus frontal.

Sinus maxillaire.

Le *sinus maxillaire*, appelé encore *antre d'Highmore*, du nom de l'anatomiste qui en a donné le premier une bonne description, est une vaste cavité située dans l'épaisseur de l'os maxillaire supérieur.

Cette cavité répond : en haut à la paroi inférieure de l'orbite, en avant à la fosse canine, en dehors à la fosse zygomatique, tout à fait en arrière à la fente ptérygo-maxillaire, et en bas à l'arcade alvéolaire supérieure.

Contrairement au sinus frontal, le sinus maxillaire existe dès la naissance et se présente sous la forme d'une fente antéro-postérieure ; il s'accroît peu dans les premières années de la vie et *augmente d'une manière beaucoup plus sensible à l'époque de la puberté*. Sa cavité continue à s'accroître dans l'âge adulte pour acquérir le maximum de développement dans la vieillesse.

La forme en est assez irrégulière : on peut toutefois la comparer à celle d'une pyramide triangulaire dont la base correspondrait à l'orbite et le sommet à l'arcade alvéolaire. La configuration du sinus est telle que sur une coupe verticale la base est en haut et le sommet en bas, la base répondant à la paroi orbitaire et le sommet à l'arcade alvéolaire. Sur une coupe horizontale la base est en arrière au niveau de la tubérosité maxillaire, et le sommet en avant au niveau de la fosse canine, à la rencontre des parois antérieure et interne.

La meilleure description nous paraît être celle-ci : la cavité du sinus maxillaire, de forme irrégulière, est circonscrite par quatre parois, dont trois verticales et une horizontale ; les trois premières sont : antérieure ou jugale, postéro-externe ou zygomatique, interne ou nasale ; elles convergent vers le rebord alvéolaire, qui constitue, en définitive, le sommet de la pyramide ; la paroi supérieure ou orbitaire, qui est horizontale, en forme la base.

Voyons successivement ce que chaque paroi nous offre d'intéressant au point de vue chirurgical.

La paroi supérieure du sinus maxillaire (Voy. fig. 63, p. 154), horizontale, plane, répond au plancher de l'orbite et forme entre ces deux cavités une mince cloison qui oppose peu de résistance à la propagation d'un processus pathologique de l'une à l'autre : aussi les tumeurs de l'orbite envahissent-elles aisément le sinus maxillaire, de même que les tumeurs du sinus ont une grande tendance à réagir sur le globe de l'œil. Je rappellerai que cette paroi est obliquement traversée par un canal qu'occupe le nerf sous-orbitaire ; ce nerf se trouve nécessairement comprimé ou détruit par ces tumeurs, ce qui fournit au chirurgien des notions fort utiles sur l'évolution des affections de la région.

La paroi antérieure répond à la fosse canine ; déprimée vers la cavité du sinus, elle est en rapport avec le muscle canin, avec les muscles élévateurs de l'aile du nez et de la lèvre supérieure, et avec les branches terminales du nerf sous-orbitaire ; cette paroi est la plus épaisse des quatre ; par contre, elle est la plus superficielle, et permet un accès facile vers le sinus, dont on a d'ailleurs songé à pratiquer l'ouverture par cette voie. L'opération est, du reste, facile et inoffensive, à la condition toutefois de ne pas ponctionner à travers les téguments de la face. Il faut faire pénétrer le perforateur sous la lèvre supérieure, au niveau du cul-de-sac de la muqueuse préalablement détachée vis-à-vis de la première grosse molaire, et porter la pointe de l'instrument en arrière et en haut. On arrive ainsi directement dans le sinus sans causer le moindre dégât aux parties molles, et plus facilement qu'à travers les alvéoles, puisque dans ce dernier procédé il faut d'abord arracher une grosse molaire, si l'alvéole n'est pas libre.

La paroi postéro-externe fait saillie dans la fosse zygomatique, qu'elle limite en dedans. Elle répond à la tubérosité maxillaire parcourue par les rameaux dentaires postérieurs.

Tout à fait en arrière, la paroi du sinus est en rapport avec la fente ptérygo-maxillaire et par suite avec le ganglion de Meckel : aussi faut-il briser cette paroi pour arriver sur le vivant jusqu'au ganglion. C'est en traversant la cavité du sinus que Carnochan a pu exécuter la résection du ganglion de Meckel, opération hardie et en apparence irréalisable, vu la profondeur à laquelle siège ce ganglion nerveux.

La paroi interne du sinus (Voy. fig. 88) est en rapport avec les fosses nasales ; elle répond de haut en bas à quelques cellules ethmoïdales, à toute la hauteur des méats moyen et inférieur. Extrêmement mince, composée d'une lame de tissu compacte, papyracée, elle se brise avec la plus grande facilité ; si l'on avait intérêt à pénétrer dans le sinus maxillaire par la voie nasale, on y arriverait du premier coup par le méat inférieur, sans qu'il fût nécessaire d'aller chercher le méat moyen. C'est à travers cette paroi que Laugier avait songé à créer aux larmes une voie artificielle en les dirigeant dans le sinus maxillaire lorsque le canal nasal est oblitéré.

Sur la paroi interne siègent les orifices du sinus maxillaire, dont je me suis déjà occupé en étudiant les fosses nasales. Ils sont au nombre de deux : l'un est constant, placé en avant (fig. 91) dans l'infundibulum ; l'autre, qui manque souvent, siège vers la partie moyenne du méat moyen. On doit à Gosselin (1851) de bien connaître aujourd'hui le premier de ces orifices, signalé d'abord par Duverney.

Ce point d'anatomie fut étudié à nouveau en 1853 et en 1860 par Giraldès,

qui démontra également que l'orifice véritable du sinus était bien l'orifice siégeant dans l'infundibulum, et non pas celui du méat moyen, puisque sur 100 cadavres il ne rencontra ce dernier que 8 ou 10 fois.

Giraldès en conclut que cet orifice, quand il existe, est le résultat d'un travail pathologique dont il a pu suivre, dit-il, l'évolution depuis l'amincissement de la membrane muqueuse du méat jusqu'à sa perforation complète. Cette opinion serait confirmée par les recherches des auteurs du *Compendium de chirurgie*, qui ne l'ont jamais rencontré chez l'enfant.

D'après Giraldès, le cathétérisme destiné à remédier à l'oblitération de l'orifice du sinus, fondé sur des données anatomiques fausses, doit être absolument rejeté de la pratique de la chirurgie. Je partage entièrement cette opinion. Malgaigne n'en paraît pas convaincu ; il suffit cependant de réfléchir à la position qu'occupe, dans les fosses nasales, l'orifice de communication du méat moyen avec le sinus maxillaire, qu'il soit normal, pathologique ou artificiel, pour comprendre qu'un cathétérisme pratiqué par cette voie ne peut servir à évacuer le contenu du sinus : en effet, la plus grande partie de la cavité étant placée au-dessous de l'orifice, les liquides doivent nécessairement s'y accumuler. On serait forcé, d'après les règles les plus élémentaires de la chirurgie, en cas d'abcès du sinus, de pratiquer une contre-ouverture dans le point le plus déclive. Autant donc commencer par là et abandonner définitivement une opération qui, fût-elle possible, serait d'avance frappée d'inutilité.

Des bords du sinus maxillaire, l'inférieur seul est important. Il est formé par la convergence des trois parois verticales et représente le sommet tronqué de la pyramide. Ce bord correspond à l'arcade alvéolaire supérieure et présente une largeur suffisante pour qu'on ait pu décrire au sinus une paroi inférieure.

La cavité du sinus est séparée des racines des grosses molaires par une très mince couche de tissu osseux ; quelquefois même on les y rencontre à nu, en sorte que le sinus peut se trouver ouvert à la suite d'une extraction de dent, accident d'ailleurs sans gravité. La cavité s'étend plus ou moins loin en avant dans l'épaisseur du rebord alvéolaire, mais, en général, il faut choisir la première ou la deuxième grosse molaire pour trépaner le sinus.

Les deux voies par lesquelles on doit pénétrer dans le sinus maxillaire sont donc la paroi antérieure, au niveau du cul-de-sac gingival, et le rebord alvéolaire. L'une ou l'autre de ces voies donne d'ailleurs un orifice qui siège sur un même plan horizontal, mais, ce qu'il faut bien savoir, c'est qu'il est très difficile d'obtenir la fermeture de cet orifice et qu'il peut rester indéfiniment fistuleux.

La cavité du sinus maxillaire est tapissée par une membrane muqueuse qui se continue avec la pituitaire, mais en diffère à peu près au même degré que la muqueuse du sinus frontal, si ce n'est qu'elle est un peu plus vasculaire que cette dernière et contient dans son épaisseur une plus grande quantité de glandes.

La muqueuse du sinus, et en particulier ses glandes, ont été spécialement étudiées par Giraldès, qui a tiré de ses recherches des déductions pathologiques importantes. Il a constaté, en effet, que le conduit excréteur de ces glandes avait une grande tendance à s'oblitérer, et qu'il en résultait la formation fréquente de kystes muqueux. L'auteur en est arrivé à cette conclusion très vraisemblable, si elle n'est absolument vraie, à savoir que ce qui a été décrit jusqu'à ce jour sous le nom d'hydropisie du sinus maxillaire n'est autre chose qu'une cavité kystique, avec distension des parois osseuses.

Sinus sphénoïdaux.

Les *sinus sphénoïdaux* présentent beaucoup moins d'intérêt chirurgical que les deux précédents.

Creusés dans le corps du sphénoïde, ils correspondent, en haut, au chiasma des nerfs optiques et à la fosse pituitaire ; sur les côtés ils offrent avec le sinus caverneux un rapport immédiat, dont nous avons déjà montré toute l'importance ; en bas, ils font saillie à la paroi supérieure des fosses nasales, dans lesquelles ils s'ouvrent au-dessus et en arrière du cornet supérieur (fig. 91). Les sinus sphénoïdaux n'existent pas à la naissance et ils m'ont semblé n'apparaître qu'après les sinus frontaux, vers l'âge de vingt ans.

Au nombre de deux, les sinus sphénoïdaux sont séparés l'un de l'autre par une cloison verticale qui empiète toujours un peu à droite ou à gauche. Nous avons signalé plus haut la relation inverse qui existe entre cette disposition et celle des sinus frontaux.

La muqueuse qui tapisse les sinus sphénoïdaux se continue avec la pituitaire et présente des caractères identiques à ceux des membranes des autres sinus.

Quant à la pathologie de ces sinus, je ne sache pas qu'il y ait rien de particulier à signaler et j'estime que le cathétérisme de ces cavités est tout au moins problématique. Velpeau a pensé que la muqueuse pouvait être le siège des ulcérations si rebelles de l'ozène, et, par suite, la cause de l'odeur repoussante spéciale à cette maladie, mais cette localisation n'a pas été démontrée.

La muqueuse qui tapisse les fosses nasales, les cellules ethmoïdales et les sinus, présente ce caractère identique d'être constituée à sa face profonde par une lame fibreuse qui se confond avec le périoste.

Cette lame fibreuse est susceptible de s'ossifier et de donner par suite naissance à de véritables tumeurs osseuses occupant les diverses cavités de la face. Il en résulte ce fait, capital au point de vue de la médecine opératoire, que les exostoses ainsi développées sont libres dans la cavité qu'elles occupent et contiguës seulement aux parois osseuses, dont elles sont absolument indépendantes. Elles diffèrent donc essentiellement des exostoses ordinaires, ainsi que des polypes ossifiés, auxquels on les avait jusqu'ici rattachées.

Dolbeau insista sur la pathogénie de ces ostéomes dans un mémoire lu à l'Académie de médecine en 1866, et je ne puis mieux faire que de reproduire quelques-unes des conclusions de l'auteur :

« La membrane de Schneider, celle qui tapissent les différents sinus et cellules annexés aux fosses nasales, peuvent devenir le siège de productions osseuses primitives, tumeurs qui sont indépendantes des os du crâne et de ceux de la face, mais qui peuvent néanmoins acquérir un très grand volume.

« Toutes les exostoses sont plus ou moins libres dans les cavités où elles ont pris naissance ; elles peuvent, en se développant, s'enclaver d'une manière plus ou moins solide, mais elles restent toujours indépendantes des os, et elles peuvent être enlevées, pourvu qu'on puisse leur ouvrir une voie suffisante : d'où l'indication d'opérer de bonne heure.

« Dans le traitement de toutes ces exostoses, il faut renoncer à attaquer directement les tumeurs, soit avec la gouge, soit avec le trépan. Tous ces instruments ne peuvent entamer un tissu si dur, ils s'émoussent, et on a vu les meil-

leures cisailles de Liston se fracturer sans intéresser la tumeur ; il faut, comme nous l'avons déjà dit, ouvrir largement la cavité qui contient l'exostose, et il suffit alors d'ébranler en masse la tumeur pour la voir sortir en totalité et sans de trop grands efforts. »

Du rôle des sinus de la face. — Jusqu'en 1858, époque où j'entrepris des recherches sur ce sujet, tous les auteurs ne voyaient dans les sinus de la face que des organes de perfectionnement annexés au sens de l'odorat. Les sinus avaient pour fonction, soit d'augmenter l'étendue de la surface destinée à recevoir l'impression, soit de sécréter une humeur qui maintînt la pituitaire dans un état d'humidité continuelle, soit d'emmagasiner l'air et de prolonger ainsi l'impression olfactive.

Je crois avoir démontré par des preuves nombreuses, tirées de l'anatomie normale, de la physiologie, de la pathologie, du mode de développement et de l'anatomie comparée, preuves dont l'exposition doit seulement trouver place dans un traité de physiologie, que tel n'est pas leur principal usage. Les sinus remplissent, comme les canaux médullaires des os longs, un rôle purement mécanique ; ils n'ont aucun rapport physiologique avec l'organe de l'olfaction. Je pense avoir prouvé que leur développement est intimement lié à celui de la face, qu'ils s'accroissent ou apparaissent à l'époque de la puberté, époque à laquelle la face prend elle-même un volume relatif très considérable. L'équilibre établi à la naissance entre le crâne et la face eût été infailliblement rompu, si la nature n'avait eu recours à cet artifice, qui lui est d'ailleurs familier, de creuser les os, d'en augmenter la surface de façon à fournir aux muscles une plus large insertion, sans augmentation de poids.

2 · 27 · 10 ·

CHAPITRE III

De la bouche et de ses dépendances.

La *bouche* est une cavité située à l'entrée des voies digestives et destinée à la réception des aliments et à l'accomplissement des premiers actes de la digestion. C'est dans son intérieur que se passent les phénomènes de la mastication et de l'insalivation.

Il m'a paru, en conséquence, rationnel de rattacher à la cavité buccale les organes qui concourent à l'exécution de ces diverses fonctions.

J'étudierai donc successivement :

La région parotidienne ;

Les parois de la cavité buccale elle-même, qui se composent de :

La paroi latérale ou région de la joue, à laquelle se rattache celle des lèvres ;

La paroi supérieure ou région palatine ;

La paroi inférieure ou région du plancher de la bouche.

Viennent ensuite :

Le vestibule de la bouche ;

L'orifice postérieur de la cavité buccale ou isthme du gosier ;

La région des deux maxillaires, supérieur et inférieur ;

Les dents et les gencives.

J'étudierai ensuite la région de la fosse zygomatique, qui affecte des rapports avec la plupart des régions précédentes.

Je terminerai par le pharynx, dont l'étude me paraît inséparable de celle de la cavité buccale.

A — RÉGION PAROTIDIENNE.

La *région parotidienne* tire son nom de la glande *parotide*, qui en occupe la plus grande partie. Réduite dans l'attitude normale à une simple fente

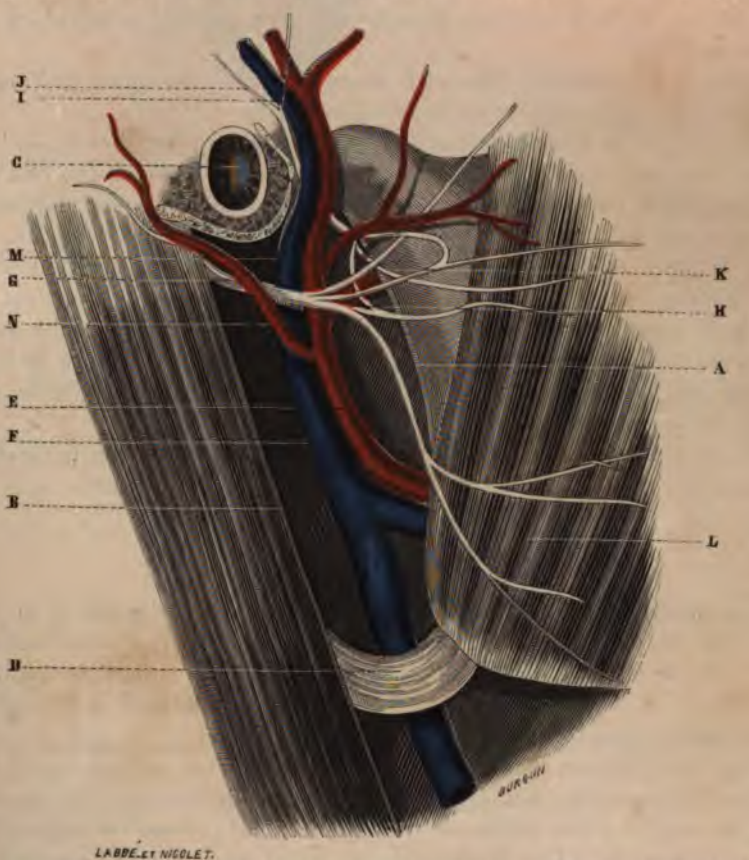

Fig. 93. — *Région parotidienne vue de face* (côté droit) ; *la glande parotide a été enlevée de façon à dégager les organes essentiels de la région et à montrer les limites extérieures de l'excavation parotidienne.*

A, bord postérieur du maxillaire inférieur.
B, bord antérieur du muscle sterno-cléido mastoïdien.
C, conduit auditif externe coupé au niveau de sa portion cartilagineuse.
D, aponévrose se rendant de l'angle de la mâchoire à la gaîne du muscle sterno-cléido-mastoïdien.
E, artère carotide externe.
F, veine jugulaire externe.
G, nerf facial.
H, artère maxillaire interne.
I, artère temporale superficielle.
J, nerf auriculo-temporal.
K, anastomose du nerf facial avec la branche auriculo-temporale.
L, muscle masséter.
M, artère transversale de la face.
N, artère auriculaire postérieure.

allongée dans le sens vertical, située entre le bord postérieur de la mâchoire inférieure et le bord antérieur du muscle sterno-cléido-mastoïdien, elle se tra-

duit à l'extérieur sous la forme d'une gouttière placée au-dessous du pavillon de l'oreille; celui-ci recouvre même environ la moitié supérieure de la région, en sorte qu'il convient de le détacher pour en voir l'ensemble.

La région parotidienne s'agrandit notablement, si l'on porte la tête dans l'extension ; elle s'élargit également un peu dans les mouvements de propulsion de la mâchoire.

Ses limites extérieures, très faciles à déterminer, sont les suivantes :

En haut, le conduit auditif externe C et l'articulation temporo-maxillaire;

En avant, le bord postérieur A du maxillaire inférieur;

En arrière, le bord antérieur B du muscle sterno-cléido-mastoïdien et l'apophyse-mastoïde;

En bas, une bandelette fibreuse D étendue horizontalement de l'angle de la mâchoire au bord antérieur du sterno-mastoïdien.

Cette bandelette fibreuse sépare en bas la région parotidienne de la région sus-hyoïdienne, et en particulier de la glande sous-maxillaire; elle présente une résistance suffisante pour que les lésions pathologiques de l'une et de l'autre région soient généralement indépendantes.

Les diverses parties que nous venons d'énumérer circonscrivent un espace dont la forme est celle d'un quadrilatère allongé dans le sens vertical, et dont la largeur varie suivant que la mâchoire s'écarte ou se rapproche du muscle sterno-mastoïdien. Mais ce n'est là que la délimitation extérieure de la région, ce n'est que l'orifice d'une cavité dans laquelle s'engage la glande, et qu'on appelle *excavation* ou *loge parotidienne*.

Nous étudierons d'abord la loge elle-même, sa forme, ses parois, ses rapports de voisinage, et ensuite son contenu : glande, vaisseaux et nerfs.

Loge parotidienne.

On ne saurait se faire une idée exacte de la forme de cette loge et de ses rapports avec les parties profondes que sur une coupe horizontale, comme celle qui est représentée figure 94. Je l'ai pratiquée sur un sujet très vigoureux, et la mâchoire a été fortement portée en avant pour donner à la loge la plus grande largeur possible.

La *loge parotidienne*, d'après cette coupe, se présente sous un aspect qu'il est difficile de rapprocher d'une forme géométrique déterminée. On l'a comparée assez exactement à une pyramide triangulaire dont la base correspondrait à la peau et le sommet à l'apophyse styloïde. Il est aisé de voir cependant que le sommet de la pyramide est tellement tronqué, qu'il représente un véritable bord. L'excavation parotidienne rappelle plutôt la forme d'un vase à bords légèrement renversés en dehors, présentant une ouverture, un fond et deux bords.

L'ouverture délimitée dans le paragraphe précédent répond à la peau; le fond, à l'apophyse styloïde et au pharynx V, dont il est séparé par des vaisseaux et des nerfs. Quant aux bords, ils sont l'un antérieur (H'), l'autre postérieur (H'').

Le bord antérieur est composé, de dehors en dedans, indépendamment des téguments, par les bords postérieurs du muscle masséter D (si la coupe était faite à la partie supérieure de la région, le masséter ne s'y rencontrerait plus, à cause de l'obliquité de sa direction), de la branche montante de la mâchoire inférieure C et du muscle ptérygoïdien interne E.

Le bord postérieur est limité par le muscle sterno-cléido-mastoïdien B, et plus en dedans par le ventre postérieur du muscle digastrique K.

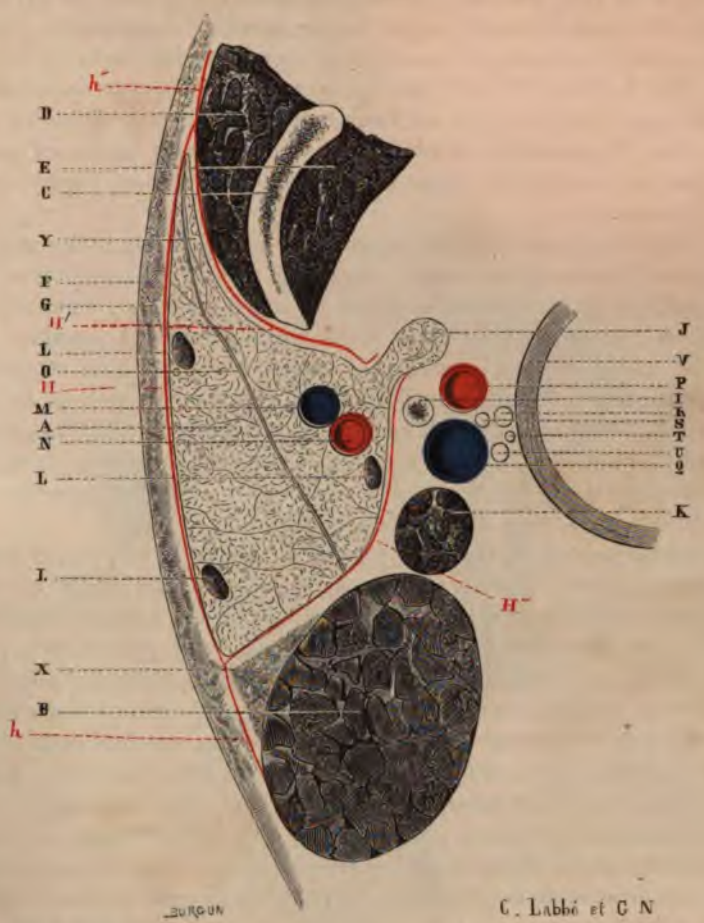

Fig. 94. — *Région parotidienne vue sur une coupe horizontale* (côté gauche) (figure demi-schématique).

A, glande parotide remplissant la loge parotidienne.
B, muscle sterno-cléido-mastoïdien.
C, os maxillaire inférieur.
D, muscle masséter.
E, muscle ptérygoïdien interne.
F, couche cutanée.
G, couche de tissu cellulaire.
H, feuillet externe ou superficiel de l'aponévrose parotidienne.
H', feuillet antérieur de l'aponévrose profonde.
H'', feuillet postérieur de l'aponévrose profonde.
I, apophyse styloïde.
J, prolongement pharyngien de la parotide en arrière du ptérygoïdien interne,
K, muscle digastrique.
L, L, L, ganglions lymphatiques.
M, veine jugulaire externe.
N, artère carotide externe.
O, branche du nerf facial traversant obliquement la loge.
P, artère carotide interne.
Q, veine jugulaire interne.
R, nerf grand sympathique.
S, nerf pneumogastrique.
T, nerf glosso-pharyngien.
U, nerf spinal.
V, paroi du pharynx.
X, tissu fibreux.
Y, prolongement massétérin de la parotide, appelé encore parotide accessoire.
h, aponévrose du sterno-mastoïdien.
h', aponévrose massétérine.

La loge parotidienne, ainsi constituée, est tapissée à son intérieur par une aponévrose. Voici comment il faut comprendre, à mon avis, l'*aponévrose paro-*

tidienne, dont la disposition offre d'ailleurs une extrême simplicité (elle est représentée par une ligne rouge sur les figures 94 et 95).

Partie du bord antérieur du sterno-mastoïdien, l'aponévrose (H) se porte directement d'arrière en avant jusque sur le masséter, en passant comme un pont au-dessus de l'excavation. De sa face profonde se détachent, à ses limites extrêmes, deux feuillets H′ et H″ qui tapissent les bords correspondants de la loge, en gagnent le fond et vont, en s'unissant l'un à l'autre, s'attacher à l'apophyse styloïde. Il existe donc en réalité deux aponévroses continues entre elles sur les bords de l'excavation, l'une superficielle ou cutanée, l'autre profonde ou pharyngienne.

On peut également présenter de l'aponévrose parotidienne la description suivante : la gaîne fibreuse qui recouvre le muscle sterno-cléido-mastoïdien, arrivée au bord antérieur de ce muscle, se divise en deux feuillets : l'un superficiel, l'autre profond ; le feuillet superficiel suit le trajet primitif et va gagner le masséter pour se continuer avec l'aponévrose massétérine, qui n'en est elle-même que la continuation ; le feuillet profond suit le bord postérieur de la loge, en tapisse le fond, prend insertion à l'apophyse styloïde, y fournit des gaînes aux muscles qui s'y attachent (muscles formant le bouquet de Riolan), gagne de là le bord antérieur de l'excavation et va rejoindre le feuillet superficiel, avec lequel il s'unit pour former l'aponévrose massétérine.

Je ferai remarquer que le feuillet profond antérieur H′ s'applique immédiatement sur le masséter, tandis que le feuillet profond postérieur H″ est toujours séparé du bord antérieur du sterno-mastoïdien par un espace triangulaire X rempli d'un tissu fibreux très dense et très résistant qui peut être le point de départ de fibromes voisins, mais indépendants de la loge parotidienne.

L'aponévrose parotidienne n'offre pas la même résistance dans toutes ses parties ; c'est à la base et sur le bord postérieur de la loge que cette résistance est le plus accusée. Il est a propos de signaler ici un détail de la plus haute importance : l'aponévrose est presque toujours (d'après mes recherches, je dirais volontiers toujours) incomplète ; elle présente au fond de la loge un trou situé en avant de l'apophyse styloïde. Par ce trou s'engage un prolongement (J) plus ou moins volumineux de la glande, qui se porte au-dessous du muscle ptérygoïdien interne et affecte des rapports immédiats avec la paroi latérale du pharynx et les gros vaisseaux profonds. On conçoit le péril que fait courir à son malade un chirurgien qui a la témérité de porter jusque-là le bistouri pour faire l'extirpation d'une tumeur, surtout lorsque celle-ci est adhérente.

Nous savons maintenant comment se comporte l'aponévrose parotidienne en dehors, en dedans, en avant et en arrière : mais comment se comporte-t-elle en haut et en bas?

J'ai déjà signalé dans le plan superficiel de la région une bandelette fibreuse qui sert de limite en bas aux régions parotidienne et sus-hyoïdienne, mais cette disposition ne se peut bien voir que sur une coupe verticale passant transversalement par le milieu de la région, de façon à diviser celle-ci en deux moitiés, l'une antérieure et l'autre postérieure. La coupe ainsi pratiquée donne la figure 95.

Nous y retrouvons, comme sur la précédente, un feuillet aponévrotique superficiel ou externe C, et un feuillet profond ou interne B, circonscrivant un espace quadrilatère allongé dans le sens vertical, comparable à celui que nous a donné

le plan superficiel de la région (fig. 93). Le feuillet superficiel naît en haut du

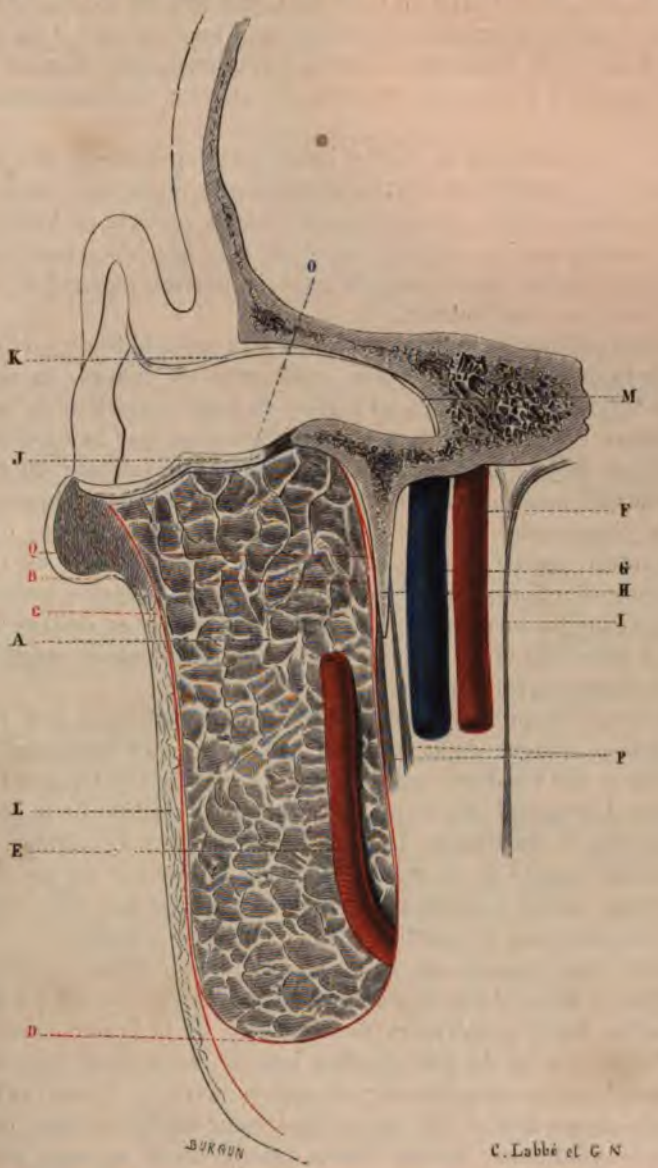

Fig. 93. — *Région parotidienne vue sur une coupe verticale et transversale* (côté droit).

A, glande parotide.
B, feuillet aponévrotique profond de la loge parotidienne.
C, feuillet aponévrotique superficiel.
D, réunion des deux feuillets superficiel et profond au niveau de l'angle de la mâchoire.
E, artère carotide externe.
F, artère carotide interne.
G, veine jugulaire interne.
H, apophyse styloïde.
I, paroi pharyngienne.
J, paroi inférieure du conduit auditif externe.
K, paroi postérieure du conduit auditif externe.
L, peau de la région parotidienne.
M, membrane du tympan.
O, périchondre tapissant la paroi inférieure de la portion cartilagineuse du conduit auditif externe (ligne bleue).
P, muscles insérés à l'apophyse styloïde.

pavillon de l'oreille, sur lequel il se perd, descend jusqu'à la limite inférieure

de la région, rencontre la bandelette fibreuse que nous connaissons déjà, se confond avec elle, se recourbe en D, et suit pendant un instant une direction horizontale, de façon à fermer complètement la loge en bas : il se réfléchit ensuite de bas en haut, rencontre les muscles styliens, avec la gaîne desquels il se confond, arrive à l'apophyse styloïde, s'y attache et l'accompagne jusqu'à sa base.

J'insiste sur ce point que le feuillet interne de l'aponévrose ne rejoint nullement en haut le feuillet externe : en conséquence, si la loge parotidienne est exactement fermée en bas, elle est complètement ouverte en haut ; la glande parotide se trouve ainsi en rapport immédiat avec la portion cartilagineuse du conduit auditif externe, mais non pas avec la portion osseuse de ce conduit, comme le disent certains auteurs.

L'excavation parotidienne est donc loin d'être close de toute part par l'aponévrose qui la tapisse ; elle est fermée solidement en dehors, en arrière et en bas ; moins solidement en avant au niveau du bord postérieur de la mâchoire, où l'aponévrose est plus mince et se laisse traverser par la carotide externe ; elle présente en dedans un trou au niveau de la paroi latérale du pharynx, et demeure complètement ouverte en haut. Ces notions anatomiques nous permettent de comprendre l'intimité des relations pathologiques qui existent entre le conduit auditif externe et la région parotidienne ; de comprendre pourquoi une collection purulente développée dans la région parotidienne se portera de préférence en avant vers la cavité buccale, et en dedans vers le pharynx, plutôt qu'en bas et en arrière vers le cou ou la région mastoïdienne. Je puis citer à l'appui le fait suivant :

Il se présenta à l'hôpital un malade atteint d'une affection que je crois très rare, un kyste hématique de la parotide ; ce kyste avait déterminé une hémiplégie faciale et des troubles cérébraux divers qui m'avaient d'abord fait songer à une tumeur de l'encéphale, et qui n'étaient que le résultat de la compression, ce que démontra le traitement. Très peu appréciable à l'extérieur, la tumeur ne dépassait pas l'angle de la mâchoire, mais faisait sur les parois latérales du pharynx une saillie considérable, en sorte que c'est par cette voie que j'en pratiquai plusieurs fois la ponction jusqu'à guérison complète.

En résumé, les rapports de la loge parotidienne peuvent être énumérés ainsi : limitée en dehors par la peau et l'aponévrose, elle est en rapport, en avant, avec les bords postérieurs du masséter, de la branche montante de la mâchoire inférieure et du ptérygoïdien interne, au-dessous duquel la glande parotide envoie un prolongement ; en arrière, avec les bords antérieurs du sterno-cléido-mastoïdien et du ventre postérieur du digastrique ; en bas, avec la région sus-hyoïdienne, qu'elle limite latéralement ; en haut, avec la paroi inférieure du conduit auditif externe dans sa portion cartilagineuse seulement ; enfin, en dedans, avec l'apophyse styloïde, les muscles qui en naissent et la paroi latérale du pharynx. Elle est séparée de cette dernière par un paquet vasculo-nerveux de la plus haute importance, qui comprend : la veine jugulaire interne, la carotide interne, les nerfs pneumogastrique, spinal, glosso-pharyngien, grand hypoglosse, et le grand sympathique.

Étudions maintenant le contenu de la loge.

Nous y trouvons d'abord la *glande parotide*, qui non-seulement la remplit dans sa totalité, mais encore la déborde sur certains points. La loge renferme

en outre : l'artère carotide externe, la veine jugulaire externe, un certain nombre d'autres branches artérielles et veineuses, des vaisseaux et des ganglions lymphatiques ; le nerf facial et le nerf auriculo-temporal.

Glande parotide.

La *parotide* est une glande en grappe, la plus considérable des glandes salivaires; elle remplit la loge que nous venons de décrire et se moule exactement sur elle. Je n'ai donc rien à dire de sa forme, qui rappelle en tout point celle de l'excavation dans les trois dimensions que j'ai représentées, largeur, hauteur et profondeur.

La glande envoie en dehors de la loge des prolongements dont l'un surtout offre une grande importance : c'est le prolongement pharyngien, dont j'ai parlé déjà, qui sort par le trou situé en avant de l'apophyse styloïde, et se trouve en rapport avec la face interne du muscle ptérygoïdien interne. Ce dernier rapport est d'autant plus intime que la mâchoire est plus rapprochée du muscle sterno-mastoïdien.

Un autre prolongement (Y) déborde en avant la loge parotidienne et recouvre une partie de la face externe du muscle masséter. Il diffère du précédent en ce que, bien que situé en dehors de la loge parotidienne, il est enveloppé de tous côtés par l'aponévrose, tandis que le premier fait en quelque sorte hernie à travers le fond de la loge.

Le prolongement antérieur ou génien a encore reçu le nom de *parotide accessoire ;* il accompagne pendant un certain trajet le canal excréteur de la glande ou canal de Sténon, et joue un rôle important dans la pathologie de la joue, région à laquelle il appartient au même titre que le canal.

La glande parotide envoie, en définitive, un prolongement en avant, l'autre en arrière de la mâchoire; le bord postérieur de celle-ci est donc reçu dans une gouttière que lui présente la face antérieure de la glande.

Des auteurs signalent un prolongement de la glande entre le corps du maxillaire et le muscle ptérygoïdien interne, mais c'est sans doute par mégarde, car il faudrait pour cela que le muscle fût détaché de la branche montante. Je conçois plutôt qu'il en puisse exister un en arrière entre les muscles sterno-mastoïdien et digastrique (entre B et K, fig. 94), bien que je ne l'aie pas rencontré sur mes coupes horizontales, qui sont de tous les modes de préparation le meilleur pour se rendre compte des divers prolongements de la glande. La raison en est que le feuillet aponévrotique H″ qui passe au devant de ces muscles est très résistant.

La glande parotide, dont la structure ne diffère pas de celle des autres glandes en grappe, est remarquable par des prolongements fibreux qui, partis de la face profonde du feuillet aponévrotique superficiel, la sillonnent en tous sens et lui forment une sorte de stroma extrêmement serré. C'est au milieu de cette gangue fibreuse que passent tous les vaisseaux et nerfs de la région. Les vaisseaux y adhèrent très intimement, en sorte qu'il est impossible de les séparer de la parotide comme on sépare l'artère faciale, par exemple, de la glande sous-maxillaire. Pour les disséquer dans la loge parotidienne, il faut les sculpter à petits coups de ciseaux ou de bistouri. On arrive certainement, par une dissec-

tion lente, laborieuse et délicate, à vider complètement la loge parotidienne de son contenu, en conservant les principaux troncs nerveux, ainsi que les branches vasculaires les plus importantes : mais avoir la prétention d'en faire autant sur le vivant, alors surtout qu'il s'agit d'une glande dégénérée dont les éléments sont encore plus intimement confondus avec les vaisseaux et les nerfs qu'à l'état physiologique, c'est prouver qu'on ne se fait pas une idée bien exacte de la disposition de la région. On a beaucoup discuté pour savoir si l'on pouvait enlever la glande parotide sur le vivant : oui sans doute, on le peut, mais à la condition d'enlever en même temps presque tous les organes qui la traversent ; et il ne faut pas croire, en particulier, aux ablations de la parotide avec conservation du nerf facial. Lorsqu'à la suite de l'extirpation d'une tumeur parotidienne le nerf facial n'a pas été coupé, affirmez que la parotide n'a pas été enlevée. Ce qui a pu faire illusion à quelques chirurgiens, à A. Bérard, entre autres, c'est que certaines tumeurs bénignes de la glande, telles que les adénomes, les enchondromes, certains lymphomes même, au lieu d'englober le tissu glandulaire, de faire corps avec lui, comme cela a lieu dans le cancer, le refoulent, l'aplatissent vers le pharynx, et repoussent en même temps le nerf facial.

En général, l'extirpation d'une tumeur cancéreuse n'est justifiable, à part de très rares exceptions, que si l'opération permet d'enlever le produit morbide dans sa totalité : or, dans le cancer de la parotide, le prolongement pharyngien, étant envahi comme le reste, doit être enlevé, sous peine de faire une opération inutile : or, le prolongement pharyngien, déjà en contact à l'état normal avec les gros vaisseaux et les nerfs de l'espace maxillo-pharyngien, y adhère alors si intimement qu'il est bien difficile, pour ne pas dire impossible de les ménager. On voit donc au prix de quels effroyables dangers immédiats le chirurgien pourra s'aventurer à pratiquer l'extirpation d'une parotide cancéreuse.

La ligature préventive de la carotide externe ne suffit pas à mettre le malade à l'abri, puisque la carotide interne court aussi grand risque d'être intéressée ; la ligature de la carotide primitive elle-même ne préserverait pas de l'hémorrhagie, puisque le sang reviendrait abondamment par les anastomoses de la carotide interne. Pour avoir quelque chance d'échapper aux dangers immédiats d'une hémorrhagie primitive, il faudrait lier isolément les troncs de la carotide interne et de la carotide externe, et même alors, si la carotide interne était intéressée au fond de la plaie, le bout central de cette artère donnerait du sang par suite de ses anastomoses avec celle du côté opposé et avec la vertébrale ; ces opérations préventives n'auraient aucune efficacité, bien entendu, dans le cas d'une lésion possible, probable même, de la grosse veine jugulaire interne.

Lors donc qu'une tumeur de mauvaise nature a envahi la loge parotidienne, qu'elle occupe la glande et ses divers prolongements, qu'elle fait corps avec tous les organes qui la traversent ou la touchent, et c'est là le caractère propre à ces sortes de tumeurs, on ne saurait en faire l'extirpation sans couper à coup sûr le nerf facial, la carotide externe et les veines qui l'accompagnent ; l'extirpation ne sera complète [et une saine chirurgie n'accepte pas d'ablation incomplète de cancer, à quelques très rares exceptions près (1)], qu'avec la presque

(1) Je comprends que dans un but palliatif on pratique certaines extirpations partielles, très peu graves en elles-mêmes, de cancers inopérables ; qu'on enlève, par exemple, dans un

certitude d'intéresser la carotide interne, la veine jugulaire interne et les nerfs qui l'accompagnent dans le trou déchiré postérieur : pneumogastrique, glosso-pharygien et spinal. La crainte bien légitime qu'éprouve le chirurgien en arrivant au fond de la région fait qu'il abandonne à peu près toujours le prolongement pharyngien, ainsi que le démontrent les autopsies, qui ne tardent généralement pas à suivre l'opération.

L'extirpation de ces tumeurs étant inutile lorsqu'elle est incomplète, à peu près fatalement mortelle lorsqu'elle est totale, je considère qu'on ne doit pas la tenter.

L'extirpation des tumeurs de la région parotidienne est d'ailleurs soumise aux préceptes généraux qui servent de guide à un praticien prudent et éclairé. Il y a ici, comme partout, des tumeurs opérables et d'autres inopérables, même pour les chirurgiens les plus audacieux, et j'avoue ne pas trop comprendre les nombreuses discussions soulevées jadis sur ce sujet à l'occasion de la région qui nous occupe. Il était aussi absurde, à mon sens, de se dire partisan de l'ablation des tumeurs parotidiennes que de se prononcer en ennemi de toute intervention active. C'est alors que se révèle surtout le tact chirurgical : certaines tumeurs doivent être enlevées, d'autres respectées, car une chose plus mauvaise encore que de laisser mourir un malade, c'est de le tuer.

La trame fibreuse de la parotide, et non le tissu propre de cette glande, me paraît être le siège de la singulière affection désignée sous le nom d'*oreillons*. Cette maladie, locale pour les uns, n'est pour la plupart des médecins que la manifestation d'un état général; elle se présente ordinairement sous forme épidémique, est accompagnée, précédée ou suivie de l'engorgement de diverses autres glandes, le testicule, l'ovaire, etc. C'est une sorte de fluxion d'origine rhumatismale de peu de gravité, qui ne suppure à peu près jamais ; elle porte sur le tissu fibreux de la glande, et me semble comparable aux fluxions articulaires résultant de la même cause.

Il ne faut pas confondre les oreillons avec la parotidite ou inflammation de la glande elle-même, en même temps que de sa gangue fibreuse. La parotidite est une affection microbienne qui se voit rarement dans les services de chirurgie, car elle survient presque toujours dans le cours ou à la suite des fièvres graves, la fièvre typhoïde, les fièvres éruptives, etc. Elle se termine en général par suppuration. La structure dense, serrée, de la parotide, les cloisons fibreuses résistantes qui emprisonnent la glande et ses lobules, donnent à cette affection une physionomie particulière. Le pus ne se collecte pas en un foyer unique faisant saillie sur un point déterminé ; on observe une sorte d'infiltration purulente, disséminée. Ce cloisonnement fibreux produit de plus un véritable étranglement, d'où résulte plutôt une fonte gangréneuse de l'organe qu'un abcès. Aussi ne trouve-t-on pendant longtemps, au toucher, qu'un empâtement mollasse de toute la région, sans véritable fluctuation ; cela ne doit pas empêcher d'ouvrir de bonne heure, et largement, sous peine de voir se développer des fusées purulentes vers le pharynx ou vers le cou.

cancer de l'amygdale, un prolongement pharyngien gênant la respiration et la déglutition, au même titre que l'on pratique la trachéotomie ; mais ce n'est pas le cas pour le cancer de la parotide, où rien, à mon avis, ne justifie les opérations partielles.

tion lente, laborieuse et délicate, à vider complètement la loge parotidienne de son contenu, en conservant les principaux troncs nerveux, ainsi que les branches vasculaires les plus importantes : mais avoir la prétention d'en faire autant sur le vivant, alors surtout qu'il s'agit d'une glande dégénérée dont les éléments sont encore plus intimement confondus avec les vaisseaux et les nerfs qu'à l'état physiologique, c'est prouver qu'on ne se fait pas une idée bien exacte de la disposition de la région. On a beaucoup discuté pour savoir si l'on pouvait enlever la glande parotide sur le vivant : oui sans doute, on le peut, mais à la condition d'enlever en même temps presque tous les organes qui la traversent ; et il ne faut pas croire, en particulier, aux ablations de la parotide avec conservation du nerf facial. Lorsqu'à la suite de l'extirpation d'une tumeur parotidienne le nerf facial n'a pas été coupé, affirmez que la parotide n'a pas été enlevée. Ce qui a pu faire illusion à quelques chirurgiens, à A. Bérard, entre autres, c'est que certaines tumeurs bénignes de la glande, telles que les adénomes, les enchondromes, certains lymphomes même, au lieu d'englober le tissu glandulaire, de faire corps avec lui, comme cela a lieu dans le cancer, le refoulent, l'aplatissent vers le pharynx, et repoussent en même temps le nerf facial.

En général, l'extirpation d'une tumeur cancéreuse n'est justifiable, à part de très rares exceptions, que si l'opération permet d'enlever le produit morbide dans sa totalité : or, dans le cancer de la parotide, le prolongement pharyngien, étant envahi comme le reste, doit être enlevé, sous peine de faire une opération inutile : or, le prolongement pharyngien, déjà en contact à l'état normal avec les gros vaisseaux et les nerfs de l'espace maxillo-pharyngien, y adhère alors si intimement qu'il est bien difficile, pour ne pas dire impossible de les ménager. On voit donc au prix de quels effroyables dangers immédiats le chirurgien pourra s'aventurer à pratiquer l'extirpation d'une parotide cancéreuse.

La ligature préventive de la carotide externe ne suffit pas à mettre le malade à l'abri, puisque la carotide interne court aussi grand risque d'être intéressée ; la ligature de la carotide primitive elle-même ne préserverait pas de l'hémorrhagie, puisque le sang reviendrait abondamment par les anastomoses de la carotide interne. Pour avoir quelque chance d'échapper aux dangers immédiats d'une hémorrhagie primitive, il faudrait lier isolément les troncs de la carotide interne et de la carotide externe, et même alors, si la carotide interne était intéressée au fond de la plaie, le bout central de cette artère donnerait du sang par suite de ses anastomoses avec celle du côté opposé et avec la vertébrale ; ces opérations préventives n'auraient aucune efficacité, bien entendu, dans le cas d'une lésion possible, probable même, de la grosse veine jugulaire interne.

Lors donc qu'une tumeur de mauvaise nature a envahi la loge parotidienne, qu'elle occupe la glande et ses divers prolongements, qu'elle fait corps avec tous les organes qui la traversent ou la touchent, et c'est là le caractère propre à ces sortes de tumeurs, on ne saurait en faire l'extirpation sans couper à coup sûr le nerf facial, la carotide externe et les veines qui l'accompagnent ; l'extirpation ne sera complète [et une saine chirurgie n'accepte pas d'ablation incomplète de cancer, à quelques très rares exceptions près (1)], qu'avec la presque

(1) Je comprends que dans un but palliatif on pratique certaines extirpations partielles, très peu graves en elles-mêmes, de cancers inopérables ; qu'on enlève, par exemple, dans un

certitude d'intéresser la carotide interne, la veine jugulaire interne et les nerfs qui l'accompagnent dans le trou déchiré postérieur : pneumogastrique, glosso-pharygien et spinal. La crainte bien légitime qu'éprouve le chirurgien en arrivant au fond de la région fait qu'il abandonne à peu près toujours le prolongement pharyngien, ainsi que le démontrent les autopsies, qui ne tardent généralement pas à suivre l'opération.

L'extirpation de ces tumeurs étant inutile lorsqu'elle est incomplète, à peu près fatalement mortelle lorsqu'elle est totale, je considère qu'on ne doit pas la tenter.

L'extirpation des tumeurs de la région parotidienne est d'ailleurs soumise aux préceptes généraux qui servent de guide à un praticien prudent et éclairé. Il y a ici, comme partout, des tumeurs opérables et d'autres inopérables, même pour les chirurgiens les plus audacieux, et j'avoue ne pas trop comprendre les nombreuses discussions soulevées jadis sur ce sujet à l'occasion de la région qui nous occupe. Il était aussi absurde, à mon sens, de se dire partisan de l'ablation des tumeurs parotidiennes que de se prononcer en ennemi de toute intervention active. C'est alors que se révèle surtout le tact chirurgical : certaines tumeurs doivent être enlevées, d'autres respectées, car une chose plus mauvaise encore que de laisser mourir un malade, c'est de le tuer.

La trame fibreuse de la parotide, et non le tissu propre de cette glande, me paraît être le siège de la singulière affection désignée sous le nom d'*oreillons*. Cette maladie, locale pour les uns, n'est pour la plupart des médecins que la manifestation d'un état général; elle se présente ordinairement sous forme épidémique, est accompagnée, précédée ou suivie de l'engorgement de diverses autres glandes, le testicule, l'ovaire, etc. C'est une sorte de fluxion d'origine rhumatismale de peu de gravité, qui ne suppure à peu près jamais ; elle porte sur le tissu fibreux de la glande, et me semble comparable aux fluxions articulaires résultant de la même cause.

Il ne faut pas confondre les oreillons avec la parotidite ou inflammation de la glande elle-même, en même temps que de sa gangue fibreuse. La parotidite est une affection microbienne qui se voit rarement dans les services de chirurgie, car elle survient presque toujours dans le cours ou à la suite des fièvres graves, la fièvre typhoïde, les fièvres éruptives, etc. Elle se termine en général par suppuration. La structure dense, serrée, de la parotide, les cloisons fibreuses résistantes qui emprisonnent la glande et ses lobules, donnent à cette affection une physionomie particulière. Le pus ne se collecte pas en un foyer unique faisant saillie sur un point déterminé ; on observe une sorte d'infiltration purulente, disséminée. Ce cloisonnement fibreux produit de plus un véritable étranglement, d'où résulte plutôt une fonte gangréneuse de l'organe qu'un abcès. Aussi ne trouve-t-on pendant longtemps, au toucher, qu'un empâtement mollasse de toute la région, sans véritable fluctuation ; cela ne doit pas empêcher d'ouvrir de bonne heure, et largement, sous peine de voir se développer des fusées purulentes vers le pharynx ou vers le cou.

cancer de l'amygdale, un prolongement pharyngien gênant la respiration et la déglutition, au même titre que l'on pratique la trachéotomie; mais ce n'est pas le cas pour le cancer de la parotide, où rien, à mon avis, ne justifie les opérations partielles.

Vaisseaux contenus dans la loge parotidienne.

Les *artères* contenues dans la loge parotidienne sont très nombreuses. Les unes, ce sont les plus volumineuses, ne font que la traverser ; les autres sont destinées à la glande elle-même. Bien que ces dernières n'aient pas reçu de nom spécial, le chirurgien doit sérieusement compter avec elles lorsqu'il opère sur la région, car elles sont abondantes, relativement très grosses, et fournissent beaucoup de sang.

Toutes les artères proviennent d'un tronc commun, la carotide externe. Je ne ferai que signaler deux de ses branches collatérales : l'occipitale et l'auriculaire postérieure, qui naissent la première quelquefois et la deuxième toujours, dans l'intérieur de la loge parotidienne.

Les rapports de l'artère carotide externe avec la parotide et la loge parotidienne ont été l'objet de nombreuses recherches, surtout de la part de Triquet.

Et d'abord, par quel endroit de la loge l'artère carotide externe pénètre-t-elle? Ce point d'anatomie n'a, jusqu'à présent, été exactement indiqué par aucun anatomiste. Je prie le lecteur, pour se rendre compte de ce détail, de se reporter à la figure 93, sur laquelle je n'ai conservé que les limites extérieures de l'excavation parotidienne avec les vaisseaux et les nerfs qui la traversent.

Lorsque les organes sont dans la position normale, comme sur cette figure, c'est-à-dire que la mâchoire n'est pas reportée en avant de façon à agrandir l'excavation, la carotide externe ne se dégage du bord postérieur de la mâchoire (limite antérieure de l'excavation) que vers l'union de son tiers inférieur avec ses deux tiers supérieurs. Je donne cette figure comme rigoureusement exacte, et je prie d'examiner à ce même point de vue la figure 115, également très exacte, où l'on voit la carotide externe (C. E) se porter obliquement en dehors et croiser le bord postérieur de la mâchoire, pour gagner la région parotidienne.

La carotide externe ne pénètre donc jamais dans la loge parotidienne par la partie inférieure, ainsi qu'on le dit généralement : elle y entre par la partie interne et n'occupe de cette loge que les deux tiers supérieurs environ. La hauteur à laquelle l'artère pénètre dans la loge varie du reste beaucoup suivant les sujets, mais sur tous, pour apercevoir cette artère dans toute l'étendue de la région, il faut mettre la tête dans l'extension et fortement reporter en avant l'angle de la mâchoire.

Il résulte de cette disposition que la carotide externe affecte des rapports différents avec la glande, suivant les points de la loge où on l'examine, et c'est là, sans nul doute, qu'il faut chercher l'explication des divergences qui ont existé et existent encore à cet égard entre les auteurs.

Située en dehors de la loge, dans le tiers inférieur de la région, l'artère n'affecte avec la glande, dans toute cette étendue, que des rapports de contiguïté. Elle pénètre ensuite dans la loge, traverse la glande de dedans en dehors, d'avant en arrière et de bas en haut, c'est-à-dire qu'elle se rapproche de plus en plus de sa surface superficielle ou cutanée, jusqu'au niveau du condyle de la mâchoire, où elle donne naissance à ses deux branches terminales, la temporale superficielle et la maxillaire interne. Ces deux branches sont elles-mêmes situées à

leur origine, et pendant un certain trajet, dans l'épaisseur de la parotide; la temporale superficielle s'en dégage à la partie supérieure de la région et devient sous-aponévrotique. Si nous considérons cette dernière artère comme étant la continuation de la carotide externe, nous voyons que celle-ci traverse les deux tiers supérieurs de la glande obliquement de la face profonde vers la face superficielle.

En conséquence, suivant qu'une coupe horizontale (seul moyen de bien voir ces rapports) portera en bas, à la partie moyenne ou en haut de la région, la carotide externe sera située hors de la glande, ou dans son épaisseur, tout près de sa face profonde, ou beaucoup plus près de sa face superficielle.

Ce qu'il est, en définitive, important de retenir, c'est que l'artère carotide externe et ses branches sont situées dans l'épaisseur de la glande parotide, qu'elles y adhèrent intimement, en sorte que leur dissection, très difficile déjà sur le cadavre, me paraît à peu près impossible sur le vivant.

La carotide externe est séparée des vaisseaux et nerfs profonds par le feuillet interne de la loge aponévrotique, par l'apophyse styloïde et les muscles styliens. Il suit de ce rapport avec l'apophyse styloïde que celle-ci constituera un point de repère précieux pour le chirurgien dans l'ablation des tumeurs parotidiennes. Il explorera incessamment avec un doigt le fond de la région, ne fera que de petites incisions à la fois, recherchera les battements des artères, procédera, en un mot, avec beaucoup de lenteur et, autant que possible, par énucléation, surtout s'il s'agit d'extirper un enchondrome ou une tumeur adénoïde.

Les *veines* sont également très nombreuses et suivent, en général, le trajet des artères. La principale est la veine jugulaire externe, située comme l'artère au sein du tissu glandulaire ; elle est placée en dehors de l'artère, c'est-à-dire dans un plan plus superficiel. Il n'est pas rare d'observer la disposition représentée figure 93, c'est-à-dire la bifurcation de la veine dans l'épaisseur de la glande : l'une des branches descend à la partie inférieure de la loge, en sort pour devenir superficielle et se place à la face externe du muscle sterno-mastoïdien : c'est la jugulaire externe; l'autre accompagne la carotide externe, va se jeter dans la veine jugulaire interne vers l'angle de la mâchoire et constitue une branche anastomotique importante.

La richesse du système vasculaire de la région parotidienne explique la production de certaines tumeurs vasculaires, de tumeurs érectiles, d'angiomes analogues à celui que M. Notta a présenté en août 1880 à la Société de chirurgie, et que l'examen histologique démontra être un angiome caverneux. C'est sans doute à l'adhérence intime qui existe entre les lobules de la glande et les vaisseaux qu'est due la combinaison du tissu érectile avec le tissu glandulaire ; combinaison sur laquelle j'ai entendu jadis Nélaton insister beaucoup, à propos d'un enfant atteint d'un énorme angiome mixte de la parotide qui fut traité, sans succès du reste, par la vaccination à l'aide de sétons filiformes.

Le nombre des vaisseaux, leur volume, leur situation profonde dans une cavité étroite dont l'accès est fort difficile, rendent suffisamment compte de l'extrême gravité des plaies de la région parotidienne quand l'un de ces vaisseaux est atteint. En cas d'hémorrhagie primitive, on doit tenter de mettre en œuvre ce précepte, qui devrait être inscrit en tête de tous les traités de chirurgie : Dans toute hémorrhagie artérielle, il faut lier autant que possible les deux bouts dans la plaie. Ce précepte trouve ici son indication plus que partout

ailleurs, à cause des anastomoses des carotides entre elles : mais, si la plaie siège dans une région étroite et profonde comme la région parotidienne, on doit convenir que le précepte n'est pas facile à suivre. La difficulté est plus grande encore dans une hémorrhagie secondaire, lorsque toutes les parties sont épaisses, indurées, tuméfiées. On ne peut alors songer le plus souvent qu'à la ligature de l'artère entre la plaie et le cœur. Mais quelle est l'artère blessée? Est-ce la carotide externe ou bien l'interne? On ne le sait jamais. Le chirurgien est toujours fort perplexe en présence de ces cas difficiles pour lesquels il ne saurait y avoir de ligne de conduite nettement tracée. Il semble *a priori* que la ligature du tronc commun, c'est-à-dire de la carotide primitive, dût résoudre le problème; il n'en est rien : si la blessure, en effet, porte sur la carotide externe ou l'une de ses branches, la ligature de la carotide primitive n'empêchera pas le sang de revenir par la carotide interne, en sorte que, dans ce cas, la ligature seule de la carotide externe pourrait réussir; d'un autre côté, si la blessure porte sur la carotide interne, la ligature de l'externe n'aura servi à rien. Toutes ces réflexions, j'eus l'occasion de me les faire, en 1873, en face d'un jeune étudiant qui s'était tiré un coup de pistolet dans l'oreille droite : je pratiquai la ligature de la carotide primitive, et, l'hémorrhagie s'étant arrêtée complètement, j'eus un instant d'espoir, mais elle reparut le huitième jour, et le jeune homme mourut : terminaison ordinaire des blessures de ce genre.

Je pense qu'en présence d'une hémorrhagie primitive ou secondaire de la région parotidienne, rebelle aux moyens ordinaires : compression, astringents, cautérisation, etc., lorsque le chirurgien ne peut absolument pas lier les deux bouts dans la plaie (seule méthode sûre et rationnelle, surtout dans le cas particulier), ni appliquer une pince à forcipressure; lorsqu'il est dans l'ignorance complète de l'artère divisée, la meilleure conduite à tenir est de découvrir la carotide primitive à sa partie supérieure et d'en lier isolément les deux branches de bifurcation; encore doit-on n'attendre qu'un résultat très douteux de cette double ligature, si la plaie porte sur la carotide interne, en sorte que, bien que par prudence on doive lier les deux vaisseaux, l'artère qu'il importe avant tout de lier dans les plaies de la région parotidienne, c'est la carotide externe.

Ganglions lymphatiques.

La loge parotidienne renferme un certain nombre de *ganglions lymphatiques* qui jouent un rôle important dans la pathologie de la région. On peut les distinguer en superficiels, interstitiels ou profonds, tous situés dans l'intérieur de la loge (L.L.L., fig. 94). Il est aisé de concevoir que l'engorgement, la dégénérescence de ces ganglions puissent donner lieu à des tumeurs dont le diagnostic serait toujours fort obscur. De cette dégénérescence résulte la formation de lymphadénomes, de lympho-sarcomes; ces derniers sont pris souvent pour des cancers, dont ils diffèrent peu d'ailleurs au point de vue clinique.

Nerfs.

Deux *nerfs* sont contenus dans la loge parotidienne : l'un, sensitif, la branche auriculo-temporale du maxillaire inférieur; l'autre, moteur, le facial. Le pre-

mier de ces nerfs, remarquable au point de vue physiologique par son anastomose avec le facial dans l'épaisseur de la glande au niveau du col du condyle de la mâchoire inférieure, n'a qu'une minime importance, puisque sa section n'entraîne pas d'inconvénient sérieux.

Il n'en est pas de même du *nerf facial*, dont la section détermine la paralysie de tous les muscles de la face et qui joue dans l'histoire des tumeurs parotidiennes un rôle prépondérant.

La figure 93 montre la direction générale du nerf facial. Situé à la partie supérieure de la région, il se dirige presque horizontalement d'arrière en avant, passe en dehors des vaisseaux et les croise presque perpendiculairement. Il est, en réalité, légèrement oblique de haut en bas, et, après un trajet de 2 centimètres environ dans l'épaisseur de la glande, il se divise en deux branches terminales : l'une ascendante, la temporo-faciale ; l'autre descendante, la cervico-faciale.

Pour achever de prendre une idée exacte de la direction du nerf facial dans l'épaisseur de la parotide, il faut l'examiner sur la coupe horizontale (fig. 94). On voit qu'il apparaît à sa sortie du trou stylo-mastoïdien entre le muscle sterno-mastoïdien et le ventre postérieur du digastrique ; c'est là qu'il pénètre dans la loge, c'est-à-dire par sa face postérieure, tout près de son fond : nous avons vu qu'il se dirige d'arrière en avant et un peu de haut en bas, ajoutons-y de dedans en dehors. Le nerf facial traverse, en effet, très obliquement la glande d'arrière en avant, de sa face profonde à sa face superficielle, de sorte que, très profondément situées en arrière, ses branches émergent en avant du bord antérieur de la parotide et s'épanouissent à la face externe du masséter.

Contrairement à ce qui a lieu pour l'artère carotide externe et ses branches, le nerf facial n'adhère pas aux granulations de la glande, en sorte que la dissection en est, en somme, assez facile sur le cadavre : mais je répète que sur le vivant, si l'on peut énucléer, en y mettant du soin, un adénome, un chondrome, sans couper le nerf facial, l'extirpation de la parotide dégénérée en entraîne nécessairement la section.

La direction générale du facial, ai-je dit, est horizontale, aussi faut-il pratiquer les incisions sur la région parotidienne en suivant de préférence cette direction.

Il n'y a pas encore beaucoup d'années que l'on attribuait au nerf facial la production de la névralgie faciale : aussi ne sommes-nous pas surpris aujourd'hui de lire dans Blandin que Roux avait souvent tenté dans ces cas l'ablation d'une portion du nerf facial, *mais presque toujours sans succès*. Pensant que l'insuccès était dû à une section incomplète, Béclard institua une opération consistant à aller couper le tronc lui-même du nerf à sa sortie du trou stylo-mastoïdien, en suivant le bord postérieur de la loge, erreur qui nous démontre une fois de plus l'étroite solidarité qui relie entre elles les différentes branches de la médecine.

Superposition des plans.

Après avoir décrit la loge parotidienne et son contenu, il nous reste à mentionner les couches superficielles placées en dehors de l'aponévrose. Nous trou-

vons : 1° la peau, mince et mobile, sur laquelle commence à apparaître la barbe: 2° le tissu cellulaire sous-cutané, assez dense et serré, adhérant d'une part à la face profonde de la peau, d'autre part à la face superficielle de l'aponévrose sous-jacente, et renfermant quelques pelotons adipeux. C'est dans cette couche cellulo-graisseuse sous-cutanée que chemine la branche auriculaire du plexus cervical superficiel; 3° l'aponévrose déjà décrite, fortement adhérente par sa face interne aux granulations de la glande et de laquelle se détachent les tractus fibreux dont j'ai parlé plus haut. A la face interne de la parotide, dans le fond de la loge, existe au contraire une couche de tissu cellulaire lâche lamelleux, qui ne contient jamais de graisse dans ses mailles.

Nous voici donc maintenant en mesure de présenter une synthèse de la région parotidienne. On y rencontre successivement, de dehors en dedans :

1° La peau;

2° Une couche cellulo-graisseuse sous-cutanée, laquelle contient quelques fibres du peaucier, et les branches ascendantes du plexus cervical superficiel;

3° Le feuillet superficiel de l'aponévrose parotidienne, limitant la base de la loge;

4° Un ou plusieurs ganglions lymphatiques superficiels;

5° La face externe de la glande parotide. De la circonférence de la parotide, et sur le même plan que sa face externe, se dégagent: en haut, l'artère et la veine temporales superficielles, la branche auriculo-temporale du nerf maxillaire inférieur; en arrière, l'artère auriculaire postérieure et le rameau auriculaire du facial; en avant, l'artère transverse de la face, les nombreux filets du facial et le canal de Sténon;

6° Le corps de la glande, dans l'épaisseur de laquelle on trouve successivement, de dehors en dedans : le tronc du nerf facial, la veine jugulaire externe, l'artère carotide externe, des ganglions lymphatiques en nombre et dans une situation variables;

7° Une couche de tissu cellulaire lâche, lamelleux, dépourvu de graisse;

8° Le feuillet profond de l'aponévrose parotidienne percé d'un trou en avant de l'apophyse styloïde;

9° Un prolongement de la glande parotide s'engageant par ce trou et en contact avec le ptérygoïdien interne;

10° L'apophyse styloïde avec le bouquet de muscles qui s'y attachent. Plus profondément encore, mais en dehors de la région proprement dite, nous trouvons successivement: la veine jugulaire interne, l'artère carotide interne (la veine située en dehors et en arrière de l'artère), les nerfs pneumogastrique, glosso-pharyngien, spinal, grand hypoglosse, grand sympathique, la paroi latérale du pharynx.

A la limite extrême de la région se trouve l'apophyse transverse de l'atlas.

Les diverses parties que nous venons d'énumérer peuvent être le point de départ de tumeurs qui ne diffèrent en rien de celles qu'on observe dans les autres parties du corps, si ce n'est par leur situation, leurs rapports, et la compression qu'elles peuvent déterminer sur les nombreux organes qui les entourent. La région parotidienne paraît cependant être un siège de prédilection pour les adénomes et surtout les enchondromes.

J'ai opéré, en juin 1878, à l'hôpital Beaujon, un malade atteint de kyste hydatique de la parotide, affection extrêmement rare dans la région qui nous occupe.

La glande est susceptible de subir une hypertrophie simple : j'en ai observé une de chaque côté, survenue sans cause appréciable. La sécrétion salivaire était fort augmentée et le malade en parlant était obligé de cracher à chaque instant.

Je dois signaler encore une tumeur bien spéciale à la région, et qui n'avait été signalée par personne jusqu'à la première édition de cet ouvrage. Un jeune homme me fut adressé, à l'hôpital Saint-Louis, pour une tumeur qu'il portait au niveau de la limite antérieure de la région parotidienne. Je fus surpris de voir cette tumeur, du volume d'un œuf de pigeon, disparaître tout de suite sous une pression légère du doigt. Elle se reproduisit dès que le malade fit une brusque expiration, la bouche fermée. C'était une tumeur gazeuse développée aux dépens d'un lobule de la glande. Le malade était *souffleur de verre*. Une injection de lait faite par la tumeur me démontra qu'elle communiquait avec le canal de Stenon, dont l'extrémité interne était redressée et dilatée. Le repos et la compression la firent assez rapidement disparaître.

Je rapprocherai de cette tumeur gazeuse de la parotide une autre tumeur également très rare, d'une nature différente, et dont la pathogénie me paraît fort obscure.

Voici le fait que j'ai pu observer sur un malade que m'adressa jadis le Dr Thobois, de Saint-Ouen. Un jeune homme de seize ans est pris subitement d'un gonflement de la parotide gauche. En quarante-huit heures apparaît sous la peau une tumeur du volume d'un œuf de poule, nettement limitée à la région, et cette tumeur disparaît en vingt-quatre heures. La disparition est due à l'écoulement par la bouche, à travers le canal de Sténon, d'un liquide purulent d'aspect laiteux. La tumeur est indolente, et la pression à sa surface détermine la sortie du pus par la bouche.

C'était la quatrième fois en sept années que les mêmes phénomènes se produisaient. Un fait tout semblable fut observé, en 1856, par Chassaignac, sur un homme de trente-deux ans. Il le rapporta à une inflammation des canaux excréteurs de la glande parotide, et désigna cette affection sous le nom de *parotidite purulente canaliculaire*.

Le cathétérisme du canal de Sténon ne m'a permis de découvrir l'existence d'aucun calcul salivaire.

B. — PAROI LATÉRALE DE LA BOUCHE OU RÉGION DE LA JOUE.

La *joue* est une région limitée : en arrière, par le bord postérieur de la mâchoire et le conduit auditif externe ; en haut, par l'arcade zygomatique et le rebord inférieur de la base de l'orbite ; en dedans, par la racine du nez, le sillon naso-génien et les lèvres ; en bas, par le bord inférieur de la mâchoire inférieure.

Ainsi comprise, la joue se décompose en plusieurs portions, qui exigent une description spéciale ; ce sont les portions : massétérine, jugale ou malaire, sous-orbitaire, mentonnière et buccale.

La figure 96 représente la région de la joue vue dans son ensemble.

Portion massétérine.

La *portion massétérine* présente à considérer, en procédant de dehors en dedans et sur des plans successifs : la peau, quelques fibres du peaucier, le

tissu cellulo-adipeux sous-cutané, l'aponévrose massétérine, le prolongement antérieur de la glande parotide et le canal de Sténon, les branches du nerf facial et l'artère transverse de la face, le muscle masséter, la branche montante de la mâchoire inférieure, le nerf et l'artère dentaires inférieurs, le rameau mylo-hyoïdien du nerf dentaire et le muscle ptérygoïdien interne.

Je n'ai rien à dire de particulier relativement à la peau, au peaucier et à la couche cellulo-graisseuse sous-cutanée, si ce n'est que la peau est garnie des poils qui forment les favoris. Quant aux muscles masséter et ptérygoïdien interne, bien que leur étude soit du ressort de l'anatomie descriptive, il est cependant un détail sur lequel je désire appeler l'attention. Ces deux muscles s'insèrent aux points correspondants des deux faces de la branche montante du maxillaire inférieur, et leur insertion descend jusqu'à l'angle. Or, le périoste, par l'intermédiaire duquel a lieu cette insertion, est épais et peu adhérent aux deux faces de la mâchoire : il en résulte qu'on le décolle facilement avec une rugine mousse, et même avec le doigt, comme l'a fait M. Maisonneuve. Cet habile chirurgien, qui a acclimaté dans notre pays la résection des maxillaires, a pu ainsi contourner l'angle de la mâchoire et extirper une moitié de maxillaire en se contentant d'une seule incision sur la ligne médiane.

Le périoste de la face externe se prolonge au niveau de l'angle de la mâchoire sur la face interne, en sorte que les deux muscles se continuent en réalité l'un avec l'autre au niveau de cet angle; on pourrait, à la rigueur, les considérer comme un muscle digastrique dont les deux ventres, l'un externe, l'autre interne, seraient reliés par le périoste. Il en résulte que, quand on pratique la résection de la mâchoire inférieure, il convient d'opérer le décollement du périoste avec soin et de conserver la continuité des deux muscles, formant ainsi une gouttière tapissée de périoste qui pourra très efficacement contribuer à la réparation.

La contraction du masséter amène nécessairement la constriction des mâchoires, et l'on donne à ce phénomène le nom de *trismus*. C'est par là que débute en général le tétanos pour envahir ensuite plus ou moins rapidement les muscles du tronc. Cette contracture est assez souvent liée à l'évolution anormale de la dent de sagesse.

Le muscle masséter est recouvert par une aponévrose dont nous avons établi plus haut la continuité avec les deux feuillets de la loge parotidienne. C'est entre ces feuillets, et non pas dans le tissu cellulaire sous-cutané, ainsi que le disent à tort certains auteurs, que se trouvent le canal de Sténon, les branches du nerf facial et l'artère transverse de la face, à leur sortie de la loge parotidienne.

Dans une région, il est rare qu'il n'existe pas un organe dont l'importance l'emporte sur celle de tous les autres, et que le chirurgien ne doit jamais perdre de vue dans les opérations. Cet organe est ici le prolongement antérieur de la glande parotide, et le canal excréteur de la glande qui s'en dégage, le canal de Sténon.

Le prolongement antérieur de la parotide ou parotide accessoire est, comme la glande elle-même, compris entre deux lames aponévrotiques, l'une superficielle, l'autre profonde, ainsi que je l'ai établi précédemment, et que le démontrent la coupe horizontale de la région parotidienne (fig. 94) et la coupe horizontale de la joue (fig. 98). Ces deux lames se réunissent ensuite pour former

un feuillet unique qui recouvre le masséter et se porte de là sur la face externe du buccinateur : mais la disposition est différente dans le point d'où émerge le canal de Sténon. Ces deux feuillets, en effet, accompagnent le canal excréteur jusqu'à ce qu'il plonge dans le buccinateur, et là se réfléchissent à sa surface

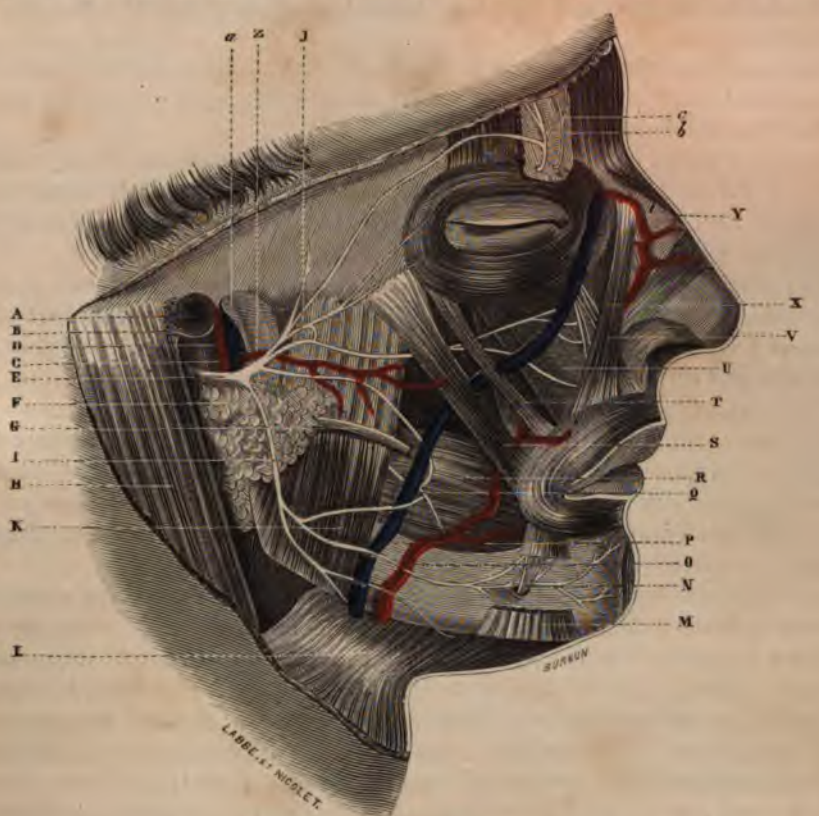

Fig. 96. — *Région de la joue.*

A, coupe du conduit auditif externe.
B, cartilage du conduit auditif externe.
C, veine temporale superficielle.
D, artère temporale superficielle.
E, nerf facial.
F, glande parotide.
G, canal de Sténon.
H, muscle sterno-cléido-mastoïdien.
I, branche cervico-faciale du nerf facial.
J, branche temporo-faciale du nerf facial.
K, muscle masséter.
L, muscle peaucier.
M, muscle triangulaire des lèvres.
N, nerf mentonnier à sa sortie du trou mentonnier.
O, artère faciale.
P, veine faciale.
Q, nerf buccal s'anastomosant avec le facial à la face externe du muscle buccinateur.
R, muscle buccinateur.
S, muscle grand zygomatique.
T, muscle petit zygomatique.
U, muscle releveur de l'aile du nez et de la lèvre supérieure.
V, muscle canin.
X, nerf sous-orbitaire s'anastomosant avec le facial.
Y, anastomose de l'artère faciale avec la terminaison de l'ophthalmique.
Z, artère transverse de la face.
a, condyle de la mâchoire inférieure.
b, nerf frontal externe s'anastomosant avec le nerf facial.
c, nerf frontal interne.

externe de façon à lui constituer une double gaîne fibreuse, ce dont rend très exactement compte la figure 98. Je reviendrai d'ailleurs en détail sur ce point intéressant en étudiant la portion buccale de la joue, à laquelle se rattache plus logiquement le canal de Sténon.

Le prolongement parotidien affecte la forme d'un cône qui se termine en pointe en avant. Cette pointe empiète plus ou moins, suivant les sujets, sur la face externe du masséter, et arrive quelquefois très près du son bord antérieur. Il correspond environ à la moitié de la hauteur du muscle, c'est-à-dire à la partie moyenne de l'espace compris entre l'arcade zygomatique et l'angle de la mâchoire.

Du sommet du cône se dégage le canal excréteur, dont la direction générale est horizontale et perpendiculaire à celle du masséter : c'est la portion massétérine du canal de Sténon.

En même temps que le canal de Sténon, dans la même couche et sur le même plan que lui, se dégagent du bord antérieur de la glande les filets antérieurs et moyen du nerf facial et l'artère transverse de la face, qui parfois cependant naît un peu au-dessus, comme cela a lieu sur la figure 96.

Il existe donc à la face externe du masséter trois ordres d'organes: un canal excréteur, des nerfs et une artère, qui affectent une direction parallèle et sensiblement horizontale, ce qui doit indiquer au chirurgien la manière de pratiquer des incisions sur la région. S'il s'agit d'un abcès sous-cutané, la question perd de son importance, puisque ces organes sont sous-aponévrotiques et ne sauraient être atteints par le bistouri : mais, s'il s'agit d'extirper une tumeur développée, je suppose, aux dépens du prolongement parotidien lui-même, l'incision devra toujours être horizontale, parallèle au canal de Sténon, car c'est ce conduit qu'il faut avant tout éviter. Je dirai dans un instant sur le trajet de quelle ligne il se trouve.

Entre le muscle ptérygoïdien interne et la branche de la mâchoire se trouvent le nerf et l'artère dentaires inférieurs au moment où ils vont s'engager dans l'orifice supérieur du canal dentaire. Cet orifice est surmonté d'une saillie osseuse pointue, appelée aiguille de Spix, dont la position est utile à connaître comme point de repère pour la section ou l'élongation du nerf dentaire par la voie buccale. Cet orifice est situé à égale distance des deux bords du maxillaire et à égale distance de l'échancrure sigmoïde et de l'angle de la mâchoire, c'est-à-dire à peu près au milieu de la branche montante. Pour le découvrir de dehors en dedans, il est donc nécessaire de traverser toutes les couches superficielles, le muscle masséter et l'os lui-même. C'est ce qu'a fait Warren pour arriver à réséquer le nerf dentaire inférieur dans un cas de névralgie. Au lieu d'une incision verticale qu'avait pratiquée Warren sur le milieu de la région, il est préférable de faire, suivant le conseil de Velpeau, une incision courbe encadrant le bord inférieur du masséter, de façon à décoller le muscle de bas en haut. J'ai pratiqué plusieurs fois cette opération en sculptant l'os avec le ciseau et le maillet et suis arrivé très facilement sur le nerf dentaire. La présence de l'artère dentaire est un guide précieux. Le résultat a été remarquable.

Bien que beaucoup plus compliqué en apparence, ce procédé paraît préférable à la section du nerf dentaire par la bouche. Voici comment on exécute ce dernier procédé.

La mâchoire étant abaissée le plus possible, on incise la muqueuse au niveau du bord antérieur du tendon du muscle temporal. On introduit alors le doigt indicateur entre ce tendon et le muscle ptérygoïdien interne, de manière à sentir l'aiguille de Spix. Le nerf est chargé sur un crochet mousse et coupé avec le bistouri ou avec des ciseaux (ce qui n'est pas toujours facile), ou élongé.

D'après Letiévant, l'incision de la muqueuse doit se faire à 5 millimètres en avant du bord antérieur de l'apophyse coronoïde et s'étendre de la dernière molaire supérieure à la dernière molaire inférieure.

Je reproche à ce procédé de n'être pas suffisamment précis et d'exposer à une hémorrhagie de l'artère dentaire dont on pourra parfois se rendre difficilement maître.

Portion jugale ou malaire.

Cette petite région a pour squelette l'os malaire, l'os de la *pommette*, nom sous lequel elle est souvent désignée. Plus ou moins saillant suivant les sujets, cet os est recouvert par la peau, une couche de tissu adipeux assez abondante, par la partie périphérique des fibres de l'orbiculaire des paupières et par l'origine des muscles grand et petit zygomatiques. Un filet nerveux, le filet malaire, provenant du nerf maxillaire supérieur, le traverse pour venir se distribuer à la peau : d'où l'existence possible d'un *point malaire* douloureux. La peau qui recouvre la pommette est d'une extrême finesse et se vascularise sous la plus légère influence morale, comme aussi sous l'influence de la fièvre.

La saillie de l'os malaire l'expose aux fractures par cause directe; ces fractures acquièrent une certaine gravité à cause de l'ébranlement cérébral concomitant : l'os malaire joue en effet un rôle important dans le mode de résistance de la voûte crânienne, dont il est un des arcs-boutants principaux.

Presque exclusivement composé de tissu compact, l'os malaire est très dur : aussi le chirurgien ne doit-il pas tenter d'en faire la section avec une pince de Liston : on a en effet de grandes chances d'échouer, et, si l'on réussit, ce n'est jamais sans produire des esquilles, à cause de la courbure de l'os, qui ne s'adapte pas à celle des lames de l'instrument. On le divisera avec une scie à chaîne qui, introduite par la fente sphéno-maxillaire, traverse la fosse zygomatique et contourne le bord inférieur de l'os, ou bien encore à l'aide du ciseau et du maillet, comme le conseille M. Paulet. Ce temps, le plus difficile peut-être de ceux dont se compose la résection du maxillaire supérieur, devra être soigneusement répété sur le cadavre.

Portion sous-orbitaire.

Je désigne sous ce nom la portion de la joue située immédiatement au-dessous du rebord de l'orbite, limitée en dedans par le sillon naso-génien, en dehors par la pommette, en bas par le sillon gingivo-buccal. Son squelette répond à cette portion du maxillaire supérieur appelée fosse canine et constitue la paroi antérieure du sinus maxillaire. On y rencontre un trou de forme elliptique obliquement dirigé en bas et en dehors : c'est le trou sous-orbitaire, terminaison du canal de ce nom, que j'ai décrit à propos de la paroi inférieure de l'orbite.

Cette région tire son principal intérêt chirurgical de la présence du nerf sous-orbitaire, branche terminale du maxillaire supérieur. Ce nerf sort par le trou sous-orbitaire et s'épanouit aussitôt sous forme d'éventail en un grand nombre de filets qui vont distribuer la sensibilité à toutes les parties correspondantes de la peau de la joue, du nez, de la lèvre supérieure et de la muqueuse buccale.

Ces filets ont une direction verticale et s'anastomosent largement avec de nombreux rameaux venus du facial, qui présentent une direction horizontale, perpendiculaire à la précédente. Les anastomoses nombreuses forment une sorte de grillage très serré constituant le *plexus sous-orbitaire*.

Le nerf sous-orbitaire est donc à son origine recouvert par toutes les parties molles de la région qu'il faut successivement traverser pour le découvrir.

Ces parties sont les suivantes, en procédant d'avant en arrière : la peau ; une couche graisseuse sous-cutanée très abondante ; la portion la plus périphérique du muscle orbiculaire des paupières, les muscles élévateurs de la lèvre supérieure et de l'aile du nez ; plus profondément le muscle canin, qui remplit une partie de la fosse canine, dans laquelle existe également une épaisse couche de graisse entourant le plexus nerveux.

L'artère faciale, placée dans le fond du sillon naso-génien, n'a que des rapports éloignés avec la fosse canine, tandis que la veine faciale croise obliquement cette fosse en passant au-devant du muscle canin.

J'ai déjà dit plus haut que la fosse canine pourrait être choisie pour la trépanation du sinus maxillaire, et que le meilleur procédé consisterait à inciser le cul-de-sac de la muqueuse gingivo-buccale entre les deux petites molaires, et à enfoncer la tréphine ou le trocart en haut et en arrière, procédé préférable à la ponction par un alvéole après l'avulsion d'une dent.

Une autre opération spéciale à la région sous-orbitaire, c'est la section du nerf sous-orbitaire à sa sortie du trou du même nom. Il est bon de rappeler à cette occasion que le trou est situé à la partie la plus élevée de la fosse canine, à 7 ou 8 millimètres au-dessous du rebord inférieur de l'orbite, à l'union des deux tiers externes environ avec le tiers interne de ce rebord, et qu'une ligne verticale abaissée de ce trou tombe entre les deux petites molaires ou au niveau de la deuxième. Le section du nerf sous-orbitaire peut être faite de trois manières : par une incision sous-cutanée ; par la bouche en détachant la lèvre supérieure et rasant avec le bistouri la fosse canine jusqu'à ce qu'on arrive sur le nerf ; à ciel ouvert, ce qui est préférable.

Pour cela je conseille le procédé suivant : rechercher la crête osseuse qui limite en avant la gouttière de l'unguis, comme s'il s'agissait de ponctionner le sac lacrymal ; faire partir de ce point une incision verticale suivant le pli naso-génien jusqu'à l'aile du nez ; de l'extrémité supérieure de cette ligne en mener une seconde horizontale, parallèle au rebord inférieur de l'orbite et aboutissant au milieu de ce bord : ces incisions diviseront toute l'épaisseur des parties molles jusqu'au squelette ; disséquer ensuite le lambeau circonscrit de la sorte en rasant les os jusqu'à ce que le nerf soit mis à découvert et réséquer ce nerf. L'artère faciale sera divisée à sa terminaison dans le premier temps de l'opération, accident sans gravité ; la veine comprise dans le lambeau pourra être ménagée. Quant à l'artère sous-orbitaire qui sort de la gouttière avec le nerf, elle partagera le même sort que lui, ce qui ne présente d'ailleurs aucun inconvénient.

Portion mentonnière.

Il faut comprendre sous ce nom, selon moi, cette portion de la joue limitée de la façon suivante : de chaque côté, par le bord antérieur du masséter ; en

haut, par le repli gingivo-buccal de la muqueuse, qui, sur la ligne médiane, répond au pli mento-labial ; en bas, par le bord inférieur de la mâchoire. Le menton n'est donc pas seulement composé des deux petites saillies situées de chaque côté de la dépression médiane ou fossette, il s'étend d'un masséter à l'autre.

La région mentonnière présente de nombreuses variétés de forme en rapport avec les individus et avec l'âge, variétés qui n'intéressent d'ailleurs en rien le chirurgien.

La peau du menton présente sur la ligne médiane et à son voisinage des caractères qui rappellent ceux que nous avons attribués au cuir chevelu. Elle est épaisse, dense, renferme un grand nombre de follicules pileux et de glandes sébacées. De sa face profonde partent des travées fibreuses qui la fixent solidement au périoste ; sur les côtés, ces travées sont remplacées par des fibres musculaires implantées perpendiculairement à la surface de l'os, constituant la houppe du menton. Il n'y a donc pas de tissu cellulaire sous-cutané à l'état de lame distincte. La graisse ne forme pas non plus une couche isolée ; des pelotons adipeux, fins et nombreux, sont disséminés entre les fibres musculaires et donnent à la coupe de la région un aspect gris jaunâtre. Il résulte de cette disposition que l'inflammation revêt en ce point un caractère érysipélateux plutôt que phlegmoneux.

Sur les côtés, le muscle carré du menton entre-croise en dedans ses fibres avec celles de la houppe, et, si j'ajoute que le peaucier se tamise également à travers elles, on trouvera une certaine analogie entre cette intrication musculaire et celle qui a été décrite plus haut dans la région sourcilière.

Un quatrième muscle, le triangulaire du menton, situé en dehors du carré, croise obliquement ce dernier pour se porter à la commissure des lèvres, où ses fibres se continuent avec celles du grand zygomatique.

De même qu'au crâne, les artérioles qui se distribuent à la houppe du menton, venues de la faciale, de la sous-mentale et de la dentaire inférieure, adhèrent par leur surface externe et sont difficiles à saisir avec une pince.

Entre le bord postérieur du muscle triangulaire et le bord antérieur du masséter existe un espace de 2 à 3 centimètres dans lequel il n'y a d'autres fibres musculaires que celles du peaucier. Au-dessous de la peau, qui a repris en ce point ses caractères ordinaires, et du peaucier, existe une couche abondante et fort lâche de tissu cellulo-adipeux. Nous trouvons dans cette couche trois organes importants à signaler : l'artère faciale, la veine faciale et un ganglion lymphatique ; tous trois reposent directement sur le bord inférieur et sur la face externe de la mâchoire inférieure.

L'artère et la veine faciales, juxtaposées à ce niveau, répondent au bord antérieur du masséter, qui constitue le meilleur point de repère pour les découvrir. L'artère est située en avant de la veine, mais sur le même plan. On établira donc la compression de l'artère faciale avec la plus grande facilité, à l'aide des doigts ou d'un bandage compressif quelconque : aussi sa ligature n'offre-t-elle qu'un faible intérêt.

La présence du ganglion lymphatique mérite d'être mentionnée, car il s'enflamme très souvent dans les ostéo-périostites de la mâchoire consécutives aux caries dentaires, et les abcès de cette région n'ont pas, en général, d'autre origine.

Au-dessous de la peau, du peaucier, des muscles propres du menton, et au-dessous du périoste, se trouve le trou mentonnier, par lequel sort le nerf dentaire inférieur, qui, à partir de ce point, prend le nom de *nerf mentonnier*. Il importe de connaître exactement la situation de ce nerf pour en pratiquer la section.

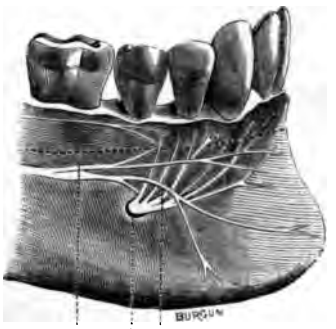

Fig. 97. — *Rapports précis du nerf mentonnier à sa sortie du trou mentonnier.*

A, nerf mentonnier.
B, branche du nerf facial venant s'anastomoser avec le nerf mentonnier.
C, ligne pointillée indiquant le lieu de réflexion de la muqueuse labiale sur le maxillaire inférieur.

Ainsi que le montre le dessin ci-joint, le trou et par conséquent le nerf mentonnier se trouvent situés, chez l'adulte, à peu près à mi-chemin du rebord alvéolaire et du bord inférieur de la mâchoire. Chez les vieillards qui ont perdu leurs dents et dont les alvéoles se sont affaissés, le nerf se rapproche d'autant du rebord alvéolaire.

Il correspond à l'intervalle qui sépare la première de la deuxième petite molaire, ou au collet de cette dernière, comme sur la pièce qui est représentée ici. On se rappellera que c'est précisément le même rapport que j'ai signalé il y a un instant pour le nerf sous-orbitaire. Les deux nerfs sous-orbitaire et mentonnier sont donc situés sur le prolongement d'une même ligne verticale. J'ajouterai qu'il en est de même pour le nerf sus-orbitaire, en sorte que trois branches terminales du trijumeau se rencontrent, à leur point d'émergence à la face, sur le trajet d'une même ligne verticale.

Pour pratiquer la section ou la résection du nerf mentonnier, le meilleur procédé consiste à faire à la peau une incision parallèle au bord inférieur de la mâchoire jusque sur l'os et à relever la lèvre supérieure de la plaie, afin d'apercevoir le nerf sortant du trou mentonnier. Si on voulait couper le nerf par l'intérieur de la bouche, on se rappellerait qu'il se trouve à 8 millimètres au-dessous du cul-de-sac de la muqueuse gingivo-labiale.

Le nerf mentonnier se distribue à la peau, à la muqueuse et à la couche glanduleuse de la lèvre inférieure, ainsi qu'au menton. Comme le nerf sous-orbitaire, il s'épanouit sous forme d'éventail, et ses branches reçoivent également à angle droit les anastomoses que leur envoie le nerf facial pour constituer le plexus mentonnier.

L'artère mentonnière accompagne le nerf à sa sortie et peut être divisée sans le moindre inconvénient.

Portion buccale.

La *portion buccale* de la joue, désignée encore improprement sous le nom de région intermaxillaire, est délimitée extérieurement par les parties suivantes : le masséter en arrière, la pommette et la région sous-orbitaire en haut, le nez et les lèvres en dedans, le menton en bas. Sa véritable limite est beaucoup mieux indiquée intérieurement : la portion buccale de la joue est toute la partie de cette région tapissée par la *muqueuse buccale*.

A l'encontre des autres portions de la joue, qui présentent un squelette osseux, celle-ci n'en possède pas : elle répond à la cavité buccale, et tous les élé-

ments qui la composent sont compris entre un feuillet cutané et un feuillet muqueux. C'est pour cela que je l'appelle portion buccale. Je ne verrais pas d'inconvénient, de même qu'il n'y a pas non plus grand avantage, à comprendre exclusivement sous le nom de joue, ainsi que l'a fait Velpeau, la portion buccale seule, à laquelle la muqueuse forme des limites internes si précises.

La charpente de la portion buccale est le muscle buccinateur, et l'organe principal qu'on y rencontre est le canal de Sténon.

Les couches qui composent cette région sont, de dehors en dedans : la peau ; la couche cellulo-graisseuse sous-cutanée ; l'aponévrose buccinatrice ; le muscle buccinateur ; la muqueuse buccale.

C'est entre ces diverses couches que se trouvent compris les autres organes de la région : ainsi, dans la couche sous-cutanée, entre la peau et l'aponévrose buccinatrice, sont situés : l'artère et la veine faciales, les branches du nerf facial, les muscles de la face ; entre l'aponévrose buccinatrice et le muscle buccinateur se trouvent : le canal de Sténon, le groupe des glandes molaires, la boule graisseuse de Bichat et le plexus buccal. Entre le muscle buccinateur et la muqueuse buccale chemine pendant un certain trajet le canal de Sténon.

J'étudierai successivement ces diverses couches et les organes placés entre elles.

Cette étude sera singulièrement facilitée par l'examen d'une coupe horizontale de la région (fig. 98). Il me paraît surtout très difficile, sans cela, de se faire une idée exacte de la manière dont se comporte le canal de Sténon à travers la joue.

1° La *peau* est fine, délicate, généralement rosée et parcourue par une énorme quantité de petits vaisseaux qui la prédisposent à la formation des tumeurs érectiles ; ces vaisseaux deviennent variqueux chez certains sujets, et en particulier chez ceux qui s'adonnent à l'intempérance. Il est fréquent de trouver dans son épaisseur des kystes sébacés, qu'il est préférable d'enlever avec le bistouri, pour éviter les cicatrices laissées par le caustique. On pourrait encore les traiter par l'injection, dans l'intérieur de la poche, de quelques gouttes d'une solution de tartre stibié, ainsi que l'a proposé M. Bœckel. On ne pratiquera pas d'incision dans cette région sans songer au canal de Sténon, et la direction de la plaie sera, autant que possible, horizontale, c'est-à-dire parallèle au canal.

2° La *couche sous-cutanée* (J) renferme, en général, une quantité considérable de graisse, surtout chez les personnes que l'on dit vulgairement *joufflues*. Elle offre sur la figure 98 une grande épaisseur. Il est vrai que le sujet était une femme de vingt-deux ans, non amaigrie, morte en couches. La graisse est abondante et ferme chez les enfants ; elle est en moindre quantité et plus molle chez les vieillards ; sa diminution produit la *joue creuse*. Cette couche peut être le point de départ de lipomes qui font saillie sous la peau et qu'il faut distinguer des tumeurs de même nature faisant saillie du côté de la muqueuse et appartenant à ce que Dolbeau a appelé *groupe des lipomes buccaux*. Ces derniers sont énucléables par l'intérieur de la bouche.

Au milieu de cette graisse cheminent l'artère et la veine faciales (P, Q). Nous avons vu que ces deux vaisseaux sont juxtaposés dans la région mentonnière, l'artère placée en avant de la veine. Ils s'écartent bientôt l'un de l'autre : l'artère gagne la commissure buccale, se cache derrière l'aile du nez et monte

jusqu'à l'angle interne de l'œil pour s'anastomoser avec l'ophthalmique. La veine, au contraire, offre un trajet rectiligne du bord antérieur du masséter au

Fig. 98. — *Coupe horizontale des portions buccale et massétérine de la joue gauche.* — La coupe passe à une petite distance au-dessous du tragus pour aboutir à la commissure des lèvres, de façon à laisser le canal de Sténon dans le segment supérieur de la coupe, segment que j'ai représenté sur cette figure (grandeur naturelle, adulte).

A, prolongement antérieur de la glande parotide, ou parotide accessoire.
B, canal de Sténon.
C, ouverture du canal de Sténon dans la cavité buccale.
D, muscle masséter.
E, aponévrose massétérine, continuation du feuillet profond de la loge parotidienne.
F, aponévrose recouvrant la parotide accessoire, continuation du feuillet superficiel de la loge parotidienne.
F', E', feuillet aponévrotique formant la gaîne profonde ou réfléchie du canal de Sténon.
G, muscle buccinateur.
H, groupe des glandes molaires.
I, boule graisseuse de Bichat.
J, couche graisseuse sous-cutanée.
L, muscle orbiculaire des lèvres.
M, muqueuse buccale.
N, maxillaire inférieur.
O, aponévrose buccinatrice.
P, artère faciale.
Q, veine faciale.

grand angle de l'œil. Elle traverse la région en diagonale. L'artère faciale décrit à la face un arc de cercle dont la concavité regarde en arrière; la veine représente assez exactement la corde de cet arc (Voy. fig. 96).

La veine faciale s'anastomose largement avec la veine ophthalmique, ce qui établit une importante communication entre les circulations extra et intra-crâniennes; c'est à cette disposition que sont dues les phlébites et les thromboses des sinus de la dure-mère, sur lesquelles j'ai insisté plusieurs fois et qui donnent un caractère de malignité tout spécial aux furoncles ou aux anthrax de la face, ainsi qu'un jeune savant distingué, le docteur Muron, en a fourni un triste exemple. Les muscles de la face, et en particulier le grand zygomatique, le petit zygomatique, le triangulaire des lèvres, sont enveloppés par cette cou-

che de graisse. C'est également dans son épaisseur que cheminent les branches du nerf facial qui se rendent à ces divers muscles.

3° *Aponévrose buccinatrice* (O). — Cette aponévrose recouvre la face externe du muscle buccinateur ; mince en avant, où elle se perd au niveau de la commissure, elle est plus résistante en arrière. Sa disposition est très différente, suivant qu'on la considère au niveau du canal de Sténon ou bien au-dessus ou au-dessous de ce canal. Voici ce qu'on observe au-dessus et au-dessous du canal : les deux feuillets aponévrotiques F et E, qui passent, l'un à la face externe, l'autre à la face interne du prolongement antérieur de la glande parotide, se réunissent l'un à l'autre en avant de ce prolongement pour recouvrir la face externe du muscle masséter et former l'aponévrose massétérine : arrivée au bord antérieur de ce muscle, celle-ci s'infléchit d'abord en dedans, puis se porte directement en avant sur la face externe du buccinateur, qu'elle recouvre ; elle est traversée au niveau de cette inflexion par ceux des filets du nerf facial qui se rendent dans la couche sous-cutanée ; d'autres branches de ce nerf restent sous-aponévrotiques pour aller former, par leurs anastomoses avec le nerf buccal, le plexus buccal.

Quant au canal de Sténon B (la figure 98 a surtout pour but de montrer cette disposition), il reste compris entre les deux feuillets aponévrotiques F et E. Ces deux feuillets lui forment une gaîne qu'il abandonne au moment de traverser le muscle buccinateur. Le canal est en outre recouvert par une gaîne fibreuse propre (F′,E′), qui l'abandonne au même point que la précédente en se confondant avec l'aponévrose buccinatrice. Le canal de Sténon présente donc depuis son origine jusqu'à son entrée dans le muscle buccinateur deux gaînes fibreuses superposées, disposition qu'il est très facile de vérifier sur le cadavre.

4° *Muscle buccinateur* (G, fig. 98, et R, fig. 96). — C'est un muscle quadrilatère, aplati, étendu d'un rebord alvéolaire à l'autre, et des parois latérales du pharynx à la commissure buccale. Ce muscle constitue en quelque sorte la doublure de la muqueuse buccale, à laquelle il adhère intimement. C'est à sa face externe, vers sa partie moyenne et près du bord antérieur du masséter, que se trouve le nerf buccal, dont les anastomoses avec le facial constituent le plexus buccal (fig. 96).

Les névralgies du nerf buccal, branche du maxillaire inférieur, ne sont pas rares ; elles sont très douloureuses et persistent souvent longtemps. Il est facile de les diagnostiquer par la direction et le siège des irradiations douloureuses étendues suivant une ligne allant de l'oreille vers la partie moyenne de la joue. Elles offrent trois points douloureux : 1° en avant du lobule de l'oreille ; 2° près du rebord antérieur du masséter ; 3° à la partie moyenne de la joue. Les procédés de Michel (de Strasbourg), de Letiévant et Valette (de Lyon), consistent à atteindre le nerf par une incision à la peau, pratiquée parallèlement au bord antérieur du masséter : mais la présence du canal de Sténon, de l'artère faciale et de quelques rameaux moteurs du facial, rend cette opération très difficile et souvent nuisible, d'autant plus que ces divers organes ont une direction perpendiculaire à celle de l'incision. Pour ma part, je préférerais une incision horizontale passant au-dessous de la ligne fictive qui indique la direction du canal de Sténon (ligne étendue du lobule de l'oreille à la commissure labiale), afin d'éviter l'inconvénient le plus sérieux, la fistule salivaire. M. Panas a pratiqué la section du nerf buccal suivant une méthode qui me paraît

encore préférable ; déjà Nélaton l'avait employée, mais sans en tracer les règles. Elle consiste à opérer par la bouche. Après avoir disposé convenablement son malade, le chirurgien place l'ongle de son indicateur sur la lèvre externe du bord antérieur de la branche montante, à sa partie moyenne, et coupe successivement en avant de ce bord la muqueuse et les fibres du buccinateur; il recherche ensuite le nerf avec la sonde cannelée et en pratique la section.

Entre le muscle buccinateur et son aponévrose, on rencontre le groupe des glandes molaires reposant directement sur le muscle (H, fig. 98); ces glandes sont situées en arrière du canal de Sténon et correspondent aux deux dernières grosses molaires. Il n'est pas très rare de trouver dans l'épaisseur des joues des kystes et des adénomes qui ont leur origine dans ces glandes.

En arrière de ce groupe glandulaire, et sur le même plan, se trouve une boule graisseuse (I, fig. 98) constante, même chez les sujets les plus émaciés, appelée boule de Bichat. Elle répond au bord antérieur de la branche montante N, au bord antérieur et un peu à la face interne du masséter D, qu'elle sépare du buccinateur.

La joue présente donc deux couches de graisses distinctes : l'une superficielle sous-cutanée, sus-aponévrotique ; l'autre profonde, sous-aponévrotique. La première couche communique avec le tissu cellulo-adipeux sous-cutané des régions temporale et parotidienne; la seconde se continue avec les graisses de la fosse zygomatique, par son intermédiaire avec la couche sus-aponévotique de la région temporale, et aussi avec le tissu cellulo-adipeux lâche occupant le fond de la loge parotidienne.

Je puis dès lors compléter ce que j'ai dit plus haut en étudiant la région temporale. Les collections purulentes de cette région doivent être divisées en sus et sous-aponévrotiques. Lorsque l'abcès est sus-aponévrotique, il peut descendre, arriver dans la couche graisseuse sous-cutanée de la joue et faire saillie sous la peau. Si l'abcès est sous-aponévrotique, il descend de la fosse temporale dans la fosse zygomatique et vient se placer à la joue entre le muscle buccinateur et son aponévrose, qui le bride à l'extérieur; il fait saillie non plus à la peau, mais dans la cavité buccale, au niveau des grosses molaires, et peut être ouvert à travers la muqueuse. C'est la même voie que suivent vers la bouche les abcès développés dans l'intérieur de la parotide. Ils passent derrière la branche montante du maxillaire inférieur et s'ouvrent dans la cavité buccale.

Les détails anatomiques dans lesquels je viens d'entrer jettent une certaine clarté sur la disposition des *lipomes de la joue*. Ces tumeurs se développent aux dépens des deux couches de tissu adipeux qui existent dans la région : ils sont donc, les uns sous-cutanés ou sus-aponévrotiques, les autres sous-aponévrotiques. C'est à tort qu'on désigne ces derniers sous le nom de *sous-muqueux*, car ils ne siègent jamais directement sous la muqueuse, mais à la face externe du muscle buccinateur; la cause de l'erreur vient de ce que, bridés en dehors par l'aponévrose, ces lipomes font saillie dans la bouche plutôt que sous la peau. On conçoit qu'un lipome sous-aponévrotique de la joue puisse gagner la fosse zygomatique, la fosse temporale, et forme une tumeur profonde dont le diagnostic sera fort difficile. On conçoit également que des lipomes développés dans le même point se propagent à la loge parotidienne en passant derrière la branche

montante, ou que réciproquement ils viennent de la région parotidienne faire saillie dans la joue.

Cette étiologie des lipomes géniens offre plus qu'un intérêt théorique. En effet, si le lipome est sous-aponévrotique, on devra l'attaquer par la muqueuse buccale. Dolbeau a fait remarquer que ces tumeurs ne présentent aucune adhérence avec les parties voisines ; que la graisse dont elles sont formées est molle, s'étire sous l'effort d'une traction soutenue, en sorte qu'on en peut faire l'extirpation par une incision étroite. Était-ce le cas du lipome dont a parlé Demarquay à la Société de chirurgie, et qu'il a désigné du nom de lipome sous-parotidien ? Il en fit l'extraction de dehors en dedans à travers la parotide. Il sera bon de rechercher si les lipomes parotidiens profonds font saillie du côté de la bouche, car, en les attaquant par la voie buccale, on substituerait une opération très légère à un grave traumatisme.

5° *Muqueuse* (M). — La membrane muqueuse est très mince, dépourvue de tissu cellulaire sous-muqueux, très adhérente au plan musculaire sous-jacent : elle est obliquement traversée d'arrière en avant par le canal de Sténon, qui vient s'ouvrir à sa surface. Il n'existe aucune glande interposée entre la muqueuse et le muscle buccinateur. J'ai déjà fait remarquer que les glandes sont groupées en dehors du muscle, entre le canal de Sténon, qui est en avant, et la boule de Bichat, située en arrière d'elles.

Maintenant que nous connaissons les divers plans dont se compose la joue, ainsi que les organes qui cheminent dans leur intervalle, il est utile de présenter une étude d'ensemble du plus important de ces organes, le canal de Sténon.

Du canal de Sténon.

Le *canal de Sténon* présente deux portions distinctes : l'une massétérine, l'autre buccale. La première doit être étudiée sur la figure 96, la deuxième sur la figure 98.

La portion massétérine apparaît sous la forme d'un cordon blanchâtre, légèrement aplati, large de 3 millimètres environ, qui coupe perpendiculairement la direction du masséter, sur lequel il repose ; il est accompagné d'une branche du nerf facial et souvent de l'artère transverse de la face. Compris d'abord dans l'épaisseur de la parotide, il s'en dégage vers le sommet du prolongement antérieur de cette glande et se dirige d'arrière en avant et aussi légèrement de bas en haut, de façon à présenter une très petite courbure à concavité inférieure, ce qui d'ailleurs ne change rien à la direction générale du canal, qui est horizontale.

Il correspond à la partie moyenne du muscle masséter, et son extrémité antérieure prolongée irait aboutir à la commissure buccale. Il est d'une importance capitale d'éviter la blessure du canal de Sténon dans les opérations qu'on pratique sur la face : aussi faut-il en connaître exactement la direction. Les auteurs donnent comme point de repère une *ligne étendue du tragus à la commissure buccale*. J'accepte cette ligne comme excellente, à cause de la facilité qu'a le chirurgien de la déterminer ; elle est d'ailleurs suffisamment rigoureuse.

Arrivé au bord antérieur du masséter, le canal de Sténon s'infléchit en arrière sur ce bord et forme un angle presque droit avec la portion précédente. Il résulte

de ce coude une sérieuse difficulté pour le cathétérisme du canal, et, afin de diminuer cette courbure, il est utile d'exercer une légère traction sur la joue.

Le canal plonge ensuite dans la couche cellulo-graisseuse sous-cutanée, rencontre la face externe du muscle buccinateur à quelques millimètres en avant et pénètre dans ce muscle après s'être débarrassé de sa double gaîne fibreuse. Reprenant alors dans l'épaisseur du buccinateur sa direction première d'arrière en avant de façon à former un second coude, il chemine obliquement entre les fibres musculaires et vient s'ouvrir, après un trajet de 8 millimètres, à la surface de la muqueuse. Le canal de Sténon est donc loin d'être rectiligne. On peut le comparer à deux barres parallèles reliées entre elles par une troisième légèrement oblique.

J'ai reproduit le plus exactement possible sur la coupe horizontale de la joue (fig. 98) les rapports et les dimensions de l'orifice du canal de Sténon au point C. Il correspond à la partie moyenne du collet de la première grosse molaire supérieure, est situé à 4 millimètres au-dessous du cul-de-sac de la muqueuse gingivo-buccale, et à 33 millimètres en arrière de la commissure.

Bien que l'orifice buccal du canal de Sténon soit étroit, il permet cependant l'introduction d'un stylet fin, en sorte que le cathétérisme, rendu difficile par les courbures, est néanmoins possible.

Aucune valvule n'existe à son embouchure, mais il suffit de jeter un coup d'œil sur la figure 98 pour comprendre comment la salive passe de la glande dans la bouche sans pouvoir suivre un trajet inverse. Je rappelle toutefois le cas du souffleur de verre dont j'ai parlé plus haut, chez lequel le canal avait subi des modifications telles que l'air s'y introduisait et formait tumeur au niveau de la glande.

De son point d'émergence de la glande jusqu'à son embouchure, le canal de Sténon mesure 32 millimètres. Cette longueur augmente de quelques millimètres, si on redresse les courbures. La portion massétérine et la portion buccale ont une longueur à peu près égale ; les deux parties, l'une sous-cutanée, l'autre intra-musculaire, qui constituent la portion buccale, ont aussi la même longueur.

Je n'ai pas à revenir sur la disposition que présente l'aponévrose buccinatrice par rapport au canal de Sténon, ni sur la double gaîne fibreuse de ce canal. Indépendamment de ces gaînes, les parois propres du canal sont épaisses et diffèrent essentiellement sous ce rapport de celles du canal excréteur de la glande sous-maxillaire. Les parois de ce dernier rappellent la structure des veines ; les parois du canal parotidien rappellent, bien qu'à un degré moindre, celle du canal déférent. On peut s'assurer que sur ce sujet (fig. 98), l'épaisseur totale du canal étant de 3 millimètres, sa lumière en mesure 1 à peine.

La distinction du canal de Sténon en portion massétérine et portion buccale offre plus qu'un intérêt anatomique. En effet, supposons une fistule salivaire de ce conduit : comme il est à peu près impossible de restaurer le canal, l'indication est de créer un nouvel orifice buccal dans le point correspondant à l'orifice cutané, afin de détourner le cours de la salive. La science possède, pour arriver à ce but, divers procédés décrits partout, et dont je n'ai pas à m'occuper ici. Or, si la fistule correspond à la portion massétérine, ce moyen de traitement devient impossible, et la maladie est à peu près incurable ; la guérison est possible, au contraire, si la fistule siège sur la portion buccale.

Lorsqu'une fistule salivaire correspond à la portion massetérine, il est fort difficile, sinon impossible, du moins au début, d'établir le diagnostic exact, c'est-à-dire de reconnaître si la fistule a pour cause la blessure du canal excréteur lui-même ou bien celle du prolongement antérieur de la glande dont il est accompagné, quelquefois, jusqu'au bord antérieur du masseter : et c'est sans doute à cette difficulté du diagnostic qu'il faut attribuer la divergence d'opinion qui règne entre les auteurs à l'égard de la guérison *spontanée* plus ou moins facile des fistules salivaires. Je pense, en effet, que la fistule de la glande guérit *toujours*, et que la fistule du canal, surtout si celui-ci a été intégralement coupé, ne guérit *jamais* spontanément. Je dirai, comme élément de diagnostic, que dans la fistule de la glande il s'écoulera encore beaucoup de salive par le conduit, tandis qu'il ne s'en écoulera plus du tout si le canal lui-même a été intéressé dans sa totalité. A la suite d'une plaie de la glande, le canal de Sténon peut néanmoins être obstrué par des caillots qui entretiennent l'écoulement de la salive au dehors. Il faudrait, dans les cas de ce genre, pratiquer le cathétérisme.

C. — RÉGION DES LÈVRES.

Les *lèvres* sont deux replis musculo-membraneux qui ferment en avant la cavité buccale. On donne vulgairement le nom de bouche à l'espace qu'elles circonscrivent, mais cette expression doit s'appliquer seulement à la cavité qui leur fait suite.

Il existe une lèvre supérieure et une inférieure. Les limites extérieures sont : pour la supérieure, le pli naso-labial en haut, et sur les côtés le pli génio-labial ; pour l'inférieure, le pli mento-labial. Je répète que le chirurgien doit toujours, quand cela est possible, dissimuler les incisions au fond de ces plis.

Les culs-de-sac de la muqueuse limitent naturellement les lèvres à leur face profonde.

Sur les côtés, les deux lèvres se réunissent pour former les *commissures*.

On distingue à chaque lèvre une face antérieure, une face postérieure, un bord adhérent et un bord libre.

Parlerai-je des variétés si nombreuses qui existent entre les sujets eu égard à la hauteur, à l'épaisseur, à la largeur, etc., des lèvres ? C'est plutôt affaire aux artistes.

Qu'une lèvre soit trop longue, cela n'a d'autre inconvénient que d'être un peu disgracieux, mais, lorsque la lèvre supérieure est trop courte, indépendamment de la difformité sérieuse qui en résulte, la fonction peut être entravée : aussi faut-il y remédier par une opération autoplastique.

Une grosse lèvre est presque toujours l'indice d'un tempérament scrofuleux et ne nécessite aucune intervention. En est-il de même de ces hypertrophies énormes de la lèvre supérieure, de ces sortes d'éléphantiasis que l'on peut comparer à la macro-glossie, analogues à celle que présenta Blot à la Société de chirurgie en 1873 ? Dolbeau a résolu la question en opérant, en 1874, l'enfant auquel je viens de faire allusion. Il dédoubla la lèvre à l'aide de deux incisions horizontales, l'une rapprochée de la peau, l'autre de la muqueuse, et en enleva un fragment de forme prismatique et triangulaire. Après avoir ainsi diminué l'épaisseur de la lèvre, il en diminua la largeur en retranchant un lambeau

triangulaire de la muqueuse, comprenant environ le tiers moyen de celle-ci.

Il n'y eut pas d'hémorrhagie appréciable.

L'examen histologique de cette pièce exceptionnelle, sinon unique, fait par le professeur Grancher, alors chef du laboratoire de Clamart, démontra qu'elle était essentiellement composée de faisceaux de tissu conjonctif parfaitement organisé. Entre les faisceaux existaient des espaces de dimensions variables qui n'étaient autres que des espaces lymphatiques.

Si l'orifice buccal est parfois large, il peut aussi être très étroit, surtout dans certains cas pathologiques, à la suite de brûlures, par exemple. Je rappellerai qu'on peut remédier à cette atrésie par la très ingénieuse opération de Diffenbach, qui consiste à retrancher au niveau de chaque commissure un lambeau ayant la forme d'un V à base interne comprenant *seulement* la peau, à diviser ensuite la muqueuse et à en ourler les deux lèvres de la plaie cutanée. La même opération est applicable à la commissure palpébrale.

La lèvre, surtout l'intérieure, peut avoir été retranchée par le chirurgien. Si une petite partie du bord libre seulement a été enlevée, c'est à peine s'il en résulte de la difformité, et, dans tous les cas, la fonction n'est nullement modifiée. Il n'en est pas de même lorsque toute la hauteur de la lèvre a été sacrifiée en même temps que sa largeur. Non seulement la préhension des aliments et la phonation sont gênées, mais il en résulte surtout un écoulement incessant de salive à l'extérieur, source d'affaiblissement pour les malades et de tourment perpétuel.

Il faut donc toujours faire suivre l'ablation de la totalité de la lèvre d'une opération réparatrice, de la *cheiloplastie*. Le chirurgien doit combler la perte de substance avec un lambeau, mais ce lambeau ne remplira bien le but proposé que s'il est doublé à sa face interne d'une membrane muqueuse. Or, l'opération usuelle, en pareil cas, est celle de Chopart, qui consiste à disséquer la peau du menton et de la région sus-hyoïdienne, à la relever jusqu'au contact avec la lèvre supérieure et à la fixer dans ce point. Elle donne un résultat immédiat, très satisfaisant sans doute, mais plus tard le lambeau adhère à la mâchoire, devient tout à fait immobile et ne s'oppose pas à l'écoulement continu de la salive : il est donc préférable d'emprunter, quand on le peut, le lambeau où existe la muqueuse, c'est-à-dire à la joue.

Superposition des plans.

La topographie des lèvres est d'une extrême simplicité : la peau et la muqueuse forment par leur réunion au niveau du bord libre une sorte de sac. Ce sac contient dans sa cavité deux couches, l'une, antérieure, musculaire; l'autre, postérieure, glanduleuse; des vaisseaux et des nerfs. J'étudierai successivement : 1° la peau et la muqueuse; 2° la couche musculaire; 3° la couche glanduleuse ; 4° les vaisseaux et les nerfs ; 5° le développement auquel se rattache l'histoire du bec-de-lièvre.

1° *Peau et muqueuse des lèvres.* — Ces deux membranes sont continues l'une à l'autre au niveau du bord libre, où existe une ligne ondulée saillante qui leur forme une délimitation précise. Elles présentent une petite saillie à leur point de rencontre sur la ligne médiane.

La peau des lèvres est épaisse et fortement adhérente par sa face profonde à la couche musculaire sous-jacente. On trouve cependant en ce point quelques petits pelotons graisseux (B), mais la graisse est plutôt infiltrée entre les fibres musculaires que répandue sous forme de couche distincte, et elle n'augmente pas de volume, en sorte que les lèvres, de même que les paupières, *n'engraissent pas*. La peau renferme dans son épaisseur une grande quantité de follicules pileux et de glandes sébacées : aussi est-elle fréquemment le siège de furoncles et d'anthrax qui prennent parfois un caractère de malignité dû à la communication du système veineux de la lèvre avec le système veineux intra-crânien. Il en est de même des pustules malignes qu'il n'est pas rare d'observer chez les

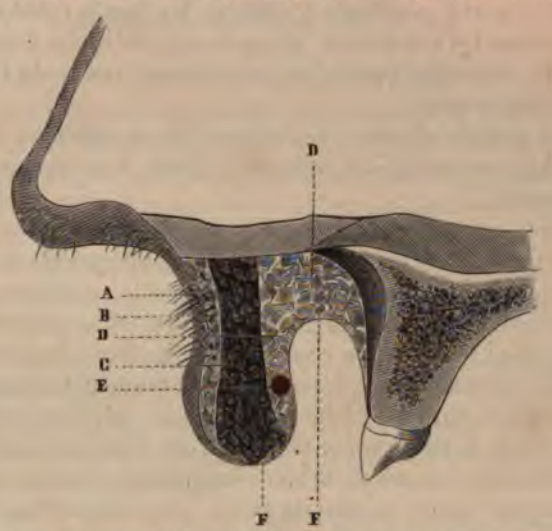

Fig. 99. — *Coupe verticale antéro-postérieure de la lèvre supérieure.*

A, peau.
B, petits pelotons graisseux sous-cutanés.
C, couche musculaire.
D, D, couche glandulaire.
E, artère coronaire.
F, F, membrane muqueuse.

nourrisseurs, les mégissiers, les bouchers, etc., et dont la gravité est extrême.

Le système pileux des lèvres est le siège fréquent d'affections parasitaires, de la mentagre en particulier. On y observe souvent des croûtes impétigineuses des groupes de vésicules herpétiques. Je rappellerai aussi que la peau et la muqueuse des lèvres sont souvent le siège de gerçures, principalement chez les enfants scrofuleux. Elles sont également un siège de prédilection pour les ulcérations syphilitiques : on y rencontre le chancre induré, des plaques muqueuses, surtout au niveau des commissures ; j'y ai vu deux fois une vaste exulcération de tout le bord libre, chez des adultes d'apparence vigoureuse, et je n'ai su à quelle cause rattacher cette affection, d'ailleurs très rebelle au traitement.

On y trouve encore l'ulcération lupeuse, mais la lésion la plus grave des lèvres est l'épithélioma ou cancroïde, qui envahit de préférence la lèvre inférieure et ne tarde pas à dépasser les limites du tégument pour gagner les lymphatiques, les fibres musculaires et le tissu osseux lui-même.

Il ne faut pas craindre de pratiquer des incisions à la surface des lèvres dans les cas d'abcès ou d'anthrax ; ces incisions devront être de préférence horizon-

tales, sans qu'il y ait là une règle absolue. Les plaies des lèvres doivent toujours être réunies par suture, qu'elles soient ou non contuses; on régularisera au besoin les lambeaux avant de suturer. Si la plaie occupe toute l'épaisseur de la lèvre, comme après l'avivement du bec-de-lièvre par exemple, l'aiguille devra traverser la lèvre obliquement, de façon que la pointe ressorte non pas à travers la muqueuse, mais à l'union de la muqueuse avec la surface saignante. On évitera ainsi, d'une part, de plisser la muqueuse entre les lèvres de la plaie, et, d'autre part, de laisser l'artère coronaire en dehors de la suture. Lorsque le fil sort trop en avant, il en résulte que la partie antérieure seule de la plaie est affrontée; grâce à l'écartement que présente toute solution de continuité verticale des lèvres, la partie postérieure s'écarte, les bords interceptent un sinus dans lequel s'ouvrent les coronaires, qui peuvent continuer à donner du sang; non seulement le succès de l'opération, mais encore la vie de l'enfant, peuvent être compromis de ce fait.

La muqueuse labiale présente au niveau de sa réflexion sur les arcades alvéolaires un repli qu'on appelle frein de la lèvre. Il est quelquefois nécessaire d'en faire l'excision.

Cette membrane peut être ulcérée par suite de son contact incessant avec des dents déviées; il peut même survenir un gonflement général de la lèvre à la suite de cette déviation, à laquelle doit songer le chirurgien.

2° *Couche musculaire.* — La couche musculaire est constituée par l'orbiculaire des lèvres, dont les fibres se continuent au niveau des commissures avec celles du muscle buccinateur. A cette couche se rendent la plupart des muscles de la face destinés à imprimer à la physionomie ses divers caractères : d'où leur nom de muscles de l'*expression faciale.* C'est ainsi qu'à la lèvre supérieure se rendent : l'élévateur propre de la lèvre supérieure, l'élévateur commun de la lèvre et de l'aile du nez et le muscle canin ; aux commissures : les grand et petit zygomatiques, le triangulaire des lèvres et les risorius de Santorini ; à la lèvre inférieure: le peaucier, le carré du menton et la houppe du menton.

La couche musculaire de la lèvre est très épaisse et forme la base de cet organe, dont la mobilité est extrême. Bien que les fibres présentent une intrication très prononcée, leur direction générale est cependant circulaire, et la preuve, c'est l'écartement considérable des bords de la plaie quand on pratique une section verticale.

Il n'est pas rare de voir les sphincters des paupières, de l'anus, de la vulve, atteints de contracture; je ne sache pas qu'on ait signalé une semblable affection du sphincter buccal, quoique la muqueuse présente souvent des érosions.

3° *Couche glanduleuse.* — Entre la couche musculeuse et la muqueuse des lèvres existent des glandes salivaires juxtaposées et superposées de façon à constituer une véritable couche continue. Cette couche se prolonge en haut et s'épaissit même au niveau du cul-de-sac de la muqueuse. Les glandes sont enveloppées par des filaments assez lâches de tissu conjonctif, et c'est en ce point que siègent principalement les abcès des lèvres.

Les glandules labiales sont susceptibles de s'hypertrophier en masse et de donner naissance à une difformité qui mérite le nom de *double lèvre*, sorte de bourrelet muqueux qui repousse en avant le bord libre. On en pratiquera l'excision sans le moindre inconvénient.

Les glandes labiales peuvent s'hypertrophier isolément et donner naissance

à de petites tumeurs adénoïdes; celles-ci peuvent même s'ulcérer, ainsi que j'en ai vu un cas, et en imposer au premier abord pour une tumeur épithéliale.

C'est également dans les glandules labiales que prennent naissance les kystes muqueux des lèvres. On a signalé à la face interne des lèvres des fistules congénitales dont l'origine est sans doute un kyste de cette nature. Dans les plaies qui ont atteint toute l'épaisseur des lèvres, les glandules font ordinairement hernie et peuvent gêner l'affrontement exact des bords : on les enlèvera alors d'un coup de ciseaux.

Vaisseaux et nerfs des lèvres.

Les vaisseaux sanguins des lèvres présentent un faible calibre, mais sont très abondants : aussi les lèvres constituent-elles un siège de prédilection pour les tumeurs érectiles artérielles et veineuses. J'en ai guéri plusieurs en les traversant en croix avec des fils imprégnés de vaccin, chez les enfants non vaccinés. D'ailleurs toutes les méthodes qui ont pour but de développer dans l'intérieur de la tumeur un tissu cicatriciel sont ici applicables.

Les *artères* proviennent principalement de la faciale. Celle-ci fournit aux lèvres les deux artères *coronaires*, l'une supérieure, l'autre inférieure, qui s'anastomosent entre elles par inosculation sur la ligne médiane.

La situation de ces artères est importante à noter. Beaucoup plus voisines de la muqueuse que de la peau, elles occupent l'épaisseur de la couche glanduleuse, et sont également plus rapprochées du bord libre que du bord adhérent de la lèvre. J'ai montré plus haut la conséquence pratique qui résulte de cette disposition pour la suture des lèvres.

Lorsqu'on divise la lèvre dans le sens vertical comme temps préliminaire d'une autre opération, la résection du maxillaire, par exemple, les coronaires donnent immédiatement un jet de sang assez abondant : mais le sang ne tarde pas à s'arrêter de lui-même après une légère compression, et il est rare qu'on ait besoin d'avoir recours à un moyen quelconque d'hémostase contre ces artères, qui se rétractent rapidement dans tous les sens, comme les artères de la face en général.

D'autres artérioles provenant de la sous-orbitaire, de la dentaire inférieure, de la sous-mentale et de la transverse de la face, se distribuent en outre dans l'épaisseur des lèvres.

Les *veines des lèvres* n'offrent rien de spécial à noter. Elles se rendent dans la veine faciale, fait dont j'ai déjà signalé les conséquences au point de vue de la propagation de la phlébite aux sinus crâniens dans les cas de furoncle ou d'anthrax.

Les *lymphatiques* se rendent aux ganglions sous-maxillaires et sus-hyoïdiens.

Les *nerfs* sont moteurs et sensitifs. Les premiers proviennent du facial et se rendent à la couche musculeuse. Les seconds, extrêmement nombreux, se distribuent principalement à la muqueuse et à la couche glanduleuse et sont fournis par la cinquième paire. Le nerf sous-orbitaire se rend à la lèvre supérieure et le mentonier à la lèvre inférieure.

Développement des lèvres.

Cette question d'embryogénie, restée longtemps obscure, a été résolue de la manière la plus complète par notre savant compatriote Coste, dont les travaux ont jeté la plus vive lumière sur le mode de formation du bec-de-lièvre. On admet généralement que ce vice de conformation n'est autre chose qu'un arrêt de développement, plus ou moins compliqué suivant qu'il s'est produit à une période plus ou moins avancée de la vie embryonnaire.

Les lèvres ont pour origine des bourgeons qui, d'abord placés sur les côtés de l'extrémité céphalique, vont au-devant les uns des autres vers la ligne médiane où ils finissent par se rencontrer et se souder.

La lèvre inférieure est formée de deux bourgeons, la lèvre supérieure de trois.

Les deux bourgeons de la lèvre inférieure marchent très vite l'un vers l'autre et il est très rare qu'ils ne parviennent pas à se souder, puisque la science ne possède que trois cas de bec-de-lièvre siégeant à la lèvre inférieure.

Les bourgeons de la lèvre supérieure sont l'un médian, les deux autres latéraux. Le premier a été appelé pas Coste *bourgeon incisif*, les seconds sont les *bourgeons maxillaires*. Le bourgeon incisif renferme les germes des dents incisives et est lui-même composé de deux moitiés symétriques. Il correspond à la cloison des fosses nasales.

Pour Albrecht, chaque moitié du bourgeon incisif serait elle-même composée de deux parties : l'une interne (endognathion), l'autre externe (mésognathion) : mais cette disposition anatomique, d'ailleurs contestée, ne modifie pas dans son ensemble la théorie de Coste que semblent oublier nos auteurs actuels.

Étant donné ces trois bourgeons qui marchent à la rencontre les uns des autres, on conçoit que, sous une influence que nous ignorons d'ailleurs complètement, la rencontre ne se fasse pas soit d'un côté, soit de l'autre, soit des deux à la fois, c'est-à-dire qu'il existe à la naissance un bec-de-lièvre unilatéral ou bilatéral. Il existe aussi des becs-de-lièvre médians par suite de l'écartement des deux moitiés de l'os incisif, mais le cas est tout à fait exceptionnel.

L'arrêt de développement peut porter sur toute la profondeur du bourgeon, c'est-à-dire qu'en même temps que la lèvre sera divisée on observera une fente portant à la fois sur la voûte ou le voile du palais : ce sera un bec-de-lièvre *compliqué* appelé *gueule de loup*. L'arrêt de développement pourra ne consister qu'en une encoche du bord libre de la lèvre supérieure, difformité qui est la plus simple de toutes, ou bien en une division limitée au voile du palais.

Le bec-de-lièvre unilatéral occupe le plus souvent le côté gauche.

Lorsqu'il est bilatéral et accompagné d'une division de la voûte palatine, c'est-à-dire lorsque les deux bourgeons maxillaires ont été frappés à la fois d'arrêt de développement dans toute leur profondeur, le bourgeon médian ou incisif, resté isolé sur la ligne médiane, n'en a pas moins continué à se développer. De plus, n'étant pas bridé en avant par la lèvre supérieure, puisqu'elle fait défaut, ce bourgeon prend parfois des proportions énormes ; il se déjette en avant, devient presque horizontal et forme un véritable bec d'oiseau qui continue la saillie du nez.

Ce tubercule incisif apporte alors un obstacle absolu à la réunion : aussi

faut-il le faire disparaître, ou plutôt le ramener de niveau avec les parties latérales. On a proposé pour cela bon nombre de procédés opératoires : le refoulement, la section, l'excision, le chevauchement, etc., qu'on trouvera décrits dans les ouvrages spéciaux ; l'essentiel est de ne pas le réséquer, puisqu'il contient les germes des dents incisives, mais il faut savoir que la cloison des fosses nasales peut alors être assez hypertrophiée pour que sa section donne lieu à des hémorrhagies graves.

Ce n'est pas ici le lieu de traiter de l'opération du bec-de-lièvre. J'ai indiqué plus haut la manière dont il convient de faire la suture, eu égard au siège de l'artère coronaire. Quant à l'époque où il faut opérer, je pense que, pour le bec-de-lièvre *simple*, c'est dès la naissance, car alors il n'est besoin de faire qu'un simple avivement des bords.

Lorsque le bec-de-lièvre est *compliqué*, que l'aile du nez et le bord correspondant de la lèvre sont fortement déjetés en dehors, qu'il y a une véritable atrophie de la lèvre et que la réunion ne saurait se faire sans débridements soit de la muqueuse, soit même de la peau, l'opération étant alors beaucoup plus grave, à cause de la perte de sang que subit l'enfant, je suis d'avis d'attendre plusieurs mois, sans toutefois dépasser la première année.

Roser, de Marbourg, dit avoir remarqué que l'opération du bec-de-lièvre ne réussit presque jamais entre 3 et 7 ans, par suite de la tendance à la suppuration qu'ont les plaies faites sur les enfants de cet âge : c'est une observation intéressante à vérifier ; mais l'emploi de la méthode antiseptique a modifié certainement les résultats.

RÉGION PALATINE.

La *région palatine* ou *palais* forme la paroi supérieure de la cavité buccale ; elle se compose de deux parties distinctes : l'une antérieure, à base osseuse, constitue la *voûte palatine ;* l'autre postérieure, complètement molle, forme le *voile du palais*. On les désigne encore sous le nom de portion dure et de portion molle du palais.

Bien que ces deux parties soient continues et que leurs affections présentent de grandes analogies, il est néanmoins préférable de les étudier séparément.

De la voûte palatine.

La *voûte palatine*, portion dure du palais, est peut-être, au point de vue anatomique, la région la plus simple du corps humain. Un plan osseux recouvert de chaque côté par une membrane muqueuse, telle est en effet sa structure. Elle fait office de cloison entre la cavité buccale et la cavité des fosses nasales.

La *forme* de la voûte palatine est très variable suivant les sujets et aussi suivant qu'on l'examine recouverte ou non de la muqueuse palatine.

Considérée sur le squelette, elle représente une sorte de plateau horizontal supporté par des piliers verticaux qui sont les arcades alvéolaires. Mais, à l'état frais, les angles formés par la rencontre de ces deux parties sont comblés par la membrane muqueuse, qui présente une épaisseur beaucoup plus grande en

ce point que sur la partie moyenne, ce dont rend exactement compte la figure 100, qui représente une coupe verticale et transversale de la voûte palatine.

Sur cette coupe la voûte palatine à l'état normal a donc la forme d'un *plein cintre* reposant sur deux piliers latéraux qui sont les arcades dentaires et supportant lui-même sur la ligne médiane la cloison des fosses nasales.

La hauteur de la voûte, c'est-à-dire la perpendiculaire abaissée du sommet de

Fig. 100. — *Coupe verticale et transversale de la voûte palatine.*

A, cloison des fosses nasales.
B, cornet inférieur.
C, méat inférieur.
D, cornet moyen.
E, méat moyen.
F, cornet supérieur.
G, méat supérieur.
H, paroi supérieure des fosses nasales.
I, paroi inférieure des fosses nasales.
J, J, cavités orbitaires.
K, K, sinus maxillaires.
L, L, couche glanduleuse de la voûte palatine.
M, M, muqueuse palatine.
N, N, cellules ethmoïdales.
O, O, canal sous-orbitaire.

celle-ci sur un plan horizontal passant au-dessous des dents, est en général de 1 1/2 à 2 centimètres sur des sujets bien conformés : mais cette hauteur peut atteindre des dimensions beaucoup plus grandes : chez certains sujets, en effet, au lieu de former un plein cintre, la voûte palatine forme une *ogive*, en sorte que le centre de la voûte est beaucoup plus élevé et que de ce centre partent deux plans inclinés allant rejoindre les arcades dentaires.

Dans la division congénitale du palais, il n'est pas rare de trouver les deux apophyses palatines du maxillaire supérieur disposées sous forme d'un plan incliné en bas et en dehors, au lieu de former un plan presque horizontal comme à l'état normal : il semble alors que les deux moitiés de la voûte aient été

déjetées en dehors, tout en conservant leurs dimensions primitives. J'ai pu apprécier toute l'importance de cette disposition sur une jeune fille atteinte de division congénitale de la voûte et du voile du palais, que j'ai opérée avec succès à l'hôpital Lariboisière. Dans ces cas, en effet, il y a assez d'étoffe pour refaire une voûte complète : il suffit de décoller la muqueuse de chaque côté, de rabattre les deux lambeaux, qui viennent s'adapter d'eux-mêmes par leurs bords internes, sans qu'il soit nécessaire d'exercer dessus la moindre traction, en sorte que les incisions latérales ne présentent pas d'écartement de leurs bords. Chez ma jeune malade, lorsque les deux lambeaux furent abaissés et mis en contact, il y avait plutôt trop de muqueuse pour combler la perforation.

Les voûtes palatines de forme ogivale sont nécessairement rétrécies dans le sens transversal, ce qui donne lieu à du *prognatisme*. Les arcades dentaires ne se correspondent plus ; les incisives supérieures font, en avant des inférieures, une saillie qui repousse la lèvre en avant, saillie d'autant plus disgracieuse que la lèvre, en général, est plus courte qu'à l'état normal.

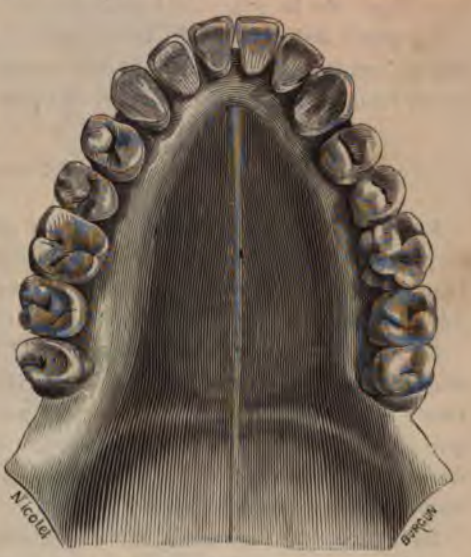

Fig. 101. — *Voûte palatine présentant la forme ogivale.*

On a considéré jusqu'à notre époque cette disposition congénitale comme étant au-dessus des ressouces de l'art, mais il est possible aujourd'hui de la faire disparaître, au moins en grande partie, de rendre à la voûte palatine sa forme, de faire rentrer les incisives en exerçant une pression longtemps soutenue sur les arcades dentaires avec des ressorts appuyant concentriquement ou excentriquement, suivant les cas. La condition indispensable au succès est l'âge du sujet, qui ne doit pas encore avoir accompli son développement complet.

La voûte palatine, concave dans le sens transversal, l'est également dans le sens antéro-postérieur. Sa partie la plus large est en arrière à son union avec le voile, et sa partie la plus étroite en avant, les dimensions en largeur sont à peu près égales aux dimensions en longueur, sauf pour les voûtes ogivales, bien entendu. Sur un adulte bien conformé, elles varient de 4 à 5 centimètres.

A l'occasion des fosses nasales, j'ai étudié la face supérieure de la voûte palatine, ainsi que la pituitaire qui la recouvre : il n'y a donc pas lieu d'y revenir ici.

Il nous reste à examiner : 1° le *squelette de la voûte ;* 2° la *muqueuse palatine ;* 3° les *vaisseaux* et les *nerfs*.

SQUELETTE DE LA VOUTE PALATINE.

Le *squelette de la voûte palatine* est formé par la réunion des deux apophyses palatines du maxillaire supérieur de la portion horizontale des deux palatins.

Au point de jonction de ces quatre parties correspond également le vomer, ce qui permet de résoudre un problème anatomique jadis fort goûté : quel est le point du corps où l'on peut toucher cinq os à la fois avec la pointe d'une aiguille ?

La paroi osseuse est très mince, constituée exclusivement par une lame de tissu compact qui s'épaissit considérablement au niveau des arcades alvéolaires. Sa surface est rugueuse, très inégale, présente des saillies et des dépressions. Parmi les saillies, il en est une médiane, parfois plus développée, que Chassaignac a considérée comme pathologique et à laquelle il a voulu faire jouer un rôle important dans le diagnostic de la syphilis tertiaire ; il l'a désignée du nom d'exostose médio-palatine, mais elle est loin de constituer un symptôme spécifique de la syphilis tertiaire.

La paroï est criblée de trous pour le passage des vaisseaux et des nerfs. Parmi ces trous trois méritent une mention spéciale : le trou palatin antérieur et les trous palatins postérieurs, auxquels font suite les canaux du même nom.

FIBRO-MUQUEUSE PALATINE.

La *membrane muqueuse* de la voûte palatine constitue la partie réellement importante de la région ; elle est tellement adhérente au périoste qu'elle ne constitue avec lui qu'une seule et même membrane qui mérite le nom de *fibro-muqueuse*.

Cette membrane est remarquable : 1° par les rugosités qu'elle présente à sa surface, surtout en avant, derrière le trou palatin antérieur ; 2° par son adhérence très intime à la voûte osseuse au moyen des saillies et des dépressions que j'ai signalées ; 3° par sa résistance, qui permet de la décoller et d'en faire de vastes lambeaux ; 4° par son épaisseur, qui varie du reste suivant les points où on la considère.

La figure 100 reproduit scrupuleusement l'épaisseur de la fibro-muqueuse palatine dans ses différentes parties : c'est ainsi que, sur la ligne médiane, elle est d'une extrême minceur, dans le point où la voûte est précisément renforcée par l'adjonction du vomer (A) ; on peut voir la transparence au travers. Elle s'épaissit en se portant sur les côtes, et arrive jusqu'à acquérir de 5 à 6 millimètres d'épaisseur ; j'ai déjà dit que la voûte doit à cette disposition sa forme cintrée.

Ce qui augmente ainsi l'épaisseur de la fibro-muqueuse palatine c'est l'interposition entre les deux feuillets qui la constituent d'une quantité considérable de glandes en grappe analogues aux glandes labiales ; ces glandes manquent absolument sur la ligne médiane et sont, au contraire, très abondantes sur les côtés, où elles se continuent directement avec la couche glanduleuse du voile du palais.

Ce qui caractérise donc la membrane muqueuse palatine, c'est son union avec le périoste, union si intime qu'on ne peut les séparer l'un de l'autre que par une dissection tout à fait artificielle, que je déclare même presque impossible.

Dans l'épaisseur de la fibro-muqueuse sont situés les nerfs et les vaisseaux. Ces derniers, en particulier, jouent un rôle si important dans la pathologie et la médecine opératoire de cette région, que je dois y insister.

VAISSEAUX ET NERFS DE LA VOÛTE PALATINE.

Les *artères palatines* viennent de trois sources : la palatine postérieure, qui pénètre dans la région par le trou palatin postérieur (CP) ; la palatine antérieure (PA), qui sort du canal palatin antérieur ; ces deux sources sont constantes ;

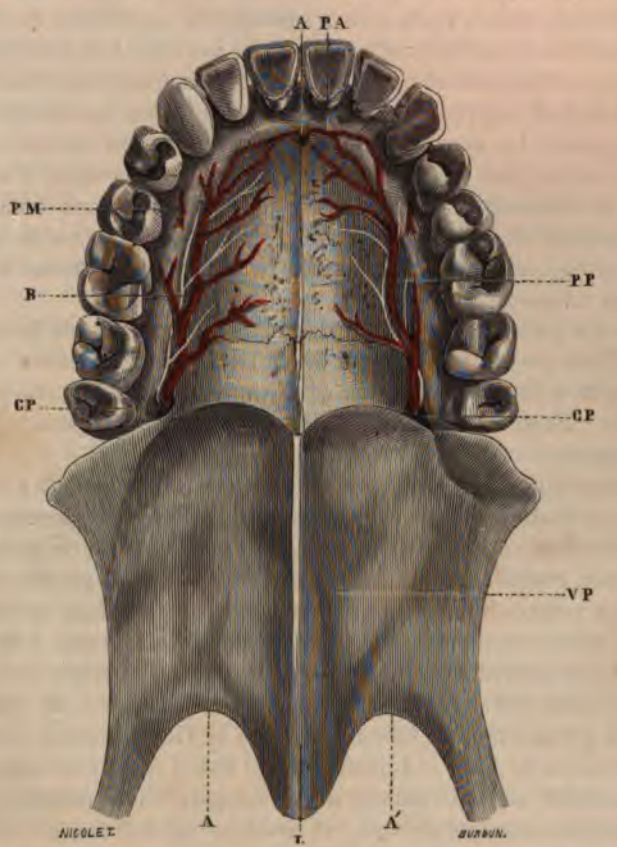

Fig. 102. — *Vaisseaux et nerfs de la voûte palatine. — Voile du palais.*

A, trou palatin antérieur.
AA', bord postérieur du voile du palais.
B, nerf palatin postérieur.
CP, trou palatin postérieur.
L, luette.
PA, artère palatine antérieure.
PM, artère palatine moyenne.
PP, artère palatine postérieure.
VP, voile du palais.

la troisième ou palatine moyenne (PM) l'est beaucoup moins. Ces trois artères s'anastomosent entre elles, mais il est aisé de voir que la plus importante, la véritable artère palatine, est la postérieure.

Le trou palatin postérieur par lequel sort l'artère est situé à l'union de la voûte et du voile, le plus excentriquement possible par rapport à la ligne médiane ; il répond à la portion d'alvéole qui loge la troisième grosse molaire. De ce point l'artère se porte d'arrière en avant, mais de façon à côtoyer toujours l'arcade alvéolaire jusqu'à sa terminaison. La distribution de ses collatérales est penniforme, et c'est de sa partie interne que naissent les principales pour se

terminer par des capillaires sur la ligne médiane. Je montrerai dans un instant toute l'importance de cette disposition dans l'uranoplastie.

Les artères sont beaucoup plus rapprochées de la face profonde que de la face superficielle de la muqueuse ; pour les bien voir, il faut décoller la membrane au niveau du rebord alvéolaire et la rabattre d'avant en arrière.

Ce sont les artères palatines qui fournissent au squelette de la voûte ses éléments de nutrition. Donc, toute lésion susceptible de décoller la muqueuse palatine pourra déterminer la production d'une nécrose. Les perforations pathologiques de la voûte palatine ne reconnaissent pas d'autre mécanisme. C'est le plus ordinairement la présence d'une gomme qui, en se ramollissant, donne lieu à cet accident. La nécrose palatine peut également être le résultat de la scrofule, ou même d'un simple abcès résultant, par exemple, d'une carie dentaire. Aussi le traitement doit-il être dirigé activement dans tous ces cas pour arrêter la marche de la maladie. L'abcès simple de la voûte palatine sera ouvert d'aussi bonne heure que possible pour faciliter d'autant le recollement et prévenir la nécrose.

Lorsqu'on n'a pu s'opposer à l'élimination d'une portion de la voûte palatine, il en résulte une perforation qui n'a aucune tendance à guérir spontanément et d'une gravité telle que toutes les conditions sociales du malade en peuvent être changées : aussi a-t-on songé à y remédier par une opération qui porte le nom d'*uranoplastie*.

Ce point de pratique est si important et s'éclaircit tellement à la lumière des considérations anatomiques précédentes, que je désire m'y arrêter.

Que la perforation de la voûte palatine soit pathologique ou qu'elle existe à la naissance, deux ressources sont offertes au malade : l'autoplastie et la prothèse.

La prothèse compte un bon nombre de partisans, et cela se conçoit, si l'on songe aux perfectionnements qu'ont reçus les obturateurs, à la difficulté, à l'incertitude des opérations autoplastiques, à la répugnance bien naturelle qu'éprouvent certaines personnes à se livrer au chirurgien. Et cependant, d'un autre côté, la perspective de conserver toute la vie une pièce artificielle dans la bouche n'a rien de bien séduisant, et nul doute qu'il soit infiniment préférable de posséder un vrai palais, même au prix d'une pénible restauration ; c'est du moins ma manière de voir : la prothèse ne doit trouver place que là où l'autoplastie a prouvé son impuissance. Une objection sérieuse serait celle-ci : les malades, a-t-on dit, parlent mieux avec un obturateur bien fait qu'après une réparation autoplastique même complète : je réponds que le fait n'est pas assez démontré pour faire pencher la balance du côté de la prothèse et que les résultats obtenus par Trélat prouvent le contraire.

S'il est permis d'ailleurs de discuter l'opportunité d'une intervention chirurgicale dans les cas de division congénitale de la voûte du palais, il n'en saurait être ainsi dans ceux de division acquise. La cause étant presque toujours syphilitique, la perforation survient chez les adultes, qui n'ont par conséquent besoin d'aucune éducation pour retrouver le timbre normal de la voix après l'opération. Là, pas de discussion possible, à mon avis : toute perforation pathologique de la voûte palatine doit être réparée par l'uranoplastie. Il n'y a pas d'autres inconvénients que ceux qui résultent de la difficulté de l'opération, et le malade y trouve tout bénéfice.

Jusqu'à notre époque les perforations du palais avaient été jugées au-dessus

des ressources de l'art : c'est aux travaux de Roux, Dieffenbach, Sédillot, Baizeau, etc., qu'il faut rapporter les progrès qu'a faits la chirurgie à cet égard. Ces perforations étaient jadis abandonnées à elles-mêmes ou bien traitées par la cautérisation. Après avoir énuméré un certain nombre de procédés opératoires, Vidal de Cassis s'exprimait encore ainsi en 1855 : « Il n'est pas nécessaire de dire combien peu de chances de réussite offrent tous ces procédés. Il est bien rare que le lambeau soit suffisant : il est plus rare de pouvoir parfaitement affronter les bords des deux parties qu'on veut réunir ; le tissu cellulaire qui unit la membrane palatine à la voûte de ce nom est très peu abondant et très serré ; les lambeaux, difficilement détachés, sont minces, se mobilisent difficilement aussi et se gangrènent souvent. »

Tailler un lambeau dans le palais n'était pas, en effet, chose facile ; faire vivre ce lambeau était plus difficile encore. Il n'est plus aujourd'hui question des procédés de Roux, de Sédillot, de Krimer, etc., il n'y en a qu'un seul véritablement rationnel : c'est le procédé à double pont de Baizeau. On a réclamé pour Langenbeck, de Berlin, la priorité de ce procédé, mais les dates ont leur éloquence irréfutable : notre compatriote, M. Baizeau, publiait ses observations en 1858, et le premier mémoire de Langenbeck paraissait en 1860. Dans un second mémoire publié l'année suivante, ce dernier auteur insiste sur la nature et le mérite de sa découverte. Il ne se contente pas, dit-il, de prendre la muqueuse palatine comme lambeau : il a imaginé le décollement du périoste, afin d'augmenter l'épaisseur des parties déplacées et de reproduire ainsi une voûte osseuse.

Il n'est pas difficile de réduire à sa juste valeur la découverte du chirurgien prussien. Que disait M. Baizeau en 1858 ? « Je taille de chaque côté de la fistule deux lambeaux longitudinaux parallèles à son grand axe et qui, *détachés de la voûte palatine par leur face profonde*, se continuent en avant et en arrière avec les parties molles. » Qu'a donc fait de plus Langenbeck ? M. Baizeau ne conservait donc pas le périoste dans ses lambeaux ? Est-ce qu'il est possible, après ce que j'ai dit de la fibro-muqueuse palatine, de détacher celle-ci du squelette sans enlever en même temps le périoste ?

Simon et Fergusson ont décrit sous les noms de *procédé ostéo-muqueux*, d'*uranoplastie ostéoïde*, un procédé consistant non pas à décoller la muqueuse palatine, mais à sectionner avec une scie la voûte palatine elle-même au niveau des incisions latérales et à mobiliser l'un vers l'autre les deux lambeaux ainsi obtenus.

Ce procédé a été employé trois fois par M. Lannelongue et paraît lui avoir donné de bons résultats.

Je donne toutefois le préférence au procédé à double pont muqueux de M. Baizeau. Il comprend quatre temps : 1° aviver les bords de la perforation ; 2° pratiquer de chaque côté une incision antéro-postérieure comprenant toute l'épaisseur de la fibro-muqueuse palatine ; 3° décoller de l'os cette dernière dans l'étendue comprise entre l'incision et le bord de la perforation, c'est-à-dire mobiliser la muqueuse ; 4° suturer les lambeaux par leurs bords internes.

Mon intention n'est pas de décrire cette opération, qu'a si bien étudiée dans tous ses détails le docteur Rouge, de Lausanne : je veux seulement appeler l'attention sur les incisions latérales et le rôle qu'y doivent jouer les artères palatines.

L'accident le plus à redouter dans l'uranoplastie, c'est la gangrène des lam-

beaux. Non seulement l'opération échoue dans ce cas, mais encore la perforation est augmentée, et la septicémie a été parfois observée. Tous les efforts du chirurgien doivent donc tendre à l'éviter.

A quelle cause faut-il rattacher cette gangrène des lambeaux? Évidemment à l'insuffisance de leur nutrition. Cette nutrition se fait par les artères palatines. De ces artères la postérieure est la seule importante dans l'espèce : c'est donc elle qu'il faut ménager. *La gangrène ne pourra jamais se produire si l'on conserve dans les lambeaux l'artère palatine postérieure.*

Langenbeck s'est proposé de remplir cette indication en dégageant les palatines postérieures du sillon dans lequel elles rampent avant de pénétrer dans l'épaisseur des tissus. « Cette manœuvre, dit Rouge dans son excellent ouvrage sur le sujet, véritable subtilité opératoire, me paraît, sinon tout à fait impossible, du moins difficile et très chanceuse : à coup sûr, on déchirera plus souvent le vaisseau qu'on ne le mobilisera. »

Rouge pense qu'il n'y a pas à s'occuper de cette artère pendant l'opération. « Si elle est sacrifiée, il surviendra une hémorrhagie qu'on maîtrisera facilement, et les lambeaux, suffisamment nourris par d'autres vaisseaux pourvus de nombreuses anastomoses, n'auront pas à en souffrir. »

Je ne saurais partager la manière de voir de Rouge. La disposition de l'artère palatine postérieure indique, à mon avis, le point où doit porter l'incision latérale.

La plupart des opérateurs n'ont donné aucune règle précise à cet égard, se guidant, comme Rouge, sur la dimension de l'espace à recouvrir.

S'il est de règle, en effet, en autoplastie, de calculer la largeur du lambeau sur la largeur de la perte de substance qu'il s'agit de combler, on doit faire ici une exception : il faut avant tout éviter la gangrène du lambeau, et cette gangrène est imminente si l'on ne conserve pas dans son épaisseur l'agent principal de nutrition, la palatine postérieure. La direction, la situation et la disposition de cette artère étant connues, je crois pouvoir formuler la règle suivante :

Dans toute uranoplastie, QUELLE QUE SOIT LA LARGEUR DE LA PERFORATION, *les incisions latérales doivent toujours porter sur le même point, c'est-à-dire tout près des arcades alvéolo-dentaires et parallèlement à ces arcades.*

Après la gangrène des lambeaux, l'accident le plus redoutable est l'hémorrhagie. Celle-ci est parfois assez abondante pour forcer le chirurgien à suspendre l'opération pendant une demi-heure, une heure, et même pour amener la mort. Tous les auteurs se sont préoccupés vivement de cet accident et ont proposé, pour le combattre, le perchlorure de fer, le tamponnement, le cautère actuel, le détachement des lambeaux, la glace, etc. Il suffira, pour l'éviter à peu près à coup sûr, de respecter les artères palatines postérieures, c'est-à-dire de suivre la règle opératoire précédente.

En résumé, les accidents les plus graves de l'uranoplastie étant la gangrène des lambeaux et l'hémorrhagie ; ces accidents reconnaissant pour cause exclusive la division des artères palatines postérieures ; on les évitera en conservant ces artères dans l'épaisseur des lambeaux, c'est-à-dire en pratiquant l'incision suivant la ligne pointillée représentée figure 104.

Les *nerfs* destinés à la voûte palatine accompagnent l'artère et présentent une distribution identique ; ils proviennent du nerf maxillaire supérieur et sont

purement sensitifs. La sensibilité de la muqueuse palatine est obtuse, mais son décollement cause une très vive douleur.

La voûte palatine est susceptible de présenter les lésions pathologiques analogues à celles qu'on observe dans les autres parties du corps : je ferai néanmoins remarquer que l'abondance des glandes que contient la muqueuse la prédispose plus spécialement au développement des tumeurs adénoïdes.

Du voile du palais.

Le *voile du palais*, portion molle du palais, fait suite à la voûte palatine, à laquelle il adhère de la manière la plus intime et dont il continue la courbure.

FORME ET DIMENSIONS.

Le voile diffère surtout de la voûte en ce que, au lieu d'être fixe comme elle, il constitue une sorte de soupape mobile destinée à se redresser et à intercepter toute communication entre le pharynx et l'arrière-cavité des fosses nasales. Il suffit, pour obtenir ce résultat, que le voile atteigne la position horizontale en même temps que les piliers postérieurs se rapprochent l'un de l'autre à la manière de deux rideaux. Il ne dépasse jamais cette position horizontale, ainsi qu'on l'a cru pendant longtemps.

Lorsque le voile du palais est frappé d'arrêt de développement, lorsqu'il présente une perforation pathologique, ou bien s'il est atteint de paralysie, comme on l'observe si souvent à la suite des affections diphthéritiques, il ne fait plus office d'obturateur, et les liquides reviennent par les fosses nasales au moment de la déglutition ; la voix subit une modification profonde dans son timbre, elle devient nasonnée.

En anatomie descriptive, on considère au voile du palais une face inférieure, concave, face buccale ; une face supérieure, convexe, face nasale ; un bord antérieur, adhérent ; un bord postérieur, libre. Ce dernier présente deux arcades séparées l'une de l'autre par un prolongement qu'on appelle *luette*. De la luette partent deux *piliers*, l'un antérieur, qui va s'attacher à la langue, l'autre postérieur, qui se continue avec la paroi du pharynx. Ces deux piliers circonscrivent dans leur écartement une excavation qui loge l'amygdale.

Quelles sont les dimensions du voile du palais ? Quelles en sont les dimensions respectives par rapport à la voûte ? La plupart des auteurs qui ont figuré ces rapports l'ont fait, à mon sens, inexactement ; ils donnent à la voûte une part relative beaucoup trop grande dans la composition du plafond de la cavité buccale. Voyez, par exemple, les planches, très belles d'ailleurs, de l'atlas de MM. Paulet et Sarazin (t. I, pl. 16, fig. 1 et 2) ; le voile du palais n'offre que 11 millimètres de longueur, tandis que la voûte mesure 26 millimètres. Cela tiendrait-il à ce que ces auteurs, pour leur dessin, se sont servis de pièces congelées ?

La figure 102, où le voile du palais est représenté, a été prise sur un adulte bien conformé, et, s'il est vrai que les dimensions puissent varier dans des proportions assez notables suivant les sujets, le rapport n'en reste pas moins à peu près toujours le même entre la voûte et le voile.

Les dimensions de la luette sont si variables qu'il est préférable de faire partir les mensurations de la base de cet organe, et non de son sommet. Ce dernier peut descendre assez bas pour toucher la base de la langue et déterminer une certaine gêne. Il n'y a aucun inconvénient à l'enlever d'un coup de ciseaux.

Sur la figure 102, une ligne droite étendue du collet des incisives à la base de la luette mesure 8 centimètres ; cette ligne augmenterait légèrement de longueur en suivant la courbure palatine. Sur ces 8 centimètres, 4 environ appartiennent à la voûte et 4 au voile. Je crois donc pouvoir dire que, très variables suivant les sujets dans leurs dimensions absolues, la voûte et le voile du palais présentent une longueur relative sensiblement égale.

J'ai dit plus haut que la largeur de la voûte correspondait généralement à sa profondeur : la largeur du voile est au contraire plus grande que sa longueur d'environ 1 centimètre.

L'épaisseur du voile du palais est considérable ; elle mesure de 5 à 8 millimètres. Contrairement à ce qui existe à la voûte, où la partie moyenne est extrêmement mince, l'épaisseur du voile est uniforme. La figure 89 donne une idée exacte de l'épaisseur respective de la voûte et du voile sur la ligne médiane.

A quelle distance le bord postérieur du voile du palais se trouve-t-il de la paroi postérieure du pharynx ? Si je m'en rapporte à l'observation sur le vivant, cette distance est singulièrement variable suivant les sujets : tantôt ce bord touche presque la paroi ; d'autres fois il existe entre ces deux parties un large espace qui permet l'introduction facile du doigt et l'exploration de l'arrière-cavité des fosses nasales. Peut-être ces variétés ont-elles de l'influence sur le timbre de la voix ; elles en ont certainement sur le résultat que peut donner à ce point de vue la staphylorrhaphie, surtout lorsque cette opération est pratiquée pour une division congénitale du voile, lequel est alors presque toujours atrophié. Dans certains cas rares, le voile n'arrive pas en se redressant à toucher la paroi postérieure du pharynx, ce que M. Lermoyez a désigné sous le nom d'*insuffisance vélo-palatine*. Il en résulte des phénomènes pouvant en imposer pour une paralysie du voile.

Un autre détail qui intéresse vivement le chirurgien pour toutes les explorations pharyngiennes, c'est le rapport précis de la voûte et du voile du palais avec la base du crâne et la paroi antérieure de la colonne cervicale. Ce rapport et le parti qu'on en doit tirer seront plus utilement signalés à propos du pharynx ; l'examen attentif de nos coupes antéro-postérieures en donnera d'ailleurs au lecteur une idée plus exacte que toutes les descriptions possibles.

Superposition des plans.

Les couches dont se compose le voile du palais sont nombreuses. Pour les bien voir, il est utile de pratiquer une coupe transversale comprenant toute l'épaisseur de la région. J'ai pratiqué celle qui est représentée figure 103 immédiatement en arrière de l'orifice postérieur des fosses nasales, au niveau du crochet de l'aile interne de l'apophyse ptérygoïde (C), sur lequel se réfléchit le muscle péristaphylin externe (B).

En procédant de haut en bas, de la face supérieure vers la face inférieure, les plans qui se superposent pour former le voile du palais sont les suivants :

1° Plan muqueux supérieur (D);
2° Premier plan glandulaire (E);
3° Premier plan musculaire (K) (palato-staphylin);
4° Deuxième plan musculaire (F) (péristaphylin interne et pharyngo-staphylin);

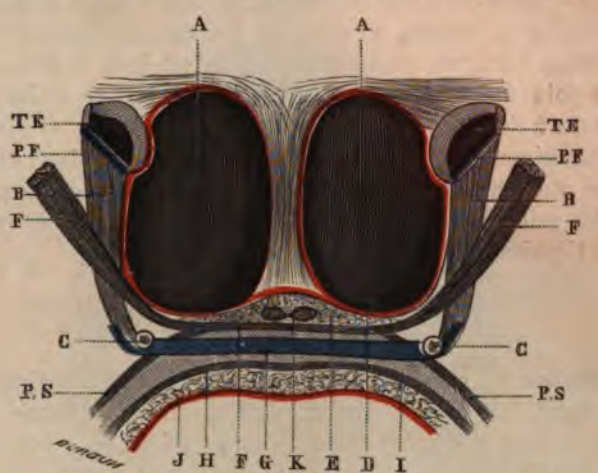

Fig. 103. — *Coupe transversale et verticale du voile du palais* (1/2 schématique).

A, A, orifices postérieurs des fosses nasales.
B, B, muscles péristaphylins externes.
C, C, crochet de l'aile interne de l'apophyse ptérygoïde.
D, muqueuse.
E, couche glandulaire.
F, muscle péristaphylin interne et pharyngo-staphylin.
G, aponévrose palatine.
H, glosso-staphylin.
I, couche glandulaire.
J, muqueuse.
K, muscle palato-staphylin.
P, F, portion fibreuse de la trompe d'Eustache.
P, S, muscle pharyngo-staphylin.
T, E, trompe d'Eustache.

5° Plan fibreux (G) (péristaphylin externe);
6° Troisième plan musculaire (H) (glosso-staphylin);
7° Deuxième plan glandulaire (I);
8° Plan muqueux inférieur (J).

Tous les éléments qui entrent dans la composition du voile du palais sont donc compris entre deux plans muqueux qui, écartés l'un de l'autre au niveau de son bord adhérent, se réunissent l'un à l'autre au niveau du bord libre, où il n'y a plus d'interposé entre eux qu'un peu de tissu conjonctif.

Je n'ai que peu de chose à dire sur chacun de ces plans en particulier, la description des organes qui les constituent appartenant à l'anatomie descriptive.

Chacune des *muqueuses* qui recouvrent les deux faces du voile participe aux caractères anatomiques et aux aptitudes pathologiques de la muqueuse correspondante des cavités buccale et nasale.

Les *deux couches glandulaires* diffèrent d'épaisseur : la couche inférieure contient un bien plus grand nombre de glandes que la couche supérieure. Ce sont ces glandes qui donnent naissance aux tumeurs adénoïdes du voile du palais, bien étudiées par Michon et Nélaton. Ces adénomes sont remarquables en ce qu'ils sont toujours énucléables. Ils proéminent dans la bouche et peuvent atteindre le volume d'une orange, au point d'amener une gêne considérable de la respiration. Une simple incision pratiquée à leur surface sur la muqueuse suffit pour en pratiquer l'extraction.

Les *trois couches musculaires*, que l'on peut diviser en supérieure, moyenne et inférieure, sont loin de présenter la même épaisseur, ainsi que le démontre la figure 103. Tout en attirant le voile en haut (péristaphylin interne) ou en bas (pharyngo et glosso-staphylin), les muscles exercent sur lui une certaine traction latérale, les fibres d'un côté se confondant sur la ligne médiane avec celles du côté opposé : il en résulte qu'après la division médiane du voile les deux moitiés s'écartent. Le même phénomène se produit dans la division congénitale du voile, à ce point qu'on serait tenté dans certains cas de croire à son absence.

Cette tendance à l'écartement des deux moitiés du voile est quelquefois assez forte pour déterminer des tiraillements sur les sutures et faire échec à la réunion : c'est ce qui détermina Dieffenbach à pratiquer de chaque côté une incision libératrice parallèle à la suture, longue de 1 centimètre environ et comprenant toute l'épaisseur du voile.

COUCHE FIBREUSE.

La *couche fibreuse* du voile du palais mérite de fixer l'attention. Je l'ai reproduite sur la figure 104 en EE avec ses dimensions et sa forme normales. Elle occupe toute la largeur du voile, mais elle est loin d'en occuper toute la longueur. J'ai déjà fait remarquer que cette membrane fibreuse, appelée encore aponévrose du voile du palais, est la source d'une illusion pour le chirurgien quand il pratique le toucher de la voûte palatine avec un instrument et même avec les doigts. C'est qu'en effet elle fait suite à la voûte palatine et constitue un plan si bien tendu, si résistant, que la sensation fournie par la voûte osseuse se continue jusqu'au bord postérieur de cette lame, bord tranchant très facile à sentir avec le doigt.

Dans les mouvements d'élévation et d'abaissement qu'exécute le voile du palais, cette partie fibreuse reste absolument immobile; c'est elle qui a reçu le nom de portion horizontale, par opposition à la partie placée en arrière : celle-ci, obliquement dirigée en bas, est seule susceptible de mobilisation.

La lame fibreuse occupe environ le tiers antérieur de la longueur totale du voile. On l'a quelquefois décrite comme étant l'épanouissement du tendon du muscle péristaphylin externe, mais cela n'est pas exact : elle constitue un plan indépendant de ce muscle. En avant, elle s'insère sur le bord postérieur de la voûte osseuse du palais; sur les côtés, aux crochets de l'aile interne de l'apophyse ptérygoïde. La vérité est que le tendon du péristaphylin externe vient y prendre insertion et qu'elle constitue pour le muscle le véritable point d'insertion fixe. Aussi est-ce une erreur de dire que le muscle péristaphylin externe a pour principale fonction de tendre le voile du palais, et l'expérience propre à le démontrer est facile à faire : le corps charnu du muscle étant découvert, exercez une traction de bas en haut, et vous verrez que c'est à peine si le voile du palais éprouvera un mouvement de tension. Le voile est naturellement tendu par la lame fibreuse palatine, et une nouvelle preuve qu'elle suffit à produire ce résultat, c'est que le voile est tendu sur le cadavre aussi bien que sur le vivant. Sans nier que le péristaphylin externe puisse agir sur le voile du palais, je pense, avec de Trœltsch, que ce n'est là qu'une action très secondaire; ce muscle a pour fonction principale, en prenant son point fixe en bas sur l'aponévrose palatine, d'exercer une traction sur la poitrine fibreuse de la

trompe d'Eustache, à laquelle il s'insère en haut, et d'ouvrir ce conduit à chaque mouvement de déglutition.

Les vaisseaux du voile du palais n'offrent qu'un intérêt médiocre. Je ferai remarquer qu'il en existe si peu sur la ligne médiane que la division du voile

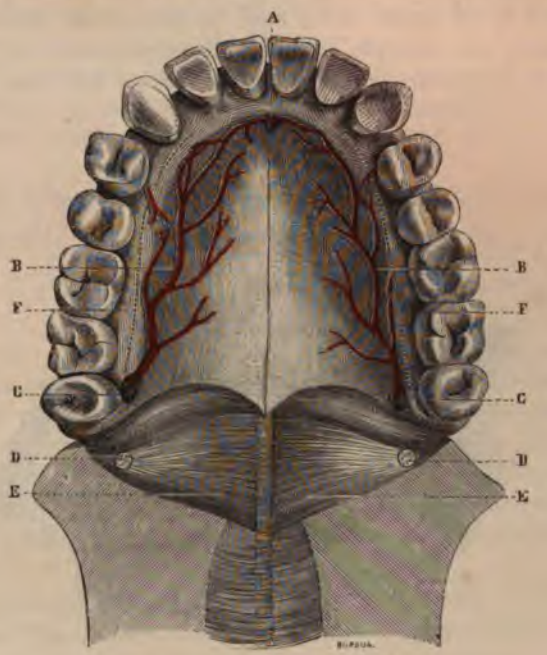

Fig. 104. — *Aponévrose palatine.*

A, trou palatin antérieur.
B, B, artères palatines postérieures.
C, C, trou palatin postérieur.
D, D, coupe du crochet de l'aile interne et de l'apophyse ptérygoïde.
E, E, aponévrose palatine.
F, F, ligne suivant laquelle il convient de pratiquer les incisions latérales dans l'opération de l'uranoplastie.

peut être faite en ce point, presque à blanc, avec le bistouri. Les artères proviennent : de la palatine supérieure, branche de la maxillaire interne ; de la palatine inférieure, branche de la faciale, et de la pharyngienne inférieure, branche de la carotide externe. Les veines se rendent vers la fosse zygomatique ou bien dans la jugulaire interne.

Les lymphatiques aboutissent aux ganglions qui siègent à l'angle de la mâchoire.

Quant aux nerfs, ils proviennent des nerfs palatins et du glosso-pharyngien. Le péristaphylin externe reçoit son filet de la branche motrice du trijumeau.

Que le voile du palais soit divisé à la naissance, qu'il ait été fendu par le chirurgien dans le but de porter des instruments dans l'arrière-cavité des fosses nasales, que des ulcérations syphilitiques ou scrofuleuses en aient détruit une partie, on peut y remédier par une opération qui porte le nom de *staphylorrhaphie* et qui fut exécutée pour la première fois, avec succès, par Roux en 1819. Il est juste de dire que Le Morinier d'abord, Jourdain, de Graefe, avaient déjà fait des tentatives avant Roux, mais c'est à ce chirurgien que l'on doit d'avoir vulgarisé la staphylorrhaphie. 4-18-96.

DU PLANCHER DE LA BOUCHE.

Que doit-on désigner sous le nom de *plancher de la bouche?* Les auteurs ne sont pas d'accord à cet égard, et il y a ici, ce me semble, plus qu'une question de mots : Blandin, par exemple, considère le plancher de la bouche comme faisant partie de la région sus-hyoïdienne et décrit ces deux régions sous le nom de glosso-sus-hyoïdienne.

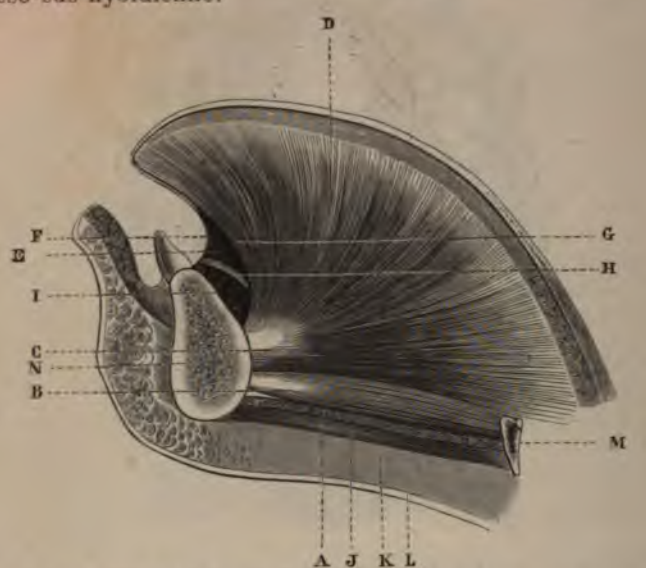

Fig. 105. — *Région du plancher de la bouche vue sur une coupe médiane antéro-postérieure* (enfant).

A, muscle mylo-hyoïdien.
B, muscle génio-hyoïdien.
C, muscle génio-glosse.
D, langue.
E, cavité sublinguale.
F, muqueuse buccale.
G, bord antérieur du génio-glosse.
H, canal de Warthon.
I, glande sublinguale.
J, couche celluleuse.
K, tissu cellulo-graisseux sous-cutané.
L, peau.
M, coupe de l'os hyoïde.
N, coupe de l'os maxillaire inférieur.

Il résulte de là une certaine confusion qu'il serait bon de faire disparaître. N'est-il pas évident, en effet, que la langue, que la glande sublinguale, ne sont pas situées dans le cou, tandis que la glande sous-maxillaire en fait bien réellement partie? La difficulté provient de ce qu'un certain nombre d'organes sont communs à l'une et à l'autre région, mais n'est-ce pas ce que nous voyons à peu près partout? Quelle sera donc la limite entre ces deux régions, le plancher de la bouche et la région sus-hyoïdienne? Elle me paraît parfaitement établie par le muscle mylo-hyoïdien, véritable sangle contractile qui ferme en bas la cavité buccale. Cette manière de voir repose sur la considération pathologique suivante : toutes les fois qu'une tumeur se développe dans les organes situés au-dessus du muscle mylo-hyoïdien, elle se porte vers la cavité buccale, et c'est par la bouche que le chirurgien en pratique l'exploration et l'extirpation, s'il y a lieu. Lorsque la tumeur a pour point de départ, au contraire, les organes situés au-dessous de ce muscle, elle fait saillie dans la région sus-hyoïdienne,

et c'est de ce côté qu'il convient de l'attaquer. Ce n'est donc pas, ainsi que je le disais, une simple question de mots.

Le plancher de la bouche est par conséquent une région limitée en haut par la cavité buccale et en bas par le muscle mylo-hyoïdien. Tout ce qui est au-dessus de ce muscle appartient à la bouche, c'est-à-dire à la face ; tout ce qui est au-dessous se rattache au cou et dépend du tronc.

Le plancher de la bouche est en grande partie occupé par la langue. Entre la face inférieure de la langue devenue libre, et la face postérieure de la mâchoire inférieure, existe un petit espace occupé presque exclusivement par la glande sublinguale.

Le plancher de la bouche se subdivise donc naturellement en deux portions : 1° la *portion linguale;* 2° la *portion sublinguale.*

I. Portion linguale.

La *portion linguale* du plancher de la bouche comprend la langue, ainsi que les vaisseaux et nerfs qui s'y rendent. Je n'ai pas à envisager ici la langue comme organe du goût, ni comme organe de phonation, ce qui est du ressort de la physiologie : aussi ne ferai-je que mentionner la muqueuse linguale, dont l'histoire est si complètement faite dans les traités d'anatomie descriptive. Je signalerai seulement quelques points d'anatomie qui se rattachent directement à la chirurgie.

La langue est une masse charnue composée de fibres musculaires intrinsèques au milieu desquelles viennent se terminer des muscles dits extrinsèques en y formant un lacis inextricable. Il existe dans l'intervalle des fibres musculaires très peu de tissu conjonctif et une très petite quantité de graisse : aussi les inflammations phlegmoneuses de la langue sont-elles rares. Cependant elles existent, et la *glossite* peut devenir assez intense pour provoquer des phénomènes asphyxiques qu'il faut combattre à l'aide de larges débridements. La glossite peut être le résultat d'applications de substances septiques à la surface de la langue.

C'est à la texture serrée de la langue et aussi à l'épaisseur de la muqueuse qui en recouvre la face dorsale qu'est due la physionomie toute particulière que prennent les abcès de la région. Ils forment une tumeur très limitée, saillante et *dure*, que le chirurgien prendra toujours, s'il n'est prévenu, pour une tumeur solide.

J'en dirai autant des corps étrangers de la langue, qui déterminent une induration capable d'en imposer pour un cancer.

Les plaies de la langue son très rares. Il faut employer la suture, si les lèvres sont très écartées ou s'il existe un lambeau. Les hémorrhagies de la langue sont souvent fort difficiles à arrêter, et la ligature de l'artère linguale correspondante sera parfois indispensable.

J'ai à peine besoin de rappeler ici que la langue est l'un des sièges de prédilection du cancer.

On peut trouver dans la langue des lipomes, des fibromes, des kystes, des tumeurs érectiles, etc., etc., comme dans toutes les autres parties du corps.

La langue est susceptible d'une hypertrophie générale, d'une sorte d'élé-

phantiasis auquel on a donné le nom de *macro-glossie*. Il faut combattre cette affection par des excisions partielles.

On y rencontre des ulcérations de nature très variées : syphilitiques, scrofuleuses, tuberculeuses; d'autres sont produites par le contact de débris dentaires. Dans l'épaisseur de la langue, le doigt constate parfois la présence de tumeurs multiples et dures qui ne sont autre chose que des gommes.

Je mentionnerai encore les plaques muqueuses, les fissures, etc., et aussi le *psoriasis buccal*, qui peut être le point de départ d'une affection beaucoup plus grave, l'épithélioma.

La langue est solidement fixée à la place qu'elle occupe. Ses points d'attache sont : l'os hyoïde, l'apophyse styloïde et surtout le corps de la mâchoire inférieure. Ajoutons-y la muqueuse linguale, qui sert de moyen d'union en se réfléchissant sur les arcades alvéolaires.

La muqueuse peut être portée directement de la langue sur le maxillaire inférieur et constituer ainsi une variété d'*ankylo-glosse*. Il existe alors autour de la langue une sorte de canal dont la paroi supérieure est formée par la muqueuse buccale. Trélat observa un cas de ce genre : au niveau du frein, il y avait un petit orifice; il suffit, pour guérir le malade et libérer la langue, d'inciser avec des ciseaux ce repli muqueux.

Très rarement on a observé une véritable ankylo-glosse, c'est-à-dire la soudure complète de la langue avec le plancher de la bouche. M. Duplouy, de Rochefort, a signalé un de ces faits à la Société de chirurgie (séance du 30 mai 1883). Peut-être s'agissait-il plutôt dans ce cas d'une absence de la langue. Avant de pratiquer une opération quelconque pour libérer la langue, il faut, comme pour le bec-de-lièvre compliqué, attendre que l'enfant soit suffisamment développé, c'est-à-dire au moins une année.

Lorsque le chirurgien pratique la résection de la partie moyenne du corps de la mâchoire inférieure, il coupe nécessairement l'insertion des muscles génio-glosses : n'étant plus alors retenue en avant, obéissant à son propre poids, la langue tombe en arrière, abaisse l'épiglotte sur la glotte et détermine l'asphyxie; le renversement de la langue peut aller jusqu'à l'oblitération complète du pharynx.

En conséquence, on devra préalablement fixer la langue avec une pince appropriée ou mieux à l'aide d'un fil passé dans la pointe. Il y a toutefois à l'emploi de cette manœuvre un inconvénient qui n'a peut-être pas encore été signalé et qui exige certaines précautions. Le voici.

A l'état normal, la base de la langue surplombe l'orifice supérieur du larynx, qui se trouve ainsi caché, et nous savons que c'est là l'un des obstacles au passage des aliments dans les voies respiratoires. Or, lorsqu'on porte fortement la langue en avant, qu'on la sort de la bouche, cette disposition n'existe plus, et les liquides qui suivent le plancher de la bouche peuvent tomber directement dans le pharynx; le sang qui coule en abondance pendant ces sortes d'opérations s'engouffre alors dans la trachée, dans les bronches, et détermine une asphyxie immédiate, comme Demarquay en a rapporté un exemple. Par la traction de la langue hors de la bouche, on évite donc l'asphyxie par obstruction de la glotte, mais on favorise l'introduction du sang dans les voies aériennes, ce qui ne vaut guère mieux.

En conséquence, après avoir fixé la langue par sa pointe, il faut soigneuse-

ment recommander à l'aide de la maintenir à sa place sans la laisser tomber en arrière, et aussi sans la tirer trop en avant.

Une fois l'opération terminée, tout danger n'a pas disparu, et il existe des observations où l'asphyxie est survenue subitement quelques heures après. Une bonne précaution à prendre est d'incliner la tête du malade sur le côté pour éviter l'effet de la pesanteur, et surtout de fixer la langue en passant dans son épaisseur l'un des fils qui servent à suturer la lèvre inférieure.

Lorsqu'un malade soumis à l'influence du chloroforme est dans la résolution absolue, la langue obéit aux lois de la pesanteur absolument comme après la section des génio-glosses, et cela d'autant plus que la tête est plus portée en arrière; c'est là le mécanisme ordinaire de la mort par le chloroforme, lorsqu'elle est le résultat de l'asphyxie, ce qui est la règle. Aussi faut-il avoir toujours une pince à sa disposition pour attirer la langue en avant et ne pas maintenir la tête du malade trop renversée en arrière, ce qui facilite le chute de la langue et le contact de sa base avec la colonne vertébrale.

M. Laborde a beaucoup insisté dans ces derniers temps sur les *tractions rythmées de la langue* lorsque le sujet ne respire plus, et cette manœuvre paraît avoir rendu de réels services.

2. Portion sublinguale.

Pour bien voir la *région sublinguale*, il faut porter la pointe de la langue en haut, vers le palais : on aperçoit alors un espace quadrilatère limité en arrière par la face inférieure de la langue, en avant par l'arcade dentaire, et se terminant en pointe sur les côtés au niveau de la première grosse molaire environ.

Il est remarquable que cette région si bien circonscrite, si simple en apparence, qui ne renferme qu'un nombre très limité d'organes faciles à voir, ait tenu et tienne encore aujourd'hui en échec anatomistes et pathologistes. Peu de parties du corps ont donné lieu à autant de discussions que ce petit coin de la bouche. Je m'efforcerai d'en présenter une description claire et complète, d'expliquer les phénomènes pathologiques dont elle est le siège, avec l'espoir, sinon de lever tous les doutes, au moins de les diminuer.

Conformation extérieure.

Lorsque la pointe de la langue est portée en haut et touche la voûte palatine, on aperçoit sur la ligne médiane un repli (D, fig. 106) de la muqueuse, qui de la face inférieure de la langue se porte à la face postérieure du corps de la mâchoire et sépare cette région en deux moitiés latérales parfaitement symétriques : c'est le frein de la langue. Il s'étend parfois jusque vers la pointe de cet organe et peut alors en gêner un peu les mouvements : aussi est-on dans l'habitude de faire la section de ce repli muqueux quand il est trop saillant, opération que l'on pratique avec le gros bout de la sonde cannelée et des ciseaux, sans qu'il doive s'écouler une goutte de sang.

De chaque côté du frein se voient les veines ranines, qui font un léger relief à la surface de la muqueuse et donnent lieu à une coloration noirâtre.

En approchant de l'arcade dentaire, on trouve de chaque côté une saillie de forme elliptique obliquement dirigée en arrière et en dehors ; cette saillie occupe

la plus grande partie de la région et n'est autre que la glande sublinguale (BB). Sur cette saillie, à la surface de la muqueuse, se voit une crête ondulée au sommet de laquelle apparaissent à l'œil nu de petits orifices auxquels aboutissent les conduits excréteurs de la glande sublinguale (CC).

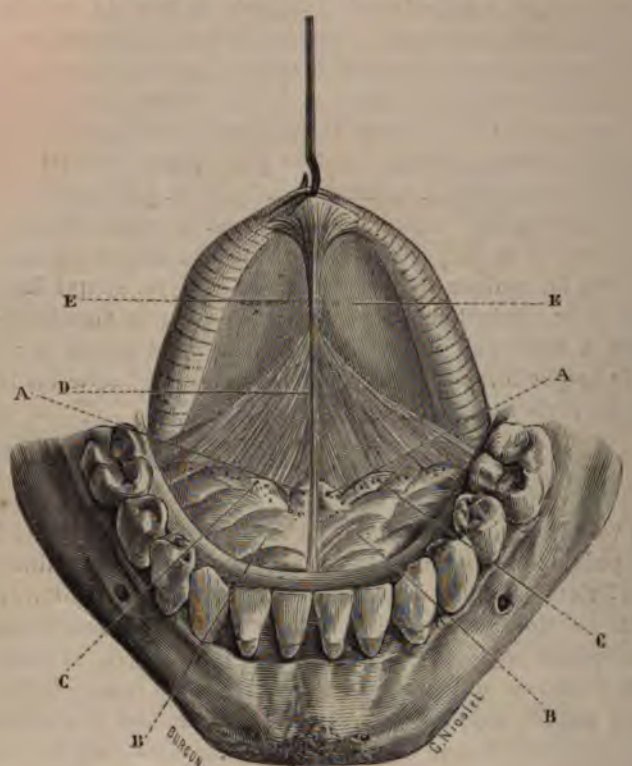

Fig. 106. — *Région sublinguale.*

A, A, orifices des canaux de Warthon.
B, B, glandes sublinguales.
C, C, orifices des conduits excréteurs des glandes sublinguales.
D, frein de la langue.
E, E, face inférieure de la langue.

Deux orifices A, A, occupent la partie la plus interne de la crête et sont séparés l'un de l'autre seulement par le frein. Beaucoup plus développés que les précédents, ils représentent les embouchures des canaux excréteurs de la glande sous-maxillaire ou canaux de Warthon.

Superposition des plans.

Au-dessous de la muqueuse on trouve la glande sublinguale.

J'ai démontré, en 1858, que la glande sublinguale est constituée par une agglomération de glandes en grappe indépendantes les unes des autres, munies chacune d'un conduit excréteur s'ouvrant au sommet de la crête signalée précédemment et variant en nombre de 18 à 30.

Je crus à cette époque, et je crois encore aujourd'hui, devoir faire jouer un

rôle important à ces glandes dans la production de la *grenouillette*, mais je fus alors trop exclusif, ainsi que je le dirai dans un instant.

Au-dessous de la glande sublinguale se trouve, accolé à sa face profonde et la parcourant dans toute son étendue, le canal de Warthon (C, fig. 107), accompagné de la veine linguale et du nerf lingual. A cette même place répondent le plexus nerveux sublingual et le ganglion sublingual.

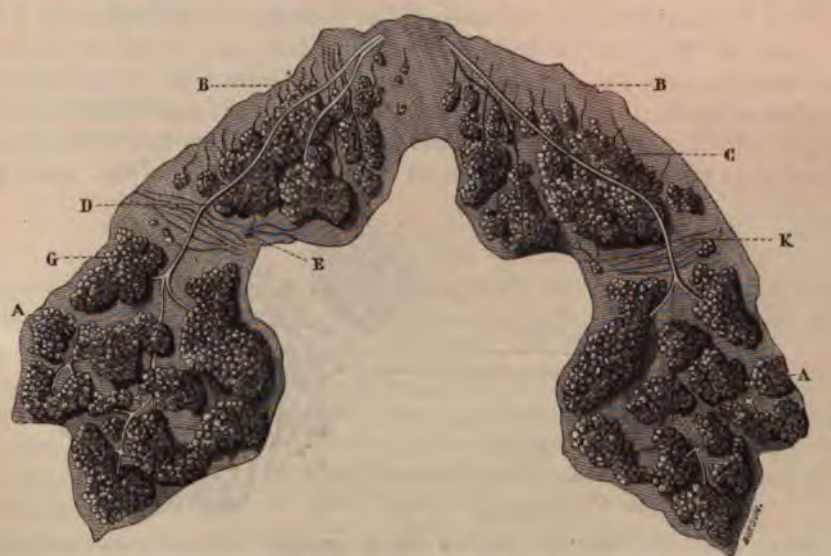

Fig. 107. — *Glandes sous-maxillaires et sublinguales vues par leur face interne* (enfant). *Elles ont été préalablement comprimées et étalées entre deux plaques de verre après macération dans l'acide tartrique.*

A, A, glandes sous-maxillaires.
B, B, glandes sublinguales avec leurs conduits excréteurs.
C, canal de Warthon.
D, glande dite de Bartholin.
E, ganglion nerveux sublingual.
G, lobule de la glande sous-maxillaire.
K, fibres du nerf lingual séparant les deux glandes. Ces fibres ont été dissociées par la préparation.

Le *canal de Warthon* est donc situé dans le plancher de la bouche, tandis que la glande sous-maxillaire qui lui donne naissance occupe la région sus-hyoïdienne : aussi un calcul développé dans ce canal fera-t-il saillie dans la bouche sous la muqueuse et devra être extrait par cette voie, tandis qu'un calcul développé dans la glande manifestera sa présence au-dessous de la mâchoire et tendra à s'éliminer par la peau. Le canal de Warthon s'engage, en effet, au-dessus du muscle mylo-hyoïdien, aussitôt qu'il est sorti de la glande.

J'ai dit qu'il était accolé à la face profonde de la glande sublinguale : il faut ajouter qu'il est plus rapproché du bord supérieur de cette glande, ainsi que le démontrent les figures 107 et 109.

Les parois de ce canal sont minces et aplaties de façon à lui donner complètement l'aspect d'une veine sur le cadavre. Il est rectiligne, sauf à sa partie terminale, où je l'ai trouvé recourbé en forme de crochet, détail qui peut avoir une certaine importance pour le cathétérisme. Le canal de Warthon représenté figure 108 appartenait à un homme adulte de taille ordinaire ; sa lon-

gueur est de 5 centimètres environ et sa largeur d'à peu près 3 millimètres.

Bien que très régulier, le calibre n'est pas absolument uniforme ; il était un peu renflé sur ce sujet après avoir reçu un affluent provenant d'une glande accessoire, ce qui n'est pas constant. Le point le plus étroit est l'orifice buccal, qui mesure à peine 1 millimètre de diamètre; cet orifice est très contractile.

Il résulte de ces dimensions que le cathétérisme du canal de Warthon est possible, facile même, à l'aide d'une soie de sanglier ou d'un stylet fin.

J'ai été fort surpris de la résistance que présentent à la distension les parois du canal de Warthon, malgré leur extrême minceur. Après en avoir lié l'extrémité buccale, j'ai introduit une canule à l'autre bout et j'ai poussé de l'air dans sa cavité; le canal supporte, sans se rompre, une pression que je n'ai pas calculée, mais qui est considérable; car plusieurs fois j'ai eu peine à en vaincre la résistance. Non seulement le canal ne se rompt pas, mais il ne

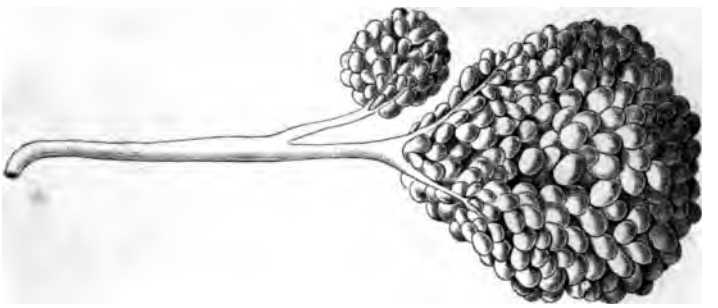

Fig. 108. — *Glande sous-maxillaire avec son conduit excréteur. — Grandeur naturelle* (adulte). *Le canal de Warthon a été préalablement insufflé.*

se laisse pas distendre au delà de son calibre normal; *il est absolument inextensible* et dépourvu d'élasticité, circonstance qui me paraît jouer un rôle très important dans l'histoire de la grenouillette aiguë.

Le canal de Warthon, les vaisseaux et nerfs qui l'accompagnent, sont plongés au sein d'un tissu cellulaire lâche, lamelleux.

Parmi les organes qui accompagnent le canal de Warthon, je signalerai plus spécialement le nerf lingual, à cause des névralgies dont il peut être atteint et des opérations qui en sont la conséquence.

Ce nerf est situé à 5 millimètres du point de réflexion de la muqueuse buccale sur le côté de la langue. Une incision pratiquée dans le sillon linguo-gingival, et plus rapprochée de la gencive que du bord de la langue, lui sera parallèle; il est tout à fait superficiel : l'incision destinée à le découvrir ne doit intéresser que la muqueuse et une faible couche de tissu cellulaire. On peut alors le saisir, le disséquer avec des ciseaux et le poursuivre jusqu'au niveau du bord antérieur du ptérygoïdien interne. C'est à Michel, de Nancy, que revient le mérite d'avoir pour la première fois pratiqué cette opération sur le vivant.

Au-dessous nous trouvons le génio-glosse (C, fig. 105), dont les fibres divergent de ce point sous forme d'éventail pour se porter les unes vers la pointe, les autres vers le milieu et la base de la langue.

Au-dessus du génio-glosse se rencontre le muscle génio-hyoïdien (B, fig. 105), qui se confond en quelque sorte avec le précédent.

Plus profondément encore se voit le muscle mylo-hyoïdien (A, fig. 105), que j'ai pris comme limite de la région.

En procédant de haut en bas, le plancher de la bouche se compose donc des couches suivantes :

1° La muqueuse avec son frein et les orifices des conduits excréteurs des glandes sublinguales et sous-maxillaires ;

2° Les veines et artères ranines et la glande sublinguale ;

3° Le canal de Warthon, le nerf lingual, le plexus sublingual, la veine linguale ;

4° Une couche de tissu conjonctif (bourse muqueuse sublinguale) ;

5° Les muscles génio-glosses ;

6° Les muscles génio-hyoïdiens ;

7° Le muscle mylo-hyoïdien, qui sert de limite au plancher de la bouche et à la région sus-hyoïdienne.

DE LA BOURSE MUQUEUSE SUBLINGUALE.

Que le lecteur veuille bien jeter un coup d'œil sur la figure 109, qui représente une coupe médiane antéro-postérieure du maxillaire inférieur et du plancher de la bouche sur un sujet adulte.

La muqueuse linguale, partie de la pointe de la langue, tapisse la portion libre de la face inférieure de cet organe et va ensuite s'attacher à la face postérieure de la mâchoire pour se continuer avec la muqueuse gingivale. Cette insertion a lieu tout près du bord supérieur de la mâchoire, à quelques millimètres de l'incisive.

Le génio-glosse, au contraire, s'attache à la face postérieure de la mâchoire, beaucoup plus près de son bord inférieur. Entre ces deux plans, l'un superficiel ou muqueux, l'autre profond ou musculaire, existe donc un espace considérable qui, sur ce sujet, ne mesure pas moins de 16 à 17 millimètres en bas. C'est dans cet espace et à la partie inférieure que se trouvent situés la glande sublinguale (F) et les canaux qui y sont accolés. C'est même la présence de la glande qui fait que la muqueuse abandonne le muscle génio-glosse pour passer au-dessus d'elle.

Or, cet espace est tapissé dans toute son étendue par une membrane recouverte d'une couche épithéliale, et elle mérite à tous égards le titre de bourse muqueuse sublinguale. On l'a souvent désignée sous le nom de bourse de Fleischmann, et avec raison, car voici ce que dit cet anatomiste : « Si de l'un ou de l'autre côté du frein on détache la muqueuse de la langue, on trouve, auprès de ce frein et couchée sur le muscle génio-glosse, derrière le conduit de Warthon et ceux de Rivinus, une petite bourse muqueuse ovalaire divisée en locules par des cloisons celluleuses, bourse sublinguale, dont l'existence semble importante à connaître pour la connaissance de la ranule. »

L'existence de cette bourse muqueuse sublinguale est incontestable ; tous ceux qui voudront prendre la peine de pratiquer une coupe médiane antéro-postérieure la trouveront toujours sans la moindre difficulté sur la tranche de cette coupe ; je pense que c'est pour n'avoir pas appliqué à sa recherche ce mode de préparation que tous les auteurs en ont, jusqu'à présent, contesté la présence

La bourse muqueuse sublinguale est donc le résultat de l'écartement de la

muqueuse linguale et du muscle génio-glosse, par suite de l'interposition entre ces deux plans de la glande sublinguale.

Cette bourse aplatie a la forme d'un triangle. Il n'en existe qu'une seule,

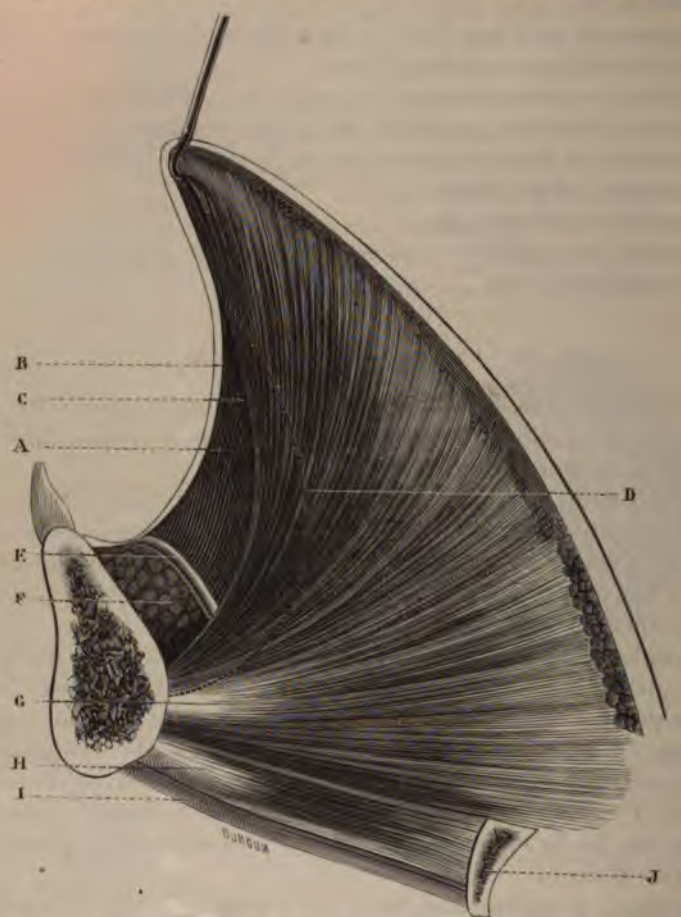

Fig. 109. — *Bourse muqueuse sublinguale dite de Fleischmann, vue sur une coupe antéro-postérieure du plancher de la bouche.*

A, cavité de la bourse muqueuse sublinguale.
B, paroi antérieure ou muqueuse.
C, paroi postérieure ou musculaire.
D, ligne pointillée indiquant la profondeur de la bourse.
E, canal de Warthon.
F, glande sublinguale.
G, muscle génio-glosse.
H, muscle génio-hyoïdien.
I, muscle mylo-hyoïdien.
J, os hyoïde.

divisée sur la ligne médiane, sous forme de bissac, par le frein de la langue. Elle présente à considérer deux faces : l'une, accolée à la muqueuse du plancher de la bouche ; l'autre, tapissant la face antérieure du génio-glosse. La base correspond au corps de la mâchoire, le sommet au point où cesse le frein de la langue. Elle s'étend sur les côtés jusqu'à la première ou à la deuxième grosse molaire, ainsi que le montre la figure 110, qui représente la bourse muqueuse vue de face. Les dimensions varient suivant celles du sujet lui-même : sur les figures que j'ai représentées, la hauteur est de 45 millimètres; la profondeur

mesurée en D (fig. 109) est de 17 millimètres. C'est également aussi à peu près la largeur de la base du triangle isocèle que forment les deux parois de la bourse sur une coupe antéro-postérieure.

La glande sublinguale et le canal de Warthon ne sont pas compris dans la cavité de la bourse muqueuse, pas plus que les ligaments croisés du genou,

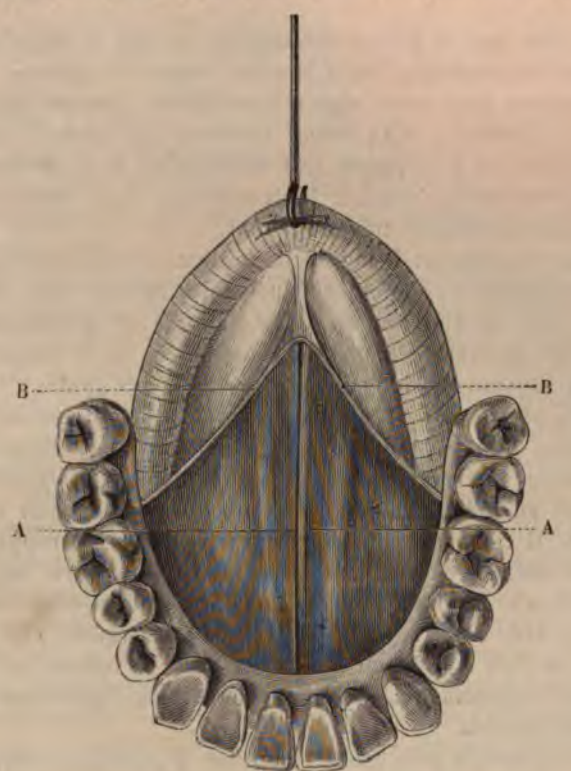

Fig. 110. — *Bourse muqueuse sublinguale vue de face après qu'on en a enlevé préalablement la paroi antérieure ou muqueuse.*

A, A, interstices des deux muscles génio-glosses. — B, B, bords de la muqueuse.

par exemple, ne sont compris dans la cavité de la synoviale articulaire. La séreuse tapisse leur face postérieure et les maintient accolés à la face profonde de la muqueuse, de sorte que le trajet de la séreuse doit être ainsi décrit: partie en haut de l'origine du frein de la langue, elle tapisse la face profonde de la muqueuse du plancher de la bouche, rencontre la glande sublinguale et le canal de Warthon, dont elle recouvre la face postérieure, s'applique à la face postérieure de la mâchoire jusqu'à l'insertion des génio-glosses, se réfléchit à la face antérieure de ces muscles pour aller rejoindre son point de départ. La cavité de la séreuse est donc située immédiatement en arrière de la glande sublinguale et du canal de Warthon.

La bourse muqueuse sublinguale présente parfois des cloisonnements qui peuvent en diviser la cavité en vacuoles plus ou moins indépendantes, ainsi qu'on l'observe d'ailleurs dans la plupart des cavités analogues, la bourse prérotulienne, par exemple.

La région sublinguale est fréquemment le siège de tumeurs dont la nature est fort variable. La muqueuse qui la recouvre est souvent le point de départ d'un épithélioma qui, plus tard, envahira la langue et toute l'épaisseur du plancher. Cette grave affection se présente d'abord sous la forme d'une érosion très superficielle qui siège de chaque côté du frein et peut rester assez longtemps stationnaire.

Je ne doute pas que la région sublinguale ne soit le siège du phlegmon infectieux décrit improprement sous le nom d'*angine de Ludwig*.

On observe parfois dans cette région une tumeur produite par la présence, dans le canal de Warthon, d'un calcul salivaire qui arrête l'excrétion de la salive et détermine un gonflement très douloureux de la glande sous-maxillaire et du plancher de la bouche; l'introduction d'un corps étranger dans l'intérieur du canal produit le même résultat.

On trouve dans le plancher de la bouche des tumeurs sanguines (grenouillettes sanguines de Dolbeau), des lipomes énucléables comme ceux des joues, etc. La région peut être envahie par un œdème simple ou phlegmoneux, qui présente une gravité spéciale à cause du refoulement de la langue en arrière : mais ce qu'on y rencontre principalement, ce sont des kystes.

Il en existe de plusieurs sortes : pendant mon année d'internat chez Denonvilliers, j'observai dans le plancher de la bouche un kyste dermoïde de la consistance du mastic : l'observation a été publiée dans le *Compendium de chirurgie*. J'ai pratiqué en 1883, à l'hôpital Beaujon, l'énucléation par la bouche d'un kyste analogue. Il est vraisemblable que, à l'époque du rapprochement des deux bourgeons latéraux qui forment la mâchoire inférieure, une minime portion du feuillet corné du blastoderme avait été pincée et emprisonnée.

On a observé, dans cette région, des kystes hydatiques. J'en ai moi-même traité et guéri un chez une jeune femme. Il avait le volume du poing et m'a paru siéger dans le muscle mylo-hyoïdien, car il faisait également saillie au cou et dans la cavité buccale.

Les kystes qui jouent le plus grand rôle dans la pathologie du plancher de la bouche sont les kystes séreux appelés *grenouillettes*.

Il existe encore beaucoup d'obscurité sur la pathogénie de cette affection. Un grand nombre d'auteurs s'en sont occupés et ont exprimé des opinions diverses (1).

Lorsque j'eus démontré, en 1858, la véritable disposition de la glande sublinguale, j'exprimai l'opinion, qui fut partagée par la plupart des chirurgiens, que cette glande était le siège de la grenouillette, comme les glandes sébacées sont l'origine des kystes sébacés. Cette explication doit être vraie pour certaines grenouillettes à marche lente, qui grossissent peu à peu et n'arrivent que progressivement à un volume capable de gêner les mouvements de la langue, mais là n'est pas la difficulté.

La difficulté existe pour l'interprétation des faits suivants, dont le hasard m'a fait, en 1878, observer plusieurs exemples coup sur coup. Un homme se couche très bien portant, s'endort, et se réveille brusquement au milieu de la nuit avec une tumeur du volume d'un œuf de poule occupant tout le plancher de la bou-

(1) Une variété exceptionnelle de grenouillette pourrait se développer dans un conduit partant du trou borgne de la langue et se dirigeant vers le corps thyroïde (canal de Bochdaleck, qui n'est que la persistance d'un état embryonnaire.

che, repoussant fortement la langue en haut et en arrière, et déterminant les troubles physiologiques propres à cette maladie. On pratique une ponction, et il s'écoule une quantité considérable de liquide ordinairement visqueux, filant et un peu jaunâtre.

Comment expliquer ce fait? Quel est le siège, le point de départ de cette *grenouillette aiguë?*

A-t-elle pour origine l'une des glandules sublinguales? C'est impossible, car une glandule ne peut ainsi se dilater instantanément et acquérir un volume infiniment supérieur à son volume normal.

La grenouillette aiguë reconnaît-elle pour cause la dilatation du canal de Warthon, en arrière d'un obstacle apporté au cours de la salive? C'est l'opinion généralement acceptée : elle paraît, en effet, rationnelle et en harmonie avec ce que la pathologie nous enseigne dans d'autres régions; cependant elle est loin d'être satisfaisante.

Qu'on veuille bien remarquer qu'il ne s'agit pas ici d'une dilatation graduelle, même en la supposant rapide, mais d'une dilatation instantanée. Ainsi, une de mes malades se chauffait au coin du feu, et put dire la minute à laquelle la tuméfaction était apparue. Or, le canal de Warthon est-il susceptible d'acquérir cette dilatation instantanée? C'est dans le but de répondre à cette question que j'ai pratiqué les expériences dont je parlais plus haut sur la dilatabilité de ce canal, et elles démontrent surabondamment que ce n'est pas possible. Le canal de Warthon est indilatable sous une pression brusque; il peut, à la rigueur, se rompre, si la pression est très considérable, mais il ne se dilatera jamais, si ce n'est sous l'influence d'une pression graduelle et longtemps prolongée, comme en pourrait déterminer, par exemple, un calcul salivaire. Or, je le demande, si dans une région quelconque du corps nous voyions apparaître subitement une tumeur liquide; si l'anatomie nous révélait l'existence en ce point d'une large bourse séreuse, hésiterions-nous un seul instant à rapporter à cette bourse le siège de l'épanchement? Non, sans doute : or, c'est ce qui a lieu dans le plancher de la bouche. Du moment où le canal de Warthon est absolument indilatable, la grenouillette aiguë ne peut s'expliquer que par la présence d'une cavité préexistante toute prête à recevoir ou à sécréter le liquide, et l'induction seule devrait suffire à faire admettre cette cavité, si l'anatomie ne la démontrait. Car il ne faut pas confondre la grenouillette aiguë avec un œdème, une infiltration du plancher de la bouche : c'est bien réellement une tumeur limitée, circonscrite, enkystée d'emblée, qui s'affaisse, se vide complètement aussitôt qu'on l'ouvre, et dont on peut parcourir la cavité avec le doigt ou avec un instrument.

Il ne saurait donc y avoir pour moi le moindre doute : *la grenouillette aiguë a son siège dans la bourse sublinguale.*

Le problème n'est cependant pas encore complètement résolu par ce qui précède; il faut élucider les questions suivantes : Existe-t-il des relations entre la grenouillette aiguë et les organes salivaires du plancher de la bouche? Quelles sont ces relations? Le liquide contenu dans le kyste est-il de la salive? ou bien la grenouillette aiguë n'est-elle autre chose qu'une inflammation aiguë de la bourse muqueuse sublinguale?

Je ne suis pas en mesure de répondre à ces diverses questions, car il existe à cet égard des contradictions entre les faits cliniques. C'est ainsi que sur deux de mes malades le canal de Warthon, d'un côté, était oblitéré manifestement.

Cette oblitération était-elle la cause première de la maladie? C'est possible, et il faudra alors admettre que le canal s'était rompu en arrière de l'obstacle et que la salive s'était épanchée dans la bourse séreuse, ce que les rapports des deux organes (E, fig. 109) font bien comprendre. Obstacle au cours de la salive, rupture du canal (peut-être préalablement altéré) en arrière de l'obstacle, épanchement brusque de salive dans la bourse muqueuse, qui sécrète à son tour : telle serait la théorie à laquelle je me rattacherais le plus volontiers.

Et cependant nous savons combien les canaux excréteurs déchirés se cicatrisent difficilement; exemple : le canal de Sténon; il reste le plus souvent des fistules à la suite; or, c'est précisément le contraire qu'on observe ici. Chacun sait que la principale difficulté du traitement de la grenouillette consiste à maintenir béante l'ouverture pratiquée par le chirurgien; voilà donc un fait clinique défavorable à l'hypothèse d'une rupture du canal de Warthon.

Oblitération de l'un des conduits excréteurs, fermeture très rapide de l'ouverture faite à la poche en arrière de l'obstacle, sont, en effet, deux faits cliniques contradictoires.

Malheureusement, l'analyse chimique du liquide n'a pu, jusqu'à présent, éclairer le sujet, car ce liquide est nécessairement mélangé.

La lumière n'est donc pas encore faite complètement sur la pathogénie de la grenouillette aiguë. Un point cependant me paraît absolument acquis au débat, et il n'est pas sans valeur : c'est que l'épanchement de liquide a lieu dans la bourse séreuse sublinguale.

Mais d'où vient ce liquide? Provient-il d'une déchirure du canal de Warthon, d'une déchirure des conduits de la glande sublinguale, ou bien est-il le résultat d'une hydropisie aiguë de la bourse muqueuse sublinguale, n'ayant avec les organes salivaires d'autres connexions que celles du voisinage? c'est ce qui reste à trouver.

Du vestibule de la bouche.

Lorsque les mâchoires sont rapprochées l'une de l'autre, il existe entre elles, la joue et les lèvres, un espace auquel on donne le nom de *vestibule de la bouche*.

Le vestibule offre deux parois et une circonférence. Les parois sont : la joue et les lèvres en dehors, les rebords alvéolaires supérieur et inférieur en dedans.

La circonférence forme deux gouttières, l'une supérieure, l'autre inférieure, qui répondent à la réflexion sur les mâchoires de la muqueuse qui tapisse les lèvres et la joue.

C'est dans la gouttière ou cul-de-sac inférieur que le chirurgien doit porter le bistouri pour pratiquer la section du nerf dentaire inférieur; on peut également arriver par la gouttière supérieure à sectionner de cette façon le nerf sous-orbitaire, mais plus difficilement que le précédent. On pénètre aisément par ce cul-de-sac dans la fosse canine, et j'ai déjà signalé cette voie comme étant, selon moi, la meilleure pour ouvrir le sinus maxillaire quand les alvéoles sont tous occupés par les dents.

Il est un autre point de pratique relatif au vestibule de la bouche. C'est presque toujours à la circonférence du vestibule, sous la muqueuse, au niveau de

son angle de réflexion, que se développent ces abcès dentaires si douloureux, qui surviennent fréquemment dans le cours de la carie et provoquent une *fluxion*. Aussi faut-il explorer soigneusement le cul-de-sac avec le doigt pour reconnaître la tumeur que forme l'abcès et donner issue au pus.

Sur la paroi interne ou génienne du vestibule vient s'ouvrir le canal de Sténon, dans le point que j'ai précisé plus haut.

En arrière des grosses molaires existe un espace qui fait communiquer le vestibule avec la cavité buccale. On y pourrait faire pénétrer, à l'aide de la sonde œsophagienne, des substances alimentaires ou médicamenteuses dans le cas de constriction des mâchoires.

Un autre détail important est le suivant : l'apophyse coronoïde du maxillaire inférieur est normalement déjetée en dehors de l'arcade dentaire, en sorte que son bord antérieur fait saillie au fond du vestibule de la bouche et est très appréciable au toucher. Ce bord devient beaucoup plus appréciable encore lorsque la mâchoire est luxée, et de plus l'apophyse est alors portée plus en avant. Il en résulte que par le vestibule on pourra explorer aisément les apophyses coronoïdes, constater si l'une est plus antérieure que l'autre ; je considère cette exploration comme très utile quand il s'agit de déterminer si une luxation temporo-maxillaire est uni ou bilatérale, diagnostic qui n'est pas toujours aussi facile qu'on pourrait le croire tout d'abord.

Le procédé classique de réduction des luxations de la mâchoire consiste à porter les pouces aussi loin que possible en arrière dans la bouche sur les arcades dentaires et à pousser fortement en bas et en arrière. On conseille de garnir les doigts pour n'être pas mordu dans cette manœuvre : or, la précaution est inutile, car ce n'est pas entre les arcades dentaires elles-mêmes qu'on devra porter les pouces, mais en dehors de ces arcades, dans le vestibule, de façon qu'ils viennent presser directement sur la base de l'apophyse coronoïde. Par ce procédé, le chirurgien n'a rien à craindre pour lui-même, et il obtiendra facilement la réduction dans l'immense majorité des cas de luxation récente ; j'en ai même réduit ainsi qui avaient résisté à l'application de l'instrument de Stromeyer.

Orifice postérieur de la bouche ou isthme du gosier.

L'*isthme du gosier* est l'orifice qui fait communiquer la cavité buccale avec le pharynx. Il est circonscrit en haut par le bord postérieur du voile du palais et la luette, en bas par la base de la langue, et de chaque côté par les piliers antérieurs du voile du palais. Cet isthme marque la limite entre les mouvements volontaires et les mouvements réflexes ou involontaires. Tant qu'un corps étranger n'a pas franchi ce passage, nous en sommes les maîtres : aussitôt qu'il l'a franchi, le pharynx s'en empare violemment malgré nous et le porte dans le tube digestif.

Tout ce qui est en avant des piliers antérieurs appartient à la bouche, ce qui est en arrière appartient au pharynx, en sorte que l'amygdale fait en réalité partie de cette dernière région et mérite d'être décrite avec elle.

L'isthme du gosier est le siège fréquent de plaques muqueuses, d'ulcérations de toute nature, de gommes qui finissent quelquefois par transformer en tissu cicatriciel rétractile les parties qui le constituent. Il en résulte des rétrécisse-

ments souvent considérables de cet orifice, qui devient rigide et inextensible. A. Guérin a appelé l'attention des chirurgiens sur cette lésion, qu'il a rapprochée de celle qu'on observe assez souvent, sous l'influence de la même cause, à l'autre extrémité du tube digestif, le rétrécissement syphilitique du rectum.

Les piliers antérieurs du voile du palais, essentiellement constitués par le muscle glosso-staphylin, sont susceptibles, comme tous les autres points de la muqueuse buccale, d'être envahis par l'épithélioma. J'y ai observé une fois sur un jeune homme une tumeur érectile veineuse parfaitement bien limitée.

RÉGION DES MAXILLAIRES.

Au nombre de deux, le supérieur et l'inférieur, les *maxillaires* ont déjà été étudiés en partie dans les chapitres précédents. Il n'est cependant pas inutile d'y revenir, à cause de certaines applications chirurgicales importantes qui n'ont pu trouver place jusqu'ici dans nos descriptions.

Les deux maxillaires sont le siège d'une affection très curieuse, dont la pathogénie n'est pas encore complètement déterminée, et qui porte le nom de *nécrose phosphorée.*

Cette grave maladie frappe les individus qui travaillent à la fabrication des allumettes chimiques. Elle débute insidieusement sous forme de périostite et se termine par une nécrose qui peut envahir toute la mâchoire et s'étendre même aux os voisins.

Ce n'est pas ici le lieu de discuter toutes les questions qui se rattachent à la nécrose phosphorée ; je me contenterai de dire que, contrairement à l'opinion des Allemands, nous sommes d'avis, en France, qu'il ne faut agir qu'après délimitation complète des séquestres, sous peine de pratiquer une opération inutile.

La nécrose d'origine phosphorée est remarquable par la production d'ostéophytes qu'on ne rencontre jamais aussi nombreux dans les nécroses provenant d'une autre origine. Un fait également spécial à la nécrose phosphorée et bien remarquable, c'est la *nécrose de l'ostéophyte lui-même.*

La pièce pathologique que je présente ici est très démonstrative à ce dernier point de vue. Elle provient d'un jeune homme qui succomba dans mon service, à Lariboisière, et dont j'ai présenté l'observation détaillée à la Société de chirurgie en 1873.

Du maxillaire supérieur.

Le *maxillaire supérieur* présente avec les cavités de la face, l'orbite, les fosses nasales et la cavité buccale, des connexions sur lesquelles j'ai suffisamment insisté déjà ; il est creusé dans son épaisseur d'une vaste cavité, *sinus maxillaire*, dont j'ai signalé plus haut la forme, les rapports et les aptitudes pathologiques, assez pour n'y plus revenir.

Il nous reste à examiner l'os en lui-même au point de vue de ses fractures et surtout de sa résection.

Le maxillaire supérieur, intimement uni avec celui du côté opposé sur la ligne médiane par les apophyses palatines, est solidement enclavé dans l'épais-

seur de la face ; on l'a comparé à une enclume sur laquelle viendrait frapper la mâchoire inférieure. Il est, de plus, protégé par les saillies du nez, de la pommette et de l'arcade zygomatique, en sorte que les chocs ont rarement sur lui une action directe. Il est donc rare d'observer des fractures directes du maxil-

Fig. 111. — *Maxillaire inférieur atteint de nécrose phosphorée.*

A, os nouveau.
B, ostéophyte nécrosé.
C, os ancien nécrosé.
D, ostéophyte nécrosé.
E, os nouveau.

laire supérieur, si ce n'est par projectile de guerre, et d'ailleurs elles n'offrent rien de particulier à considérer.

Il n'en est pas de même des fractures indirectes, dont le mécanisme est difficile à saisir et qui ont fait l'objet d'une étude intéressante de la part de M. le Dr Lehéribel, qui prit pour point de départ de son travail un malade observé dans mon service.

L'arcade alvéolaire supérieure est soutenue par trois colonnes osseuses : 1° les

colonnes fronto-nasales sur la ligne médiane; 2° les colonnes jugale et zygomatique en haut et sur les côtés; ces deux colonnes offrent une résistance dans le sens vertical; 3° en arrière, les apophyses ptérigoïdes, soutenant le maxillaire dans le sens antéro-postérieur.

Les chocs sont transmis presque constamment au maxillaire supérieur par l'intermédiaire de la mâchoire inférieure. La transmission se fait de plusieurs manières : tantôt c'est un coup porté sur le menton qui rapproche violemment les arcades dentaires; le maxillaire inférieur se brise le plus ordinairement dans ce cas, mais il peut se faire qu'il résiste et transmette à la mâchoire supérieure l'impulsion qu'il a reçue. L'observation de M. Lehéribel en était un exemple.

Un second mode de transmission consiste dans un choc violent porté sur la tête, alors que le menton est fixé. Exemple : le cas de J. Cloquet : il s'agit d'un mécanicien de la Gaîté qui, tombant dans une trappe, fut arrêté par le menton, tandis que le couvercle lui retomba pesamment sur la tête.

Un troisième mode de fracture a lieu lorsque, un individu étant précipité d'une certaine hauteur, le menton rencontre un corps résistant.

Un quatrième mode a été indiqué par M. Dubreuil en 1870 : c'est une fracture de la paroi externe du sinus maxillaire, consécutive à un enfoncement de l'os malaire.

Il ne faut pas s'attendre à rencontrer dans ces cas les symptômes des fractures ordinaires, car on a plutôt affaire à une disjonction des sutures, à des diastasis, qu'à une véritable fracture. Aussi est-ce surtout par l'ecchymose et les points douloureux siégeant au niveau des sutures du maxillaire avec les os voisins que le diagnostic est établi.

M. A. Guérin a appelé l'attention sur une certaine mobilité et sur la douleur au niveau de l'aile interne de l'apophyse ptérygoïde.

On doit aussi soigneusement rechercher l'état des nerfs, du sous-orbitaire et des rameaux dentaires antérieurs et postérieurs, dont la lésion apporte un appoint sérieux à l'établissement du diagnostic.

Le maxillaire supérieur présente avec les os voisins des connexions qu'il importe de bien connaître quand on veut pratiquer la résection de cet os. Imaginée par Gensoul, de Lyon, cette résection est définitivement et à juste titre entrée dans le domaine de la chirurgie. Il est remarquable de voir combien cette opération, si grave en apparence, est en réalité bénigne; malheureusement, on la pratique le plus souvent pour des sarcomes ou des cancers qui récidivent rapidement et entraînent la mort des malades.

Le maxillaire supérieur tient aux os voisins par quatre points : en avant et en dedans par la branche montante aux os du nez et à l'unguis; en dehors à l'os malaire; sur la ligne médiane à celui du côté opposé; en arrière aux apophyses ptérigoïdes.

J'ai énuméré ces points d'attache dans l'ordre où il convient de les détruire.

Les incisions cutanées qui paraissent préférables pour découvrir le maxillaire supérieur sont : 1° une incision verticale qui, partant du grand angle de l'œil, descend sur les côtés du nez, contourne l'aile du nez jusqu'à la sous-cloison et divise la lèvre supérieure sur la ligne médiane; 2° une incision horizontale parallèle au bord inférieur de l'orbite et divisant la paupière. La branche

montante peut être coupée avec les pinces de Liston; l'articulation avec l'os malaire doit toujours être attaquée avec la scie à chaîne ou avec le ciseau. Dans cette opération, où l'une des principales conditions de succès est d'aller vite, on gagnera beaucoup de temps en divisant la voûte palatine avec une longue pince droite de Liston, ce qui est généralement très facile. Quant à l'union avec l'apophyse ptérygoïde, elle cède aux mouvements de bascule que l'on imprime à l'os.

Lorsque la tumeur n'occupe qu'une portion de l'os, le rebord alvéolaire par exemple, comme dans certains sarcomes à myéloplaxes, l'ablation sera seulement *partielle*, mais je conseille la même incision cutanée en donnant au lambeau de moindres proportions.

La résection de la mâchoire supérieure a été souvent pratiquée comme opération préliminaire pour arriver sur le point d'insertion des polypes naso-pharyngiens. Frappé de ce douloureux sacrifice d'un os qui n'était pas malade, Huguier eut l'idée ingénieuse de substituer une *résection temporaire* à la résection permanente. Les Allemands ont tenté de s'approprier cette idée, mais je renvoie le lecteur que ce point de médecine opératoire pourra intéresser aux bulletins de la Société de chirurgie de l'année 1873.

L'os maxillaire supérieur présente les rapports les plus intimes avec la seconde branche de bifurcation du trijumeau, le nerf maxillaire supérieur. J'ai déjà signalé, chemin faisant, la situation de ce nerf au sommet de la fosse zygomatique, dans le plancher de l'orbite, dans la fosse canine; il ne me paraît cependant pas inutile d'en envisager ici l'ensemble au point de vue chirurgical, à cause des névralgies dont il est souvent affecté et des opérations ingénieuses qui ont été opposées à ces névralgies.

Né du ganglion de Gasser, le nerf maxillaire supérieur sort du crâne par le trou grand rond, pour pénétrer presque aussitôt dans le canal sous-orbitaire. Il correspond entre ces deux points au sommet de la fente ptérygo-maxillaire, qu'il traverse à la manière d'un pont. Cette fente correspond elle-même à la partie la plus profonde de la fosse zygomatique, en sorte que le nerf maxillaire supérieur serait, à la rigueur, accessible par cette voie.

C'est au moment où le nerf traverse la fente ptérygo-maxillaire qu'il se trouve en connexion avec le *ganglion sphéno-palatin*. Situé au-dessous du nerf, dont il reçoit sa branche sensitive, ce ganglion fournit les nerfs palatins qui s'engagent dans le canal palatin postérieur en suivant une direction verticale pour se distribuer à la fibro-muqueuse palatine.

Les rameaux collatéraux que fournit le nerf maxillaire supérieur sont les dentaires postérieur et antérieur, quelquefois un rameau dentaire moyen, et le rameau lacrymal.

Les névralgies de la face siègent ordinairement sur le trajet des nerfs dentaires, et ce sont ces nerfs qu'il s'agit de couper. Or, ils naissent profondément; les postérieurs se dégagent du nerf au niveau de la fente ptérygo-maxillaire avant son entrée dans le canal sous-orbitaire; l'antérieur et le moyen abandonnent le tronc principal dans la gouttière sous-orbitaire elle-même à 6 millimètres environ en arrière du trou sous-orbitaire.

Il en résulte que la section du nerf sous-orbitaire dans la fosse canine n'aura aucune efficacité contre la névralgie des rameaux dentaires : selon les rameaux qui seront affectés, antérieurs ou postérieurs, la section devra porter sur le

tronc du nerf lui-même, soit dans le canal sous-orbitaire, soit beaucoup plus en arrière encore, à sa sortie du trou grand rond, puisque, pour être efficace, la section doit porter en arrière du point d'émergence des filets douloureux.

Le chirurgien pourra donc être obligé de faire la section du nerf maxillaire supérieur dans le canal sous-orbitaire et dans la fente ptérygo-maxillaire.

La première de ces opérations est destinée à combattre la névralgie des rameaux dentaires antérieurs et moyens ; la seconde, celle des rameaux dentaires postérieurs.

La section du nerf maxillaire supérieur dans le canal sous-orbitaire pourra être exécutée de la manière suivante :

Au niveau du bord inférieur de l'orbite on pratique une incision courbe parallèle à ce bord. Le périoste doit être compris dans l'incision ; on le décolle de façon à mettre à nu le plancher de l'orbite. Le globe de l'œil est alors protégé par la concavité d'une cuiller, que l'on confie à un aide ; celui-ci relève le globe et éclaire en même temps une grande partie de la paroi inférieure de l'orbite. L'opérateur aperçoit alors le nerf, qui parcourt le canal sous-orbitaire sous la forme d'une ligne grisâtre, oblique d'arrière en avant et de dehors en dedans, plus rapprochée du côté externe que du côté interne du plancher de l'orbite (voir fig. 63). Avec une gouge on défonce la lamelle qui le recouvre, on le soulève sur un crochet, et, le saisissant avec des pinces, on le sectionne le plus loin possible. L'artère sous-orbitaire accompagne le nerf ; si elle était lésée, il serait difficile de la lier, mais on pourrait aisément la tordre. Il n'est pas possible de couper le nerf très loin en arrière par ce procédé, car l'orbite se rétrécit en entonnoir, au fond duquel il est très difficile de manœuvrer même avec des ciseaux.

Comment donc pénétrer plus près de l'origine du nerf maxillaire supérieur ?

On doit à un médecin américain, le Dr Carnochan, un procédé ingénieux qu'il a appliqué deux fois sur le vivant. La coupe antéro-postérieure de l'orbite (fig. 62) permettra de comprendre cette opération, qui rend possible la section du nerf maxillaire supérieur au niveau du ganglion sphéno-palatin, en arrière des nerfs dentaires postérieurs.

Au-dessous du plancher de l'orbite existe une vaste cavité creusée dans l'épaisseur du maxillaire supérieur, le sinus maxillaire : or, la paroi postérieure de ce sinus limite précisément en avant la fosse ptérygo-maxillaire, en sorte que, à la partie supérieure de cette paroi, on ne se trouve séparé du nerf maxillaire supérieur et du ganglion que par une mince lamelle osseuse. Voici, basé sur ces données anatomiques, le procédé de Carnochan, tel qu'il a été modifié et régularisé avantageusement par M. Letiévant : incision courbe parallèle au bord de l'orbite ; décollement du périoste orbitaire et soulèvement du globe de l'œil à l'aide d'une cuiller comme dans le procédé précédent ; incision perpendiculaire à la première dans la fosse canine : on a alors une incision en T. Disséquer les deux lambeaux de la branche inférieure du T et découvrir l'os ; une couronne de trépan conduit dans l'intérieur du sinus, dont on défonce la paroi postérieure avec une gouge. L'opérateur saisit alors par l'orbite, entre les mors d'une pince, le nerf maxillaire supérieur dans le canal sous-orbitaire, et tire légèrement dessus. Ensuite, par l'ouverture pratiquée à la paroi postérieure du sinus, il coupe avec des ciseaux, sans crainte de s'égarer, tout ce qu'il rencontre

au sommet de la fente ptérygo-maxillaire. Le nerf qui lui vient dans la main rend l'opérateur certain que la section est opérée, et souvent il entraîne en même temps le ganglion de Meckel en avant duquel émergent les nerfs dentaires postérieurs.

D'autres chirurgiens, MM. Segond, Chalot, en particulier, sont arrivés sur le ganglion en cheminant à travers la fosse zygomatique. (Voir *Chirurgie clinique*, 3e édition).

Que penser de l'extirpation du ganglion de Gasser lui-même dont on a parlé dans ces derniers temps ? J'avoue que je suis un peu sceptique à l'endroit de cette opération.

Du maxillaire inférieur.

Nous connaissons les rapports du *maxillaire inférieur* avec la cavité buccale, avec la portion massétérine de la joue, avec la région parotidienne, etc.

Quant à l'os lui-même, on le divise en *corps* et en *branches*. Je ne ferai que signaler les tumeurs dont peut être affecté le corps du maxillaire inférieur ; à part les kystes et les odontomes, qui constituent un groupe spécial lié à l'évolution du follicule dentaire, et dont je parlerai plus loin, on y rencontre les mêmes produits pathologiques que dans les autres points du squelette.

La présence du nerf dentaire dans l'intérieur de l'os donne lieu à un symptôme particulier au début du sarcome de la mâchoire inférieure, affection relativement commune dans la jeunesse, et d'une gravité telle que la résection du maxillaire en est la conséquence. Le sarcome débute par des douleurs violentes, qui sont, en général, rattachées à une simple névralgie dentaire ; une dent s'ébranle, elle est arrachée, et le produit morbide fait issue à travers l'alvéole en même temps qu'il refoule les parois interne et externe de l'os. Le diagnostic n'est généralement possible qu'à cette période, ce qui d'ailleurs ne présente pas d'inconvénient, car nous ne possédons aucun moyen d'entraver la marche du sarcome.

Le corps du maxillaire est composé de deux lames osseuses de tissu compact fort résistantes ; malgré cela il se fracture souvent sous l'influence d'un choc direct. La fracture peut n'occuper que le bord alvéolaire ; elle peut être complète, simple ou multiple, avec ou sans esquilles. Elle peut être indirecte, c'est-à-dire exister dans un point éloigné de celui qui a reçu le choc. On conçoit, en effet, qu'un coup violent porté sur l'une des branches montantes exagère la courbure normale de l'os, tende à en rapprocher les deux branches l'une de l'autre et détermine une fracture sur la ligne médiane ou à son voisinage, mais ce qui est plus difficile à comprendre est une fracture directe de la branche montante au point percuté, et en même temps une fracture indirecte sur les corps de la mâchoire du côté opposé, ainsi que j'en ai observé un cas dans mon service.

Il est difficile que le maxillaire inférieur soit fracturé sans que la gencive soit en même temps divisée dans le point correspondant à la fracture : il résulte de cette disposition que presque toutes les fractures sont *compliquées*, c'est-à-dire que leur foyer communique avec l'air extérieur. Cela n'a pas grand inconvénient lorsque la fracture n'a aucune tendance au déplacement, car la consolidation se fait vite alors et sans suppuration, mais il n'en est pas de même si les fragments glissent, chevauchent l'un sur l'autre : il survient dans ce cas une

salivation abondante, le pus se mélange à la salive, pénètre dans l'estomac et empoisonne le malade lorsque ce dernier ne succombe pas à l'infection purulente. Aussi, quand les fragments ne peuvent être maintenus en rapport par nos moyens de contention classiques, je suis d'avis de toujours pratiquer une suture osseuse, car la ligature de deux dents voisines ne suffit pas.

Lorsqu'un kyste, une tumeur fibreuse ont envahi une grande partie du maxillaire inférieur, et à plus forte raison lorsque cet os est le siège d'une production épithéliale, cancéreuse ou sarcomateuse, on en doit pratiquer la résection soit partielle, soit totale. Je n'ai pas à m'occuper ici de ces importantes opérations, qui sont du ressort de la médecine opératoire proprement dite. J'ai d'ailleurs fait ressortir, chemin faisant, les données que fournit l'anatomie par rapport à la section des génio-glosses et à la rétraction de la langue qui peut en être la conséquence. J'ai signalé la manière de contourner l'angle de la mâchoire pour conserver la continuité du périoste, qui relie ce qu'on a pu appeler avec raison les deux masséters. J'ai insisté sur le mode d'insertion à l'apophyse coronoïde du tendon du crotaphyte, dont la section constitue l'un des temps difficiles de la résection de la mâchoire inférieure.

La plupart des auteurs conseillent encore de pratiquer aux téguments une incision courbe partant de la ligne médiane et encadrant le maxillaire inférieur pour remonter jusqu'au-devant du tragus. Je ne saurais trop conseiller d'avoir recours au procédé de M. Maisonneuve, qui a, selon moi, rendu presque facile cette grave opération : l'incision extérieure ne doit jamais remonter derrière l'angle de la mâchoire. Quand le corps de l'os a été dénudé et le tendon du temporal coupé, on saisit le maxillaire avec un bon davier et on l'arrache par un mouvement de torsion et de traction combinées. Il n'est donc pas utile d'aller détacher à son insertion le ptérygoïdien externe ni de désarticuler le condyle, manœuvres qui compromettraient fortement les organes contenus dans la loge parotidienne ou tout au moins l'artère maxillaire interne.

De l'articulation temporo-maxillaire.

Le maxillaire inférieur s'articule avec la cavité glénoïde du temporal et forme ainsi *l'articulation temporo-maxillaire*. Cette articulation intéresse aussi vivement le chirurgien que le physiologiste et mérite de nous arrêter un instant, sans que nous devions cependant en présenter une description minutieuse.

L'articulation temporo-maxillaire est une double condylienne. La partie antérieure seule du condyle est articulaire, de même que la cavité glénoïde ne fournit à l'articulation que la partie placée en avant de la scissure de Glasser, c'est-à-dire celle qui répond à la racine transverse de l'apophyse zygomatique. Par suite d'une disposition unique dans l'économie, les deux surfaces articulaires sont convexes : aussi trouve-t-on interposé entre elles un ménisque biconcave. Ce ménisque n'est pas horizontal, ainsi que l'a fait remarquer Gosselin, mais obliquement incliné en bas et en avant, de façon à présenter une face à la fois supérieure et antérieure, l'autre postérieure et inférieure.

Ce ménisque accompagne-t-il le condyle dans ses divers mouvements ou reste-t-il fixé à la cavité glénoïde ?

Dans les mouvements ordinaires d'abaissement et d'élévation de la mâ-

choire, le ménisque et le condyle restent en contact, mais si le condyle quitte la cavité pour se porter dans la fosse zygomatique, s'il se luxe, en un mot, il glisse au-dessous du ménisque et l'abandonne, ainsi que l'a démontré Gosselin.

Il n'existe, à vrai dire, qu'un seul ligament, qui est latéral externe. Il se porte obliquement, d'avant en arrière et de haut en bas, du tubercule de l'arcade zygomatique à la surface externe du col du condyle. Dans la luxation temporo-maxillaire, l'obliquité de ce ligament devient inverse, et il peut échapper à la déchirure, grâce à cette disposition.

On a décrit des ligaments internes sous les noms de sphéno-maxillaire et stylo-maxillaire, mais ils sont insignifiants, et le véritable ligament latéral interne est le ligament externe du côté opposé.

Chaque face du ménisque est en rapport avec une synoviale distincte, en sorte qu'il existe en réalité deux articulations contiguës, celle du ménisque avec le condyle et celle du ménisque avec la racine transverse. Ces deux synoviales communiquent entre elles.

Ajoutons qu'il existe une capsule fibreuse mince et fort lâche qui, s'attachant à la circonférence du ménisque, adhère en dehors au ligament latéral externe et reçoit en dedans l'insertion de quelques fibres du ptérygoïdien externe.

En étudiant l'appareil de l'ouïe j'ai, à différentes reprises, insisté sur les rapports du conduit auditif externe avec l'articulation temporo-maxillaire. Le condyle n'est séparé de la cavité du conduit que par une mince lame osseuse qui en constitue la paroi antérieure. Aussi avons-nous vu qu'une pression violente exercée sur le menton pouvait déterminer une fracture de cette paroi osseuse, et par suite de l'otorrhagie. L'un des meilleurs symptômes de cette lésion est la douleur qu'éprouve le malade dans les mouvements d'élévation et d'abaissement de la mâchoire.

Une otite externe pourrait également se propager à l'articulation temporo-maxillaire, et réciproquement.

Le condyle de la mâchoire est situé immédiatement en avant du tragus, où il forme une saillie appréciable à l'œil, et surtout au toucher. C'est là qu'existe le point douloureux, dans l'arthrite temporo-maxillaire. Cette saillie se déplace pour se porter en avant dans les mouvements de la mâchoire, en sorte qu'à la saillie succède une dépression. Cette dépression constitue un signe de luxation temporo-maxillaire qui peut être fort utile, surtout dans les cas de luxation unilatérale.

La mâchoire inférieure exécute des mouvements d'abaissement et d'élévation, des mouvements de latéralité et un mouvement de propulsion. C'est dans le mouvement forcé d'abaissement que le condyle, abandonnant la surface articulaire, se porte dans la fosse zygomatique, où il reste fixé, ce qui constitue la luxation temporo-maxillaire.

Les mouvements d'abaissement et d'élévation s'exécutent autour d'un axe horizontal qui traverserait la mâchoire inférieure au niveau de l'orifice supérieur du canal dentaire, c'est-à-dire vers la partie moyenne de la branche montante. Le maxillaire bascule autour de cet axe, en sorte que, en même temps que le condyle se porte en avant, l'angle se porte en arrière. La ligne d'action des deux muscles masséter et ptérygoïdien interne, qui sont les principaux agents du mouvement d'élévation, passe en avant de l'axe autour duquel s'exécute le mouvement d'élévation. D'après Longet, l'axe transversal autour duquel se

meut la mâchoire inférieure passerait d'une apophyse mastoïde à l'autre, sans que toutefois, dit-il, ce mouvement s'exécute avec une précision mathématique.

Dans l'abaissement de la mâchoire le condyle commence par s'abaisser légèrement, puis il se place immédiatement au-dessous de la racine transverse de l'apophyse zygomatique ; si le mouvement est plus prononcé, il passe en avant de la racine transverse, sans qu'il y ait pour cela luxation, et repose sur une surface plane, articulaire, qu'on retrouve sur le squelette. S'il dépasse cette surface plane préarticulaire, il pénètre dans la fosse zygomatique, et la luxation se produit, c'est-à-dire que le condyle ne peut plus rentrer dans sa cavité.

On a formulé plusieurs théories pour expliquer le mécanisme de cette luxation. Je ne fais aucun doute, quant à moi, que le condyle soit surtout maintenu dans la fosse zygomatique par la contraction des muscles élévateurs. Je viens de dire qu'à l'état normal le maxillaire inférieur balance autour d'un axe horizontal (A M, fig. 112), et que la puissance L M qui le meut est placée en avant de cet axe, en sorte qu'elle a pour but d'élever la partie antérieure de l'os : mais, lorsque le condyle est dans la fosse zygomatique, l'axe du mouvement se déplace et se porte en avant, en A'M', tandis que la puissance, c'est-à-dire la ligne d'action des muscles élévateurs, restant sensiblement au même point, se trouve située en arrière de l'axe du mouvement. Il en résulte alors que les muscles élévateurs, par leur contraction, font subir au maxillaire un mouvement absolument inverse du mouvement physiologique, c'est-à-dire qu'ils élèvent la partie postérieure et abaissent la partie antérieure de cet os.

La luxation temporo-maxillaire se produit donc lorsque, dans un mouvement forcé d'abaissement, l'axe du mouvement s'est porté en avant de la puissance; cette luxation ne se produirait jamais, si ce n'est par suite d'un choc direct, si le condyle pivotait seulement sur place, car l'axe du mouvement ne se déplacerait pas : mais nous savons qu'il est loin d'en être ainsi, et que le condyle se porte assez loin en avant.

Nélaton a pensé que l'accrochement de l'apophyse coronoïde à l'os malaire était le principal obstacle à la réduction, mais il ne faut pas oublier que cette apophyse n'est pas libre : elle est engaînée de tous côtés par le muscle temporal, qui ne permet guère cet accrochement. N'est-ce pas au contraire une règle générale à laquelle on ne trouve guère d'exception, si ce n'est pour l'astragale et le pouce, que le principal obstacle à la réduction de luxations, est la contraction musculaire? L'usage du chloroforme nous démontre journellement que ce n'est pas une cause mécanique qui est en jeu, et j'avoue qu'il est peu d'articulations mieux disposées que celle-ci pour montrer l'influence de la contraction musculaire dans la production des luxations.

Cependant, même sous le chloroforme et pour une luxation récente, on peut éprouver de très grandes difficultés à réduire, ce qui prouve que l'obstacle ne consiste pas seulement alors dans la résistance musculaire. Il est très probable que cet obstacle n'est autre que le ménisque interposé entre les surfaces articulaires, ainsi que l'a prétendu M. Mathieu. Je crois ces cas fort rares, mais j'ai la conviction d'en avoir observé un dans mon service de la Charité en 1893.

J'ai déjà dit que le meilleur mode de réduction de la luxation temporo-maxillaire consiste à porter les deux pouces en dehors des arcades dentaires, dans le vestibule, jusque sur le bord antérieur et sur la base des apophyses coronoïdes,

et à imprimer à l'os un brusque mouvement en bas et en arrière, en bas pour dégager le condyle de la fosse zygomatique, en arrière pour le réintégrer dans sa cavité. Si on pousse la mâchoire directement en arrière, le condyle arc-boute contre

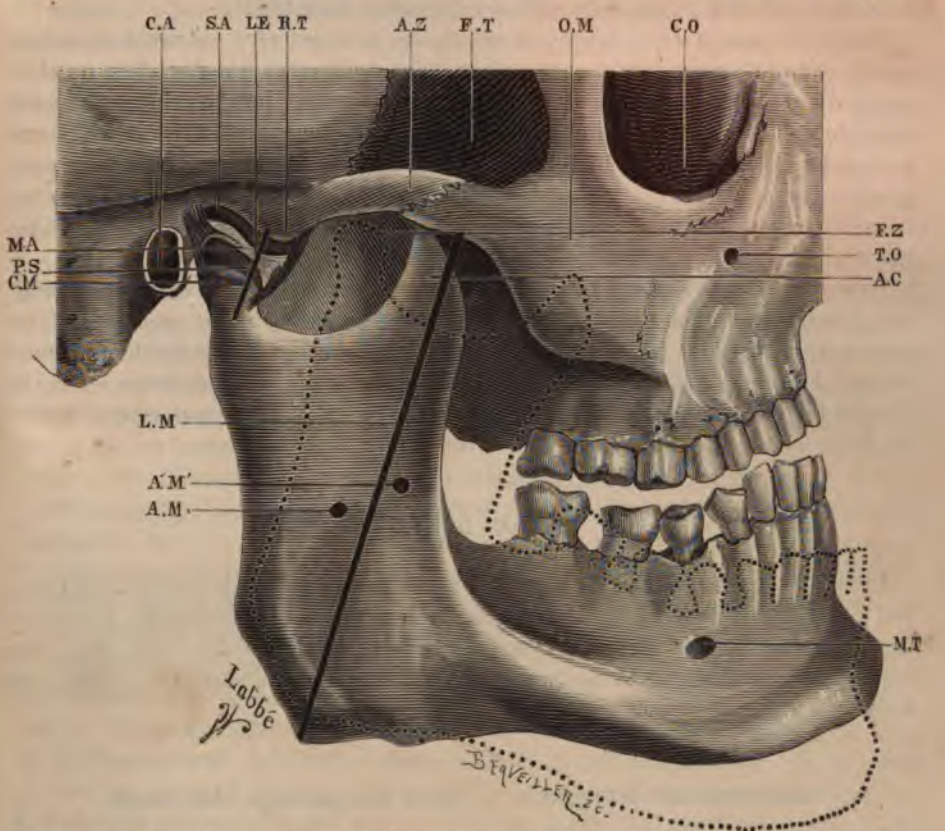

Fig. 112. — *Figure destinée à montrer le rapport de l'axe du mouvement de la mâchoire inférieure avec la ligne d'action des muscles masséter et ptérygoïdien interne lorsque la mâchoire est à l'état de repos et lorsqu'elle est luxée.* — (La ligne pointillée représente la position du maxillaire inférieur dans la luxation.)

A, C, apophyse coronoïde.
A, M, point représentant l'axe du mouvement physiologique de la mâchoire inférieure.
A', M', point représentant l'axe du mouvement de la mâchoire inférieure après la luxation.
A, Z, arcade zygomatique.
C, A, coupe du conduit auditif externe.
C, M, condyle du maxillaire inférieur.
C, O, cavité orbitaire.
F, T, fosse temporale.
F, Z, fosse zygomatique.
L, E, ligne indiquant l'insertion et la direction du ligament latéral externe.
L, M, ligne d'action des muscles du masséter et ptérygoïdien interne.
M, A, ménisque articulaire.
M, T, trou mentonnier.
O, M, os malaire.
P, S, synoviale postérieure de l'articulation.
R, T, racine transverse de l'apophyse zygomatique.
S, A, synoviale antérieure de l'articulation.
T, O, trou orbitaire.

la racine transverse de l'apophyse zygomatique, et la réduction est impossible.

L'application immédiate du condyle contre la paroi antérieure du conduit auditif externe explique suffisamment qu'il ne saurait se produire de luxation de la mâchoire en arrière sans que cette paroi soit préalablement défoncée. Bien que très rare, la luxation en arrière a été observée dans ces conditions par M. Baudrimont (de Bordeaux). Il s'agit d'un homme de 69 ans,

édenté (1), qui tomba vivement sur le menton. Il en résuita une fracture de la paroi antérieure des deux conduits auditifs et la pénétration de chaque condyle, de telle sorte qu'il existait un transport de la mâchoire en arrière. La réduction put être obtenue (Société de chirurgie, juin 1882).

Les mouvements de la mâchoire inférieure peuvent être entravés ou même abolis complètement par la contracture du masséter; on n'a pas alors à intervenir d'une façon spéciale. Il n'en est pas de même lorsqu'à la contracture succède une rétraction, et que le malade éprouve une grande difficulté à ouvrir la bouche et à se nourrir. L'ankylose de l'articulation temporo-maxillaire peut produire ce résultat, mais il est le plus souvent dû à des brides cicatricielles consécutives à une gangrène de la bouche, au *noma*, brides qui fixent solidement entre eux les deux maxillaires.

La section des brides est ordinairement inefficace, et, si les moyens ordinaires d'écartement des mâchoires, le système des coins, n'ont pas réussi, on pourra être contraint d'avoir recours à une opération connue généralement sous le nom d'*opération d'Esmarch*. Elle consiste à sectionner la mâchoire en avant des brides cicatricielles, à en réséquer un fragment, afin de déterminer en ce point la production d'une pseudarthrose.

RÉGION DENTAIRE.

Les *dents*, situées dans l'intérieur des alvéoles, à l'entrée des voies digestives, ont pour but de diviser, de déchirer ou de broyer les substances qui doivent y être introduites. Leur nature rappelle celle des ongles et des poils, sans être cependant absolument identique, car, ainsi que nous le verrons, il entre du tissu osseux dans leur composition.

Conformation extérieure. — Mode d'apparition des dents.

Les dents sont divisées en *incisives*, *canines* et *molaires*.

Il existe deux dentitions : la première, qui commence quelques mois après la naissance ; la seconde, qui débute vers l'âge de sept ans.

La première dentition comprend 20 dents ; la deuxième se compose de 32, en sorte que l'homme doit régulièrement posséder 52 dents dans le cours de son existence.

On a signalé à cet égard de nombreuses anomalies ; ainsi, par exemple, une troisième dentition à un âge avancé ; des dents supplémentaires, ou bien une diminution dans le nombre des dents permanentes. Un de mes élèves ne présentait que 14 dents (2).

(1) Des expériences cadavériques ont démontré à M. Baudrimont que, lorsque les molaires existent, le frottement qui s'établit entre elles à la suite d'un choc sur le menton paralyse la violence du choc et empêche la fracture de se produire ; celle-ci, au contraire, serait facilement obtenue sur les sujets édentés.

(2) Ce jeune homme présente une anomalie singulière dans l'évolution du système dentaire : il n'a possédé en tout que 24 dents. La dentition temporaire se fit normalement. Vers l'âge de 10 ans, les 4 incisives supérieures furent arrachées et remplacées par les dents correspondantes de la deuxième dentition; quant aux 16 autres dents temporaires, les unes furent arrachées, d'autres tombèrent spontanément, quelques-unes persistent encore aujourd'hui.

La dent, développée primitivement aux dépens de la couche épithéliale de la muqueuse buccale, repose, comme les ongles et les poils, sur une papille ; bientôt enveloppée de toutes parts, la papille se développe au centre de la dent et prend le nom de bulbe dentaire ; c'est lui qui apporte à la dent ses éléments de nutrition.

Volumineux chez l'enfant, le bulbe diminue chez l'adulte, s'atrophie de plus en plus et finit par disparaître chez le vieillard. La dent n'a plus alors de connexion avec le reste de l'organisme ; elle joue dans l'alvéole le rôle de corps étranger et ne tarde pas à être expulsée. L'alvéole qui la contenait s'atrophie ; la muqueuse nivelle le rebord alvéolaire qui s'affaisse, et la bouche reprend chez le vieillard une partie des caractères qu'elle présentait au début de la vie.

La chute spontanée des dents s'effectue à des âges très différents, et il est des vieillards privilégiés qui possèdent encore toutes leurs dents après 80 ans.

L'enfant possède à chaque mâchoire 4 incisives, 2 canines et 4 molaires.

L'adulte possède à chaque mâchoire 4 incisives, 2 canines et 10 molaires. Ces dernières sont divisées en grosses molaires, au nombre de 6, et en petites molaires, au nombre de 4. Les premières sont encore appelées multicuspidées, et les secondes bicuspidées.

Le mode d'évolution des dents temporaires se fait ainsi qu'il suit :

Elles apparaissent d'abord à la mâchoire inférieure et sortent ordinairement par paires :

1° Les deux incisives médianes,	de 6 à 8	mois après la naissance.
2° Les deux incisives latérales,	de 7 à 13	—
3° Les deux molaires antérieures,	de 12 à 18	—
4° Les deux canines —	de 16 à 24	—
5° Les deux molaires postérieures,	de 24 à 36	—

Cette évolution présente de nombreuses anomalies, soit comme précocité, soit comme retard. La sortie des dents de la première dentition, ou des *dents de lait*, est souvent accompagnée, chez les enfants, d'accidents en apparence fort graves, tels que convulsions, fièvres, délire, etc., qui pourraient faire croire à une méningite. Ces accidents sont le résultat de la résistance qu'oppose la gencive à l'issue de la dent, et ils disparaissent, en général, comme par enchantement avec un débridement de la muqueuse.

J'ai vu un nouveau-né atteint d'une tumeur rouge saillante, siégeant sur le milieu de l'arcade dentaire inférieure. Je crus d'abord à une tumeur érectile, tandis que ce n'était autre chose que la muqueuse gingivale soulevée, distendue, enflammée par l'évolution précoce des deux incisives médianes inférieures.

Aux dents temporaires, aux *dents de lait*, succèdent les dents permanentes, appelées encore dents de 7 ans.

Elles évoluent dans le même ordre que les dents de lait et apparaissent aux âges suivants :

1° Les deux incisives médianes, de 7 à 8 ans ;

2° Les deux incisives latérales, de 8 à 9 ans ;

L'état actuel est le suivant : à la mâchoire supérieure existent : 4 incisives, 2 canines, 2 petites molaires (à gauche), 1 première grosse molaire (à gauche).

A la mâchoire inférieure existent : 2 incisives latérales, 1 canine (à droite), 2 premières grosses molaires. De ces 14 dents les 4 incisives supérieures seules ont été renouvelées.

3° Les deux molaires antérieures, ou premières petites molaires, de 9 à 10 ans;

4° Les deux canines, de 10 à 11 ans;

5° Les deux molaires postérieures, ou deuxièmes petites molaires, de 12 à 13 ans.

On voit par ce tableau que les canines n'apparaissent qu'après les incisives et les petites molaires antérieures; il en résulte, surtout si la mâchoire est un peu étroite, que les incisives et les molaires prennent la place de la canine et que celle-ci apparaît hors rang, en *surdent*, soit en avant, soit en arrière de l'arcade dentaire.

Si l'une des molaires temporaires n'était pas encore tombée, il faudrait l'extraire sans retard; mais, fût-elle permanente, il serait préférable d'en pratiquer l'avulsion, plutôt que d'enlever la canine, afin que celle-ci pût rentrer dans le rang.

Quant aux trois grosses molaires qui s'ajoutent de chaque côté aux dents permanentes, elles apparaissent dans l'ordre suivant :

La première vers l'âge de 5 ans;

La deuxième de 12 à 14 ans;

La troisième de 20 à 30 ans.

Cette dernière, appelée encore *dent de sagesse*, est sujette à de grandes variétés dans son évolution et peut même rester toute la vie emprisonnée dans l'alvéole.

L'éruption de cette dent donne lieu à un certain nombre d'accidents quelquefois assez graves, contre lesquels on doit intervenir, tels que : contracture du masséter, phlegmons, abcès, etc. L'occlusion de la dent de sagesse peut occasionner la formation des kystes situés dans la branche montante de la mâchoire inférieure et même entre les deux lames de l'apophyse coronoïde.

Chaque dent se compose de trois parties : la *couronne*, portion qui fait saillie au dehors de l'alvéole; la *racine*, portion de la dent qui plonge dans l'alvéole. Entre la couronne et la racine existe un point légèrement rétréci, correspondant au rebord gingival : c'est le *collet*.

La couronne des incisives est taillée obliquement en biseau aux dépens de la face postérieure, de façon à présenter un bord libre tranchant.

La couronne des canines est conoïde et pointue.

Celle des molaires est cubique et offre une sorte de plateau horizontal recouvert de tubercules sur lesquels sont broyés les aliments. Les petites molaires présentent deux tubercules (bicuspidées); les grosses molaires en présentent ordinairement quatre, quelquefois seulement trois, rarement cinq (multicuspidées).

La couronne des dents doit présenter normalement une surface lisse et régulière. Toutefois, « on observe fréquemment à la surface de la couronne des dents permanentes, et plus rarement des dents temporaires, une certaine altération du tissu, de nature congénitale, et consistant soit dans des échancrures du bord libre, soit dans des sillons annulaires plus ou moins nombreux et plus ou moins profonds, toujours symétriques aux dents homologues d'une même mâchoire et qu'on est convenu de désigner sous le nom générique d'*érosions* » (Magitot, *Études cliniques sur l'érosion des dents*, 1881).

L'érosion dentaire a donné lieu (Société de chirurgie, 1883) à une importante discussion. Parrot, reprenant l'idée émise en 1863 par Hutchinson et dont j'ai parlé plus haut à propos de la kératite interstitielle, a soutenu l'opinion que l'érosion dentaire était un signe constant de syphilis héréditaire. M. Magitot

s'est énergiquement élevé contre cette conclusion. Pour lui, et son opinion paraît assez vraisemblable, la cause de l'érosion est l'éclampsie infantile, qui produit constamment une perturbation dans la nutrition du follicule dentaire, si bien que le niveau, le nombre et l'étendue de la lésion de la couronne correspondent à l'époque, à la durée et à l'intensité des crises éclamptiques. Pour Parrot le rachitisme est toujours également une manifestation de la syphilis héréditaire. Nous ne saurions accepter les opinions de Parrot : elles ont, vu leur extrême gravité, besoin d'une évidence telle qu'aucune objection ne leur puisse être adressée, ce qui n'est pas le cas.

La racine des incisives est unique et aplatie de dehors en dedans.

La racine des canines est également unique ; elle est plus volumineuse, plus longue et plus arrondie que celle des incisives (dent œillère).

La racine des petites molaires est généralement bifide. Souvent la bifidité est incomplète et ne laisse d'autres traces qu'un sillon vertical assez profond.

Les grosses molaires présentent toujours plusieurs racines ; leur nombre varie de deux à cinq ; il atteint très rarement ce dernier chiffre. Elles convergent parfois l'une vers l'autre à leur extrémité ; d'autres fois elles divergent, ce qui devient un obstacle à l'avulsion de la dent et entraîne toujours un petit éclat de la mâchoire.

On peut trouver des tumeurs développées au niveau et dans l'intervalle de ces racines. M. Magitot y a rencontré des tumeurs fibreuses, fibro-plastiques, des tumeurs épithéliales, des sarcomes à myéloplaxes.

Mode de fixation des dents.

La dent entre à frottement dans l'alvéole, ce qui constitue déjà pour elle un mode de fixation, mais son principal moyen d'union est le *périoste alvéolo-dentaire*. Le périoste représente un feuillet membraneux, simple, continu au collet de la dent avec le feuillet fibreux qui double la gencive et pénètre dans l'alvéole entre la racine et la paroi alvéolaire. Il tapisse toute la surface de la racine et, arrivé au fond de l'alvéole, se perd sur le faisceau vasculo-nerveux qui pénètre dans la racine sans se réfléchir à la surface de ce faisceau.

Très épais chez l'enfant où il est destiné à sécréter une partie de la racine (le cément), il diminue d'épaisseur chez l'adulte pour devenir imperceptible chez le vieillard.

Les vaisseaux et les nerfs qui se distribuent au périoste alvéolo-dentaire sont extrêmement nombreux et proviennent du faisceau vasculo-nerveux qui se rend à la pulpe dentaire.

C'est aux dépens du périoste que se développent les tumeurs dont je signalais précédemment la présence au niveau des racines des dents.

Le périoste peut être le point de départ d'une inflammation que M. Magitot a décrite avec beaucoup de soin sous le nom de *périostite alvéolo-dentaire*.

C'est une affection à marche lente, persistant pendant des mois et même des années et qui, abandonnée à elle-même, n'a d'autre terme que l'expulsion de la dent sans que celle-ci ait subi la moindre altération.

La maladie débute par une sorte de déviation de la dent malade, qui ne cor-

respond plus au point habituel de l'arcade opposée ; la gencive rougit, se tuméfie, devient fongueuse, végétante, saignante ; l'alvéole fournit du pus mélangé de sang, surtout si le malade exerce sur la dent des mouvements de succion. La dent s'ébranle, elle est peu à peu soulevée de l'alvéole par la présence des bourgeons charnus, et les phénomènes augmentent de plus en plus jusqu'à ce que la chute de la dent s'effectue ou que le malade la fasse enlever. L'alvéole et la gencive se cicatrisent aussitôt.

Ce qui me frappe, et me laisse même quelques doutes sur la pathogénie attribuée par M. Magitot à cette singulière affection, c'est l'absence absolue de douleur au début de la maladie ; je comprends difficilement une périostite assez intense pour dévier et ébranler une dent sans provoquer en même temps la moindre douleur.

Structure des dents.

Toutes les dents sont creusées à leur intérieur d'une cavité qui s'étend du sommet de la racine à la couronne et renferme une substance molle, la *pulpe dentaire*. Cette pulpe représente à peu près la forme extérieure de la dent. Très développée chez les enfants, elle s'atrophie avec l'âge pour disparaître dans la vieillesse : d'où la chute spontanée des dents à cette dernière période de la vie.

Trois substances sur lesquelles je n'ai pas à m'étendre ici entrent dans la composition de la dent : l'*émail*, l'*ivoire* et le *cément*.

L'*émail* recouvre la couronne de la dent : c'est une substance d'un blanc bleuâtre, très dure, composée de prismes juxtaposés, implantés perpendiculairement à la surface de l'ivoire qui est sous-jacent.

L'*ivoire*, ou *dentine*, forme la plus grande partie de l'organe dentaire. Il est d'une couleur blanc jaunâtre et traversé par une quantité infinie de canalicules microscopiques qui se portent de la cavité de la dent vers sa surface, où ils sont recouverts par l'émail et le cément.

Le *cément* est une couche de substance osseuse qui recouvre la racine dans toute sa longueur. Né du collet de la dent, le cément forme en ce point une couche très mince qui augmente en avançant vers le sommet de la racine où il acquiert sa plus grande épaisseur.

Sous une influence que je ne saurais déterminer, le cément est susceptible d'éprouver, dans un point quelquefois extrêmement limité de la racine, une sorte de nécrose capable d'engendrer à son tour des abcès et des fistules. C'est ainsi qu'une jeune fille de 24 ans me fut adressée pour être traitée d'une fistule siégeant au niveau du collet de l'incisive latérale supérieure droite. La dent paraissait très saine et n'avait jamais occasionné de douleurs. La *fistule datait de cinq années* et avait résisté aux moyens ordinaires de traitement. Pensant que le point de départ pouvait être une maladie de la racine, je fis, séance tenante, l'ablation de la dent, et quelques jours après il n'y avait plus trace de fistule, ce qui est la règle en pareil cas. Le sommet de la racine était noir et nécrosé dans l'étendue d'environ 2 à 3 millimètres.

Je tire de ce fait et de beaucoup d'autres analogues cette conclusion pratique fort importante :

Toutes les fois qu'il existe un trajet fistuleux au voisinage des mâchoires, le chirurgien doit se préoccuper d'abord du système dentaire, qui est presque toujours le point de départ, alors même qu'on ne trouve pas de lésions sur la partie extra-alvéolaire des dents.

Il est fréquent d'observer des fractures des dents. La solution de continuité peut siéger sur la couronne, au niveau du collet, ou sur la racine. C'est dans ce dernier cas, alors que les fragments restent en contact dans l'alvéole, maintenus par le périoste alvéolo-dentaire, qu'on a pu observer de véritables consolidations. Le fait ne doit pas surprendre, puisque la racine est enveloppée par du tissu osseux.

Une dent complètement extraite de l'alvéole peut être réintégrée à sa place et redevenir solide, mais elle ne recouvrera pas sa sensibilité, puisque le filet dentaire a été arraché.

M. Magitot a, sous le nom de *greffe par restitution*, pratiqué la réimplantation des dents après en avoir réséqué le sommet atteint de périostite chronique ou de nécrose, comme dans le cas que je rappelais précédemment.

Un fait plus singulier est la transplantation des dents d'un sujet sur un autre sujet. L'opération a été plusieurs fois tentée, et Hunter l'a même signalée comme ayant donné lieu à la propagation de la syphilis.

J'ai eu connaissance d'une transplantation de deux incisives médianes pratiquée jadis à Paris, dans des conditions assez mystérieuses. Mais on comprend toutes les difficultés d'exécution d'une semblable manœuvre : car il faut trouver des dents parfaitement identiques à celles qu'on enlève, et il y a de grandes chances pour que les dents transplantées déterminent des ostéo-périostites, des gingivites, etc., qu'elles jouent, en un mot, le rôle de corps étranger.

Certains sujets hémophiles présentent parfois à la suite d'une avulsion de dent une hémorrhagie fort difficile à maîtriser. Je rappellerai qu'un excellent moyen d'arriver à ce but est de remplir l'alvéole avec un bouchon de cire ou de liège. Une fois cependant ces moyens échouèrent entre mes mains, et je ne pus obtenir une hémostase définitive qu'à l'aide du cautère actuel.

Développement des dents.

Bien que la question du développement des dents rentre plutôt dans le domaine de la physiologie, j'en dois dire quelques mots pour faire comprendre la pathogénie de certaines tumeurs des mâchoires.

Le follicule dentaire, vers le deuxième mois de la vie intra-utérine, est représenté par une paroi membraneuse en forme de sac, dont le fond correspond à la muqueuse gingivale et dont l'autre extrémité, largement ouverte, répond au fond de la gouttière gingivale. Ce sac est divisé en deux compartiments : l'un, inférieur, qui contient le bulbe appelé encore *organe de l'ivoire ;* l'autre, supérieur, appelé *organe de l'émail*, *germe de l'émail*, *organe adamantin*.

Le follicule est rattaché à la couche profonde de l'épiderme par un prolongement étroit décrit par Waldeyer et appelé *cordon épithélial*, organe destiné à disparaître par résorption. Quelquefois il persiste, et c'est à ses dépens que, d'après M. Magitot, se développent dans certains cas les dents surnuméraires,

en nombre quelquefois considérable. Il est également possible d'expliquer la pathogénie de l'*épithélioma térébrant* des maxillaires par l'hypergenèse des éléments de ce cordon. C'est encore à la prolifération du cordon épithélial que serait due, d'après M. Magitot, la production des kystes mutiloculaires des mâchoires, dont la pathogénie a tant préoccupé les chirurgiens.

Quoi qu'il en soit, à cette période, ces organes sont mous et ne présentent encore aucune trace d'organisation qui rappelle le tissu dentaire ; ils sont composés d'éléments analogues à ceux des autres organes embryonnaires, et c'est pour cela que Broca a désigné cette période sous le nom de *période embryoplastique*.

Bientôt apparaissent deux nouveaux éléments spéciaux aux dents : les *cellules dentinaires* ou de l'ivoire, et les *cellules de l'émail :* c'est la période *odontoplastique*.

Dans une troisième période se fait entre les cellules un dépôt de matière minérale qui constitue la dentification et le tissu définitif de la dent. Il apparaît une couche d'*ivoire* ou de *dentine* recouverte par une couche d'*émail*. La couronne de la dent se forme seule à ce moment. Il n'y a pas encore trace de racine : c'est la *période coronaire*.

Enfin la *racine* se forme et en même temps la couche de *cément* ou de *tissu osseux* qui la recouvre : c'est la *période radiculaire*.

Les dents sont susceptibles d'éprouver, dans leur évolution pendant ces diverses périodes, des troubles qui donnent lieu à une hypergenèse et à la formation de tumeurs que Broca a appelées *odontomes*. Ces tumeurs ne sauraient, en conséquence, apparaître que pendant la période de développement des dents.

Broca a divisé les odontomes en *embryoplastiques*, *odontoplastiques*, *coronaires* et *radiculaires*, suivant que leur développement coïncide avec l'une ou l'autre de ces périodes.

Leur structure sera donc essentiellement différente suivant la période à laquelle ils se seront développés : c'est ainsi que les premiers seront fibreux ou fibro-plastiques. Ce sont les corps fibreux des mâchoires, bien connus au point de vue clinique depuis Dupuytren.

Les seconds seront également fibreux ou fibro-plastiques, mais le microscope y décèlera la présence de cellules dentinaires ou quelquefois des grains de dentine.

Les troisièmes contiendront le tissu propre de la dent ; ils seront durs, *dentifiés*, c'est-à-dire composés d'ivoire et d'émail, mais jamais de cément, ce dernier n'apparaissant qu'à la période radiculaire.

Les quatrièmes, ou odontomes cémentaires ou radiculaires, développés à la période de formation de la racine, seront composés principalement de tissu osseux et peut-être de dentine, mais ils ne contiendront jamais d'émail, puisque le cément ne commence à apparaître sur la dent qu'à partir du collet.

La classification précédente est applicable aux *kystes des maxillaires*. Leur développement correspond également aux quatre périodes que nous avons admises dans l'évolution des dents.

M. Magitot, qui s'est occupé spécialement de cette question, a émis l'opinion que *tous* les kystes des mâchoires se rattachent au système dentaire. Or, comme ce système parcourt dans son évolution deux phases : la *phase embryonnaire* ou *folliculaire* et la *phase adulte*, de même les kystes des mâchoires appartiennent,

tantôt au follicule, dont le sac devient le centre de la néoformation, tantôt à l'organe entièrement développé et adulte; et c'est, dans ce dernier cas, le périoste lui-même qui, soulevé par le liquide pathologique, devient le sac kystique. M. Magitot appelle les premiers *kystes folliculaires* (uni ou multiloculaires) et les seconds *kystes périostiques*.

Que l'évolution des kystes des mâchoires soit très souvent liée au système dentaire, je le crois; mais il est difficile d'affirmer qu'il n'existe pas un seul kyste indépendant du système dentaire, car enfin le squelette présente des kystes dans d'autres points de l'économie. Cette opinion fut jadis soutenue par A. Forget au sein de la Société de chirurgie, contrairement à l'opinion de M. Magitot.

Les kystes des mâchoires, de même que les odontomes, varient dans leur constitution suivant la période à laquelle corrrespond leur début. Ils renferment dans leur intérieur tantôt du liquide avec des masses fibreuses ou fibro-celluleuses, tantôt une matière plus ou moins épaisse analogue à du miel. J'en ai opéré un qui contenait une matière semblable à de la pomme de terre râpée. On peut trouver dans leurs parois des grains de dentine ou encore une couronne complètement formée. La dent tout entière peut y être contenue, ainsi que cela arrive, par exemple, dans les kystes ayant pour point de départ la dent de sagesse.

GENCIVES.

La muqueuse qui tapisse la cavité buccale présente des caractères différents suivant les divers points où on la considère: la muqueuse palatine, par exemple, n'a pas la moindre ressemblance avec la muqueuse labiale.

La muqueuse buccale subit vers le bord libre de chaque mâchoire de notables changements dans sa couleur, sa consistance, sa texture et ses usages ; elle prend à ce niveau le nom de *gencive*.

Il existe sur chaque rebord alvéolaire une gencive qui pénètre dans l'interstice des dents, où elle présente même assez fréquemment l'aspect de végétations.

La muqueuse gingivale se confond intimement avec le périoste qui recouvre le maxillaire et constitue une fibro-muqueuse ; elle entoure de toutes parts le collet et s'y fixe d'une manière intime, de façon à constituer pour la dent un puissant moyen d'union.

Quant à la couche profonde, ou couche périostique, arrivée au niveau du collet de la dent, elle plonge dans l'alvéole et va constituer le périoste alvéolo-dentaire précédemment décrit.

J'ai signalé le décollement qui s'opère entre la gencive et la dent sous l'influence de l'ostéo-périostite alvéolo-dentaire et la sécrétion purulente qui se fait dans l'alvéole. Il existe alors entre la dent et la gencive une rigole circulaire de laquelle la moindre pression fait sourdre du pus mélangé de sang. Il ne faut pas confondre cet état avec le ramollissement des gencives qui survient sous l'influence du scorbut et de l'emploi des mercuriaux.

Lorsque la couronne d'une dent s'est détachée sous l'influence d'une carie, la muqueuse recouvre la portion de racine qui reste dans l'alvéole, et pour l'extraire il faut décoller la muqueuse, *déchausser la dent*.

Les gencives sont le siège d'un groupe de tumeurs auxquelles on a donné pendant bien longtemps le nom générique d'*épulis*, sans les distinguer autrement. Elles sont loin cependant de présenter la même nature et la même origine. Les unes ne sont autre chose qu'une hypertrophie du tissu gingival, elles sont superficielles, n'envoient aucun prolongement, si ce n'est dans l'interstice des dents, d'une gencive à l'autre, et n'offrent aucune gravité.

D'autres, au contraire, naissent soit du périoste, soit de l'os, de l'intérieur même des alvéoles, et sont de véritables sarcomes qui récidivent toujours après l'ablation. Les sarcomes à myéloplaxes s'y rencontrent souvent.

Les *artères* des gencives sont nombreuses : la sous-orbitaire et l'alvéolaire en avant, la palatine supérieure et la sphéno-palatine en arrière, fournissent à la mâchoire supérieure ; la dentaire inférieure, la sous-mentale et la linguale se distribuent aux gencives inférieures.

Malgré cette abondance de vaisseaux artériels, les gencives sont généralement moins colorées que le reste de la muqueuse buccale.

Les *nerfs* proviennent de la cinquième paire et s'y distribuent en petite quantité : aussi les incisions sur les gencives ne sont-elles pas très douloureuses.

Les gencives, ainsi que le collet des dents, peuvent être recouvertes d'une substance terreuse appelée *tartre*. M. Magitot pense que le tartre résulte d'un dépôt par précipitation des phosphates et carbonates terreux tenus en dissolution dans la salive à la faveur de la matière organique avec laquelle ils sont combinés.

Certains états pathologiques déterminent une abondante sécrétion du tartre. Une tumeur formée par le tartre avait le volume d'une noix ; elle siégeait au côté droit et était exactement limitée par la ligne médiane. Or, depuis de longues années, la malade était en proie de ce côté à une névralgie faciale que rien ne pouvait calmer. Sous l'influence de cette névralgie, la sécrétion se produisait malgré tous les soins de propreté.

Chez l'enfant, les gencives recouvrent complètement l'alvéole avant l'éruption des dents. Le tissu en est parfois si résistant que les dents n'arrivent pas à le traverser, et il résulte de cette pression continue de vives douleurs et parfois des accidents sérieux. Le même phénomène peut d'ailleurs se représenter chez l'adulte lors de l'éruption de la dent de sagesse. Je répète qu'on doit toujours être préoccupé de ce fait quand il s'agit d'un enfant, parce qu'un simple débridement de la gencive fait disparaître immédiatement les symptômes les plus alarmants.

Chez le vieillard, après la chute des dents, les gencives recouvrent la gouttière alvéolaire comme au début de la vie ; elles acquièrent une épaisseur et une dureté plus grandes et peuvent permettre encore un certain degré de mastication.

RÉGION DE LA FOSSE ZYGOMATIQUE.

Il existe sur le squelette, entre la face et le crâne, une vaste excavation limitée en dehors par l'arcade zygomatique et à laquelle on donne le nom de fosse zygomatique. Cette fosse est comblée à l'état frais par un grand nombre d'organes dont l'ensemble constitue la *région de la fosse zygomatique*.

Cette région ne présente pas un très grand intérêt par elle-même, en ce sens

qu'elle n'est qu'un lieu de passage ; elle n'a pas d'organe qui lui soit propre et n'est que rarement le point de départ d'affections chirurgicales, mais elle constitue une sorte de carrefour où aboutissent toutes les régions du voisinage, ce qui lui donne une certaine importance.

L'arcade zygomatique en dehors, l'aile externe de l'apophyse ptérygoïde en dedans, le sphénoïde en haut et la tubérosité du maxillaire supérieur en avant, forment sur le squelette les limites de la fosse zygomatique.

Vers le fond et à la partie antérieure, dans un point qu'on peut appeler le sommet de la fosse zygomatique, se voient deux fentes qui communiquent largement avec elle : l'une horizontale, la fente sphéno-maxillaire ; l'autre verticale, la fente ptérygo-maxillaire ; ces deux fentes sont continues entre elles.

J'ai longuement insisté, en étudiant le plancher de l'orbite, sur la fente sphéno-maxillaire, à travers laquelle il faut faire passer la scie à chaîne pour séparer l'os malaire du maxillaire supérieur, dans la résection de ce dernier os.

Indépendamment de ces fentes, un certain nombre de trous s'ouvrent dans la fosse zygomatique. Les principaux sont : en avant le trou sphéno-palatin (voir M, fig. 62, page 153), qui s'y ouvre indirectement par l'intermédiaire de la fente ptérygo-maxillaire ; le trou sphéno-palatin communique d'autre part avec les fosses nasales. Il joue un rôle très important en pathologie, car c'est par ce trou que s'engagent les polypes naso-pharyngiens pour pénétrer dans la fosse zygomatique, la remplir, proéminer ensuite à la joue et constituer le prolongement génien. Le trou peut alors prendre de grandes dimensions, ainsi qu'on peut le voir sur une pièce que j'ai déposée au musée Dupuytren en 1860. En arrière on voit le trou ovale, qui donne passage au nerf maxillaire inférieur, et le trou sphéno-épineux, par lequel s'engage l'artère méningée moyenne pour pénétrer dans le crâne.

La fosse zygomatique est remplie par une masse abondante de tissu adipeux au sein de laquelle sont plongés les divers organes de la région : la graisse est molle, demi-fluide, participe un peu des caractères que nous avons reconnus à la graisse de l'orbite, avec laquelle elle se continue d'ailleurs au sommet de cette cavité.

Le peloton adipeux de la fosse zygomatique se continue encore avec celui de la fosse temporale (fig. 4) ; ces deux fosses n'en forment en définitive qu'une seule divisée conventionnellement en deux parties par l'arcade zygomatique. La graisse se continue en outre avec celle de la joue.

Pour découvrir les organes contenus dans la fosse zygomatique, il faut détacher par deux traits de scie l'arcade zygomatique et rabattre avec cette arcade le muscle masséter qui s'y insère. On découvre ainsi l'apophyse coronoïde du maxillaire inférieur avec le tendon du muscle temporal qui s'y attache de la manière que j'ai figurée plus haut. Je ne fais que rappeler l'importance que présente ce mode d'insertion pour l'opération de la résection de la mâchoire inférieure. Vient ensuite le ptérygoïdien externe, qui occupe une grande partie de la région. Fixé d'une part à la face externe de l'apophyse ptérygoïde et à la fosse zygomatique par deux faisceaux distincts, ce muscle va s'attacher à la partie antéro-interne du col du condyle de la mâchoire. A sa face externe apparaissent le nerf massétérin, les nerfs temporaux profonds, antérieur et postérieur, et le nerf buccal.

En dedans du ptérygoïdien externe on trouve quatre nerfs : le lingual,

le dentaire inférieur, l'auriculo-temporal et le temporal profond moyen.

La région tout entière est traversée de dehors en dedans et presque horizontalement par une artère flexueuse volumineuse, la maxillaire interne, qui, située d'abord immédiatement en arrière du col du condyle, se place entre le ptérygoïdien externe et le muscle temporal; s'engageant entre les deux faisceaux du ptérygoïdien externe, cette artère devient de plus en plus flexueuse et gagne le sommet de la fosse zygomatique. L'artère maxillaire interne occupe donc successivement plusieurs points de la région. Dans ce trajet elle fournit quatorze branches collatérales ainsi divisées :

Cinq branches ascendantes.	Tympanique. Petite méningée. Méningée moyenne. Temporale profonde antérieure. Temporale profonde postérieure.
Cinq branches descendantes.	Dentaire inférieure. Massétérine. Buccale. Les ptérygoïdiennes. La palatine supérieure.
Deux antérieures.	Alvéolaire. Sous-orbitaire.
Deux postérieures.	Vidienne. Ptérygo-palatine.

Une quinzième branche, la branche sphéno-palatine, pénétrant dans la fosse nasale correspondante par le trou sphéno-palatin, y représente la branche terminale.

Généralement flexueuses, ces artères sont surtout remarquables en ce que, cheminant au milieu du tissu adipeux qui remplit la fosse zygomatique, elles ne contractent aucune adhérence avec ce tissu ni avec les organes voisins; on peut en quelque sorte les disséquer avec des pinces, en enlevant peu à peu la graisse qui les enveloppe.

Je crois pouvoir expliquer par ces flexuosités des branches artérielles, par le peu d'adhérence des artères aux parties voisines, caractère commun d'ailleurs à la plupart des artères de la face, une circonstance très heureuse qui a dû frapper tous les chirurgiens. Lorsqu'on pratique la résection de l'os maxillaire supérieur, un certain nombre de branches de la maxillaire interne sont coupées ; il survient aussitôt une hémorrhagie extrêmement abondante ; le sang pleut de toutes parts : or, il est très rare qu'il soit nécessaire d'avoir recours à un moyen hémostatique quelconque : l'hémostase se fait spontanément et vite. En voici, selon moi, la raison. J'ai insisté, à propos du cuir chevelu, sur la disposition des artères qui y adhèrent si intimement qu'il faut, pour les découvrir, les sculpter avec des ciseaux, et j'ai fait remarquer que cette adhérence apportait un obstacle puissant à l'hémostase spontanée, puisque l'artère ne pouvait ni se rétracter ni diminuer de calibre. La disposition des artères de la face, et en particulier de celles qui occupent la fosse zygomatique, est donc absolument inverse de la précédente : leur surface externe n'adhère pas ; elles ne sont fixées qu'à leur origine et à leur terminaison, en sorte que, si on les

coupe, et surtout si on les arrache, les deux bouts se rétractent aussitôt et se resserrent : d'où la cessation de l'hémorrhagie.

L'abondance des vaisseaux rend néanmoins dangereuses les plaies de cette région : c'est ainsi que Marjolin dut, au dire de Blandin, pratiquer la ligature de la carotide primitive pour s'opposer à une hémorrhagie provenant de cette source. L'opération ne réussit pas à arrêter l'hémorrhagie, et je n'en suis pas surpris. Ce n'est pas, en effet, la carotide primitive qu'eût dû lier Marjolin, le sang pouvant alors revenir par la carotide interne : c'était sur la carotide externe que devait porter le fil. D'où cette conclusion pratique : toute hémorrhagie provenant de la fosse zygomatique, rebelle aux moyens ordinaires d'hémostase, nécessite la ligature de la carotide externe *seule*.

La blessure de l'artère maxillaire interne a été considérée comme un accident presque inévitable de la désarticulation de la mâchoire inférieure, par suite du rapport immédiat de cette artère à son origine avec le col du condyle, mais M. Maisonneuve a écarté ce danger en nous faisant connaître le procédé que j'ai indiqué plus haut.

Le plan le plus profond de la région est représenté par le squelette, sur lequel on trouve les trous ovale et sphéno-épineux.

Immédiatement au-dessous du trou ovale est situé le ganglion otique accolé à la face profonde du nerf maxillaire inférieur, auquel il est annexé. Ce n'est pas ici le lieu de décrire ce ganglion ; je rappellerai seulement que c'est de lui qu'émane le nerf qui anime le muscle interne du marteau, nerf dont la source n'est pas dans le facial, mais bien dans la branche motrice de la cinquième paire. C'est également du ganglion otique que part le filet moteur destiné au muscle péristaphylin externe, dont nous avons vu la relation intime avec la trompe d'Eustache, qu'il est chargé d'ouvrir à chaque mouvement de déglutition.

La fosse zygomatique présente à son sommet la fente ptérygo-maxillaire, par laquelle s'établit la communication avec l'orbite. On y trouve les nerfs qui traversent la fente sphénoïdale. On y rencontre également la veine ophthalmique sortant de l'orbite pour gagner le sinus caverneux. Or, quelques-unes des veines de la fosse zygomatique se jettent dans cette veine au niveau de la fente ptérygo-maxillaire et établissent ainsi une communication entre les circulations veineuses extra et intra-crâniennes, nouvelle source de phlébite pour les sinus de la dure-mère, dont Blandin signale déjà deux cas dans son *Traité d'anatomie topographique*.

L'organe le plus important que nous trouvions au sommet de la fosse zygomatique dans la fente ptérygo-maxillaire, c'est le nerf maxillaire supérieur et ses branches, avec le ganglion sphéno-palatin, ou ganglion de Meckel, qui y est annexé. Ce rapport n'aurait pour nous qu'un intérêt secondaire, si l'on n'avait proposé dans ces dernières années de pratiquer à ce niveau la résection du nerf dans certains cas de névralgie opiniâtre, opération que j'ai décrite précédemment.

En résumé, la fosse zygomatique, remplie par une abondante couche de graisse et par le muscle ptérygoïdien externe, est traversée dans le sens vertical par des branches nerveuses provenant du nerf maxillaire inférieur, et dans le sens horizontal par l'artère maxillaire interne. Cette région tire son véritable intérêt de ses communications avec les régions voisines; ainsi :

En haut, elle se continue avec la fosse ou plutôt avec la loge temporale : c'est pourquoi les abcès sous-aponévrotiques de la tempe viennent saillir dans la

fosse zygomatique; de même les tumeurs se propagent très aisément de l'une à l'autre région;

En bas et en dehors, elle est en rapport avec la cavité buccale et avec la joue: aussi est-il possible d'explorer cette région par la bouche et d'y porter les instruments;

En avant, la fosse zygomatique communique: 1° avec la cavité de l'orbite par les fentes sphéno-maxillaire et ptérygo-maxillaire : d'où la propagation des tumeurs de l'une à l'autre région par ces voies; 2° avec la fosse nasale correspondante par le trou sphéno-palatin, à travers lequel s'engagent les prolongements des polypes naso-pharyngiens pour venir ensuite faire saillie à la joue; 3° avec la cavité crânienne par la fente sphénoïdale; 4° elle n'est séparée de la cavité du sinus maxillaire que par une coque osseuse fort mince que détruisent facilement les productions pathologiques ou les manœuvres opératoires.

En arrière, la fosse zygomatique est en rapport avec la région parotidienne, dont les abcès y cheminent aisément, et avec l'articulation temporo-maxillaire. C'est dans cette fosse que va se loger le condyle dans les luxations de la mâchoire inférieure.

DU PHARYNX.

Doit-on rattacher l'étude du *pharynx* à celle de la tête, ou bien convient-il de le décrire comme une région du cou? Les deux opinions peuvent se soutenir, et la chose a d'ailleurs par elle-même peu d'importance. Cependant c'est avec la cavité buccale et les fosses nasales que le pharynx présente ses principaux rapports, c'est par ces mêmes voies qu'on en pratique l'exploration : aussi m'a-t-il paru plus logique de présenter l'étude du pharynx immédiatement après celle de la bouche et de le rattacher ainsi à la tête plutôt qu'au cou.

Conformation. — Dimensions du pharynx.

Le *pharynx* est une cavité limitée : en haut, par l'apophyse basilaire; en arrière, par la face antérieure de la colonne cervicale; se continuant en bas avec l'œsophage; communiquant en avant et de haut en bas avec les fosses nasales, la cavité buccale et le larynx.

Étendu de la base du crâne au bord inférieur du cartilage cricoïde, le pharynx représente un large vestibule commun aux voies respiratoires et aux voies digestives.

Les parties qui circonscrivent le pharynx sont incomplètes; il possède une paroi postérieure et des parois latérales, mais il ne possède pas de paroi anté-

K, paroi du pharynx.
L, trousseau fibreux pharyngien.
M, amygdale.
N, épiglotte.
O, glandes épiglottiques.
P, cartilages aryténoïdes.
Q, canal palatin antérieur.
R, cartilage thyroïde.
S, premier anneau de la trachée.
T, cartilage cricoïde.
U, deuxième anneau de la trachée.
V, arc antérieur de l'atlas.
X, apophyse odontoïde.
Y, os hyoïde.
Z, apophyse basilaire.
a, sinus sphénoïdal.
b, sinus frontal.
c narines.
d, ventricules du larynx.
e, lèvre supérieure.
f, glande sublinguale.
g, muscle génio-glosse.
h, muscle génio-hyoïdien.
i, muscle mylo-hyoïdien.

rieure; celle-ci est remplacée par les trois orifices des cavités que je viens de

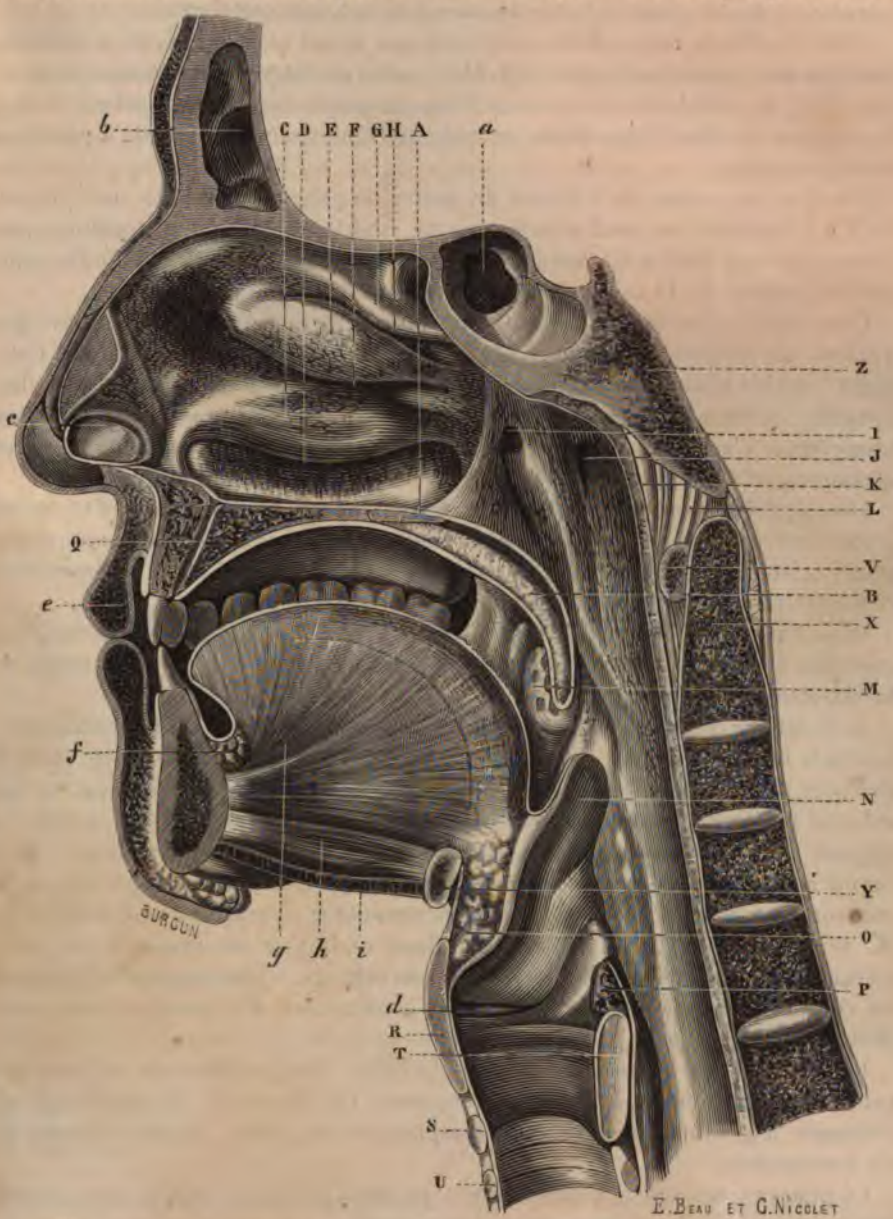

Fig. 113. — *Coupe médiane antéro-postérieure des fosses nasales, de la bouche, du pharynx, du larynx et de la colonne vertébrale.*

A, voûte palatine.
B, voile du palais.
C, cornet inférieur.
D, méat inférieur.
E, cornet moyen.
F, méat moyen.
G, cornet supérieur.
H, méat supérieur.
I, orifice pharyngien de la trompe d'Eustache.
J, fossette de Rosenmüller.

mentionner. Il en résulte que le pharynx peut être comparé à un cylindre dont

on aurait enlevé environ la moitié antérieure, qu'il a la forme d'une gouttière ouverte en avant, dont le fond repose sur la colonne vertébrale.

C'est en effet la forme d'une gouttière que prend le pharynx, si on le considère sur une coupe horizontale (fig. 116), mais, envisagé sur une coupe verticale (fig. 113), il revêt la forme générale d'un entonnoir dont la base est en haut et le sommet en bas. Cette forme en entonnoir n'existe toutefois qu'à partir du voile du palais.

En effet, au niveau de l'isthme du gosier, le pharynx présente une largeur de 2 à 4 centimètres, tandis qu'à sa partie inférieure, là où il se continue avec l'œsophage au niveau du bord inférieur du cartilage cricoïde, il n'offre plus qu'une largeur de 14 millimètres (Dr Mouton).

Cette disposition est importante à connaître. Lorsque certains individus avalent gloutonnement, comme cela arrive si souvent chez les aliénés, l'aliment franchit l'isthme du gosier, s'arrête vers le sommet de l'entonnoir pharyngien, oblitère l'orifice supérieur du larynx et détermine une suffocation immédiate. C'est dans ce même point que s'arrêtent assez souvent les corps étrangers, tels que fragments d'os, pièces de monnaie, cailloux, etc.

Les liquides introduits dans le pharynx passent moins vite dans ce point rétréci et restent par conséquent plus longtemps en contact avec la muqueuse pharyngienne : aussi est-ce l'un des sièges de prédilection des rétrécissements cicatriciels consécutifs à l'ingestion des liquides corrosifs.

Dans l'attitude normale, un plan passant par le bord inférieur du cartilage cricoïde, c'est-à-dire par la limite inférieure du pharynx, répond au corps de la sixième vertèbre cervicale.

La longueur comprise entre les limites extrêmes varie de 11 à 13 centimètres. Ce qu'il importe surtout de connaître, c'est la distance qui sépare l'arcade dentaire de l'orifice inférieur du pharynx ou supérieur de l'œsophage, ce qui est tout un. Cette notion est indispensable pour apprécier le point précis où siègent soit un corps étranger, soit un rétrécissement de l'œsophage, pour savoir si l'instrument a dépassé ou non le pharynx. Or, chose singulière, cette mensuration n'avait été donnée par aucun auteur classique avant la thèse de M. le Dr Mouton. Aussi trouve-t-on dans certaines observations de rétrécissement de l'œsophage des détails comme celui-ci : « Rétrécissement siégeant au commencement de l'œsophage, à 25 centimètres des arcades dentaires » (Béhier).

La distance qui sépare l'arcade dentaire de l'orifice inférieur du pharynx est de 15 centimètres, et j'engage fortement les fabricants d'instruments de chirurgie à graduer leurs cathéters œsophagiens à partir d'une longueur de 15 centimètres.

Le pharynx se divise naturellement en trois *portions* : une *portion nasale*, une *portion buccale* et une *portion laryngienne*.

Portion nasale du pharynx.

La *portion nasale* du pharynx rhino-pharynx, pharynx nasal, est encore décrite sous le nom d'arrière-cavité des fosses nasales, dont elle est en effet la continuation.

Elle est limitée : en haut et en arrière, par l'apophyse basilaire, très oblique-

ment incliné; en bas, par le voile du palais; sur les côtés, par les ailes internes des apophyses ptérygoïdes. Sa hauteur est de 2 à 3 centimètres et sa largeur d'environ 3 centimètres.

Nous connaissons le voile du palais : j'ai signalé la manière dont il se redresse pour intercepter toute communication entre la portion buccale et la portion nasale au moment de la déglutition. J'ai insisté longuement sur la forme, la situation précise du pavillon de la trompe d'Eustache, qui occupe les parois

Fig. 114. — *Portion nasale du pharynx vue sur une coupe verticale antéro-postérieure* (grandeur naturelle : adulte).

A, arc antérieur de l'atlas.
AB, apophyse basilaire.
AO, apophyse odontoïde.
PD, voûte palatine.
PM, voile du palais.
SS, sinus sphénoïdal.
TF, trousseau fibreux.
VC, troisième vertèbre cervicale.

latérales de cette région. J'ai également signalé la fossette de Rosenmüller et l'erreur si fréquente qu'elle fait commettre dans le cathétérisme de la trompe. J'ai enfin montré comment Politzer a ingénieusement utilisé les données physiologiques de la déglutition pour substituer au cathétérisme, non dans tous les cas, bien entendu, un mode d'insufflation beaucoup plus facile et moins désagréable pour les malades. Inutile donc de revenir sur tous ces points.

Il n'en est pas de même de la paroi postéro-supérieure, dont l'étude se rattache complètement à celle du pharynx et qui présente pour le chirurgien le plus grand intérêt.

J'ai cru utile, vu son importance, de la représenter isolément, en en conservant aussi exactement que possible les dimensions réelles et les rapports.

Cette paroi est exclusivement formée par la face inférieure de l'apophyse basilaire. Elle est très inclinée en bas et en arrière.

L'axe de l'apophyse forme avec l'horizon un angle obtus ouvert en bas et en avant.

La face inférieure de l'apophyse basilaire est recouverte par un trousseau fibreux (TF) qui offre une épaisseur considérable. Sa forme est triangulaire : le sommet s'engage entre l'apophyse basilaire et l'apophyse odontoïde; la base regarde la cavité pharyngienne. Son épaisseur sur la figure 114 est de 18 millimètres et sa hauteur de 27 millimètres. L'importance de ce tissu fibreux vient de ce qu'il est presque toujours le point de départ des polypes naso-pharyngiens, de ces singulières tumeurs de nature fibreuse qui ont une prédilection si marquée pour le sexe masculin et pour l'adolescence. Le professeur Gosselin, dans sa *Clinique chirurgicale*, a émis cette opinion que les polypes naso-pharyngiens tendraient à disparaître spontanément lorsque le sujet arrive à l'âge de 24 à 25 ans, en sorte que, si le malade touche à cette période de la vie, le chirurgien pourrait se contenter de pratiquer une opération palliative.

On comprend aisément comment, partis de l'apophyse basilaire, les polypes remplissent d'abord la portion nasale du pharynx, envoient ensuite des prolongements dans les fosses nasales et les cavités qui les avoisinent (sinus sphénoïdal, sinus maxillaire), dépriment le voile du palais, apparaissent dans la portion buccale, et descendent même jusque vers la base de la langue dans la portion laryngienne. On comprend également qu'ils usent peu à peu l'apophyse basilaire et envoient un prolongement dans la cavité crânienne. J'ai dit plus haut que, par le trou sphéno-palatin, une partie de la tumeur pouvait gagner la fosse zygomatique et faire saillie à la joue.

L'extirpation des polypes naso-pharyngiens est d'une impérieuse nécessité : abandonnés à eux-mêmes, ils entraînent fatalement la mort par l'entrave apportée aux fonctions et surtout par les hémorrhagies répétées et abondantes qu'ils provoquent. Ce n'est pas ici le lieu de traiter cette importante question de médecine opératoire. Je ferai toutefois remarquer que la voie la plus rationnelle et la plus directe pour arriver sur le point d'implantation des polypes naso-pharyngiens est la voie nasale, puisque l'apophyse basilaire est exactement située sur le prolongement de la cavité des fosses nasales; c'est d'ailleurs la voie préconisée d'abord par Chassaignac et suivie actuellement par M. Ollier.

De plus, en attaquant le polype par la voie nasale, vu l'inclinaison en bas de l'apophyse basilaire, on dominera en quelque sorte l'implantation du polype et l'on pourra raser assez facilement la surface d'insertion en agissant de haut en bas; si l'on attaque, au contraire, par la voie palatine en suivant la pratique de Nélaton, on arrivera moins directement sur le pédicule et on sera moins bien placé pour raser de haut en bas l'apophyse basilaire; cependant les fosses nasales sont si étroites que, si le polype n'y a pas envoyé de prolongements qui les aient dilatées de façon à rendre la manœuvre opératoire plus facile, je considère pour cette dernière raison la voie palatine comme préférable à la voie nasale.

L'inclinaison en bas et en arrière de l'apophyse basilaire rend également

compte d'un fait important : c'est qu'il est impossible de passer convenablement un fil galvano-caustique ou une chaîne d'écraseur autour du pédicule d'un polype naso-pharyngien en suivant la voie buccale : on ne peut, en effet, embrasser ainsi la tumeur que de haut en bas, et le trait de section aura nécessairement une direction oblique, inverse de celle de l'apophyse basilaire; il restera, après l'opération ainsi pratiquée, un gros pédicule qu'il faudra ensuite détruire par la cautérisation : par ce procédé l'opération sera donc toujours partielle.

Pour enlever complètement un polype naso-pharyngien avec l'écraseur, il faudrait pouvoir passer la chaîne au-dessous du pédicule et la faire manœuvrer de bas en haut ; c'est cette indication qu'avait essayé de remplir, il y a une trentaine d'années, M. Rampola, en passant la chaîne d'un petit écraseur par l'angle interne de l'œil, en suivant la *voie lacrymale*. Je répétai, à cette époque, la manœuvre sur le cadavre, avec M. Rampola, et je ne suis pas surpris que la méthode, tout ingénieuse et rationnelle qu'elle soit, n'ait pas fait fortune.

Il faut distinguer avec soin les polypes fibreux naso-pharyngiens dont je viens de parler des polypes fibro-muqueux qui prennent naissance sur le pourtour de l'orifice postérieur des fosses nasales et peuvent remplir toute la cavité du rhino-pharynx. L'ablation de ces derniers est relativement facile et peut s'opérer sans mutilation préalable en passant une pince courbe par dessus le voile du palais. Tout au plus serait-il nécessaire de diviser le voile si la tumeur était trop volumineuse. J'engage le lecteur à se reporter à la figure 24 (p. 283) de mon *Traité de chirurgie clinique* (3e édition).

Le pharynx nasal est encore le siège d'une affection dont on s'est beaucoup occupé depuis que Meyer (de Copenhague) nous en a fait connaître les caractères cliniques. Cette affection est constituée par des *végétations adénoïdes* qui peuvent siéger sur des points variables et en particulier au voisinage de la trompe d'Eustache (amygdale de Gerlach).

Les végétations adénoïdes reconnaissent pour origine l'hypertrophie d'un organe transitoire, auquel on a donné le nom d'*amygdale pharyngée*, par analogie avec la véritable amygdale, l'amygdale palatine, dont elle partage la structure fondamentale, constituée, comme cette dernière, par un amas de follicules lymphatiques.

Je rappelle que dans le pharynx nasal du nouveau-né se trouve un amas de tissu lymphoïde disséminé sous forme d'anneau, connu sous le nom *d'anneau de Waldeyer*. La partie moyenne de cet anneau, celle qui correspond à la voûte du pharynx, par conséquent à l'apophyse basilaire, est l'origine et le siège de l'amygdale pharyngée.

Étendue transversalement d'une trompe à l'autre, cette amygdale présente de chaque côté de la ligne médiane quatre dépressions séparées par des crêtes à direction antéro-postérieure. Ce sont ces crêtes qui, en s'hypertrophiant, donnent naissance aux végétations adénoïdes. Sur la ligne médiane elle-même existe un sillon plus profond que les autres et aboutissant à un foramen cæcum analogue à celui de la base de la langue (bourse pharyngienne de Luschka). Ce foramen peut s'enflammer, donner naissance à une variété d'angine (angine de Tornwaldt) ou bien être le point de départ d'un kyste.

Déjà très développée chez le nouveau-né, l'amygdale pharyngée augmente de

volume jusqu'à l'adolescence, puis elle diminue peu à peu à l'âge adulte pour disparaître complètement à la vieillesse.

Ce qu'il nous importe de savoir, c'est que ce tissu adénoïde est susceptible de s'hypertrophier, de s'enflammer, et de donner naissance à des végétations de forme, de volume et de siège variables. Dans un récent travail (juillet 1894) M. Lermoyez a décrit la dégénérescence tuberculeuse de l'amygdale pharyngée.

Il est aisé de comprendre les divers accidents qu'entraîne chez les enfants la présence des végétations adénoïdes dans le rhino-pharynx sur la respiration, la phonation, l'audition, etc., et pourquoi ces enfants tiennent toujours la bouche ouverte, ce qui imprime à leur physionomie un caractère tout spécial. Dans ces conditions, il faut enlever les adénoïdes à l'aide de pinces courbes ou de curettes tranchantes que l'on porte au-dessus du voile du palais après avoir préalablement anesthésié la région avec la cocaïne ou le bromure d'éthyle. Il est bon toutefois de se rappeler que ces petites tumeurs ont une tendance à disparaître spontanément au moment de l'adolescence.

Portion buccale du pharynx.

La *portion buccale* du pharynx est comprise : entre le voile du palais en haut, la base de la langue et l'épiglotte en bas, la face latérale du pharynx sur les côtés.

C'est la partie la plus large du pharynx; elle mesure 3 à 4 centimètres de largeur sur 4 à 5 de hauteur.

La portion buccale du pharynx répond à la colonne vertébrale. En portant le doigt au fond de la bouche, on sent le tubercule de l'arc antérieur de l'atlas, qui se trouve situé à peu près exactement sur le prolongement de la voûte du palais. Dans cette exploration, le malade doit regarder directement en avant, sinon les masses latérales de l'atlas viendraient se placer sous le doigt du chirurgien et pourraient en imposer pour une tumeur ou un déplacement osseux.

Par la portion buccale du pharynx, on peut également explorer le corps de l'axis et celui de la troisième vertèbre cervicale en portant fortement le doigt en bas, mais il est impossible d'arriver ainsi jusqu'à la limite inférieure du pharynx, puisque celle-ci répond au corps de la sixième vertèbre cervicale.

L'exploration de la colonne vertébrale par la bouche fournira de très précieux renseignements pour le diagnostic des fractures et des luxations des deux ou trois premières vertèbres cervicales.

J'ai dit plus haut que tout ce qui est situé derrière le pilier antérieur du voile du palais appartient au pharynx. En arrière de ce pilier se trouvent les piliers postérieurs. Ces derniers, essentiellement constitués par le muscle pharyngo-staphylin, se rapprochent brusquement l'un de l'autre dans le second temps de la déglutition, à la manière de deux rideaux, et contribuent puissamment à interrompre à ce moment toute communication entre les portions buccale et nasale du pharynx.

Les piliers antérieur et postérieur, réunis en haut à la luette, s'écartent en bas et laissent entre eux une sorte de fossette dans laquelle est logée l'amygdale.

Il est donc tout à fait rationnel de décrire l'amygdale en même temps que la portion buccale du pharynx, dont elle constitue la partie essentielle. C'est avec le pharynx, et non pas avec la langue, que l'amygdale affecte des rapports importants qu'on ne doit jamais perdre de vue; c'est à lui qu'elle doit être rattachée.

De l'amygdale.

L'*amygdale*, appartenant au groupe des glandes lymphatiques, est composée de vésicules closes sphéroïdales rangées autour des dépressions ou lacunes dont sa face interne est creusée. Ces vésicules sont analogues à celles qui siègent à la base.

Situées sur les parties latérales du pharynx dans l'écartement que laissent entre eux les deux piliers du voile du palais, les amygdales ont, en général, la forme d'une amande dont le grand axe vertical est légèrement incliné en bas et en arrière.

Le volume des amygdales varie beaucoup suivant les sujets; c'est à peine si leur face interne dépasse les piliers chez quelques-uns, tandis que chez d'autres elles forment dans la cavité du pharynx un relief tel que les deux amygdales arrivent à se rencontrer.

De cette hypertrophie des amygdales résultent un certain nombre d'accidents, surtout chez les sujets en voie de développement, où elle est la plus fréquente. C'est ainsi que la voix est profondément altérée, que, la respiration ne pouvant se faire par les narines, les malades dorment la bouche ouverte et font entendre un ronflement considérable. Aussi les muqueuses buccale et pharyngienne se dessèchent et s'enflamment, d'où la production d'un catarrhe naso-pharyngien qui peut se propager à la trompe d'Eustache et amener la surdité. La respiration se fait mal; il en résultera parfois un arrêt de développement du thorax, qui retentit, ainsi que l'a fait remarquer Chassaignac, sur tout le reste de l'organisme.

Ajoutons que les sujets atteints d'hypertrophie des amygdales sont exposés à des angines à répétition, à des abcès. Il ne faut donc pas hésiter un instant à pratiquer l'amygdalotomie toutes les fois que ces glandes sont développées outre mesure.

L'amygdale se prolonge en bas et en arrière, de sorte que son extrémité inférieure est cachée. C'est pour cela qu'il faut abaisser la langue avec le bord de l'amygdalotome, incliner l'anneau en bas et en arrière pour y engager la glande, pour la charger en quelque sorte en passant au-dessous d'elle, et presser ensuite latéralement sur les piliers. Si la glande n'est pas très volumineuse, le chirurgien profite du dégagement qui se produit toujours, par suite de l'effort de vomissement provoqué par la présence de l'instrument dans la gorge, pousse alors la brochette et attire à lui la lame.

Le tissu de l'amygdale est normalement dense et serré : aussi se laisse-t-il très facilement diviser par l'instrument de Fanestock. Mais il n'en est pas de même lorsque la glande vient d'être enflammée : le tissu est alors mou, friable, et n'offre aucune résistance sous l'instrument. Il se déchire, les lambeaux peuvent même tomber sur l'orifice supérieur du larynx et déterminer des phénomènes de suffocation, ce qui m'est arrivé dans un cas où j'eus le bonheur de

rattraper avec le doigt des fragments détachés. De là je conclus qu'il ne faut jamais enlever une amygdale lorsque le sujet vient de traverser une période inflammatoire : je considère qu'il convient d'attendre au moins un mois.

Un autre inconvénient très grave peut encore résulter de cette précipitation à enlever une amygdale avant que la régression du processus inflammatoire soit complète. Bien que l'amygdale reçoive ses artères de sources multiples, la pharyngienne inférieure, les palatines et la linguale, cette glande est, à l'état normal, si peu vasculaire que c'est à peine s'il s'écoule quelques gouttes de sang après l'amygdalotomie, et l'opération peut se faire, dans l'immense majorité des cas, sans plus d'inconvénient à cet égard que l'avulsion d'une dent. Les choses se passent bien différemment sur une amygdale enflammée: les vaisseaux y sont très développés, et, en opérant à cette période, on fait courir au malade les risques d'une hémorrhagie parfois très grave. Un de mes élèves m'ayant demandé de lui enlever les amygdales, je lui fis observer, pour les raisons précédentes, qu'il était préférable d'attendre quelques semaines. La jeunesse ne doutant de rien, ce jeune homme pratiqua lui-même l'opération avec un amygdalotome: il en résulta une hémorrhagie qui compromit ses jours. Appelé en toute hâte, un chirurgien se rendit maître de l'hémorrhagie en appliquant une longue pince comprenant entre ses deux branches, l'une intérieure, l'autre extérieure, toute la région tonsillaire.

Un point capital dans l'histoire de l'amygdale, c'est le rapport qu'elle affecte par sa face externe avec les gros vaisseaux et nerfs qui remplissent l'*espace maxillo-pharyngien*.

Pour bien voir cet espace ainsi que les rapports de l'amygdale, il convient de pratiquer la coupe dite *coupe du pharynx*, de bien disséquer toutes les parties et de fendre ensuite la paroi postérieure du pharynx sur la ligne médiane (voir fig. 115) (1).

Entre la face interne de la mâchoire inférieure doublée du muscle ptérygoïdien interne et la paroi latérale du pharynx existe un espace prismatique et triangulaire dont la base est en arrière et repose sur la colonne vertébrale, dont le sommet est en avant aux attaches des muscles constricteurs. Dans cet espace se trouvent, en procédant de dedans en dehors : la carotide interne, immédiatement appliquée sur la paroi latérale du pharynx; la veine jugulaire interne, placée en dehors de l'artère; le pneumogastrique, placé en arrière et entre ces deux vaisseaux. On y rencontre également les nerfs : grand sympathique, grand hypoglosse, glosso-pharyngien et spinal.

L'espace maxillo-pharyngien contient aussi des ganglions lymphatiques. Lorsque ces derniers s'enflamment et suppurent, ils repoussent la carotide en dedans vers la cavité buccale. Si ces abcès, par exception, viennent proéminer dans le pharynx, on peut craindre, en les ouvrant par cette voie, de blesser la carotide interne. Je crois donc utile de diviser les abcès latéraux du pharynx en deux espèces : ceux qui naissent en dedans de la carotide interne aux dépens de l'amygdale, et ceux qui ont leur origine en dehors de l'artère.

On peut constater, d'après la figure 115, que l'amygdale A n'est séparée de

(1) Je prie le lecteur de remarquer sur la figure 115 la direction oblique ascendante de la carotide externe, et de se reporter à ce que j'ai dit en étudiant la région parotidienne relativement au point où cette artère pénètre dans la loge de la glande : il sera très utile de comparer entre elles, à ce point de vue, les figures 93 et 115.

l'artère carotide interne CI que par l'épaisseur de la paroi pharyngienne, c'est-

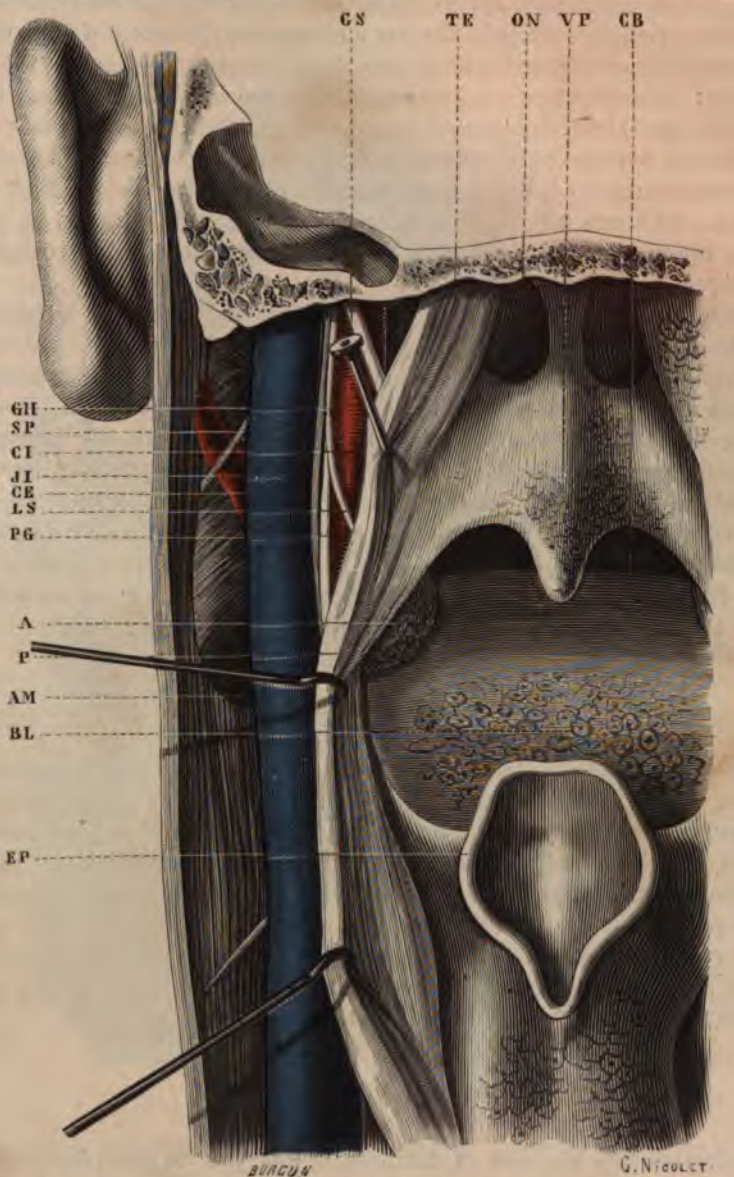

Fig. 115. — *Préparation dite* coupe du pharynx. — *La paroi postérieure du pharynx a été divisée sur la ligne médiane, et les bords ont été écartés pour montrer les rapports de l'amygdale avec le paquet vasculo-nerveux maxillo-pharyngien.*

A, amygdale.
AM, angle de la mâchoire inférieure.
BL, base de la langue.
CB, cavité buccale.
CE, carotide externe.
CI, carotide interne.
EP, épiglotte.
GH, nerf grand hypoglosse.
GS, nerf grand sympathique.
JI, veine jugulaire interne.
LS, nerf laryngé supérieur.
ON, orifice postérieur des fosses nasales.
P, paroi du pharynx rétractée.
PG, nerf pneumogastrique.
SP, nerf spinal.
TE, saillie formée par la trompe d'Eustache.
VP, voile du palais.

à-dire par un plan musculeux et un plan fibreux, tous les deux fort minces.

Il est aisé de concevoir d'après cela la crainte légitime que devait jadis éprouver un chirurgien prudent, je ne dis pas à retrancher l'excédent d'une amygdale, mais à énucléer au bistouri cette glande de sa fossette. Voici ce que dit Blandin à ce sujet: « L'extirpation des amygdales doit être considérée comme une opération plus que téméraire : aussi, lorsque les ganglions glandiformes ont subi une véritable hypertrophie inflammatoire, doit-on se contenter d'exciser leur partie exubérante, sur le niveau des piliers qui les circonscrivent. » P.-A. Béclard citait dans ses cours un cas où l'ouverture de la carotide interne fit périr un malade, opéré par un chirurgien dépourvu, sans doute, des connaissances anatomiques précédentes.

Grâce à l'instrument de Fanestock, pareil accident n'est plus à redouter. On le voudrait qu'on ne pourrait pas atteindre la carotide interne, par la raison que la lame agit parallèlement au plan de l'artère, qui fuirait devant elle; et d'ailleurs l'amygdalotome ne fait que ce que conseillait Blandin, il enlève la partie exubérante de l'amygdale. J.-L. Petit avait imaginé le *pharyngotome* pour pratiquer avec plus de sécurité l'ouverture des abcès de la glande.

Il n'est pas rare de voir l'amygdale affectée de tumeurs épithéliales, cancéreuses ou syphilitiques. Il faut savoir que ces tumeurs, en s'ulcérant, peuvent atteindre la carotide interne et déterminer une mort subite par hémorrhagie, ce que Lasègue m'a dit avoir observé, en juillet 1874, sur un malade de son service atteint d'une ulcération syphilitique.

Portion laryngienne du pharynx.

Étendue de l'épiglotte et de la base de la langue au bord inférieur du cartilage cricoïde, cette portion a la forme d'un cylindre complet, formé en avant par la face postérieure du larynx. La portion laryngienne mesure de 5 à 6 centimètres de hauteur. Elle va se rétrécissant de haut en bas pour constituer le sommet de l'entonnoir pharyngien, et ne mesure plus que 14 millimètres de diamètre dans le point où elle se continue avec l'œsophage.

La portion laryngienne ne prête à aucune considération spéciale, si ce n'est que les corps étrangers qui s'y arrêtent peuvent déterminer une asphyxie immédiate, ainsi que je l'ai dit plus haut.

Structure du pharynx.

Les diverses couches dont se compose le pharynx au point de vue topographique sont de la plus grande simplicité. On ne peut s'en rendre bien compte que sur une coupe horizontale.

Elles se présentent successivement dans l'ordre suivant, en procédant de la surface intérieure vers la surface extérieure du pharynx:

1° Une couche muqueuse, M;
2° Une couche glanduleuse, CG;
3° Une couche fibreuse appelée aponévrose pharyngienne, AP ;
4° Une couche musculaire, CM ;
5° Une couche fibro-celluleuse, CF.

Au-dessous de ces couches, qui constituent la paroi pharyngienne, se trouvent une couche fort importante de tissu conjonctif lâche et lamelleux (CC), et

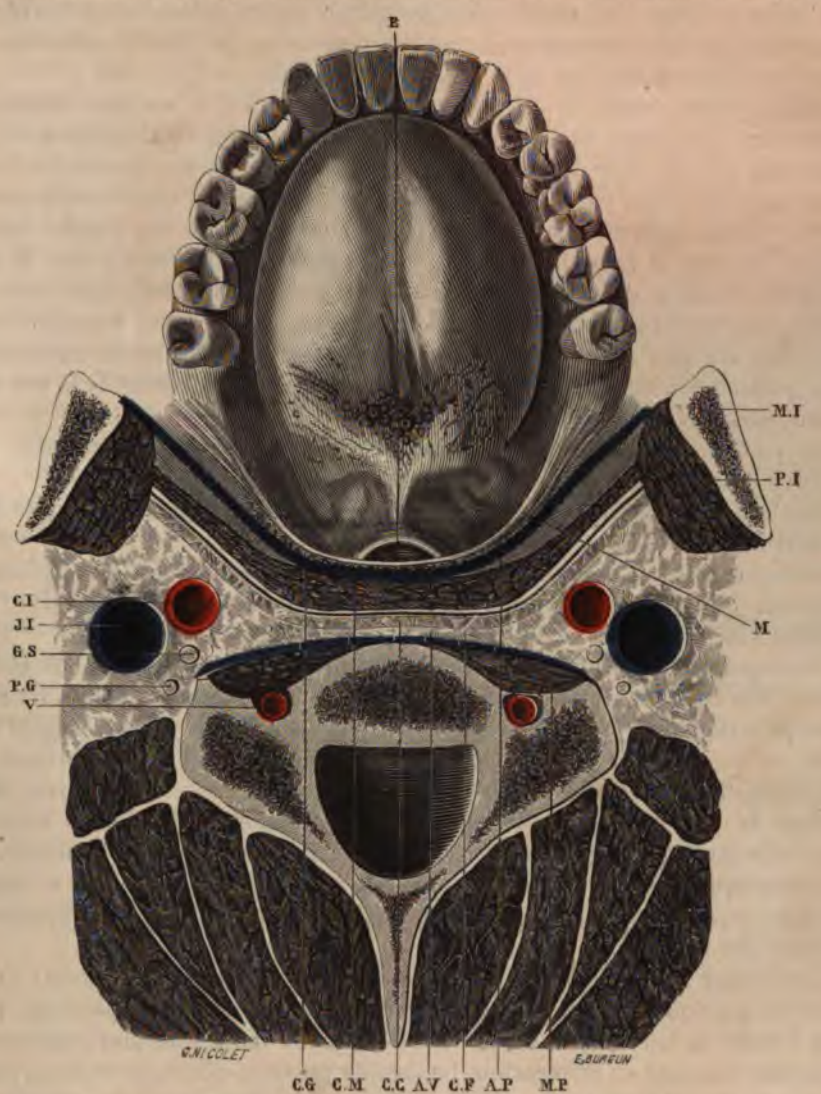

Fig. 116. — *Coupe horizontale du pharynx pratiquée au niveau de la portion buccale (les couches qui composent la paroi pharyngienne ont été écartées les unes des autres).*

AP, couche fibreuse ou aponévrose pharyngienne.
AV, aponévrose prévertébrale.
CC, couche celluleuse rétro-pharyngienne.
CF, couche cellulo-fibreuse recouvrant la face externe des muscles.
CG, couche glanduleuse.
CI, carotide interne.
CM, couche musculaire.
E, épiglotte.
GS, nerf pneumogastrique.
JI, jugulaire interne.
M, muqueuse du pharynx.
MI, os maxillaire inférieur.
MP, muscles prévertébraux.
PG, nerf grand sympathique.
PI, ptérygoïdien interne.
V, artère vertébrale.

plus profondément l'aponévrose prévertébrale (AV), les muscles prévertébraux (MP) et le corps de la deuxième vertèbre cervicale, sur lesquels repose le pharynx.

Le pharynx, au point de vue topographique, est donc composé de cinq couches successives séparées de la colonne vertébrale par une couche lamelleuse très lâche de tissu conjonctif, sorte de grande cavité séreuse dont l'existence s'explique par les mouvements incessants d'abaissement et d'élévation que le pharynx exécute au-devant de la colonne vertébrale.

Lorsque cette couche de tissu conjonctif s'enflamme, il en peut résulter la formation d'un abcès auquel on donne le nom d'*abcès rétro-pharyngien*. On comprend tout de suite la gravité des symptômes auxquels donne lieu cette collection purulente, par suite de son voisinage avec les voies respiratoires. Tantôt l'abcès repousse en avant la paroi pharyngienne, qui bombe vers la bouche, ou bien il vient faire saillie sur les parties latérales du cou. Il peut descendre le long de la colonne vertébrale, car ce tissu cellulaire forme au devant des vertèbres une couche continue jusqu'au coccyx. Toutefois cette migration du pus se produit plus ordinairement dans les abcès froids, dans ceux qui sont consécutifs à une tumeur blanche des articulations de la tête avec le cou, *mal sous-occipital*.

J'ai peu de chose à dire en particulier, au point de vue chirurgical, sur chacune des couches qui constituent le pharynx.

La muqueuse présente des caractères différents, suivant qu'on l'examine dans les portions nasale, buccale et laryngienne.

Elle est épaisse et rougeâtre dans la partie nasale. J'ai insisté déjà sur le bourrelet qu'elle forme autour du pavillon de la trompe d'Eustache, par laquelle elle se continue avec la muqueuse de la caisse du tympan.

La muqueuse pharyngienne présente une aptitude remarquable aux ulcérations et aux inflammations chroniques. Rien de plus commun que le catarrhe naso-pharyngien. Il est la cause ordinaire des obstructions de la trompe d'Eustache, et bon nombre d'otites moyennes ne reconnaissent d'autre origine que la propagation du catarrhe naso-pharyngien à la muqueuse de la caisse. M. le docteur de la Bellière a expliqué ainsi la production de l'otite des tuberculeux, et je partage complètement son opinion. Aussi est-il utile d'instituer chez les phthisiques, avec le traitement général, un traitement local, afin de rendre plus rare un accident qui, indépendamment de la douleur, affecte profondément le moral des malades.

Le meilleur mode de traitement du catarrhe naso-pharyngien consiste à faire pénétrer des liquides médicamenteux dans la portion nasale du pharynx. Pour cela il suffit de faire passer un courant d'eau par l'une des narines pendant que le malade suspend sa respiration. Le liquide passe au-dessus du voile du palais tendu et ressort par l'autre narine après avoir complètement nettoyé tout l'appareil olfactif.

La muqueuse de la portion buccale du pharynx est plus mince et moins colorée que celle de la portion précédente. Elle est pâle et plissée dans la portion laryngienne.

La *couche glanduleuse* est d'une épaisseur remarquable. Ce sont les glandes qui donnent à la muqueuse son aspect grenu et chagriné. Leur inflammation produit une variété particulière d'angine, l'angine glanduleuse.

La *couche fibreuse*, insérée en haut à l'occipital et au rocher, constitue la charpente du pharynx, auquel elle donne une certatne résistance. Libre en haut par sa surface externe, où elle apparaît sous la forme d'une lame

blanche quadrilatère, elle est bientôt recouverte par les constricteurs du pharynx, qui y prennent insertion. Sa surface interne adhère intimement aux deux couches précédentes, ainsi qu'à la face externe de l'amygdale, à laquelle elle forme une sorte de loge.

La *couche musculaire* constitue la partie fondamentale du pharynx. Elle se compose des trois constricteurs imbriqués l'un sur l'autre, en procédant de l'inférieur, qui est le plus périphérique, au supérieur, qui est le plus interne. Il faut ajouter le stylo-pharyngien, le pharyngo-staphylin, et aussi le petit muscle amygdalo-glosse qui double l'amygdale. Ce sont ces muscles qui impriment au pharynx les mouvements brusques d'ascension en vertu desquels il se porte à la rencontre du bol alimentaire. Les muscles peuvent être contracturés dans le tétanos aigu et opposer un obstacle insurmontable à tout mouvement de déglutition.

La couche musculaire est recouverte en arrière d'une toile cellulo-fibreuse, beaucoup moins résistante, il est vrai, que la couche fibreuse propre, mais qui n'en constitue pas moins un feuillet facilement isolable, en sorte que les muscles sont compris dans une véritable gaîne fibreuse.

Les *artères* du pharynx proviennent principalement de la pharyngienne inférieure, branche de la carotide externe ; les palatines fournissent aussi quelques rameaux. Il en est de même des artères thyroïdiennes, qui abandonnent plusieurs filets à la portion laryngienne.

Les *veines* se rendent à la jugulaire interne.

Les *lymphatiques* sont nombreux et aboutissent : les uns aux ganglions sous-maxillaires, les autres aux ganglions rétro-pharyngiens.

Les *nerfs* proviennent du glosso-pharyngien et du rameau pharyngien du pneumogastrique, lequel rameau a pour origine réelle le nerf spinal.

5-12-96.

DEUXIÈME SECTION

DU RACHIS

Velpeau et Blandin ont décrit le *rachis* à propos de chacune des parties avec lesquelles il est en connexion et n'ont pas jugé à propos d'en présenter une étude d'ensemble. Cette dernière étude est cependant indispensable. Sans doute, à propos du cou, je décrirai la région de la nuque et le plan osseux qui fait le fond de la région, de même qu'aux lombes je présenterai une description spéciale de la région lombaire: mais il est certains détails d'une haute importance, les courbures, par exemple, qui ne peuvent être signalés qu'en envisageant la colonne vertébrale à un point de vue général. J'en dirai autant du canal rachidien, de la moelle et de ses enveloppes, qu'on ne doit pas étudier par fragments.

Je n'ai pas besoin d'ajouter que je me place dans cette étude au point de vue exclusivement chirurgical.

Le *rachis*, ou *région rachidienne*, se compose de plusieurs parties. La première est une colonne osseuse sur laquelle repose la tête à la manière d'un chapiteau, et qui repose elle-même sur le bassin et les membres inférieurs; c'est la *colonne vertébrale*. Cette colonne est creusée d'un canal, *canal rachidien*, lequel renferme la *moelle épinière* et ses *enveloppes*. J'aurai donc à étudier dans trois chapitres successifs: la colonne vertébrale; le canal vertébral; la moelle épinière et ses enveloppes. Un quatrième chapitre contiendra le développement du rachis.

CHAPITRE Ier

De la colonne vertébrale.

La *colonne vertébrale* est formée par l'assemblage d'une série de pièces osseuses, reliées entre elles par des disques fibro-cartilagineux. Les pièces osseuses portent le nom de *vertèbres*. Celles-ci sont divisées en *vraies* et *fausses* vertèbres. Les premières restent toujours indépendantes, si ce n'est chez de rares sujets et dans l'extrême vieillesse; les secondes, au contraire, se soudent de bonne heure les unes aux autres et forment deux os, le *sacrum* et le *coccyx*.

La colonne vertébrale est divisée en quatre portions désignées sous les noms de : cervicale, dorsale, lombaire et sacrée ; — 7 vertèbres forment la première portion ; — 12, la deuxième ; — 5, la troisième ; — le sacrum et le coccyx forment la quatrième. — Le sacrum résulte lui-même de l'union de 5 vertèbres et le coccyx de 4, ce qui porte à 33 le nombre total des pièces osseuses qui entrent dans la composition de la colonne vertébrale.

Les vertèbres sont unies entre elles de la façon la plus intime : aussi leur disjonction ne se produit-elle que sous l'influence d'une extrême violence, à moins qu'elles ne soient préalablement altérées par la maladie.

Chaque vertèbre se compose d'un *corps* et d'une *masse apophysaire*. Ces deux parties sont reliées entre elles par une portion rétrécie appelée *pédicule*, lequel présente à ses faces supérieure et inférieure une échancrure. En s'unissant avec celles des vertèbres placées au-dessus et au-dessous, ces échancrures forment les *trous de conjugaison* par lesquels sortent les nerfs rachidiens.

Les vertèbres s'unissent par leurs corps et par leurs masses apophysaires.

L'union des corps se fait par amphiarthrose ; il existe deux ligaments périphériques et un ligament interosseux sur lequel je reviendrai dans un instant.

Les masses apophysaires s'unissent : 1° par des apophyses articulaires : cette articulation est une arthrodie, et les surfaces sont maintenues par une capsule fibreuse peu résistante ; 2° par les lames, à l'aide de ligaments appelés *ligaments jaunes élastiques ;* 3° par les apophyses épineuses, à l'aide d'un cordon fibreux étendu de la sixième vertèbre cervicale au sacrum, appelé *ligament sus-épineux ;* 4° par des ligaments interépineux, remplacés au cou par des muscles.

L'articulation des côtes avec la portion dorsale de la colonne vertébrale contribue encore à sa solidité.

Les deux premières vertèbres cervicales, l'atlas et l'axis, présentent des caractères particuliers et des articulations spéciales que j'étudierai avec la région de la nuque, dont elles font réellement partie.

Le plus puissant moyen d'union de la colonne vertébrale est le *disque fibro-cartilagineux* interposé entre chaque corps vertébral et le corps adjacent. Je dois, vu son importance au point de vue physiologique et pathologique, entrer dans quelques détails sur la disposition de ce ligament.

Le disque fibro-cartilagineux, ligament intervertébral, a la forme d'une lentille biconvexe. Si on le coupe transversalement, on constate qu'il présente à son intérieur, en un point plus rapproché de la face postérieure, une portion molle, presque liquide, tandis que la périphérie est formée de fibres blanches, brillantes, disposées sous forme d'anneaux concentriques. Les fibres s'insèrent aux faces des vertèbres situées au-dessus et au-dessous, et cette insertion est tellement solide que, dans les écrasements de la colonne vertébrale ou dans les fractures indirectes, le tissu osseux cède en général plutôt que le ligament. Les disques intervertébraux paraissent être soumis à une compression permanente, car, si l'on pratique une coupe antéro-postérieure de la colonne vertébrale, ils font hernie en dehors du plan de section.

Leur hauteur est très variable suivant la région. Elle atteint les plus grandes dimensions à la région lombaire, diminue insensiblement jusque vers le milieu de la région dorsale, puis augmente de nouveau à la région cervicale.

Leur épaisseur n'est pas la même en avant et en arrière. Aux régions cervicale et lombaire, le disque est presque de moitié plus épais en avant, d'où la

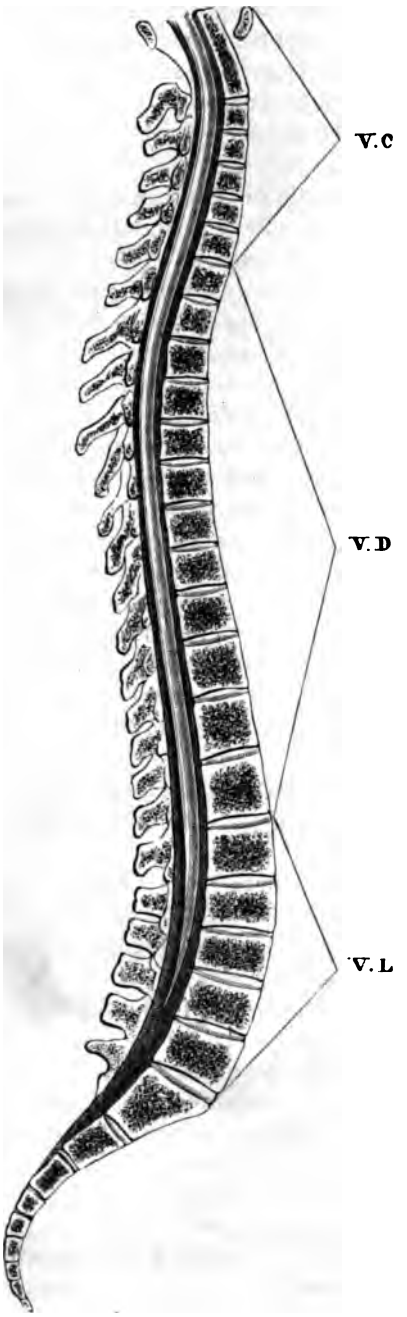

Fig. 117. — *Coupe verticale antéro-postérieure de la colonne vertébrale* (⅓ nature : femme).

VC, vertèbres cervicales. — VD, vertèbres dorsales. — VL, vertèbres lombaires.

courbure à convexité antérieure que présentent ces deux régions ; à la région dorsale, la courbure vertébrale ne dépend plus de la différence de hauteur des disques, mais des vertèbres elles-mêmes, dont le corps est plus élevé en arrière qu'en avant.

Les éléments qui les composent sont des fibres de tissu cellulaire, des fibres élastiques et des cellules de cartilage. Les fibres de tissu cellulaire et les fibres élastiques se réunissent en faisceaux, forment des lames fibreuses et des lames élastiques circulaires qui s'emboîtent alternativement du centre à la circonférence.

La colonne vertébrale proprement dite se compose donc essentiellement d'une série de 24 pièces osseuses superposées, séparées les unes des autres par 23 disques fibro-cartilagineux très élastiques qui, tout en fixant solidement entre elles les pièces osseuses, leur permettent néanmoins un certain degré de mobilité. Ces deux éléments, osseux et fibro-cartilagineux, sont loin d'entrer pour la même proportion dans la composition de la colonne vertébrale. Les vertèbres forment environ les quatre cinquièmes de la hauteur totale. Ce rapport paraît du reste varier dans des proportions suffisantes pour qu'il soit impossible, en médecine légale, étant donné le squelette d'un individu, de dire exactement quelle était sa taille.

En avant et en arrière des corps vertébraux courent deux grands ligaments appelés *ligaments vertébraux communs*, ou encore *surtouts ligamenteux*, qui vont : l'antérieur, du corps de l'axis au sacrum ; le postérieur, du trou occipital au canal sacré. Quoique n'étant pas doués d'une très grande résistance, les surtouts vertébraux suffisent, dans certains broiements de la colonne vertébrale, à maintenir les fragments qui s'y trouvent emprisonnés comme des coquilles de noix dans un sac, si bien que sur le cadavre on ne se rend pas tout d'abord compte du degré de la lésion en ouvrant les cavités thoracique ou abdominale.

Ainsi constituée, la colonne vertébrale nous apparaît comme une longue tige

flexible, élastique, représentant environ le tiers de la hauteur totale du sujet. Cette hauteur varie peu, en sorte que la différence dans la taille tient surtout à la différence de longueur des membres inférieurs. On compte généralement 15 centimètres pour la région cervicale, 30 pour la région dorsale et 16 pour la région lombaire. Large et aplatie au niveau de l'axis, la colonne vertébrale se rétrécit jusqu'aux premières dorsales : là, elle s'arrondit pour devenir presque cylindrique, et s'élargit ensuite de plus en plus jusqu'au sacrum, pour se rétrécir de nouveau et se terminer par la pointe du coccyx.

La colonne vertébrale présente à considérer quatre faces : une antérieure, une postérieure et deux latérales.

Face antérieure. — La face antérieure, creusée de gouttières transversales qui lui donnent un aspect noueux, est profondément située et recouverte par les divers organes du cou, du thorax et de l'abdomen. Elle est cependant accessible à l'exploration chirurgicale en plusieurs endroits : au cou, par exemple (voir figures 113 et 114), il est très facile de toucher du doigt par la bouche les premières vertèbres cervicales. Je rappelle que le tubercule de l'arc antérieur de l'atlas se trouve situé à peu près exactement sur le prolongement de la voûte palatine ; il faut, pour bien explorer cette partie, faire regarder le malade en face, sinon les masses latérales de l'atlas se présentent au doigt et peuvent tromper le chirurgien. Le corps de l'axis est également d'un accès très facile. Celui de la troisième cervicale peut aussi être exploré par la bouche, mais il me paraît difficile d'atteindre le corps de la quatrième, qui est situé au-dessous du niveau de l'épiglotte. Les fractures et les luxations des premières vertèbres cervicales pourront donc être reconnues par le toucher buccal.

Le toucher rectal permettra d'apprécier exactement l'état de la courbure sacrée, la présence de tumeurs développées à ses dépens ou dans son voisinage. On reconnaîtra de cette façon les lésions du coccyx. Une femme qui avait reçu un coup de pied à cet endroit y éprouvait des douleurs assez vives pour la forcer d'entrer dans mon service à Saint-Antoine. Je trouvai une luxation du coccyx en avant et je la réduisis presque en même temps que je fis le diagnostic : la douleur disparut instantanément.

Sur certains sujets maigres, on peut encore, en déprimant les parois abdominales, sentir la face antérieure de la colonne lombaire. C'est de cette façon qu'on arrive à comprimer l'aorte.

On trouve au devant de la colonne vertébrale, en procédant de haut en bas : les muscles prévertébraux, recouverts par l'aponévrose prévertébrale ; le pharynx et l'œsophage. La carotide primitive repose sur le tubercule antérieur de l'apophyse transverse de la sixième vertèbre cervicale et peut y être comprimée, ainsi que l'a fait remarquer Chassaignac. Entre le pharynx et la colonne vertébrale existent des ganglions lymphatiques sur lesquels Gillette a appelé l'attention il y a quelques années et qui seraient le plus souvent, d'après lui, le point de départ des abcès rétro-pharyngiens idiopathiques (voir le chapitre : *Ganglions lymphatiques du cou*). A la région dorsale on trouve : le canal thoracique, qui passe de droite à gauche pour aller s'ouvrir au niveau du confluent des veines jugulaire interne et sous-clavière gauches ; les artères intercostales droites, l'aorte descendante, la grande veine azygos, placée en avant des artères intercostales, qu'elle croise à angle droit ; la petite azygos, occupant le côté gauche de la colonne vertébrale, qu'elle abandonne vers le milieu de la région

dorsale pour se porter à droite en passant en arrière de l'aorte et se jeter dans la grande azygos; le cordon du grand sympathique.

Dans la cavité abdominale, la colonne vertébrale est recouverte directement par les piliers du diaphragme, qui se continuent avec le surtout ligamenteux antérieur et s'attachent solidement aux corps des vertèbres ainsi qu'aux disques intervertébraux. Le pilier droit, qui est le plus volumineux, descend jusqu'à la troisième vertèbre lombaire; le gauche ne dépasse pas la deuxième. On y trouve: l'aorte abdominale et les artères lombaires, la veine cave inférieure, les insertions du mésentère, les ganglions lymphatiques et l'origine du canal thoracique, ou réservoir de Pecquet, situé au devant de la deuxième vertèbre lombaire.

A la région sacrée antérieure, on trouve l'artère sacrée moyenne, les sacrées latérales, le muscle pyramidal, les nerfs sacrés et, médiatement, le rectum.

La face antérieure de la colonne vertébrale est, dans toute son étendue, recouverte d'une couche de tissu cellulaire lâche et lamelleux qui permet au pus de descendre de la région cervicale à la région sacrée quand il chemine sur la ligne médiane.

Face postérieure. — La face postérieure de la colonne vertébrale présente sur la ligne médiane une crête formée par la série des apophyses épineuses reliées entre elles par les ligaments sus-épineux. De chaque côté de la crête existent deux gouttières limitées par les lames vertébrales et par les apophyses articulaires et transverses.

La crête épineuse présente dans les diverses régions des différences importantes à noter. Je rappellerai d'abord que les apophyses épineuses dorsales sont fortement inclinées en bas et imbriquées les unes sur les autres. L'apophyse épineuse de l'axis est très saillante et se sent au fond de la gouttière de la nuque; celles des troisième, quatrième et cinquième vertèbres ne se sentent nullement, tandis que la sixième et surtout la septième vertèbres cervicales font sous la peau une saillie qui a valu à cette dernière le nom de *proéminente*. Il résulte de là que l'exploration des vertèbres cervicales intermédiaires à la deuxième et à la sixième est fort difficile : on ne les sent pas à travers la peau, recouvertes qu'elles sont par le ligament cervical postérieur. J'ai dit plus haut que le doigt arrivait difficilement à la quatrième par la cavité buccale : aussi le diagnostic des fractures ou des luxations des quatrième et cinquième vertèbres cervicales présente-t-il de grandes difficultés; il ne peut guère être établi qu'à l'aide de signes indirects, tels que l'immobilisation absolue du cou, une sorte d'affaissement, de raccourcissement de cette région, et surtout la paralysie due à une lésion de la moelle. La hauteur où monte la paralysie sert également au diagnostic : c'est un point que j'étudierai plus loin.

Les apophyses épineuses sont situées sur une même ligne verticale (je fais abstraction ici de la légère courbure physiologique que décrit l'ensemble de la ligne). S'il en existe d'un peu plus saillantes les unes que les autres, il n'y en a pas, en général, une seule hors rang. En conséquence, si l'on trouve une ou deux apophyses déviées latéralement, c'est que le corps vertébral tout entier a subi un mouvement de rotation en sens inverse, qu'il est luxé, ou, ce qui est infiniment plus vraisemblable, qu'il existe une fracture, soit du pédicule, soit des lames, ou simplement de l'apophyse épineuse elle-même. Généralement, dans ce dernier cas, on peut saisir l'apophyse épineuse avec les doigts, lui imprimer des mouvements, obtenir la mobilité anormale et la crépitation.

Il faut savoir toutefois que certains sujets présentent des apophyses épineuses déviées physiologiquement d'un côté ou de l'autre, et tenir grand compte de ce fait dans le diagnostic. D'ailleurs l'intensité de la douleur dans un point limité et souvent des phénomènes du côté de la moelle laisseront rarement des doutes dans l'esprit du praticien.

On éprouve presque toujours une certaine difficulté à reconnaître exactement sur quelle vertèbre porte la lésion, même dans les régions dorsale et lombaire, où les apophyses sont saillantes. On peut les compter en partant de la septième cervicale, mais le ligament sus-épineux égalise les saillies dans la région dorsale et le doigt ne les distingue pas bien. On peut aussi compter en partant de bas en haut, et je signalerai à cet égard qu'une ligne horizontale passant par les deux crêtes iliaques, qui sont toujours appréciables au toucher, tombe sur l'apophyse épineuse de la quatrième vertèbre lombaire.

La crête épineuse présente des courbures régulières qui sont celles de la colonne vertébrale, mais elle n'offre pas d'angle ni rentrant, ni saillant. L'existence de ces saillies partielles de l'épine fournit les renseignements les plus précieux pour le diagnostic. C'est le seul moyen de reconnaître si les corps vertébraux ont diminué de hauteur ou s'ils sont déviés de leur direction normale. L'étendue de ces saillies est nécessairement en rapport avec le degré d'altération des corps vertébraux.

Ou la crête est plus saillante qu'à l'état normal, ou elle est déprimée. Dans le premier cas, elle offre deux formes distinctes : tantôt la *bosse* est pointue, anguleuse, ogivale ; d'autres fois elle est arrondie, cintrée. Ces deux formes correspondent à deux affections différentes de la colonne vertébrale : la forme anguleuse prouve que les corps vertébraux se sont affaissés, ont disparu ; elle est caractéristique du *mal de Pott ;* la forme arrondie, au contraire, témoigne qu'un certain nombre de vertèbres sont déviées, incurvées, diminuées de hauteur dans le sens de la flexion, mais non détruites; elle est caractéristique des déviations rachitiques.

Lorsque, dans le mal de Pott, une ou deux vertèbres seulement sont atteintes, la déviation anguleuse est tellement nette qu'il n'y a pas d'erreur possible. Mais, si un certain nombre de vertèbres sont affaissées, la courbe s'étend sur une plus grande hauteur et la distinction établie précédemment est moins évidente ; on trouve cependant généralement vers le centre de la gibbosité une ou deux apophyses épineuses plus proéminentes. D'ailleurs, la douleur, l'existence d'abcès par congestion et souvent des troubles du côté de la moelle suffiront à établir le diagnostic avec une déviation rachitique.

Au début de l'affection, il est souvent difficile de reconnaître l'existence d'un mal de Pott ; cependant, quand un enfant présentera une certaine gêne dans la marche, des douleurs vagues, nocturnes, etc., quand, au lieu de se courber pour ramasser un objet à terre, il commencera par se mettre instinctivement à genoux, afin de ne pas imprimer de mouvement de flexion à sa colonne, craignez un mal de Pott, et, si vous constatez la plus légère saillie de l'une des apophyses épineuses, affirmez qu'il existe.

Dans le second cas, si la crête épineuse est déprimée, s'il existe à la suite d'un traumatisme un enfoncement d'une ou de plusieurs apophyses, ou bien le corps d'une vertèbre a glissé sur l'autre et s'est luxé, ou, ce qui est plus probable, les lames sont fracturées et enfoncées vers le canal rachidien. Dans ce

dernier cas, la moelle pourra se trouver déchirée ou comprimée, et il en résultera une paralysie dont l'étendue sera en rapport avec la hauteur du point fracturé.

L'enfoncement des lames vertébrales soulève un point de pratique grave et d'une solution difficile. Y a t-il simplement compression de la moelle ou bien contusion et déchirure ? Une dépression au niveau du point fracturé avec paralysie serait de nature à faire croire à une compression et engagerait à relever les lames enfoncées. Mais je considère le diagnostic comme à peu près impossible. J'ai pratiqué jadis, à Bicêtre, la trépanation du rachis sur la région lombaire dans les conditions que je viens de rappeler; je relevai deux lames enfoncées, mais sans résultat; l'autopsie ne tarda pas à démontrer que la moelle était complètement divisée. Je pense que dans les fractures de la colonne vertébrale accompagnées de paralysie le plus sage est de ne pas intervenir par une opération, surtout immédiatement, à moins de circonstances très exceptionnelles.

Les gouttières vertébrales, larges et peu profondes à la région cervicale, sont étroites et excavées à la région dorsale, ainsi qu'à la région lombaire ; les gouttières sacrées sont à peine marquées.

Elles sont remplies par les muscles dits des gouttières vertébrales, et principalement par la masse sacro-lombaire, composée elle-même du sacro-lombaire, du long dorsal et du transversaire épineux. Ces muscles, très puissants, sont destinés à maintenir la colonne vertébrale étendue, à s'opposer à sa flexion et à son incurvation latérale. La débilité de la masse sacro-lombaire est très probablement une cause prédisposante de scoliose.

Les corps étrangers, les projectiles de guerre, peuvent se loger dans les gouttières vertébrales et échapper aux recherches du chirurgien.

Les gouttières sont symétriques à l'état normal; elles cessent de l'être dans la scoliose.

Au fond des gouttières se trouvent les lames vertébrales reliées entre elles par les ligaments jaunes élastiques. Les lames sont écartées l'une de l'autre dans les régions cervicale et lombaire, rapprochées et imbriquées dans la région dorsale. Il résulte de cette disposition une gravité spéciale pour les plaies des deux premières régions. Un instrument piquant pourra, en effet, pénétrer jusque sur la moelle à travers l'écartement des lames, tandis qu'il sera arrêté par elles dans la région dorsale. La pénétration se fera d'autant mieux que le sujet sera dans la flexion, attitude qui augmente l'écartement. Les plaies de la moelle sont d'autant plus graves qu'elles siègent plus haut, et elles atteignent leur maximum de gravité entre l'occipital et l'atlas, où se trouve le *nœud vital*. Dans la flexion, l'écartement est tel qu'un instrument piquant ou tranchant peut pénétrer d'emblée dans le canal rachidien sans intéresser les os. J'ai vu dans le musée de l'École de médecine de Caen, alors que j'y étais étudiant, le squelette d'un guillotiné sur lequel le couteau n'avait pas laissé de trace.

Les lames se rapprochent beaucoup dans l'extension de la tête en même temps que la saillie de l'occipital protège la région contre les corps vulnérants, et c'est sans doute pour obtenir ce résultat que l'homme craignant un choc sur ce point porte instinctivement la tête dans l'extension et remonte les épaules.

Faces latérales. — Les faces latérales de la colonne vertébrale sont inacces-

sibles à l'exploration. Elles présentent : les apophyses transverses, les apophyses articulaires, le pédicule des vertèbres et les trous de conjugaison, qui vont grandissant de haut en bas; la région dorsale présente de plus les facettes articulaires pour l'articulation des côtes. Une fracture partielle de la colonne vertébrale, une tumeur développée au voisinage des trous de conjugaison, pourraient comprimer l'un des troncs nerveux qui les traversent et déterminer une paralysie, mais celle-ci serait partielle et unilatérale.

Les abcès par congestion de la colonne vertébrale ont le plus souvent pour point de départ les faces latérales. M. Bourjot Saint-Hilaire a établi que dans ces cas le pus suivait toujours le trajet des nerfs, ce qui est fréquent, mais pas aussi absolu que l'a avancé cet auteur.

Sur les faces latérales du cou on trouve l'artère vertébrale, qui passe dans le canal ostéo-musculaire de la base des apophyses transverses, et à la région lombaire des insertions du muscle psoas, dont la gaîne sert souvent de conducteur aux abcès par congestion.

Direction de la colonne vertébrale. — La colonne vertébrale n'est pas rectiligne. Elle présente des courbures antéro-postérieures et une courbure latérale.

En procédant de haut en bas, les courbures antéro-postérieures sont alternativement convexes et concaves en avant : région cervicale convexe, région dorsale concave, région lombaire convexe, région sacrée concave (fig. 117).

Les courbures physiologiques antéro-postérieures résultent-elles de la constitution même de la colonne vertébrale ou sont-elles acquises ?

La plupart des auteurs admettent que la colonne vertébrale du nouveau-né ne présente aucune courbure. En effet, étendu sur une table, le rachis semble tout à fait rectiligne. Voici comment les courbures se formeraient, d'après Malgaigne. Quand l'enfant commence à se tenir droit, soit assis encore sur le bras de sa nourrice, soit dans la station et la marche, le poids de la tête et des parties supérieures du tronc force la colonne à fléchir ; elle affecte naturellement la courbure antérieure qu'elle présentait dans l'utérus : elle s'infléchit en avant. Mais, comme elle ne saurait beaucoup s'écarter en ce sens de la perpendiculaire sans compromettre l'équilibre, les muscles agissent instinctivement pour la redresser ou l'infléchir en sens contraire, d'où la production des deux courbures de compensation placées au-dessus et au-dessous de la courbure primitive et dirigée en sens inverse, la cervicale et la lombaire.

Les courbures étant, dans le très jeune âge, le résultat du poids de la tête et de la contraction musculaire, s'effacent avec la disparition des causes qui les produisent, c'est-à-dire dans l'attitude horizontale, mais peu à peu surviennent dans le squelette et dans les disques vertébraux des modifications qui les rendent permanentes.

Telle est la théorie des courbures antéro-postérieures du rachis, généralement acceptée et qui paraît assez vraisemblable.

Cependant M. Pierre Bouland, ayant étudié à nouveau la question, est arrivé à des conclusions opposées. Pour lui, les courbures antéro-postérieures, les deux supérieures au moins, seraient originelles et tiendraient à l'organisation même de la colonne vertébrale. M. Bouland s'est servi du procédé employé par les frères Weber pour déterminer les courbures chez l'adulte : il a emprisonné des colonnes vertébrales d'enfants de divers âges dans du plâtre

et a pratiqué ensuite sur le tout des sections verticales antéro-postérieures.

Les conclusions de M. P. Bouland sont qu'à la naissance le rachis humain présente :

1° Une courbure cervicale à convexité antérieure dont la corde est, en moyenne, de 42^{mm}, et la flèche de $2^{mm},05$;

2° Une courbure dorsale à concavité antérieure, formée par les 10 ou 11 premières vertèbres dorsales, ayant une corde de $78^{mm},05$ et une flèche de $4^{mm},25$;

3° Enfin quelquefois une courbure lombaire à convexité antérieure, qui fait le plus souvent défaut. D'après l'auteur, ces courbures portent exclusivement sur les corps vertébraux, et non sur la masse apophysaire; elles résultent d'une différence de hauteur en avant, et en arrière des noyaux d'ossification.

Il n'est pas douteux que, chez l'adulte, les courbures antéro-postérieures soient le résultat de la différence de hauteur en avant et en arrière, soit des corps vertébraux, soit des disques fibro-cartilagineux. La conclusion des expériences des frères Weber a été qu'aux lombes et au cou elles tiennent à la forme des cartilages, tandis qu'au dos la courbure dépend principalement de la forme en coin des vertèbres. C'est à tort que Hirschfeld avait fait jouer ce rôle aux ligaments jaunes qui relient entre elles les lames vertébrales.

Un fait physiologique intéressant, c'est que la taille diminue sous l'influence de la station debout prolongée. Elle diminuerait de 13 à 14 millimètres, au dire de Malgaigne, et même davantage, d'après Cruveilhier. Des conscrits ont pu être réformés pour insuffisance de taille après avoir fait une longue marche en portant un fardeau sur les épaules. On attribue cette diminution de la taille à l'affaissement des disques intervertébraux et à l'augmentation des courbures antéro-postérieures, dernière hypothèse qui est de beaucoup la plus vraisemblable. J'en trouve une troisième dans le livre de M. Paulet : le tassement du coussinet adipeux plantaire, qui ne me paraît pas devoir jouer un rôle bien considérable.

La courbure dorsale peut être tellement exagérée qu'elle constitue une *gibbosité*. On donne à cette déformation le nom de *cyphose*. J'ai indiqué plus haut le caractère qui différencie la cyphose rachitique de celle qui est due au mal de Pott. J'ajouterai que certains travaux obligeant à tenir le tronc constamment fléchi, la culture de la vigne, par exemple, amènent à la longue une véritable gibbosité. Il en est de même de la faiblesse, de la débilité musculaire chez certains convalescents. Une contracture des muscles fléchisseurs du tronc, des muscles abdominaux, produirait également une cyphose; une paralysie des extenseurs amènerait le même résultat. La déviation antéro-postérieure détermine nécessairement la production de courbures de compensation dans les régions situées au-dessus et au-dessous du point dévié.

Il est rare de voir la moelle comprimée à la suite des déviations vertébrales, même les plus prononcées. La compression ne se produit d'ailleurs que dans le mal de Pott, et même alors elle est plus souvent le résultat d'abcès ou de pachyméningites : ainsi peut-on comprendre ce phénomène singulier de la disparition d'une paraplégie dans le cours d'un mal vertébral.

Quelle conduite faut-il tenir à l'égard des sujets atteints du mal de Pott ? Il ne me paraît pas utile de chercher le redressement dans la grande majorité des cas : on pourrait ainsi retarder la cicatrisation des vertèbres malades, et c'est par ce mécanisme que s'opère la guérison. Depuis quelques années on a appliqué

au traitement du mal de Pott le corset de Sayre (1), mais il n'est indiqué, ce me semble, que lorsqu'il existe une paralysie plus ou moins complète, et même alors son utilité n'est-elle pas démontrée pour tous les chirurgiens. Convient-il de maintenir les malades dans le décubitus horizontal ou de permettre la marche? On ne saurait formuler une règle absolue à cet égard, certains malades devant être maintenus au lit, en raison de leur faiblesse et des douleurs qu'ils ressentent. Cependant, si l'on songe que l'état général joue un grand rôle dans le traitement de la carie vertébrale et qu'il est fréquent de voir des enfants pauvres, abandonnés à eux-mêmes, parcourir heureusement toutes les phases du mal, il semble qu'il soit préférable de permettre la marche et l'exercice modéré, en recommandant toutefois l'usage d'un corset orthopédique.

Lorsque la déviation vertébrale se fait en sens inverse de la précédente, c'est-à-dire que les vertèbres, au lieu de produire une gibbosité saillante en arrière, en forment une en avant, on lui donne le nom de *lordose*. Cette déviation se traduit sur le vivant par une forte dépression dorso-lombaire, une *cambrure*, une *ensellure*, un *ensellement* dorso-lombaire, tels qu'on en voit, par exemple, sur certains sujets coxalgiques, qui corrigent ainsi, autant que possible, la flexion de la cuisse sur le bassin. Cette déviation, beaucoup plus rare que la précédente, peut être le résultat d'attitudes vicieuses, de professions qui obligent à reporter le centre de gravité en arrière, de tumeurs abdominales, etc.

Indépendamment des courbures antéro-postérieures, la colonne vertébrale présente une courbure latérale. Celle-ci porte sur la région dorsale et présente presque toujours sa convexité à droite et sa concavité à gauche. Elle n'existe pas à la naissance et ne commence à apparaître que vers l'âge de 7 à 8 ans. On accepte généralement aujourd'hui que la courbure latérale est due à la présence de l'aorte sur le côté gauche de la colonne vertébrale. Ce n'est pas mon opinion. Si l'aorte produisait ce résultat, on trouverait sur la partie latérale gauche du corps des vertèbres une empreinte du vaisseau, une gouttière, mais le corps de la vertèbre et surtout la masse apophysaire ne seraient pas repoussés en totalité. Or, tracez sur le vivant une ligne en suivant le sommet des apophyses épineuses depuis la sixième cervicale jusqu'au sacrum, vous verrez qu'il existe une véritable inflexion de la colonne entière.

Pourquoi, d'ailleurs, l'aorte produirait-elle une gouttière à la région dorsale et n'en produirait-elle pas à la région lombaire sur la face antérieure de la colonne? Pourquoi l'aorte n'exercerait-elle pas son action sur la colonne vertébrale dans le jeune âge, alors qu'elle offre une résistance moindre (Bouvier n'a pas rencontré de courbure latérale avant l'âge de 7 ans)? Pourquoi la courbure ne serait-elle pas constante, ainsi que l'a déjà fait observer Bichat? Enfin, si la courbure était due à la pression de l'aorte, cette pression s'exercerait aussi bien dans la position horizontale que dans la position verticale : comment expliquer alors que le décubitus horizontal fasse disparaître dans la jeunesse l'inflexion latérale?

Ces réflexions, jointes aux faits démontrés à P. A. Béclard par l'autopsie, à

(1) Le corset de Sayre consiste en un appareil plâtré qui enveloppe complètement le thorax et l'abdomen du sujet. Il est appliqué pendant que le malade est suspendu par la tête et les épaules de telle sorte que le poids du corps exerce une forte traction sur la colonne vertébrale. On conçoit que cette manœuvre puisse amener le dégagement de la moelle comprimée par le squelette.

savoir que la transposition de l'aorte de gauche à droite n'avait pas modifié le sens de la courbure, et que chez un gaucher, l'aorte occupant sa position normale, la colonne était courbée du côté gauche, ces réflexions, dis-je, me portent à croire que la présence de l'aorte n'est pour rien dans la production de l'inflexion latérale. Elle résulte, comme l'a dit Bichat, de l'usage plus habituel que nous faisons du bras droit. Pour maintenir l'équilibre, lorsque le bras droit porte un fardeau, nous inclinons le tronc à gauche : d'où l'inflexion latérale ; celle-ci n'existe pas chez les petits enfants, parce qu'ils ne travaillent pas ; et, si l'on cherchait bien, on trouverait sans doute des inflexions latérales plus ou moins développées en raison de certaines professions, de même qu'il existe des cyphoses et des lordoses professionnelles.

Quoi qu'il en soit, la colonne vertébrale possède une inflexion physiologique latérale à convexité généralement dirigée à droite. Cette inflexion peut s'exagérer au point de devenir pathologique : on lui donne alors le nom de *scoliose*. On conçoit ainsi pourquoi la scoliose est presque toujours à droite. La courbure latérale, ai-je dit, n'existe pas pendant les premières années de la vie : aussi Bouvier a-t-il constaté que la scoliose, à cette époque, a été aussi fréquente d'un côté que de l'autre, peut-être même plus fréquente à gauche.

La pathogénie de la scoliose est entourée de sérieuses difficultés, et l'accord est loin d'être fait à cet égard.

Le rachitisme, l'ostéomalacie, le mal de Pott lui-même, en affaissant la partie latérale d'une vertèbre, une cicatrice sur les côtes du thorax, sur l'épaule, etc. peuvent amener une déviation latérale du rachis : mais, outre que ces causes sont extrêmement rares, même le rachitisme, qui n'a que peu de prédilection pour la colonne vertébrale, la scoliose est alors *symptomatique*.

La vraie scoliose, la scoliose *idiopathique*, essentielle, se rencontre de préférence sur les jeunes filles, et plus souvent sur celles qui appartiennent à la classe aisée ; plus souvent aussi à l'époque de la puberté, vers l'âge de 11 à 14 ans. Elle se développe sans cause apparente, sans douleur, sans trouble aucun dans la santé générale ; le seul symptôme est la déviation de la taille, et l'on ne s'en aperçoit la plupart du temps qu'à la saillie de l'une des épaules, alors que déjà la déviation est irrémédiable. Aucun point du squelette ne porte trace de lésion rachitique (les deux affections peuvent à la rigueur coïncider, mais c'est très rare).

La colonne vertébrale, avons-nous vu, est une tige mobile, élastique, flexible, maintenue dans sa position par les ligaments et l'action synergique des muscles. Elle est normalement infléchie du côté droit ; à un moment donné cette inflexion augmente et produit la scoliose. Comment expliquer ce phénomène ? Plusieurs causes peuvent être invoquées.

1° Les pièces (vertèbres et disques), qui par leur assemblage constituent la colonne, présentent un trouble de nutrition tel que leur hauteur diminue du côté gauche ; il en résulte un affaissement de ce côté et une saillie exagérée du côté opposé.

2° L'appareil ligamenteux et musculaire destiné à maintenir les pièces réunies entre elles se relâche ; la colonne, continuant à supporter le poids de la tête et des membres supérieurs, avec une diminution de résistance, s'affaisse et s'infléchit dans le sens de sa flexion naturelle, c'est-à-dire à droite.

3° Les gouttières vertébrales sont remplies de muscles qui par leur action

synergique maintiennent la colonne dans son attitude normale; si les muscles d'un côté se raccourcissent, ils infléchissent nécessairement la tige mobile déjà normalement fléchie, sur laquelle ils s'insèrent. C'est ce qu'on observe de la façon la plus évidente dans le torticolis.

4° Le même résultat se produit, si, au lieu de la rétraction des muscles d'un côté, on en observe la paralysie avec intégrité de ceux du côté opposé; la synergie musculaire n'en est pas moins rompue.

Voilà donc quatre grandes causes qui peuvent expliquer la scoliose; chacune possède des partisans. Sans vouloir entrer dans des discussions qui seraient déplacées ici, je me contenterai de dire que les deux dernières théories, défendues par J. Guérin et Duchenne (de Boulogne), n'ont pas été généralement admises. Restent les deux premières.

Lorsqu'on examine la colonne vertébrale d'un scoliotique, on trouve toujours sur les corps vertébraux les disques, les trous vertébraux, les lames, les apophyses articulaires et épineuses, des déformations en rapport avec le degré de la déviation: mais la question en litige est celle-ci : Les déformations du squelette sont-elles primitives ou sont-elles consécutives ? Elles sont primitives, disent Bouvier et la plupart des orthopédistes; elles sont consécutives, disait Malgaigne. Il me semble impossible de prouver rigoureusement l'une ou l'autre de ces assertions, car, si le squelette est déformé, les appareils musculaire et ligamenteux ont aussi beaucoup perdu de puissance. Cependant, si l'on considère que la scoliose est presque toujours à droite, dans le sens de la courbure physiologique, et qu'au début la déviation latérale disparaît à peu près complètement par le décubitus horizontal, on est plus porté, ce me semble, à penser que la cause initiale tient à une faiblesse de l'appareil ligamenteux et musculaire. Les attitudes vicieuses des jeunes filles, surtout celles qu'elles prennent en travaillant ou en écrivant de la main droite, la tête inclinée sur l'épaule gauche, contribuent certainement au développement de la scoliose en exerçant une pression sur l'un des côtés des disques et des corps vertébraux: mais cette cause n'agit que sur celles qui sont prédisposées par la débilité musculaire. Ces deux hypothèses conduisent d'ailleurs à un même traitement.

Tant que la scoliose ne consiste que dans une inflexion latérale *simple* de la colonne vertébrale, le redressement peut s'opérer, la guérison est possible, mais il ne tarde pas à s'y opérer un autre déplacement contre lequel l'art est impuissant: c'est la *torsion* des corps vertébraux. Plusieurs vertèbres se tordent sur leur axe de façon que la face antérieure du corps se porte du côté de la convexité sans même que l'apophyse épineuse exécute un mouvement égal en sens inverse. La torsion se produit sur le pédicule. Il en résulte que les côtes sont rejetées en dehors et en arrière, que la gouttière vertébrale du côté correspondant est diminuée et que l'omoplate soulevée fait saillie sous la peau. La *bosse*, chez les scoliotiques, n'est donc ni médiane ni formée par les vertèbres, comme chez les rachitiques et les cyphotiques: elle est latérale et formée par les côtes et l'omoplate.

Lorsque les côtes font une saillie appréciable, c'est qu'il y a torsion des vertèbres ; tous les appareils orthopédiques du monde, jusqu'à présent du moins, sont impuissants à guérir la torsion ; or, les parents ne s'aperçoivent généralement de la maladie que par la saillie des côtes ; tirez-en la conclusion.

Est-ce à dire qu'il ne faille pas traiter la scoliose ? Certes non. Par le traitement on peut arrêter la marche de l'affection, ce qui est déjà beaucoup ; de plus, on développe le système musculaire, on améliore la santé générale, et la difformité déjà produite s'en trouve masquée d'autant. La saillie des côtes et de l'omoplate restant stationnaire alors que toutes les autres parties du corps se développent normalement, telle est la raison pour laquelle un plâtre pris un an après le traitement dénote parfois une amélioration notable sur le moule pris avant le traitement : mais, il faut le savoir et le dire, on améliore, mais on ne guérit pas la scoliose accompagnée de torsion des vertèbres. Toutes les pressions exercées sur la gibbosité costale, soit avec des plaques ajustées aux corsets, soit avec des coussins élastiques attachés au lit, n'ont qu'une action bien minime. J'en dirai autant du corset de Sayre.

Protéger la colonne vertébrale contre le poids de la tête et des membres supérieurs, développer le système musculaire, telles sont les deux grandes indications à remplir, quelle que soit celle des deux théories qu'on adopte. La première indication est satisfaite par un repos prolongé dans la position horizontale en ne laissant pas l'enfant marcher sans corset orthopédique ou sans béquilles; la seconde, par de la gymnatique faite tous les jours, gymnastique scientifique agissant sur certains muscles ou sur certains groupes de muscles. L'extension continue dans le décubitus dorsal n'a et ne peut avoir aucune efficacité, c'est un supplice inutile infligé aux enfants.

Ainsi que nous avons vu la courbure dorsale antéro-postérieure primitive déterminer par balancement, par compensation, la courbure en sens inverse des régions cervicale et lombaire, de même dans la scoliose dorsale, pour ramener l'équilibre, il se produit des courbures semblables dans les segments de la colonne situés au-dessus et au-dessous. On devine toutes les variétés qui peuvent se produire par la combinaison de ces trois inflexions latérales avec une torsion plus ou moins prononcée.

Mouvements de la colonne vertébrale. — La colonne vertébrale exécute des mouvements de flexion, d'extension, de latéralité, et des mouvements de torsion.

Au début de la vie, la colonne vertébrale est en quelque sorte malléable. Chacun a vu les mouvements qu'arrivent à exécuter les clowns, non seulement dans le sens de la flexion, qui est le plus étendu, mais encore dans le sens de l'extension. La mobilité de la colonne diminue avec l'âge et elle peut disparaître complètement par la soudure des vertèbres entre elles.

La mobilité est loin d'être la même dans les diverses régions : la portion cervicale est de beaucoup la plus mobile des quatre ; on y observe en plus des mouvements spéciaux qui se passent dans les articulations de la tête avec le cou. C'est ainsi qu'entre l'occipital et l'atlas il n'existe qu'un mouvement très limité de flexion de la tête, et entre l'occipital et l'axis un mouvement de rotation. La première de ces articulations nous permet de faire le petit mouvement de tête voulant dire *oui*, et la seconde le signe voulant dire *non*.

Les mouvements de flexion et d'extension de la région cervicale se passent surtout entre la 3e et la 4e ; la 4e et la 5e ; la 5e et la 6e vertèbres. Aussi, de toutes les luxations des vertèbres cervicales, la plus fréquente est-elle celle qui se produit entre la 5e et la 6e. La disposition des surfaces articulaires, qui sont presque horizontales, favorise du reste les luxations dans cette région.

J'en ai observé en 1868, à l'hôpital Saint-Antoine, un cas survenu dans des

conditions exceptionnelles, et que je crois devoir rappeler ici. Un homme de 48 ans, jouant sur l'herbe, fut renversé par un croc-en-jambe. Il se releva et continua à marcher et à courir. *Quatre* heures après il s'affaissa subitement sur lui-même et fut apporté à l'hôpital. Il existait une paralysie remontant jusqu'au 3e espace intercostal. La mort survint le quatrième jour, et l'autopsie démontra l'existence d'une luxation de la 6e vertèbre cervicale sur la 7e ; il y avait une attrition complète de la moelle, tous les ligaments étaient rompus, le disque arraché. Mais la lésion sur laquelle j'appelle l'attention est celle-ci : la face supérieure de la 7e vertèbre cervicale était taillée obliquement, de telle sorte que la face postérieure mesurait 15 millimètres de hauteur et la face antérieure 7 millimètres seulement. Elle offrait donc un plan incliné bien favorable au glissement en avant de la 6e vertèbre, ce qui avait eu lieu. Cet homme n'avait jamais eu d'abcès par congestion, ni jamais souffert du cou. Il n'existait aucune trace de carie ni d'arthrite vertébrales. Malgré l'opinion supposée de quelques-uns de mes collègues de la Société de chirurgie, qui ont vu dans ce cas un mal de Pott, je serais tenté de croire à une malformation originelle de la 7e vertèbre cervicale.

La région dorsale ne présente pas de mouvements de flexion jusqu'à la 11e vertèbre, les côtes s'y opposent ; les 11e et 12e côtes, qui sont flottantes, permettent à ce niveau des mouvements de flexion et d'extension.

A la région lombaire, il existe deux centres de mouvement de flexion : le premier s'étend de la 11e dorsale à la 2e lombaire, le second de la 4e lombaire au sacrum.

Le chirurgien a intérêt à connaître les détails qui précèdent pour comprendre le mécanisme des fractures de la colonne vertébrale. Celles-ci se produisent de deux façons : par cause directe ou par cause indirecte. La fracture par cause directe n'est soumise à aucune règle : une voiture, un wagon, en passant sur le tronc, écrasent les os dans le point touché.

Pendant longtemps, j'ai démontré dans mes cours de Clamart, sur des colonnes vertébrales fraîches, que la fracture par cause indirecte peut être produite par l'exagération du mouvement de flexion ; en voici un exemple que j'ai recueilli à Bicêtre. Un ouvrier travaillait au fond d'un puits et avait le tronc fléchi ; un bloc de pierre se détacha du haut du puits, tomba entre les deux épaules et fractura la colonne vertébrale au niveau de la 12e dorsale. Le mouvement d'extension exagéré peut produire un résultat analogue : un homme tomba d'un troisième étage, le dos portant sur le rebord d'une fenêtre : il se produisit une fracture de la colonne vertébrale. Un chute sur la plante des pieds pourrait, à la rigueur, produire le même résultat, mais ce doit être infiniment plus rare.

Le mouvement de flexion de la colonne vertébrale ayant pour centre certains points bien déterminés, on conçoit que les fractures indirectes aient un siège de prédilection, et c'est ce qui a lieu en effet. La flexion forcée du cou peut fracturer les 3e, 4e et 5e vertèbres cervicales, mais la direction presque horizontale de leurs surfaces articulaires rend les luxations beaucoup plus fréquentes que les fractures. Celles-ci siègent presque toujours sur les dernières dorsales ou les premières lombaires.

Le mécanisme de la flexion forcée explique bien la pénétration réciproque des corps vertébraux ; celle-ci est parfois si prononcée que certaines pièces ob-

servées après consolidation démontrent la disparition complète d'une vertèbre.

La direction presque verticale des surfaces articulaires aux lombes et à la région dorsale, leur emboîtement réciproque, rendent compte de la rareté des luxations dans ces régions.

Le mouvement de latéralité n'existe qu'au cou et aux lombes ; il est plus développé dans la première région.

Le mouvement de torsion, c'est-à-dire la rotation des vertèbres sur leur axe, est encore plus marqué à la région cervicale que dans les autres régions. Bien que limité par les crochets situés de chaque côté des corps vertébraux, le mouvement forcé de torsion à la région cervicale peut déterminer la production d'une luxation unilatérale ou bilatérale (le plus souvent de la 3e ou 4e vertèbre). Le canal vertébral est si large en cet endroit que la luxation d'une vertèbre cervicale n'amène pas nécessairement une compression de la moelle. Si elle existait, on devrait tenter la réduction en fixant les épaules et en imprimant à la tête un mouvement de rotation en sens inverse. Il faut toutefois être prévenu que la mort subite peut survenir pendant la tentative.

Le mouvement de torsion est aboli dans les arthrites cervicales, c'est pourquoi le malade, au lieu de tourner la tête pour regarder de côté, fait exécuter au corps un mouvement de totalité.

D'après les frères Weber, le mouvement de torsion serait très prononcé entre les dernières vertèbres dorsales, et nul dans la région lombaire.

5-19-96.

CHAPITRE II

Du canal rachidien.

Étendu de la base du crâne au coccyx, le *canal rachidien* occupe toute la longueur de la colonne vertébrale. Il contient la moelle et ses enveloppes, un liquide spécial, de la graisse, du tissu cellulaire et des vaisseaux.

Le canal rachidien est limité en avant par la face postérieure des corps vertébraux recouverte du surtout ligamenteux postérieur à forme festonnée ; sur les côtés, il présente le pédicule des vertèbres et les trous de conjugaison par où sortent les nerfs rachidiens ; en arrière, il est fermé par les lames vertébrales et les ligaments jaunes élastiques qui réunissent ces lames. L'imbrication des lames vertébrales à la région dorsale, leur écartement à la région lombaire et surtout au cou, expliquent pourquoi le canal est beaucoup mieux protégé dans la première que dans les deux autres.

La largeur du canal n'est pas la même dans les différentes régions : elle est d'ailleurs en rapport avec le plus ou moins de mobilité de la colonne vertébrale. C'est ainsi qu'elle atteint son maximum à la région cervicale; viennent ensuite la région lombaire, puis la région dorsale. Dans ces trois régions, la *largeur du canal rachidien est toujours plus considérable que le volume de la moelle* (voir fig. 118 et 119), circonstance qui explique pourquoi la moelle est si rarement

comprimée dans les déviations du rachis et pourquoi des fractures avec déplacement, enfoncement des fragments, peuvent exister sans déterminer de compression.

La forme du canal rachidien est triangulaire au cou; elle est circulaire au dos et reprend aux lombes la même forme qu'à la région cervicale; ce canal est aplati d'avant en arrière à la région sacrée.

L'espace laissé libre entre le canal vertébral et la moelle est rempli par une masse abondante de graisse molle, diffluente, rougeâtre, qui en occupe surtout la partie antérieure (*périméninge*). C'est dans le même point du canal que l'on rencontre aussi des plexus veineux abondants formés de veines sortant pour la plupart des canaux veineux des corps vertébraux, et communiquant largement avec le système veineux extra-rachidien. On retrouve ici une analogie frappante avec ce que nous avons vu au crâne. J'ajouterai que les plexus veineux des vertèbres paraissent jouer par rapport au liquide céphalo-rachidien du rachis le même rôle que jouent au crâne les sinus de la dure-mère.

La moelle épinière, suspendue dans le canal rachidien, est plus rapprochée de la paroi antérieure que de la paroi postérieure. Il existe entre les lames vertébrales et la moelle un espace suffisant pour que l'on puisse facilement introduire entre elles un sécateur, par exemple, sans toucher la substance nerveuse; par la même raison, l'enfoncement d'une lame vertébrale ne déterminera pas nécessairement une compression de l'axe médullaire, circonstance qui ajoute aux difficultés du diagnostic entre la compression et la contusion de la moelle, à la suite d'une fracture de la colonne vertébrale, et rend plus hasardeuse encore la trépanation du rachis, dont j'ai parlé plus haut.

CHAPITRE III

De la moelle épinière et de ses enveloppes. (1)

La *moelle épinière* représente une longue tige à peu près cylindrique, renflée par places, contenue dans le canal rachidien qu'elle occupe sans le remplir, depuis l'atlas jusqu'à la deuxième vertèbre lombaire.

Elle est en quelque sorte suspendue dans le canal aux parois duquel elle est fixée solidement par les membranes dont elle est enveloppée. J'ai déjà dit qu'elle n'était pas au centre du canal, mais plus rapprochée de la face antérieure.

La distance qui sépare la moelle épinière des parois osseuses du canal permet de comprendre pourquoi les déviations vertébrales, les affaissements même de plusieurs corps vertébraux, sont si rarement suivis de compression et de paralysie. La moelle peut également être refoulée dans un coin du canal vertébral et échapper à la compression dans le cas de luxation ou de fracture.

Son rapprochement des corps vertébraux explique aussi comment des éclats osseux peuvent la toucher, la contusionner et provoquer une myélite.

(1) En este me paró y me sentó.

A la naissance, le système nerveux présente un développement relatif considérable ; aussi la moelle descend-elle à cette époque jusque vers la quatrième vertèbre lombaire. Le squelette se développant ensuite plus rapidement que l'axe nerveux, il en résulte que le rapport de ces deux parties varie jusqu'au développement complet : la moelle atteint alors le corps de la deuxième lombaire.

La moelle épinière, rétrécie à son origine au niveau du *bulbe*, se renfle dans la portion cervicale (renflement brachial). Elle présente ses plus petites dimensions dans la région dorsale, se renfle de nouveau à la fin de cette région (renflement lombaire), et, à partir de la onzième vertèbre dorsale, s'amincit rapidement pour se terminer en pointe.

J'étudierai successivement les enveloppes de la moelle et la moelle elle-même.

1° ENVELOPPES DE LA MOELLE.

Les *enveloppes* qui entourent la moelle sont, comme pour le cerveau, la

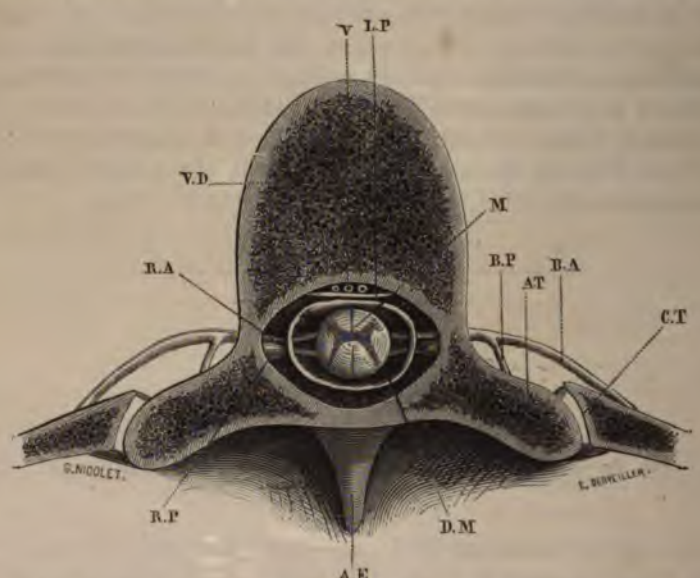

Fig. 118. — *Coupe horizontale de la colonne vertébrale et de la moelle passant par le corps de la 9e dorsale.* (Femme de 23 ans. Grandeur naturelle.)

AE, apophyse épineuse.
AT, apophyse transverse.
BA, branche antérieure des nerfs rachidiens.
BP, branche postérieure des nerfs rachidiens.
CT, articulation costo-transversaire.
DM, dure-mère rachidienne.
LP, ligament vertébral commun postérieur.
M, moelle épinière.
RA, racine antérieure des nerfs rachidiens.
RP, racine postérieure des nerfs rachidiens.
V, veines intra-rachidiennes.
VD, 9e vertèbre dorsale.

dure-mère, l'arachnoïde et la pie-mère. Elles en sont la continuation, mais présentent des caractères très différents.

La *dure-mère rachidienne* commence au niveau du trou occipital, au pourtour duquel elle adhère intimement, et se termine à la base du coccyx sous forme d'un filament très grêle, *filum terminale*. Elle constitue un long étui fibreux qui

enveloppe et protège la moelle. Loin d'adhérer comme la dure-mère crânienne à la paroi osseuse, elle en est presque complètement indépendante. En arrière, elle est séparée des lames vertébrales par un espace rempli de tissu cellulaire lâche dont les mailles contiennent une graisse molle, presque liquide.

Sur les côtés, elle est traversée par les racines des nerfs rachidiens, et se con-

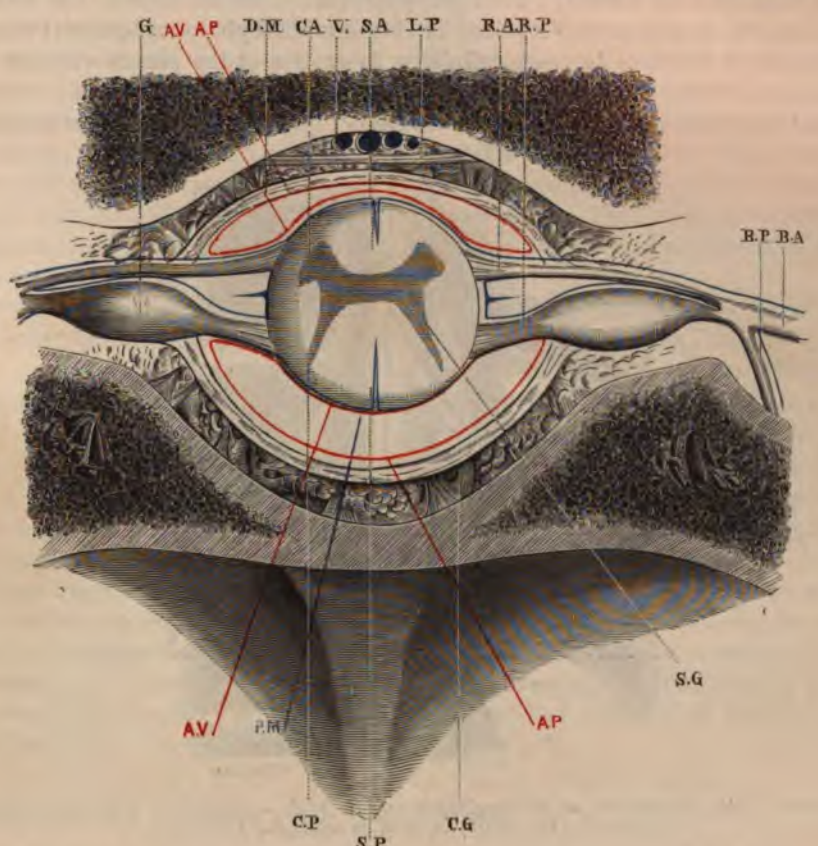

Fig. 119. — *Coupe demi-schématique du canal rachidien, de la moelle et de ses enveloppes* (Cette figure n'est autre que la figure 118 grandie trois fois.)

AP, feuillet pariétal de l'arachnoïde.
AV, feuillet viscéral de l'arachnoïde.
BA, branche antérieure des nerfs rachidiens.
BP, branche postérieure des nerfs rachidiens.
CA, corne antérieure de la substance grise.
CG, tissu cellulo-graisseux siégeant entre la dure-mère et la paroi du canal rachidien.
CP, corne postérieure de la substance grise.
DM, dure-mère.
G, ganglion nerveux situé sur le trajet de la racine postérieure.
LP, ligament vertébral commun postérieur.
PM, pie-mère (bleu).
RA, racine antérieure des nerfs rachidiens.
RP, racine postérieure des nerfs rachidiens.
SA, sillon antérieur de la moelle.
SG, substance grise de la moelle.
SP, sillon postérieur de la moelle.
V, veines intra-rachidiennes.

fond, à ce niveau, avec la pie-mère. On dit généralement que la dure-mère accompagne les branches nerveuses jusqu'aux trous de conjugaison et se continue avec le périoste. Cette description n'est pas exacte. La dure-mère se comporte ainsi que je l'ai représenté sur les figures 118 et 119. Il n'existe aucune continuité entre elle et le périoste. La dure-mère forme un long sac percé latéra-

lement de trous pour laisser sortir les racines rachidiennes et se confond avec la pie-mère sans envoyer aucun prolongement. Par sa face interne la dure-mère est rattachée à la moelle à l'aide de nombreux prolongements filamenteux, pour la plupart très lâches, qui naissent de la pie-mère.

Il résulte de cette disposition que la dure-mère divise le canal rachidien en deux espaces, l'un central, l'autre périphérique. L'espace central est occupé par la moelle, la pie-mère, l'arachnoïde et le liquide céphalo-rachidien ; l'espace périphérique contient le tissu cellulaire, la graisse et les plexus veineux rachidiens.

C'est sans doute aux dépens de la dure-mère que se développent les produc-

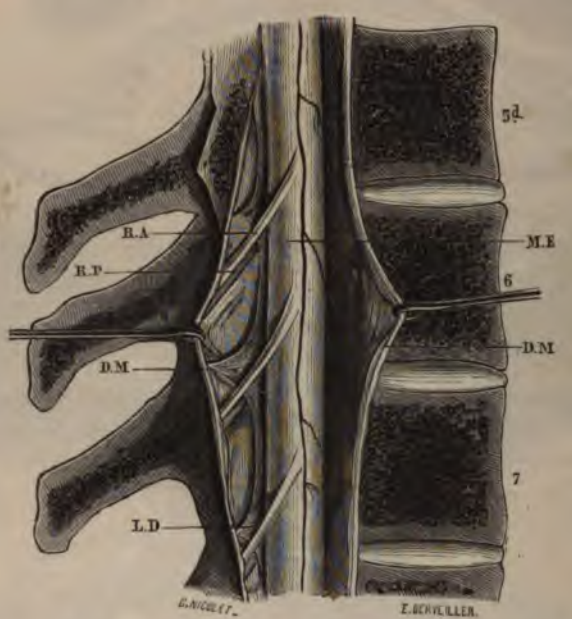

Fig. 120. — *Moelle épinière et ses enveloppes vues de côté.* — (Grandeur naturelle. Femme adulte de petite taille, 5e, 6e et 7e vertèbres dorsales.)

DM, dure-mère.
LD, ligament dentelé.
ME, moelle épinière.
RA, racine antérieure des nerfs rachidiens.
RP, racine postérieure des nerfs rachidiens

tions tertiaires syphilitiques, de nature probablement gommeuse, qui déterminent des paraplégies plus ou moins complètes, cédant en général à un traitement antisyphilitique énergique.

L'*arachnoïde rachidienne* ne diffère pas de l'arachnoïde crânienne. Comme cette dernière, elle présente un feuillet pariétal qui tapisse la face interne de la dure-mère, et un feuillet viscéral qui recouvre la pie-mère ; elle fournit une gaîne aux racines des nerfs et se réfléchit au niveau des trous de conjugaison : de même, elle se réfléchit à la base du coccyx et forme un cul-de-sac qui tapisse celui de la dure-mère.

L'espace sous-arachnoïdien du rachis communique avec celui du crâne et est comme lui destiné à recevoir le liquide sous-arachnoïdien. J'ai suffisamment insisté plus haut sur le rôle de ce liquide pour n'avoir pas à y revenir ici. —

Une plaie pénétrante du rachis pourra s'accompagner d'écoulement au dehors de ce liquide, si l'arachnoïde a été intéressée.

La *pie-mère rachidienne* n'offre aucune ressemblance avec la pie-mère crânienne. Cette dernière, lâchement unie au cerveau, se laisse facilement enlever avec des pinces. La pie-mère rachidienne, au contraire, adhère intimement à la moelle. De sa face interne se détachent des prolongements qui pénètrent dans les sillons jusqu'aux commissures, surtout dans le sillon antérieur. La pie-mère crânienne est mince, fragile, transparente ; l'autre est épaisse, résistante et opaline. La première, presque essentiellement composée de vaisseaux, est une membrane vasculaire ; la seconde, composée en grande partie de tissu conjonctif condensé, possède les apparences et les qualités d'une membrane fibreuse. La pie-mère rachidienne se comporte avec la moelle comme le névrilème avec les nerfs ; c'est pour elle un puissant organe de protection. On s'en rend un compte exact en faisant l'autopsie d'un sujet dont la moelle ramollie est contenue dans son enveloppe comme dans un sac.

Par sa face externe, la pie-mère fournit des prolongements importants. Les uns, nés sur tout son pourtour, sont purement celluleux et la rattachent à la dure-mère, mais sur les côtés elle donne naissance à une série de dentelures qui séparent à leur origine les racines antérieures des racines postérieures des nerfs rachidiens : elles ont la forme d'un triangle dont la base répond à la moelle et le sommet à la dure-mère. Par leur ensemble ces prolongements forment de chaque côté une bandelette festonnée à laquelle on donne le nom de *ligament dentelé*. La pie-mère envoie sur les racines nerveuses un prolongement qui les accompagne après leur sortie par les trous de conjugaison et constitue le névrilème des nerfs. Le dernier prolongement de la pie-mère rachidienne est le *ligament coccygien*. Il se présente sous la forme d'un cordon arrondi qui continue la direction de la moelle, devient de plus en plus grêle à mesure qu'il descend, et se trouve comme perdu au milieu des nerfs qui constituent la *queue de cheval*. Il s'attache à la base du coccyx et, malgré son peu de volume, sert efficacement à fixer la moelle.

2° MOELLE ÉPINIÈRE.

La moelle est parcourue dans toute son étendue par plusieurs sillons : deux sont médians, très profonds, l'un antérieur, l'autre postérieur; quatre sont latéraux, deux de chaque côté, divisés en antérieur et postérieur; ces derniers répondent à l'émergence des racines antérieures et postérieures des nerfs rachidiens. Le sillon collatéral antérieur étant à peine marqué, la moelle se trouve donc divisée par les sillons médians et collatéraux postérieurs en deux *cordons* distingués sous les noms de cordon *antéro-latéral* et *cordon postérieur*. (La moelle est composée de deux moitiés parfaitement symétriques.)

Tel est l'aspect que présente la moelle à l'œil nu quand on l'a débarrassée de ses enveloppes, mais il nous faut entrer plus avant dans la disposition respective des diverses parties qui la constituent. Pour cela nous allons l'envisager sur une coupe horizontale (1).

On distingue dans la moelle trois substances : A, au centre, une partie grise,

(1) Je dois au regretté docteur Ch. Labbé la conception et l'exécution des figures 121 et 122.

substance grise; B, une autre substance qui enveloppe la première et qui est blanche, *substance blanche;* C, de la pie-mère se détachent de fins tractus qui

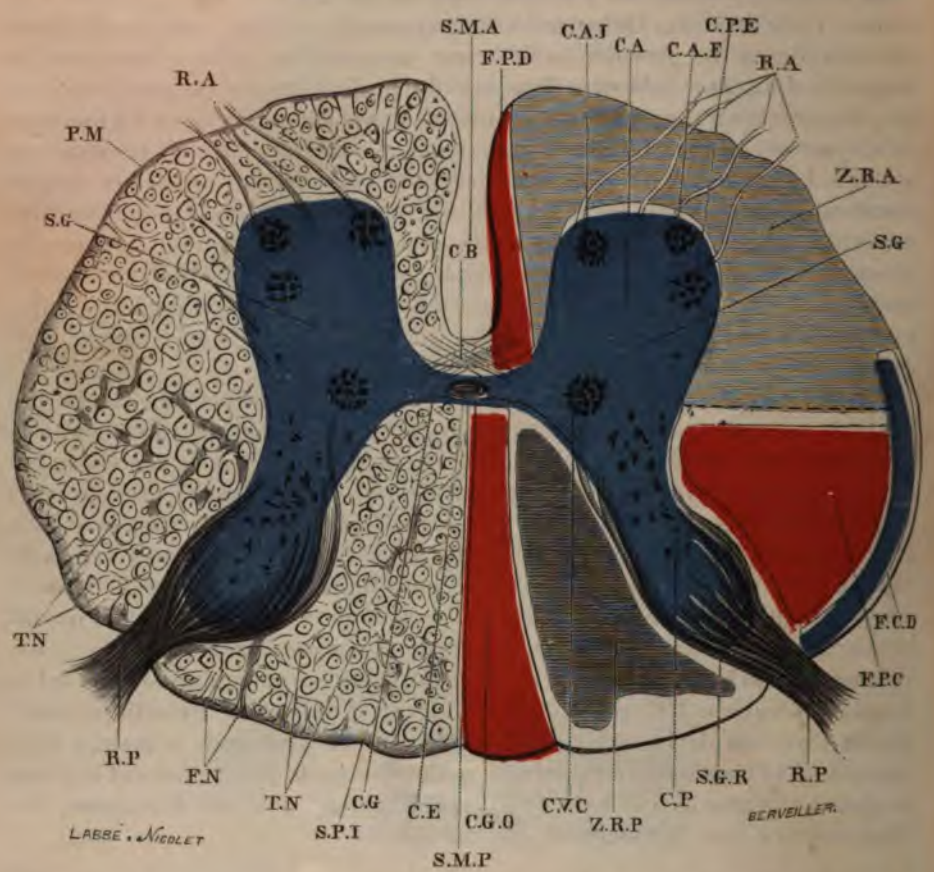

Fig. 121. — *Coupe transversale et horizontale de la moelle passant par la partie moyenne du renflement cervical* (schéma).

CA, corne antérieure.
CAE, cellules antéro-externes.
CAI, cellules antéro-internes.
CPE, cellules postéro-externes.
CB, commissure blanche.
CE, canal central ou de l'épendyme.
CG, commissure grise.
CGO, cordon de Goll.
CP, corne postérieure.
CVC, colonne de Clarke.
FCD, faisceau cérébelleux direct.
FN, fibres névrogliques.
FPC, faisceau pyramidal croisé.
FPD, faisceau pyramidal direct.
PM, pie-mère.
RA, racines antérieures.
RP, racines postérieures.
SG, substance grise.
SGR, substance gélatineuse de Rolando.
SMA, sillon médian antérieur.
SMP, sillon médian postérieur.
SPI, sillon postérieur intermédiaire.
TN, cellules nerveuses.
ZRA, zone radiculaire antérieure.
ZRP, zone radiculaire postérieure.

s'insinuent entre les éléments médullaires, c'est la *névroglie.* Les deux premières substances sont visibles à l'œil nu; il faut le secours du microscope pour dévoiler la troisième.

A. — SUBSTANCE GRISE.

La *substance grise* se présente sous la forme d'une H majuscule qui occupe l'axe de la moelle. Les deux grandes chambres sont antéro-postérieures; la branche transversale, appelée *commissure grise*, et visible au fond du sillon médian postérieur, est séparée, en avant, du sillon médian antérieur, par une bandelette de substance qui porte le nom de *commissure blanche*. La commissure offre dans son centre la coupe d'un canal, *canal central de la moelle* ou *canal de l'épendyme*.

La forme des deux grandes branches de l'H varie suivant les points où on les considère. D'une façon générale, leurs extrémités antérieure et postérieure se déjettent un peu en dehors; elles ont reçu le nom de *cornes*. La corne antérieure renflée est séparée de la pie-mère par une portion de substance blanche assez épaisse; la corne postérieure, plus effilée, s'en rapproche beaucoup plus et semble même l'atteindre quelquefois, bien qu'elle en soit toujours séparée par une mince languette blanche.

Les cellules nerveuses de la substance grise constituent des groupes distincts qu'il convient d'envisager dans les cornes antérieures et dans les cornes postérieures.

La *substance grise* de la moelle se compose essentiellement : d'un substratum formé par des fibres névrogliques très fines, de cellules nerveuses, de tubes nerveux qui établissent des communications entre ces cellules, et de vaisseaux.

Les cellules des cornes antérieures, de beaucoup plus volumineuses, sont désignées sous le nom de *motrices* ou *kinésodiques* (de κίνησις, mouvement, et ὁδὸς, voie), en raison de leurs fonctions. Ce sont de *grandes cellules*, à prolongements multiples et ramifiés, ne présentant qu'un seul prolongement non ramifié, qui, vraisemblablement, se continue avec une fibre de la racine antérieure : c'est le prolongement de Deiters.

Ces diverses cellules forment dans la corne antérieure trois groupes distincts : l'un, situé à la partie antérieure et interne, prend le nom de *groupe antéro-interne;* l'autre, placé au niveau du point où la corne se recourbe pour devenir externe, s'appelle le *groupe antéro-externe ;* le troisième, que l'on voit en arrière du précédent, est le groupe externe proprement dit ou *postéro-externe*.

On regarde généralement ces cellules kinésodiques comme l'aboutissant des fibres motrices volontaires; elles représentent pour ces fibres une sorte de centre d'arrêt capable d'enrayer fréquemment la marche des dégénérations vers les racines antérieures. Elles constituent de plus pour ces racines, ainsi que le démontrent les expériences de Waller, un véritable centre trophique. Ce sont ces groupes cellulaires qui sont atteints dans la paralysie infantile, la paralysie spinale de l'adulte et l'atrophie musculaire progressive.

Dans la corne postérieure, les cellules nerveuses sont beaucoup plus petites et disséminées sans ordre. Elles sont en rapport avec la sensibilité : aussi les a-t-on appelées sensitives ou *esthésodiques* (de αἴσθησις, sensibilité, et ὁδὸς, voie).

Il existe cependant, vers l'union de la corne postérieure avec la commissure grise, un groupe très distinct de cellules qui, par leur superposition, forment une véritable colonne, signalée par L. Clarke. C'est la *colonne vésiculaire de Clarke*, qu'on ne rencontre que dans la région dorsale, entre les deux renflements

cervical et lombaire (1); elle est encore désignée sous le nom de *noyau de Stilling*, du nom de l'anatomiste qui l'a indiquée sur une coupe transversale (C. V. C.).

La substance grise est un centre pour les *actions réflexes*. Ce pouvoir réflexe de la moelle s'exerce donc alors qu'elle ne communique plus avec l'encéphale, et il s'exerce même beaucoup plus activement dans ces conditions.

Il existe une série de centres isolés. Lorsque ces centres sont lésés, il en résulte des phénomènes propres à chaque centre.

Les *centres médullaires* ont été bien étudiés surtout chez les animaux ; on a signalé les suivants en procédant de bas en haut :

1° Le *centre ano-spinal*, signalé par Masius, et qui est placé à la partie inférieure de la région lombaire ;

2° Le *centre vésico-spinal*, de Giannuzzi, situé immédiatement au-dessus du précédent ;

3° Le *centre génito-spinal* ou de Budge, qui existe probablement chez l'homme vers le milieu de la région dorsale ;

4° Le *centre cardiaque* de Cl. Bernard, centre accélérateur des mouvements du cœur, qui se trouve à la partie inférieure de la région cervicale et supérieure de la région dorsale ;

5° Le *centre cilio-spinal*, qui préside à la dilatation de l'iris, et qui aurait son siège entre la sixième vertèbre cervicale et la deuxième dorsale.

B. — SUBSTANCE BLANCHE.

La substance blanche entoure de tous côtés la substance grise et lui forme une sorte d'étui, de *manteau médullaire*. J'ai déjà dit que, grâce aux sillons qui la parcourent, elle est divisée en deux cordons, l'un antéro-latéral, l'autre postérieur.

L'étude du cordon antéro-latéral repose principalement sur les données physiologiques et anatomo-pathologiques ; aussi les divisions suivantes sont-elles un peu artificielles.

En procédant d'avant en arrière et de dedans en dehors, on trouve un premier territoire à peu près délimité par une ligne fictive, partant un peu en dedans du point de réunion de la commissure grise avec la corne antérieure et se terminant à l'extrémité du sillon médian antérieur : c'est le *faisceau pyramidal direct*, désigné habituellement par Charcot sous le nom de *faisceau de Turck*. Sa forme est celle d'un triangle, à base dirigée en arrière (FPD, rouge).

A la partie la plus reculée du cordon antéro-latéral, dans toute la zone située en arrière d'une ligne transversale (ligne pointillée noire, fig. 121) partant de l'union de la corne antérieure avec la postérieure pour gagner la périphérie, se trouve un autre faisceau triangulaire dont la base regarde en dehors, mais n'atteint pas la pie-mère, c'est le *faisceau pyramidal croisé* (FPC, rouge).

Entre la base de ce faisceau et la pie-mère, touchant en arrière aux racines postérieures, dépassant en avant le faisceau croisé, se présente, dans

(1) Bien que la coupe représentée figure 121 passe par la région cervicale, nous avons cru devoir y figurer la colonne de Clarke, afin d'en bien indiquer la situation.

les régions cervicale et dorsale, un troisième faisceau, allongé sous forme de bandelette antéro-postérieure. Il porte le nom de *faisceau cérébelleux direct* (FCD, bleu).

Ce qui reste du cordon antéro-latéral, c'est-à-dire la région intermédiaire au faisceau de Turck et aux faisceaux pyramidal croisé et cérébelleux direct, porte le nom de *zone radiculaire antérieure*, traversée qu'elle est par les racines antérieures. On l'appelle aussi *région fondamentale des faisceaux latéraux*.

Il existerait encore, d'après M. Mathias Duval, dans le cordon antéro-latéral, une petite région constituée par des fibres sensitives. Elle serait située entre la corne postérieure et le faisceau pyramidal croisé.

La topographie du cordon postérieur est beaucoup plus simple. On ne distingue, en effet, dans ce cordon, que deux régions : l'une interne, l'autre externe. La région interne prend le nom de *cordon de Goll* (CGO, rouge), et sa présence n'a été signalée que dans la région cervicale. Ce cordon est limité en dedans par le sillon médian postérieur, et en dehors par une ligne allant de la commissure grise à un petit sillon que l'on ne trouve également que dans la région cervicale : c'est le *sillon postérieur intermédiaire*.

La région externe, qui, dans les portions dorsale et lombaire de la moelle forme à elle seule le cordon postérieur, s'appelle *zone radiculaire postérieure* ou *faisceau de Burdach*.

Ajoutons enfin que la névroglie, au voisinage de la tête de la corne postérieure, prend un aspect spécial : elle devient comme gélatineuse (substance gélatineuse de Rolando) et forme une sorte de gouttière ou de gangue incomplète qui embrasse la tête de cette corne et affecte, sur une coupe horizontale, la forme d'un U ou d'un V.

La substance blanche se compose de la névroglie, de vaisseaux et de tubes qui en sont l'élément essentiel.

Considérons ces derniers successivement dans le cordon antéro-latéral et dans le cordon postérieur.

Des divers faisceaux qui constituent le cordon antéro-latéral, le plus important est le faisceau *pyramidal*, ainsi appelé parce qu'il prend la plus grande part à la formation des pyramides antérieures du bulbe. C'est le faisceau moteur par excellence ; c'est le lien qui réunit la portion motrice des circonvolutions cérébrales à la moelle.

Le faisceau de Turck, ou faisceau pyramidal direct, est ainsi appelé parce qu'il va gagner par un trajet direct l'hémisphère cérébral du même côté. Ses fibres naissent des cellules motrices antérieures et se superposent dans les divers étages de la moelle ; elles montent ainsi en augmentant le volume du faisceau, et arrivent à la pyramide antérieure du bulbe.

Quant au faisceau pyramidal croisé, ses fibres partent des cellules externes, puis arrivées au bulbe, au lieu de gagner directement l'hémisphère du même côté, elles s'entre-croisent fibre à fibre avec celles du faisceau croisé de l'autre côté, et vont, les droites, se rendre dans l'hémisphère cérébral gauche, les gauches dans l'hémisphère cérébral droit. C'est à cet entre-croisement que l'on donne le nom de *décussation des pyramides*.

Ces deux faisceaux continuent leur marche vers le cerveau, traversent d'abord la protubérance, puis le pédoncule cérébral, et arrivent ainsi à la capsule interne. De là ils se portent vers les circonvolutions motrices, appelées encore

rolandiques, c'est-à-dire la frontale et la pariétale ascendantes et le lobule paracentral, où ils se perdent.

Le faisceau cérébelleux direct n'occupe que les régions cervicale et dorsale ; il relie la moelle au cervelet. D'après M. Flechsig, ce faisceau aurait son origine médullaire dans la colonne de Clarke.

Quant à la zone radiculaire antérieure, qui doit son nom à ce qu'elle est traversée de dedans en dehors par les fibres des racines antérieures, elle est formée, en outre de ces fibres radiculaires, par des fibres commissurales en anse, qui réunissent les cellules motrices des divers étages de la moelle.

Les fibres du cordon postérieur constituent deux groupes : l'un externe, faisceau de Burdach ou zone radiculaire postérieure, l'autre interne, ou cordon de Goll.

Le cordon de Goll est essentiellement composé de grandes fibres commissurales qui relient des étages très éloignés de la substance grise centrale et qui, en haut, viennent se terminer dans un noyau spécial situé sur le plancher du quatrième ventricule et désigné sous le nom de *noyau du cordon de Goll.*

Tandis que ce cordon n'affecte aucun rapport avec les fibres radiculaires postérieures, le faisceau de Burdach, au contraire, est sillonné par les fibres de ces racines dont quelques-unes pénètrent directement dans la corne postérieure, mais dont un grand nombre suivent, avant de se perdre dans la substance grise, un trajet ascendant, et décrivent ainsi une courbe à convexité externe. Elles prennent donc une part importante dans la constitution du faisceau de Burdach, d'où le nom de *zone radiculaire postérieure* qu'on donne encore à ce faisceau. Ses fibres propres sont, comme dans le cordon de Goll, des fibres commissurales en anse, mais beaucoup plus courtes et s'intriquant dans des directions très différentes.

D'après les recherches de M. Pierret, c'est à la sclérose de ce cordon que sont dus les symptômes principaux de l'ataxie locomotrice progressive.

Il est aisé de comprendre, en raison de ce qui précède, que les plaies de la moelle donneront lieu à des symptômes variables suivant que l'organe aura été intéressé partiellement ou en totalité et suivant la hauteur à laquelle siégera la blessure.

Pour compléter les notions topographiques précédentes, il m'a paru utile d'indiquer les relations qu'affectent les pédoncules cérébraux avec la capsule interne (voir fig. 122).

Une coupe horizontale passant au-dessus de la scissure de Sylvius fait voir que la capsule interne est composée de deux segments : l'un antérieur, qui se dirige d'avant en arrière, de dehors en dedans ; l'autre postérieur, plus grand, à direction inverse, de dedans en dehors. M. Flechsig donne le nom de *genou de la capsule* au point de rencontre des deux segments.

La capsule interne comprend quatre faisceaux, *bien localisés*, qui sont, en procédant d'arrière en avant : 1° le tiers postérieur du *segment postérieur ;* il répond aux fibres de l'hémianesthésie ; 2° les deux tiers antérieurs de ce segment, qui répondent aux fibres du faisceau pyramidal, chargé de l'innervation des muscles du tronc et des membres ; 3° le genou et 4° le segment antérieur, étudiés par M. Brissaud dans sa thèse inaugurale (1880). Pour cet auteur, le genou de la capsule interne est occupé par un faisceau qu'il appelle, à cause de sa situation, *géniculé*, faisceau moteur que l'on peut regarder comme une dépendance

du faisceau pyramidal, mais dont les fibres, au lieu de gagner la moelle, s'arrêtent dans les noyaux du bulbe, « pour donner le mouvement à la face, à la langue (au voile du palais peut-être), en un mot, à toutes les parties de la tête et du visage qui peuvent être actionnées par la volonté ».

Le segment antérieur est rempli par des fibres qui paraissent être dévolues

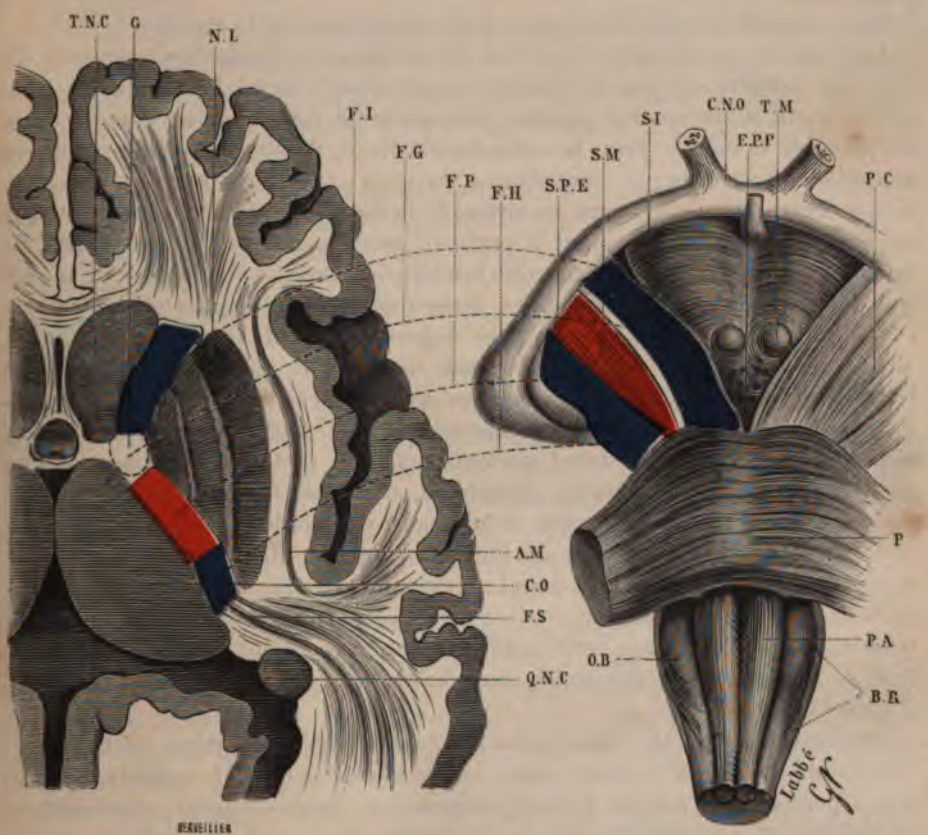

Fig. 122. — *Figure destinée à montrer la disposition de la capsule interne sur une coupe horizontale et les relations que cette capsule affecte avec les diverses parties du pédoncule cérébral.*

AM, avant-mur.
BR, bulbe rachidien.
CNO, chiasma des nerfs optiques.
CO, couche optique.
EPP, espace perforé postérieur.
FG, faisceau géniculé.
FH, faisceau de l'hémianesthésie.
FI, faisceau des troubles intellectuels.
FP, faisceau pyramidal.
FS, fibres sensitives de l'hémianesthésie.
G, genou de la capsule interne.
NL, noyau lenticulaire.
OB, olives bulbaires.
P, protubérance annulaire.
PA, pyramide antérieure.
PC, pédoncule cérébral.
QNC, queue du noyau caudé.
SI, segment interne du pédoncule cérébral.
SM, segment moyen du pédoncule cérébral.
SPE, segment postéro-externe du pédoncule cérébral.
TM, tubercules mamillaires.
TNC, tête du noyau caudé.

aux fonctions intellectuelles, car leur dégénérescence ne semble coïncider qu'avec des troubles psychiques.

Les quatre faisceaux de la capsule interne correspondent aux trois segments des pédoncules cérébraux, qui sont : le segment postéro-externe, le moyen et l'interne.

Aux fibres de l'hémianesthésie répond le segment postéro-externe, qui ne dégénérerait jamais; au faisceau pyramidal répond le segment moyen. Le faisceau géniculé est représenté par une petite bandelette, intermédiaire aux segments moyen et interne, et ne faisant aucun relief à l'extérieur.

Enfin le faisceau des troubles psychiques occupe le segment interne du pédoncule.

Disons maintenant quelques mots de la *compression* de la moelle.

Au point de vue clinique, il y a lieu de distinguer la *compression brusque* de celle qui s'effectue *lentement*. Dans la compression brusque, la perte de la sensibilité et du mouvement se produit ordinairement tout de suite, comme dans les plaies de la moelle. Dans la compression lente, ce sont tantôt des troubles moteurs, comme crampes, convulsions, parésies ; tantôt des troubles sensitifs, tels qu'hyperesthésie, douleur au niveau de la moelle, douleurs fulgurantes, qui ouvrent la marche et précèdent la perte du mouvement et de la sensibilité. Si la compression s'exerce sur la moitié latérale de la moelle, on observe, de même que dans les plaies unilatérales, les symptômes de l'*hémi-paralysie spinale*, à savoir, du côté lésé : paralysie avec hyperesthésie; de l'autre côté : anesthésie sans paralysie motrice. Il existe de plus une zone anesthésique à la limite des parties saines et des parties hyperesthésiées, du côté, par conséquent, où siège la lésion. Dans quelques cas d'hémi-section ou de compression unilatérale on a noté, au début surtout, non plus seulement les phénomènes précédents, mais une véritable paraplégie, atteignant les deux membres inférieurs, ce qui ferait supposer que le faisceau pyramidal subit un double entrecroisement, d'abord au niveau du bulbe, ce qui est incontestable, puis dans toute l'étendue de la moelle et dans la région dorsale principalement. Quelques-unes des fibres de ce faisceau, au lieu de s'arrêter dans les cornes antérieures, passeraient par la commissure antérieure et gagneraient le faisceau antéro-latéral opposé, pour descendre avec lui jusque dans la région lombaire (Charcot).

Anatomiquement, la compression est caractérisée d'abord par de l'anémie, résultat de la gêne mécanique dans la circulation du point comprimé. Si la cause persiste, les parties d'abord anémiées se congestionnent, s'enflamment et finalement aboutissent, soit au ramollissement, soit, et c'est le cas le plus fréquent, à une sorte de sclérose ou myélite interstitielle transverse et fibroïde.

La compression de la moelle étant très souvent le résultat de la présence de *tumeurs rachidiennes*, je rappellerai quelle est la nature habituelle de ces tumeurs.

Elles peuvent naître en *dehors du canal rachidien* ou dans l'*intérieur du canal;* de là une première division.

Les *tumeurs nées en dehors du canal* sont généralement des sarcomes, des kystes hydatiques, des abcès prévertébraux et surtout rétro-pharyngiens, qui pénètrent dans le canal rachidien par les trous de conjugaison. Les anévrysmes de l'aorte et certains kystes hydatiques ne se font jour dans le canal qu'après avoir détruit les vertèbres correspondantes.

Signalons encore les fibromes et les myxomes des racines nerveuses, développés au niveau des trous de conjugaison et venant comprimer la moelle.

Les *tumeurs nées dans le canal* peuvent se former aux dépens de la périmé-

ninge (couche cellulo-graisseuse du canal rachidien), aux dépens des méninges ou de la moelle elle-même.

Dans la *périméninge*, on rencontre surtout des tumeurs secondaires, en particulier le carcinome, succédant à un cancer du sein. Le sarcome, les kystes hydatiques et les abcès peuvent également y apparaître, mais en général secondairement.

Dans les méninges, on peut rencontrer le sarcome, surtout à la face interne de la dure-mère ; le psammome, tumeur arénacée, que Lebert considérait comme un produit fibro-plastique, et que MM. Cornil et Ranvier décrivent sous le nom de *sarcome angiolithique*, tumeur caractérisée par la présence de grains calcaires.

On a observé des échinocoques sous l'arachnoïde viscérale. Cornil et Ranvier ont trouvé un petit fibrome développé dans la pie-mère rachidienne.

La pachyméningite interne (épaississement de la dure-mère), qu'elle donne naissance à un hématome, ou qu'elle offre la forme hypertrophique signalée surtout à la région cervicale, peut également devenir un agent de compression.

Dans l'épaisseur de la moelle on a observé: le gliome, sarcome névroglique de MM. Cornil et Ranvier; le tubercule solitaire, coïncidant souvent avec la tuberculisation d'autres organes ; la gomme syphilitique, qui est rare ; le sarcome et le carcinome, qui ne sont pour ainsi dire jamais primitifs, mais se développent plutôt dans les enveloppes de la moelle que dans la moelle elle-même; enfin, les kystes du canal central, dont Gull a publié un exemple et qui réalisent le type de la compression de dedans en dehors. Je rapprocherai de ce fait un cas de M. Lancereaux, dans lequel il s'agissait d'une tumeur fibreuse du canal de l'épendyme, occupant une partie de la hauteur de ce canal.

La compression peut résulter d'un épanchement sanguin. C'est vraisemblablement ce qui se produit dans certaines entorses cervicales, où l'on observe des symptômes analogues à ceux qui ont été attribués par M. Joffroy à la *pachyméningite cervicale hypertrophique*. Dans cette affection, due à un épaississement de la dure-mère, qui comprime la moelle au niveau du renflement cervical, la paralysie porte d'abord sur les membres supérieurs, puis, la compression augmentant, les membres inférieurs sont à leur tour paralysés, ce qui fait dire à M. Joffroy, confirmant des idées émises par Brown-Séquard, qu'il existe, au niveau du renflement cervical, des fibres superficielles qui président aux mouvements des membres supérieurs et des fibres profondes qui sont en relation avec les membres inférieurs.

Le *mal de Pott* détermine aussi des phénomènes de compression médullaire, mais par un mécanisme spécial qui a été mis en lumière par Charcot et son élève Michaud. Le ligament vertébral commun postérieur étant détruit par le travail ulcératif qui a envahi le corps vertébral, le pus arrive en contact avec la dure-mère, l'enflamme et détermine dans ce point une véritable pachyméningite externe. Les fibres profondes de la dure-mère peuvent se prendre à leur tour, et à la pachyméningite externe se joint de la pachyméningite interne. C'est à l'épaississement de la dure-mère, produit par ces phénomènes inflammatoires, qu'est due la compression de la moelle, suivie souvent de paraplégie. Les lésions de la moelle peuvent aller jusqu'à sa destruction presque complète et s'accompagner de dégénération ascendante et descendante. Mais, et c'est là un fait très

intéressant, tant qu'il reste une portion de la moelle intacte et surtout de substance grise, il pourra se faire, sinon une régénération complète de la moelle, du moins une restauration de ses fonctions. Charcot et Michaud ont cité une observation de ce genre: le malade, d'abord paraplégique, avait recouvré les mouvements au point de pouvoir marcher: à l'autopsie, ils crurent reconnaître des éléments nerveux de nouvelle formation.

La moelle épinière est-elle donc susceptible de se régénérer? Le fait que je viens de citer tendrait à le faire admettre, mais c'est là un point de physiologie pathologique qui est loin d'être élucidé.

C. — NÉVROGLIE.

On donne le nom de névroglie à la substance unissante des éléments nerveux de la moelle. Elle est essentiellement formée par de fins tractus qui partent de la face interne de la pie-mère, traversent la substance blanche, en se ramifiant dans toutes les directions, jusqu'aux confins de la substance grise. Arrivés là, les tractus pénètrent dans cette substance sous forme de filaments, plus ténus encore que dans le manteau, filaments qui constituent un réticulum irrégulier dans les mailles duquel sont logées les cellules et les fibres nerveuses de cette substance grise.

La névroglie sert non seulement à isoler en même temps qu'à unir les éléments nerveux de la moelle, elle sert encore de support aux capillaires sanguins de cet organe.

Quant à sa nature, les histologistes ne sont pas d'accord. Pour C. Robin, la névroglie est une substance amorphe, spéciale aux centres nerveux. M. Ranvier pense, au contraire, qu'elle est constituée par un tissu conjonctif réticulé, ne différant pas beaucoup du tissu conjonctif ordinaire et présentant comme ce dernier des cellules plates, appliquées sur les faisceaux conjonctifs.

Enfin je rappellerai que la substance gélatineuse de Rolando n'est autre chose que la névroglie modifiée.

DE L'ORIGINE DES NERFS RACHIDIENS.

La moelle épinière donne naissance aux nerfs rachidiens, qui naissent par paires. Il y a huit paires cervicales (la première sort au-dessus de l'atlas), douze paires dorsales, cinq paires lombaires et six paires sacrées. Chaque nerf naît par deux racines, l'une antérieure et l'autre postérieure. Cette dernière rencontre sur son trajet un ganglion (ganglion spinal) dans lequel elle se jette, et se réunit ensuite à la racine antérieure pour former un tronc mixte (fig. 119). De ce tronc naissent immédiatement deux branches, l'une antérieure et l'autre postérieure.

Les racines des nerfs rachidiens parcourent dans le canal rachidien un certain trajet avant de sortir par le trou de conjugaison qui leur est destiné: aussi ne faut-il pas confondre leur sortie du canal avec leur origine à la moelle.

Il résulte de cette disposition que la paralysie consécutive à une section de la moelle ne s'élève pas au niveau de la section.

Étant connu le point où s'arrête la paralysie, on peut donc indiquer la partie de la moelle qui a été lésée, à la condition de connaître exactement l'origine des nerfs par rapport aux diverses vertèbres.

Voici le tableau qui a été dressé dans ce but par Jadelot :

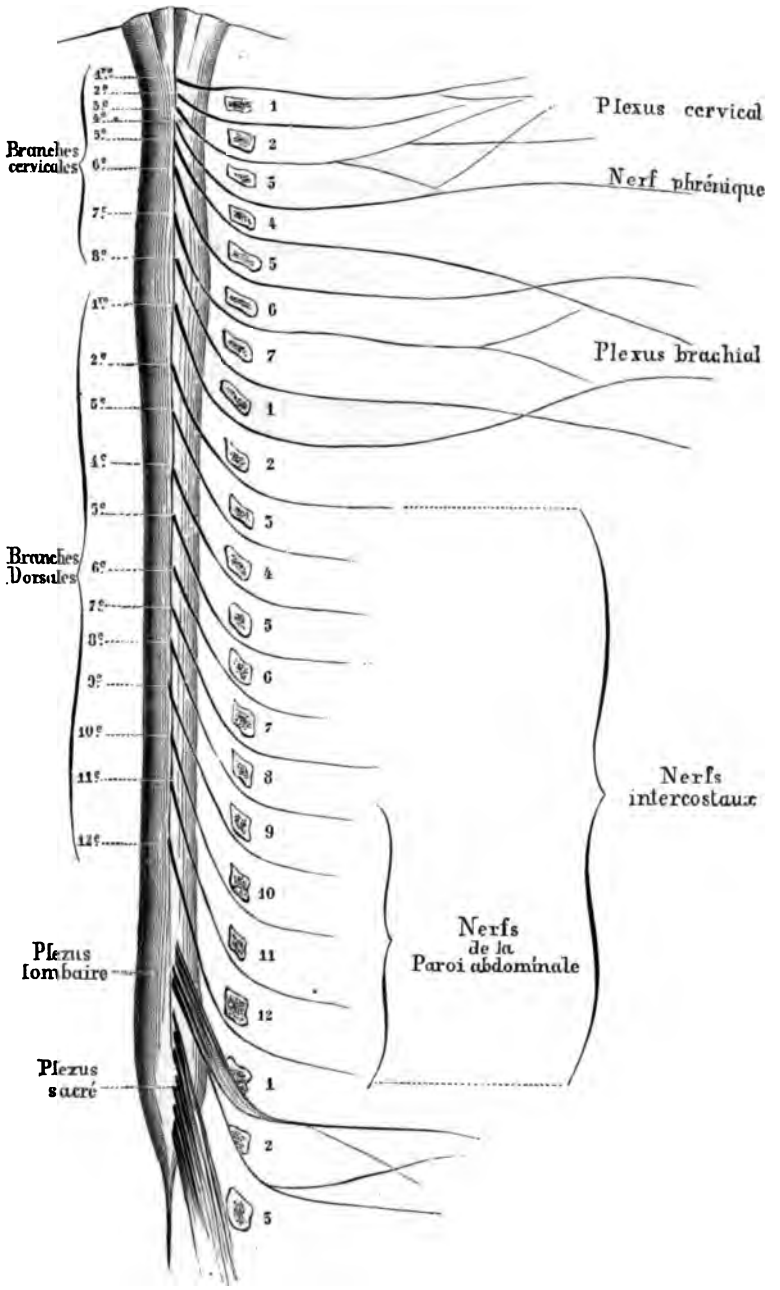

Fig. 123. — *Schéma représentant le rapport qui existe entre les apophyses épineuses et l'origine des nerfs rachidiens.*

PAIRES DE NERFS. ORIGINES DES NERFS EN RAPPORT AVEC LES ÉPINES DES VERTÈBRES.

1re Paire cervicale, au niveau du grand trou occipital.
2e — très peu au-dessous de l'occipital.

3e Paire cervicale, un peu au-dessous du milieu de l'espace compris entre l'occipital et l'apophyse épineuse de l'axis.
4e — à la hauteur de l'épine de l'axis et au-dessus.
5e — à la hauteur de l'épine de la troisième vertèbre et au-dessus jusque près de l'épine de la seconde.
6e — au-dessus de la troisième vertèbre, jusques un peu au-dessus de celle de la quatrième.
7e — depuis l'épine de la quatrième vertèbre et au-dessus jusqu'à celle de la cinquième.
8e — depuis l'épine de la cinquième vertèbre jusqu'au-dessus de l'épine de la sixième.

Ces huit paires cervicales fournissent au cou et au membre supérieur. Pour que ces parties soient paralysées, il faudra que la lésion siège au moins à la cinquième cervicale. Toute fracture siégeant au-dessous de ce point n'aura aucune action sur la motilité ou la sensibilité du membre supérieur, à moins cependant que les nerfs ne soient comprimés à leur sortie du trou de conjugaison, ce qui est très rare.

1re Paire dorsale, au-dessus de l'épine de la sixième vertèbre jusqu'à celle de la septième.
2e depuis l'épine de la septième vertèbre cervicale jusqu'à celle de la première vertèbre dorsale.
3e — depuis l'épine de la première vertèbre dorsale jusqu'au milieu de l'intervalle compris entre cette éminence et celle de la seconde vertèbre dorsale.
4e — au-dessus de la deuxième épine dorsale, jusques un peu au-dessous de cette éminence.
5e — un peu au-dessus de la troisième épine dorsale, jusques un peu au-dessous de cette éminence.
6e — un peu au-dessus de la quatrième épine dorsale jusqu'au-dessous de cette éminence.
7e — à la hauteur de la cinquième épine dorsale et au-dessus.
8e — de la cinquième épine dorsale jusques un peu au-dessus de la sixième.
9e — de la sixième épine dorsale jusques un peu au-dessus de la septième.
10e — de la septième épine dorsale jusqu'au-dessus de la huitième.
11e — de la huitième épine dorsale jusques un peu au-dessus de la neuvième.
12e — de la neuvième épine dorsale jusqu'au-dessus de la onzième.

Les cinq paires lombaires : leurs origines, qui se recouvrent successivement, sont comprises depuis l'épine de la onzième vertèbre dorsale jusqu'au-dessous de l'épine de la douzième.

Les six paires sacrées : leurs origines, qui se recouvrent aussi successivement, s'étendent de l'épine de la douzième vertèbre dorsale à celle de la première vertèbre lombaire.

Il résulte de ce tableau qu'une fracture au niveau de la douzième vertèbre dorsale paralysera le plexus sacré.

Si la lésion de la moelle porte sur la onzième dorsale, le plexus lombaire et le plexus sacré seront paralysés.

Une fracture siégeant au niveau de la cinquième dorsale déterminera la paralysie des plexus lombaire et sacré, plus celle des parois abdominales, qui reçoivent leurs nerfs des cinq dernières paires dorsales.

Une fracture au niveau de la première dorsale paralysera les parties précédentes, et la paralysie montera jusqu'au troisième espace intercostal.

Une fracture occupant la sixième ou la septième cervicale paralysera les plexus sacré et lombaire, les parois abdominales, tous les espaces intercostaux.

Le nerf phrénique, naissant des troisième et quatrième nerfs cervicaux, a ses origines placées au-dessus de l'axis : aussi la luxation de cette vertèbre sur la troisième n'entraîne-t-elle pas nécessairement la mort. Une luxation de l'atlas sur l'axis entraîne toujours une mort instantanée.

CHAPITRE IV

Développement du rachis.

Nous avons vu plus haut, à propos du développement du crâne, que l'axe encéphalo-rachidien est l'une des premières parties qui apparaissent chez l'embryon. De chaque côté de la gouttière primitive s'élève, sous forme de crête longitudinale, une lame médullaire. Ces deux lames médullaires se recourbent, s'enroulent et se réunissent l'une à l'autre de manière à former un cylindre creux rectiligne. Ce cylindre est l'axe encéphalo-rachidien.

Au-dessous de la gouttière primitive et des lames médullaires se trouve la *corde dorsale* ou *notocorde*, qui représente l'axe de formation de la colonne vertébrale. De chaque côté de cet axe on voit apparaître les lames vertébrales qui convergent, comme les lames médullaires, pour former le tube vertébro-crânien. Il y a donc, à un moment donné, deux cylindres emboîtés l'un dans l'autre: l'extérieur deviendra la colonne vertébrale et le crâne, l'intérieur formera la moelle et le cerveau.

Nous n'avons plus à nous occuper maintenant que de la partie inférieure de ce double cylindre, celle qui deviendra la moelle et la colonne vertébrale.

Après la réunion des lames médullaires, la moelle a donc la forme d'un cylindre creux dont la longueur répond à celle de la colonne vertébrale : elle se compose alors de deux substances, l'une extérieure, qui donnera naissance à tous les éléments nerveux ; l'autre intérieure, formant les parois du canal de l'épendyme. Nous devons connaître l'existence de ce canal pour comprendre certains faits de spina bifida. Il nous faut encore rappeler que la moelle, aussi longue que la colonne vertébrale pendant les premières périodes de la vie fœtale, s'éloigne de plus en plus du coccyx et n'y tient plus que par le filet terminal dans lequel se prolonge le canal de l'épendyme.

Le développement des enveloppes de la moelle est inconnu. On sait seule-

ment que la pie-mère apparaît la première, et qu'elle concourt à la formation du filet terminal ; vient ensuite la dure-mère. Quant à l'arachnoïde, on n'en peut constater l'existence qu'à une période assez avancée de la vie embryonnaire.

Ces deux premières enveloppes sont constituées avant que le canal osseux soit fermé, et même elles entourent complètement la moelle avant la soudure des deux moitiés de la lame cornée au niveau du sillon primitif, ce qui permet de comprendre l'existence de ces spina bifida sans tumeur par l'orifice desquels on voit à nu la moelle recouverte seulement par l'arachnoïde.

La colonne vertébrale a pour centre de formation la notocorde. Les lames vertébrales qui se développent sur les parties latérales ne tardent pas à se réunir par paires et à l'englober dans autant de masses cartilagineuses qu'il y a de vertèbres primitives, et, successivement, de l'extrémité céphalique à l'extrémité caudale. Ce cordon s'étrangle au niveau des corps vertébraux, prend la forme de chapelet, et bientôt se trouve réduit à de simples amas qui occupent le centre des disques intervertébraux. Les corps cartilagineux émettent latéralement les arcs vertébraux, qui se ramifient sur la ligne médiane vers le troisième mois pour la région dorsale, et vers le quatrième seulement pour les régions cervicale, lombaire et sacrée. Les vertèbres coccygiennes, à l'exception de la première, n'émettent pas d'arcs latéraux.

Le corps de la première vertèbre s'unit à celui de la seconde sous forme d'apophyse odontoïde. Les arcs de l'atlas sont une production indépendante.

L'ossification commence, dès le troisième mois, par trois points principaux, un pour le corps, deux pour les arcs. A des époques variables on voit apparaître des points complémentaires, au nombre de cinq, un pour le sommet de l'apophyse épineuse, deux pour les apophyses transverses et deux pour les corps vertébraux. Ces derniers répondent aux faces supérieure et inférieure des corps des vertèbres, et semblent jouer à leur égard le même rôle que les épiphyses des os longs à l'égard des diaphyses. Pour ce qui concerne chaque vertèbre en particulier, nous renvoyons aux traités d'anatomie descriptive.

Ajoutons que la colonne vertébrale n'arrive à son développement complet qu'entre la vingt-cinquième et la trentième année, par la soudure complète de la première vertèbre sacrée avec les vertèbres sous-jacentes, et que les courbures font défaut dans les premières périodes de la vie embryonnaire.

Ce développement peut être entravé comme celui du crâne, et il en résulte des monstruosités ou des malformations analogues.

Parmi les monstruosités, citons l'absence de la moelle épinière, qui coïncide toujours avec l'anencéphalie. Dans ce cas, le canal rachidien est largement ouvert dans toute sa longueur, et l'on a même « vu la fissure atteindre, dans une portion plus ou moins grande du rachis, non seulement les apophyses épineuses, mais aussi les corps eux-mêmes des vertèbres. Celles-ci étaient en effet divisées en deux moitiés complètement isolées l'une de l'autre, et il existait, dans une étendue plus ou moins considérable, deux demi-rachis entre lesquels se trouvait même logée une partie de l'œsophage ». (Isid. Geoffroy-Saint-Hilaire.)

Mais, à côté de ces faits tératologiques, on observe des malformations compatibles avec la vie et qui résultent d'un arrêt partiel de développement. Ce sont les différentes variétés du *spina bifida*.

Le spina bifida consiste dans une fissure portant sur une ou plusieurs vertè-

bres. Très rarement on a rencontré la division à la partie antérieure sur les corps vertébraux. Ordinairement la fissure occupe les lames vertébrales. On l'observe le plus souvent à la partie supérieure ou à la partie inférieure de la colonne dorsale, puis, par ordre de fréquence, à la région cervicale, et enfin à la partie moyenne de la région dorsale.

Il peut être unique ou multiple.

Dans certains cas rares, l'intérieur du canal reste à découvert, la dure-mère et l'arachnoïde sont à nu.

Mais le plus ordinairement il existe une tumeur qui semble formée par la hernie des parties contenues dans le canal rachidien à travers l'orifice osseux. En effet, la membrane intérieure de cette tumeur se continue toujours avec la dure-mère et peut en être considérée comme une expansion. Elle est recouverte par la peau plus ou moins modifiée, dont elle peut être séparée par une ou plusieurs couches de tissu fibreux et cellulaire, mais avec laquelle elle se confond souvent d'une manière intime. A l'intérieur on trouve un liquide transparent qui tantôt est épanché entre la moelle et ses enveloppes (hydrorachis externe), tantôt et le plus souvent siège dans le canal de l'épendyme dilaté (hydrorachis interne). Dans ce dernier cas, la moelle, plus ou moins dissociée, s'accole à la paroi interne du sac. Dans le premier cas, la moelle et les nerfs rachidiens peuvent pénétrer dans la tumeur et y contracter des adhérences, mais aussi ils peuvent rester étrangers à la tumeur, qui est alors une méningocèle pure. Il serait important de pouvoir reconnaître à l'avance la présence des éléments nerveux à l'intérieur du sac; malheureusement il n'existe pas de signe certain; on devra cependant tenir compte des dépressions qui peuvent s'observer à la surface de la tumeur, des dimensions de l'orifice de communication et des troubles fonctionnels existants ou faciles à provoquer.

Il faudra tenir compte également, à un point de vue pratique, du mode d'implantation de la tumeur, qui peut être sessile ou pédiculée. Les tumeurs pédiculées, qui sont surtout fréquentes à la région cervicale, peuvent s'isoler du canal rachidien par oblitération de l'orifice de communication. Ainsi transformées en kystes, elles deviennent d'un traitement facile. Mais, tant que la communication persiste, l'intervention est dangereuse; aussi faut-il être fort réservé dans le choix des moyens à employer lorsqu'on se croit autorisé à intervenir. Je rappellerai toutefois qu'on a obtenu dans ces dernières années des succès très encourageants par la résection de la poche après réduction des éléments médullaires dans le canal rachidien.

Faut-il rattacher au spina bifida les dépressions cutanées congénitales plus ou moins profondes que l'on rencontre assez fréquemment sur la ligne médiane de la région sacro-coccygienne?

Il est assez vraisemblable que la pathogénie de ces deux vices de conformation est identique. Dans tous les cas, ces infundibulums, signalés spécialement par MM. Terrillon, Féré, Lannelongue, Desprès, Heurtaux, peuvent donner naissance à des kystes dermoïdes, ou bien s'enflammer et produire de véritables fistules qui nécessitent l'intervention du chirurgien (Société de chirurgie, 15 mars 1882). Ces fistules n'intéressent jamais le squelette et se différencient suffisamment par leur siége de la fistule à l'anus.

V-21-96.

TROISIÈME SECTION

DU COU

Le *cou* est la portion du tronc intermédiaire à la tête et à la poitrine.

Ses *limites supérieures* sont les suivantes : en avant, le bord inférieur de la mâchoire inférieure ; sur les côtés, une ligne partant de l'angle de la mâchoire pour gagner le sommet de l'apophyse mastoïde ; en arrière, la ligne courbe occipitale supérieure.

Les *limites inférieures* du cou, très nettement accusées en avant et sur les côtés par la fourchette du sternum et les clavicules, sont beaucoup plus vagues en arrière ; l'apophyse épineuse de la septième vertèbre cervicale sert à les déterminer.

Arrondi chez les enfants et les femmes, il est anguleux chez l'homme, grâce aux saillies que forment les muscles et les cartilages : aussi les points de repère pour les opérations et en particulier pour la trachéotomie sont-ils plus faciles à trouver chez ce dernier. Le cou devient surtout très anguleux chez les sujets amaigris.

La longueur et le volume (1) du cou sont variables suivant les sujets, et généralement en rapport avec la taille. Certains cous sont remarquablement longs et grêles et indiqueraient, dit-on, une prédisposition à la phthisie pulmonaire ; d'autres, courts et volumineux, manifesteraient la tendance aux congestions et aux hémorrhagies cérébrales.

Le cou n'a que peu d'organes qui lui soient propres : c'est plutôt un lieu de passage pour les organes qui se rendent à la poitrine et à la tête. Il n'en forme pas moins une grande région naturelle dont il est à peine besoin de signaler

(1) « Les Anciens pensaient que le cou grossissait chez la femme immédiatement après les premières approches de l'homme, et cette idée s'est conservée dans le peuple jusqu'à nos jours. Ainsi quelques matrones mesurent encore la circonférence du cou d'une jeune mariée le jour et le lendemain des noces ; d'autres vont plus loin et prétendent pouvoir reconnaître la virginité par le procédé suivant : la circonférence du cou prise avec un fil à sa partie moyenne, on double la longueur de ce fil, on en fait tenir entre les dents incisives les deux extrémités et l'on embrasse le sommet de la tête avec l'anse qui en résulte. Si le fil passe librement par dessus le vertex, mauvais signe ; si, au contraire, l'anse se trouve trop étroite, on conclut en faveur de la virginité. Les physiologistes ont dédaigné ces traditions populaires ; je dois dire cependant que, sans leur accorder une grande valeur, elles ne sont pas sans quelque fondement. Ainsi, à moins de goître ou d'une difformité quelconque, j'ai toujours vu l'anse de fil trop étroite chez des jeunes filles de 15 à 20 ans dont les mœurs ne pouvaient être soupçonnées ; chez les femmes mariées depuis plusieurs années le cou est certainement plus large, et il m'a paru qu'il s'élargissait surtout par l'effet de la grossesse et de l'accouchement. C'est un sujet de recherches qui ne serait pas sans intérêt. » (Malgaigne.)

l'importance. Les vaisseaux et nerfs volumineux qui le sillonnent de toutes parts et les opérations qu'on y pratique si souvent rendent l'anatomie du cou particulièrement intéressante et utile pour le chirurgien.

Le cou présente deux portions distinctes : l'une antéro-latérale et l'autre postérieure. Cette dernière porte encore le nom de *nuque*. Le bord antérieur du muscle trapèze leur sert de limite. Après avoir étudié successivement ces deux portions et consacré un chapitre spécial aux aponévroses et aux ganglions lymphatiques, je terminerai par l'histoire du développement du cou.

Portion antéro-latérale du cou.

La portion antéro-latérale du cou comprend quatre régions : A, la *région sus-hyoïdienne ;* B, la *région sous-hyoïdienne ;* C, la *région carotidienne ;* D, la *région du creux sus-claviculaire.*

A. — RÉGION SUS-HYOIDIENNE.

La région sus-hyoïdienne a pour limites : en haut, le bord inférieur de la mâchoire inférieure ; en bas, le corps et les grandes cornes de l'os hyoïde ; en dehors, le ventre postérieur du muscle digastrique et une ligne oblique étendue de l'angle de la mâchoire au bord antérieur du muscle sterno-cléido-mastoïdien. A cette dernière ligne correspond la bandelette fibreuse qui sépare nettement la région sus-hyoïdienne de la région parotidienne.

J'ai donné plus haut (page 314) les raisons pour lesquelles la région sus-hyoïdienne ne devait pas être, suivant moi, confondue avec le plancher de la bouche sous le nom de *région glosso-sus-hyoïdienne*, ainsi que l'a fait Blandin et qu'on le fait généralement ; la limite naturelle entre ces deux régions est le muscle mylo-hyoïdien. Je rappelle le fait suivant à l'appui de cette opinion : une tumeur développée au-dessous du muscle mylo-hyoïdien se dirige vers la peau ; elle fait au contraire saillie sous la muqueuse buccale lorsqu'elle siège au-dessus du muscle. Ces deux régions se complètent sans doute l'une l'autre, mais elles doivent être décrites séparément.

M. C. Perier a présenté à la Société de chirurgie un exemple confirmatif de cette manière de voir. Son malade portait deux kystes indépendants, ainsi que le démontra la ponction, l'un situé au-dessous du mylo-hyoïdien, l'autre au-dessus ; le premier faisait saillie sous la peau, le second sous la muqueuse. Une injection iodée pratiquée dans le kyste sous-hyoïdien amena par action indirecte la guérison du kyste buccal.

La région sus-hyoïdienne présente une *direction* différente suivant que la tête est dans l'attitude normale, dans la flexion ou dans l'extension. Dans le premier cas, sa direction est sensiblement horizontale ; elle est oblique de bas en haut dans le second, et, dans le troisième, oblique en sens inverse, c'est-à-dire de haut en bas. Aussi, pour l'explorer, pour y pratiquer des opérations, faut-il renverser fortement la tête en arrière.

Dans l'attitude normale, la région sus-hyoïdienne se trouve en quelque sorte protégée et masquée par la saillie de la mâchoire inférieure, ce qui rend compte de la rareté des plaies qu'on y observe ; pour produire ces plaies, l'instrument

devrait être tenu verticalement et pénétrerait alors dans la cavité buccale. On a utilisé en médecine opératoire ce rapport avec la bouche pour y introduire, par la région sus-hyoïdienne, des instruments, tels qu'une chaîne d'écraseur, par exemple, dans le but d'extirper un cancer de la langue. Si la tête était dans l'extension et que le corps vulnérant agît horizontalement, ce dernier pourrait pénétrer dans le pharynx et intéresser l'épiglotte.

La région sus-hyoïdienne présente normalement une surface légèrement courbe dont la concavité regarde en bas ; cette surface peut au contraire être convexe dans le même sens. La forme de la région est d'ailleurs variable suivant les sujets, surtout suivant le degré d'embonpoint ; on y observe parfois des plis cutanés chargés de graisse qu'on désigne vulgairement sous le nom de double ou triple menton.

Lorsque les téguments ont été enlevés et les muscles disséqués (voir fig. 124 et 125), on constate que la région sus-hyoïdienne est limitée en arrière par les ventres postérieurs des muscles digastriques. Ces muscles circonscrivent assez exactement de chaque côté la loge de la glande sous-maxillaire. Leurs ventres antérieurs laissent entre eux, sur la ligne médiane, un espace triangulaire à base inférieure (fig. 126), au fond duquel on aperçoit les fibres entre-croisées des muscles mylo-hyoïdiens. Il me paraît donc utile de subdiviser la région sus-hyoïdienne en trois parties, deux latérales et une médiane. Je décrirai sucessivement une *région sus-hyoïdienne latérale* et une *région sus-hyoïdienne médiane.*

Région sus-hyoïdienne latérale.

Cette région est exactement circonscrite par la courbe que décrit le muscle digastrique.

Superposition des plans. — Les diverses couches qui constituent la partie latérale de la région sus-hyoïdienne sont superposées de la manière suivante (voir fig. 124 et 125) :

1° La peau (PE) ;

2° Le muscle peaucier (P) avec les deux couches celluleuses qui l'enveloppent ;

3° L'aponévrose cervicale superficielle (AP) ;

4° La glande sous-maxillaire entourée des ganglions lymphatiques (GS et GL) ;

5° Les muscles digastriques et stylo-hyoïdien (VP, VA et SH) ;

6° Le muscle mylo-hyoïdien (MM) ;

7° Le muscle hyo-glosse (MH) :

Entre ces diverses couches se rencontrent des vaisseaux importants, des nerfs et du tissu cellulaire.

Les trois premières couches nous offrent un intérêt médiocre au point de vue chirurgical.

La *peau* est assez épaisse et recouverte chez l'homme par la barbe ; aussi est-elle très riche en follicules sébacés, d'où la fréquence des kystes sébacés et des abcès furonculeux qu'on observe en ce point.

Au-dessous de la peau se trouve le *peaucier*, muscle plus ou moins développé suivant les sujets, et dont les fibres parallèles entre elles sont obliquement dirigées en bas et en dehors. Le peaucier est séparé de la peau, ou, pour parler plus exactement, est rattaché à la face profonde de la peau par une couche

de tissu cellulaire très serré, en sorte que le tégument, participant à ses mouvements, se fronce et se ride sous l'influence de ses contractions. C'est

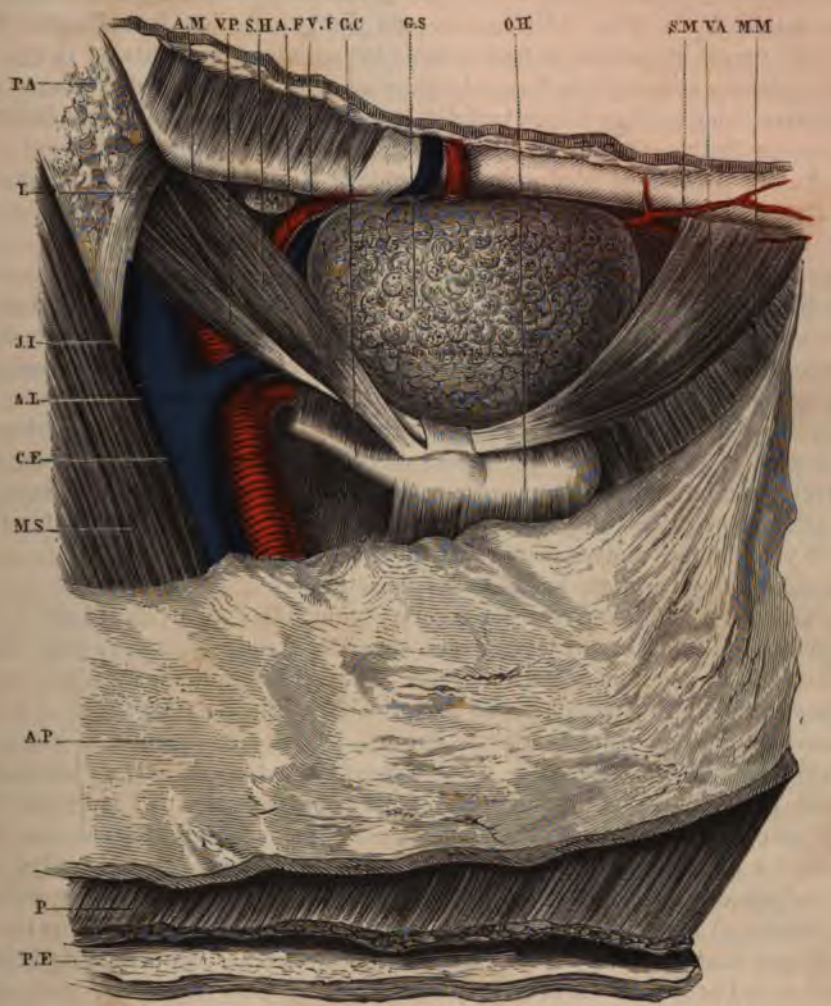

Fig. 124. — *Région sus-hyoïdienne latérale.*

AF, artère faciale.
AL, artère linguale.
AM, angle de la mâchoire inférieure.
AP, aponévrose cervicale superficielle.
CE, artère carotide externe.
GC, grande corne de l'os hyoïde.
GS, glande sous-maxillaire.
JI, veine jugulaire interne.
L, aponévrose séparant la région sus-hyoïdienne et la région parotidienne.
MM, muscle mylo-hyoïdien.
MS, muscle sterno-cléido-mastoïdien.
OH, os hyoïde.
P, muscle peaucier.
PA, glande parotide.
PE, peau.
SH, muscle sous-hyoïdien.
SM, artère sous-mentale.
VA, ventre antérieur du muscle digastrique.
VF, veine faciale.
VP, ventre postérieur du muscle digastrique.

de cette façon que les lèvres d'une plaie se replient parfois en dedans.

A la face profonde du muscle, au contraire, on rencontre une couche celluleuse lâche, plus ou moins chargée de graisse, qui permet des glissements fa-

ciles sur le feuillet aponévrotique sous-jacent. Grâce à cette disposition, il est permis d'emprunter à la région sus-hyoïdienne un lambeau cutané comprenant les couches précédentes pour réparer des pertes de substance, parfois même la perte totale de la lèvre inférieure, après l'ablation d'un épithélioma, par exemple. On est surpris de la facilité avec laquelle les téguments de la région sus-hyoïdienne glissent et se laissent attirer en haut. Ce procédé de restauration de la lèvre inférieure ne donne toutefois que des résultats définitifs médiocres, à cause de l'adhérence du lambeau à la mâchoire, de son aplatissement, qui sont dus à l'absence de bordure et de doublure muqueuses : aussi est-il préférable, ainsi que je l'ai déjà fait remarquer plus haut, de prendre, quand on le peut, le lambeau où existe une muqueuse, c'est-à-dire à la joue.

La couche celluleuse lâche qui siège au-dessous du peaucier communique avec celle des régions voisines : aussi les inflammations s'y propagent aisément et ne peuvent rester limitées à la région sus-hyoïdienne. Il en est de même des collections purulentes, qui fusent et s'étendent parfois au loin dans les autres régions.

On trouve dans cette couche sous-cutanée, surtout à la partie supérieure de la région, une certaine quantité de tissu adipeux qui peut être le point de départ de lipomes. C'est sans doute aux dépens de cette couche que se développent ces bourrelets cellulo-adipeux qui entourent comme d'une immense collerette le cou de certains sujets, ainsi que la plupart des chirurgiens de Paris ont pu en voir il y a quelques années un curieux exemple dans les hôpitaux.

La *couche aponévrotique* présente des variétés individuelles nombreuses, ce qui d'ailleurs est loin d'être spécial à cette région. Elle est parfois réduite à une simple toile celluleuse, surtout en avant. En arrière, elle est toujours plus résistante et se fixe sur la bandelette fibreuse (LF, fig. 125) qui sépare d'une façon efficace la région sus-hyoïdienne de la région parotidienne.

Fixée en arrière à cette bandelette fibreuse, et par conséquent à la gaîne du muscle sterno-cléido-mastoïdien, l'aponévrose s'attache, en haut, au bord inférieur de la mâchoire; en bas, au corps et aux grandes cornes de l'os hyoïde; en avant, elle s'amincit pour se continuer sur la ligne médiane avec celle du côté opposé. Là ne se borne pas sa description. En même temps que le feuillet superficiel passe à la face externe de la glande sous-maxillaire, un feuillet profond s'en détache et tapisse la face interne de la glande; les deux feuillets superficiel et profond vont se réunir l'un à l'autre en haut et en bas, au niveau de la mâchoire et de l'os hyoïde. De cette disposition résulte, pour la glande sous-maxillaire et les ganglions lymphatiques qui l'entourent, la formation d'une véritable loge fibreuse qui enkyste ces organes et les sépare complètement de la parotide. Je reviendrai d'ailleurs plus loin sur cette disposition, dont le lecteur se rendra mieux compte d'après la coupe verticale antéro-postérieure de la région (fig. 151).

Glande sous-maxillaire et ganglions lymphatiques (1).

La *glande sous-maxillaire* est une glande salivaire appartenant au groupe des glandes en grappe. Elle occupe une grande partie de la région sus-hyoïdienne

(1) La glande sous-maxillaire me paraît devoir former le quatrième plan de la région, parce qu'elle recouvre et déborde le plus souvent en bas le muscle digastrique et que, dans la ligature de l'artère linguale, on rencontre la glande sous-maxillaire avant le muscle.

et se trouve, dans l'attitude normale de la tête, cachée en partie par le corps de la mâchoire inférieure, à laquelle elle répond directement et qui en conserve d'ailleurs l'empreinte.

En examinant les figures 124 et 125, le lecteur se fera, je pense, une idée très nette des rapports assez complexes de la glande sous-maxillaire.

Quoique recouverte par les trois couches précédentes, dont la troisième lui forme une loge complète, elle est en réalité très superficielle : aussi la découvre-t-on facilement à l'aide d'une incision courbe à concavité supérieure pratiquée au niveau de la grande corne de l'os hyoïde. De même, la glande enflammée, hypertrophiée ou dégénérée, fait rapidement une saillie très appréciable à la région sus-hyoïdienne.

Encadrée en quelque sorte par les ventres antérieur et postérieur du muscle digastrique qu'elle déborde presque toujours en bas, elle repose profondément sur les muscles mylo-hyoïdien et hyo-glosse.

Elle est appliquée directement sur le tronc des artère et veine faciales, qui longent son bord supérieur, sur l'artère sous-mentale, la veine linguale et le nerf grand hypoglosse. Elle répond indirectement à l'artère linguale, dont la sépare le muscle hyo-glosse. Toutefois ce muscle est tellement mince qu'il protège faiblement l'artère dans une opération chirurgicale. Il faut le soulever délicatement avec une pince et l'inciser en dédolant pour découvrir l'artère linguale.

Par son extrémité postérieure, la glande répond à la carotide externe et à la veine jugulaire interne ; elle en est séparée par une distance assez faible pour qu'on ait à se préoccuper de ce dangereux voisinage au cours d'une opération sur la région.

Les rapports de la glande sous-maxillaire avec de nombreux vaisseaux donnent une certaine gravité à son extirpation ou à celle des tumeurs qui l'environnent. L'opération est toutefois possible, facile même relativement à l'extirpation totale de la glande parotide que j'ai déclarée impossible. Il existe, en effet, une différence radicale entre ces deux glandes au point de vue de leurs connexions avec les vaisseaux et les tissus fibreux. Toutes deux, il est vrai, sont situées dans une loge aponévrotique ; mais, tandis que la parotide adhère aux parois (à la paroi externe surtout) de cette loge qui envoie dans son épaisseur de nombreux prolongements, la sous-maxillaire en est indépendante : aussi, grâce à la laxité extrême du tissu cellulaire qui l'entoure de toutes parts, cette dernière est-elle énucléable. La glande sous-maxillaire reçoit de la faciale des branches nombreuses et volumineuses, mais moindres cependant que celles fournies à la parotide par la carotide externe. De plus, et surtout, la glande sous-maxillaire n'est pas traversée comme la parotide par une artère et un nerf importants dont le sacrifice est fatal dans une extirpation sérieuse et complète de la parotide. Je rappellerai enfin la profondeur et l'étroitesse de la loge parotidienne, qui rendent les manœuvres opératoires difficiles ; je rappellerai également les rapports presque immédiats de la parotide avec la carotide et la jugulaire internes au fond de l'excavation.

Malgré le voisinage des vaisseaux, on peut donc sans témérité tenter l'extirpation de la glande sous-maxillaire dégénérée, ce que j'ai fait plusieurs fois dans ces dernières années. En régularisant l'opération, on l'a rendue beaucoup moins grave ; il faut procéder par énucléation de haut en bas, doucement,

lentement, en liant à mesure les vaisseaux. On redoublera de prudence en arrivant à l'extrémité postérieure de la tumeur où se trouvent les gros troncs carotidiens. On pourra, en suivant cette pratique, pédiculiser la tumeur en ce point et lier en masse. L'une des difficultés de l'opération consiste dans la profondeur à laquelle il faut pénétrer, en sorte que si des artères volumineuses donnent au fond de la plaie, il est impossible, ou du moins très difficile, de les lier. Je recommande particulièrement la torsion exécutée par mon procédé, qui plusieurs fois m'a rendu dans des cas analogues un véritable service. On laisserait au besoin à demeure une pince hémostatique.

Le canal excréteur de la glande sous-maxillaire, canal de Warthon, se dégage de l'extrémité antérieure de la glande pour pénétrer, immédiatement au-dessus du muscle mylo-hyoïdien, dans le plancher de la bouche. Un prolongement de la glande accompagne le canal. J'ai suffisamment insisté sur le canal de Warthon (page 319) pour n'avoir pas y revenir ici.

Dans la loge fibreuse occupée par la glande sous-maxillaire se trouve, sur le trajet du nerf lingual, le ganglion nerveux sous-maxillaire, qu'il me suffit de mentionner.

Les ganglions lymphatiques jouent dans la région sus-hyoïdienne un rôle prépondérant. En nombre variable, ces ganglions sont situés dans la loge fibreuse de la glande, et en contact immédiat avec le tissu glandulaire. Lorsqu'ils sont tuméfiés, ils recouvrent la glande et font à la région sus-hyoïdienne une saillie parfois si bien circonscrite qu'on pourrait la croire formée par la glande elle-même. Velpeau ne prétendait-il pas qu'on n'extirpait jamais la glande, mais seulement les ganglions qui l'entourent?

Si la tumeur est récente et d'origine inflammatoire, on ne pourrait guère avoir affaire qu'à une adénite ou bien à la distension des culs-de-sac glandulaires par rétention de la salive. Or, la douleur est extrêmement vive dans ce dernier cas, la tumeur est nettement circonscrite, et on peut constater surtout qu'il ne sort pas de salive par le canal excréteur correspondant. Quant à l'inflammation primitive de la glande sous-maxillaire, elle est excessivement rare. On l'observe néanmoins dans certains cas; la glande peut suppurer et le pus se faire jour par le canal de Warthon.

Un gonflement *subit*, limité à la loge sous-maxillaire, présentant un volume considérable *d'emblée*, accompagné d'une très vive douleur, ne pourra guère être développé qu'aux dépens de la glande : on devra immédiatement rechercher si la salive s'écoule par le canal de Warthon, et l'on pratiquera le cathétérisme de ce canal. Dans un cas analogue que j'observai avec le docteur Millet, en 1873, le glande sous-maxillaire s'était tuméfiée subitement au milieu du repas, et la douleur était si vive qu'elle provoquait une véritable angoisse. Tous les accidents disparurent presque immédiatement par le cathétérisme du canal de Warthon que je pratiquai avec un stylet fin. Je ne pus déterminer si cette rétention brusque de la salive avait été produite par l'introduction d'un corps étranger dans le canal excréteur, par un bouchon de mucus ou par un simple spasme du conduit. La malade n'avait jamais rendu de calcul salivaire.

La glande sous-maxillaire est, plus que les autres glandes salivaires, exposée à la production des calculs. S'ils sont d'un petit volume, ils pénètrent dans le canal de Warthon, deviennent sous-muqueux et sont éliminés après avoir provoqué de très vives douleurs, dues sans doute à la résistance extrême qu'oppose

le canal à la distension. Quand ils ont acquis un volume considérable, celui d'une noisette, par exemple, ils restent confinés dans la glande, font saillie à la région sus-hyoïdienne, se perçoivent à travers la peau sous la forme de noyaux durs et doivent être enlevés par cette région, s'ils déterminent des accidents.

Lorsque la région sus-hyoïdienne tout entière est occupée par une tumeur diffuse, dure, de nature évidemment maligne, est-il possible de faire la part de ce qui appartient à la glande sous-maxillaire et aux ganglions lymphatiques? Si l'induration est secondaire et a succédé à un épithélioma développé sur la circonscription lymphatique des ganglions, nul doute que ces derniers soient

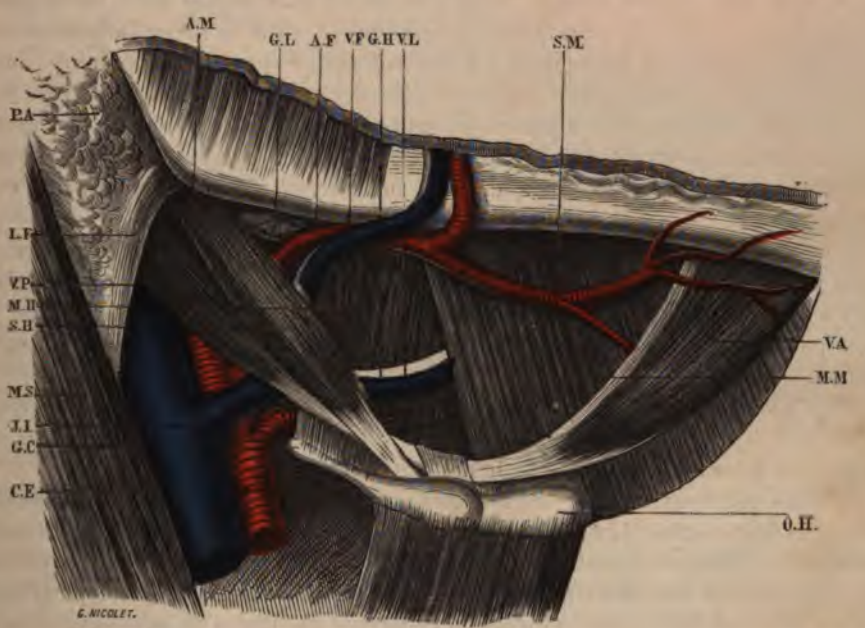

Fig. 125. — *Région sus-hyoïdienne latérale, la glande sous-maxillaire ayant été enlevée.*

AF, artère faciale.
AM, angle de la mâchoire.
CE, artère carotide externe.
GC, grande corne de l'os hyoïde.
GH, nerf grand hypoglosse.
GL, ganglion lymphatique.
JI, veine jugulaire interne.
LF, aponévrose séparant l'une de l'autre la région parotidienne et la région sus-hyoïdienne.
MH, muscle hyo-glosse.
MM, muscle mylo-hyoïdien.
MS, muscle sterno-cléido-mastoïdien.
OH, os hyoïde.
PA, parotide.
SH, muscle stylo-hyoïdien.
SM, artère sous-mentale.
VA, ventre antérieur du muscle digastrique.
VF, veine faciale.
VL, veine linguale.
VP, ventre postérieur du muscle digastrique.

seuls en cause; mais lorsque la tumeur s'est développée primitivement dans la région, le diagnostic devient à peu près impossible.

Comme toutes les glandes en grappe, la sous-maxillaire est susceptible de subir la dégénérescence cancéreuse et sarcomateuse. On l'observe toutefois très rarement. Il en est de même des adénomes et des chondromes de la glande, signalés çà et là par les auteurs.

Les ganglions sous-maxillaires reçoivent les vaisseaux lymphatiques provenant de la peau du front, du nez, des lèvres, ceux qui naissent de la joue et des gencives inférieures. En conséquence, une tumeur épithéliale développée dans

ces diverses régions pourra s'accompagner de l'engorgement des ganglions. C'est un des premiers phénomènes auxquels donne lieu l'érysipèle de la face.

Une affection fréquente, assez grave, intimement liée à l'inflammation des ganglions lymphatiques sous-maxillaires, est l'adéno-phlegmon sus-hyoïdien et l'abcès qui en est la conséquence. La cause pathogène la plus ordinaire de ce phlegmon est une carie dentaire à la mâchoire inférieure. Souvent les phénomènes se bornent à une adénite et le ganglion peut ne pas suppurer, mais les ganglions sont enveloppés par une atmosphère celluleuse fort lâche ; or, l'inflammation se propage quelquefois du ganglion à ce tissu et produit un adéno-phlegmon sous-aponévrotique, bien circonscrit à la région qu'il ne dépasse ordinairement pas. La profondeur à laquelle est situé le foyer inflammatoire explique pourquoi la fluctuation n'y devient manifeste que tardivement : aussi ne faut-il pas attendre, pour ouvrir et débrider, que la présence du pus soit absolument évidente. On n'a pas trop à se préoccuper des vaisseaux de la région : ceux-ci, étant recouverts par le feuillet interne de la loge fibreuse, ne sont pas refoulés vers la peau, mais vers la cavité buccale, où ils ne risquent pas d'être atteints.

Il ne faut pas confondre l'adéno-phlegmon sous-hyoïdien avec le phlegmon sous-périostique du maxillaire inférieur consécutif soit à une carie dentaire, soit à l'évolution de la dent de sagesse. Ce dernier détermine la dénudation de l'os, parfois sa nécrose, et peut alors donner naissance à une fistule de longue durée.

Plan musculaire. — Après avoir enlevé la glande sous-maxillaire, le tissu cellulaire, les ganglions qui l'entourent et le feuillet aponévrotique profond, on trouve un plan disposé ainsi que le montre la figure 125.

Ce plan est constitué par des muscles sur lesquels reposent les vaisseaux et les nerfs de la région. Les muscles sont, en procédant de l'extérieur à l'intérieur : le stylo-hyoïdien, le digastrique, le mylo-hyoïdien et l'hyo-glosse. Il est inutile de présenter ici une description détaillée de ces muscles ; que le lecteur veuille bien seulement remarquer la direction différente des fibres du mylo-hyoïdien et de l'hyo-glosse, détail utile à connaître pour la ligature de l'artère linguale. Je signalerai également le bord postérieur du muscle mylo-hyoïdien (MM), dont le relief très appréciable forme le bord antérieur du petit triangle hypoglosso-hyoïdien et constitue un point de repère important dans cette même ligature.

Vaisseaux et nerfs de la région sus-hyoïdienne latérale.

Les vaisseaux sont : l'artère et la veine faciales, l'artère et la veine linguales avec leurs branches collatérales.

Les artères naissent parfois d'un tronc commun ; de même, les veines vont aboutir à la jugulaire interne par un tronc unique. Ce sont ces vaisseaux qui, dans l'extirpation des tumeurs de la région sus-hyoïdienne, constituent le pédicule sur lequel il convient de jeter une ligature pour prévenir toute hémorrhagie.

L'artère faciale, passant au-dessus du ventre postérieur du digastrique et du muscle stylo-hyoïdien, pénètre dans la région sus-hyoïdienne, où elle correspond à l'extrémité postérieure de la glande sous-maxillaire ; de là elle se porte

en haut, puis devient horizontale au niveau de la face supérieure et interne de la glande, sur laquelle elle se creuse une gouttière, et abandonne en ce point un grand nombre de branches collatérales qui pénètrent de suite dans le parenchyme glandulaire. Après avoir fourni une branche souvent volumineuse, la *sous-mentale*, l'artère faciale se redresse sur le bord de la mâchoire au devant du masséter et suit le trajet indiqué plus haut (290).

Quant à la veine faciale, elle accompagne l'artère, la croise, et reste sur un plan superficiel.

La disposition de l'artère et de la veine linguales intéresse plus vivement le chirurgien. Remarquons d'abord que ces deux vaisseaux, tout en suivant une voie parallèle, ne sont pas contigus dans la région sus-hyoïdienne, mais séparés l'un de l'autre par le muscle hyo-glosse. La veine, située sur un plan plus superficiel que l'artère, répond à la face externe du muscle; elle est de plus côtoyée par un nerf volumineux, le grand hypoglosse. Indépendamment de cette veine qui est superficielle, il en existe souvent de profondes qui accompagnent l'artère. Ces dernières sont en nombre variable : on en trouve une, deux; quelquefois même un véritable plexus entoure l'artère.

Le bord supérieur du muscle mylo-hyoïdien en avant, le ventre postérieur du digastrique en arrière et le nerf grand hypoglosse en haut délimitent un petit triangle dont l'aire est occupée par le muscle hyo-glosse. La base du triangle est en haut et correspond au nerf hypoglosse, le sommet est en bas et correspond à l'os hyoïde. Il peut donc être désigné sous le nom de *triangle hypoglosso-hyoïdien*. L'artère linguale le traverse d'arrière en avant, et c'est là qu'il convient de la découvrir pour en faire la ligature. M. Farabeuf conseille de lier l'artère sur un point plus rapproché de son origine à la carotide externe avant qu'elle s'engage au-dessus de l'hyo-glosse, afin de se trouver en arrière de la dorsale de la langue.

Les détails anatomiques qui précèdent permettent de se rendre exactement compte du meilleur procédé opératoire à mettre en usage; il peut se résumer ainsi : pratiquer une incision courbe à concavité supérieure au niveau de la grande corne de l'os hyoïde, de façon à encadrer le bord inférieur de la glande sous-maxillaire ; relever la glande; chercher le tendon du muscle digastrique et le bord postérieur du muscle mylo-hyoïdien; découvrir le nerf grand hypoglosse ; soulever doucement avec une pince le muscle hyo-glosse; inciser ce muscle en dédolant, ou bien en écarter seulement les fibres. On trouve alors l'artère linguale, dont la direction est sensiblement parallèle à celle du nerf grand hypoglosse; quelquefois, cependant, elle est située un peu au-dessus.

L'artère linguale fournit une branche collatérale importante, la *sublinguale*. Celle-ci peut naître dans le triangle hypoglosso-hyoïdien, et l'on court risque alors de la prendre pour le tronc principal.

Outre le grand hypoglosse sur lequel je viens d'insister, la région sus-hyoïdienne contient le nerf lingual, auquel est annexé le ganglion sous-maxillaire. Situés tous deux à la face externe du muscle hyo-glosse, le grand hypoglosse et le lingual forment en ce point un plexus anastomotique. Je mentionnerai encore le rameau mylo-hyoïdien du nerf dentaire inférieur, qui traverse obliquement la région pour se rendre au muscle mylo-hyoïdien et au ventre antérieur du digastrique, et enfin, tout à fait en haut et en arrière, le nerf glosso-pharyngien.

Région sus-hyoïdienne médiane.

Les deux muscles digastriques, insérés sur les côtés de la symphyse du menton dans la *fossette digastrique*, ne tardent pas à s'écarter l'un de l'autre pour se porter en bas et en dehors et s'engager chacun sous l'arcade fibreuse qui le rattache à l'os hyoïde.

Les fibres du muscle peaucier ayant une direction analogue à celle du ventre

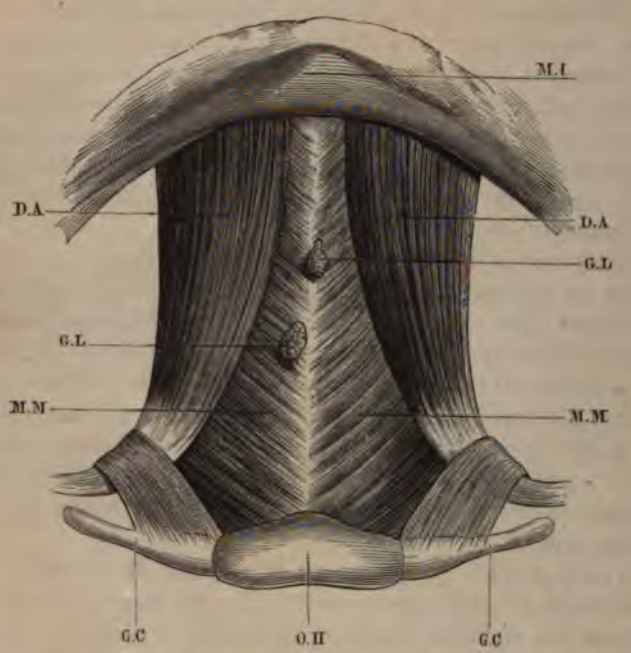

Fig. 126. — *Région sus-hyoïdienne médiane.*

DA, ventre antérieur du muscle digastrique.
GC, grande corne de l'os hyoïde.
GL, ganglions lymphatiques.
MI, maxillaire inférieur fortement relevé.
MM, muscle mylo-hyoïdien.
OH, corps de l'os hyoïde.

antérieur des digastriques, les deux muscles s'écartent également l'un de l'autre, en sorte que dans cette région ils ne doublent pas la peau.

On y rencontre successivement : la peau, le tissu cellulaire sous-cutané, l'aponévrose cervicale composée de deux feuillets superposés, et le muscle mylo-hyoïdien. Au-dessus de ce muscle se trouvent les muscles génio-hyoïdiens et les génio-glosses.

A part l'absence du muscle peaucier, la peau et la couche cellulo-graisseuse sous-cutanée ont des caractères identiques à ceux qu'elles offrent à la partie latérale.

Au-dessus de l'aponévrose se rencontrent les ganglions lymphatiques sus-hyoïdiens médians, qui reçoivent les vaisseaux lymphatiques provenant de la partie moyenne de la lèvre inférieure et du menton. Je n'en ai souvent rencontré qu'un seul, quelquefois deux. Ils s'engorgent comme les ganglions laté-

raux à la suite de l'épithélioma de la lèvre inférieure, et leur extirpation offre de bien moindres difficultés; comme eux aussi ils peuvent s'enflammer secondairement et être le point de départ d'un adéno-phlegmon sus-hyoïdien médian, dont les caractères cliniques diffèrent peu de ceux du phlegmon sus-hyoïdien latéral.

Les deux muscles mylo-hyoïdiens entre-croisent leurs fibres sur la ligne médiane. Il existe en ce point un raphé cellulo-graisseux de couleur gris jaunâtre qui correspond exactement à l'interligne celluleux qui sépare les deux génio-hyoïdiens et génio-glosses sous-jacents. Il est utile de rechercher ce raphé lorsqu'on pratique la section de la mâchoire inférieure sur la ligne médiane comme temps préliminaire de l'extirpation d'une tumeur du plancher de la bouche. Sans cette précaution, on intéressera les attaches de l'un de ces muscles.

V - 25 - 90.

B. — RÉGION SOUS-HYOÏDIENNE.

La région sous-hyoïdienne est circonscrite : en haut, par l'os hyoïde ; en bas, par la fourchette du sternum; sur les côtés, par le bord antérieur des muscles sterno-cléido-mastoïdiens droit et gauche.

Impaire et symétrique, la région sous-hyoïdienne présente de nombreuses variétés de forme et de dimension, suivant les âges, les sexes et les sujets.

Chez les enfants et les femmes elle est uniformément arrondie, presque privée de saillies : aussi les points de repère pour la trachéotomie y sont-ils souvent difficiles à déterminer : chez l'homme, au contraire, surtout chez les sujets maigres, les cartilages du larynx font à travers la peau un relief très appréciable à la vue et au toucher.

Il existe deux méplats sur les côtés de la ligne médiane, et au-dessus du sternum une dépression variable suivant les sujets, mais constante, appelée *creux sus-sternal*. C'est un endroit périlleux que le chirurgien doit soigneusement éviter dans la trachéotomie, à cause des vaisseaux qui l'avoisinent. De plus, la trachée, quasi sous-cutanée à son origine au cricoïde, est profondément située à ce niveau (voir fig. 152), d'où le précepte capital d'inciser le plus haut possible dans cette opération.

On trouve successivement dans la région sous-hyoïdienne, en procédant de haut en bas : l'*os hyoïde;* le *cartilage thyroïde*, rattaché à l'os hyoïde par la *membrane thyro-hyoïdienne;* le *cartilage cricoïde*, anneau très étroit, surtout en avant, que relie au cartilage thyroïde la *membrane crico-thyroïdienne ;* la *trachée-artère*, qui, naissant de l'anneau cricoïdien, se dirige en bas jusqu'à la fourchette du sternum pour pénétrer dans le thorax.

Ces diverses parties, solidement rattachées l'une à l'autre, constituent le *conduit laryngo-trachéal*. Il faut y ajouter le *corps thyroïde*, à cause de l'adhérence intime que présente la partie moyenne ou *isthme* de ce corps avec les premiers anneaux de la trachée. L'*œsophage* se trouve situé en arrière de la trachée, qu'il déborde un peu à gauche.

Le larynx, la trachée-artère, le corps thyroïde, la portion laryngienne du pharynx et l'œsophage constituent donc les parties fondamentales de la région sous-hyoïdienne.

J'étudierai d'abord les couches situées au devant du conduit laryngo-trachéal, ce conduit lui-même, et ensuite l'œsophage.

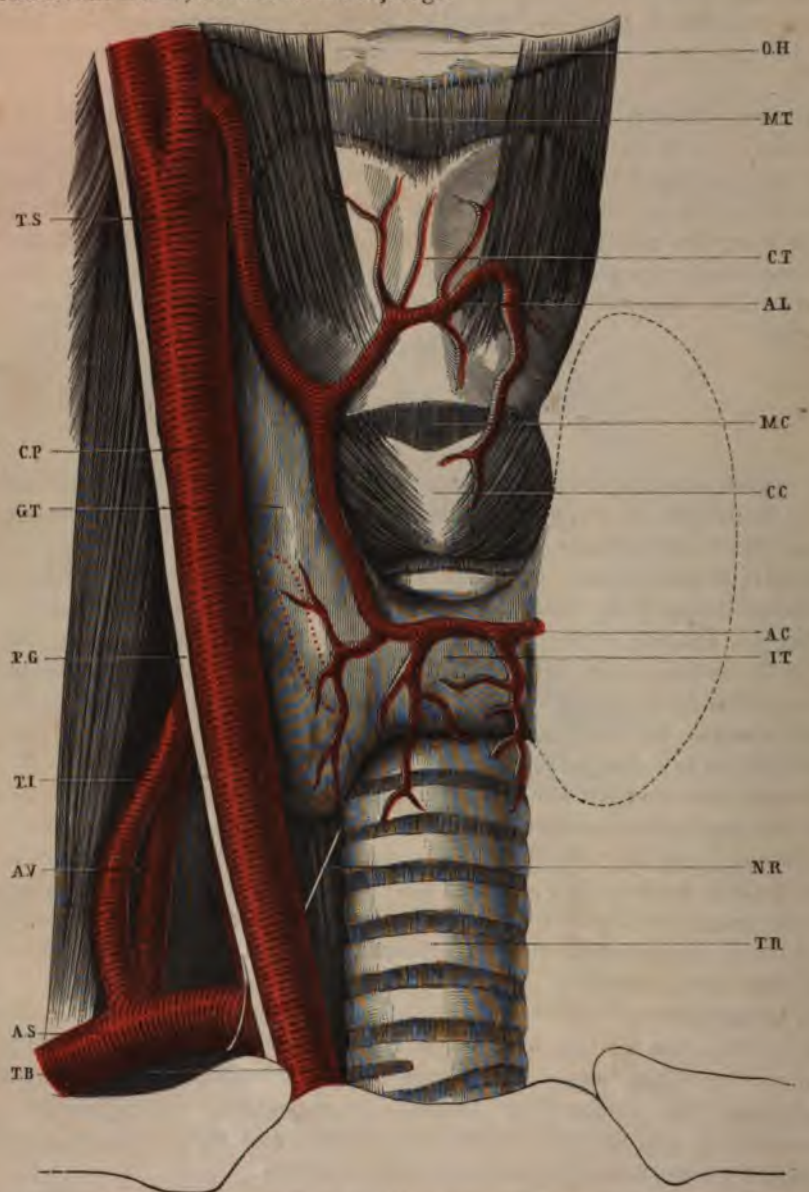

Fig. 127. — *Région sous-hyoïdienne. — Conduit laryngo-trachéal. — Ses rapports avec le paquet vasculo-nerveux du cou.* — (Homme adulte vigoureux ; grandeur naturelle.)

AC, artère crico-thyroïdienne.
AL, artère laryngée.
AS, artère sous-clavière.
AV, artère vertébrale.
CC, cartilage cricoïde.
CP, artère carotide primitive.
CT, cartilage thyroïde.
GT, glande thyroïde.
IT, isthme du corps thyroïde.
MC, membrane crico-thyroïdienne.
MT, membrane thyro-hyoïdienne.
NR, nerf récurrent.
OH, os hyoïde.
PG, nerf pneumogastrique.
TB, tronc brachio-céphalique.
TI, artère thyroïdienne inférieure.
TR, trachée-artère.
TS, artère thyroïdienne supérieure.

Couches situées au devant du conduit laryngo-trachéal. — Ces couches sont au nombre de quatre : la peau, une couche musculaire superficielle, une couche aponévrotique et une couche musculaire sous-aponévrotique.

Elles présentent une grande différence suivant qu'on les considère sur la ligne médiane ou sur les parties latérales (voir fig. 150).

Sur la ligne médiane le peaucier n'existe pas : de plus, les aponévroses cervicales superficielle et moyenne se réunissent en un feuillet unique. Les deux muscles sterno-hyoïdiens et thyro-hyoïdiens sont eux-mêmes séparés par un interstice celluleux, en sorte qu'en réalité il n'existe sur la ligne médiane, au devant de l'appareil laryngo-trachéal, que deux couches : la peau et l'aponévrose cervicale. Il faut ajouter cependant que cette disposition n'existe plus au bas de la région, où les deux feuillets aponévrotiques superficiel et moyen sont séparés l'un de l'autre par l'épaisseur de la fourchette sternale (voir fig. 152). Entre la peau et l'aponévrose, de même qu'au-dessous de celle-ci, existe une couche de tissu conjonctif. La couche sous-cutanée est dense et serrée ; la couche sous-aponévrotique est beaucoup plus lâche, et d'autant plus épaisse qu'on se rapproche davantage de la partie inférieure de la région. Dans cette seconde couche se trouvent des vaisseaux, sur lesquels j'insisterai plus loin. L'abondance variable du tissu conjonctif et le nombre plus ou moins considérable des vaisseaux qu'il renferme sont les deux causes principales qui rendent la trachéotomie facile ou difficile.

Sur les parties latérales on rencontre la peau, quelques fibres du peaucier, l'aponévrose cervicale superficielle et les muscles sous-hyoïdiens, qui sont : le sterno-hyoïdien, le sterno-thyroïdien, le thyro-hyoïdien et l'extrémité supérieure de l'omoplato-hyoïdien. Le premier de ces muscles occupe seul toute la hauteur de la région ; comme le sterno-thyroïdien qui lui est sous-jacent, il est compris dans un dédoublement du feuillet moyen de l'aponévrose cervicale (voir fig. 152).

J'ai dit que la région sous-hyoïdienne était limitée latéralement par le bord antérieur des muscles sterno-mastoïdiens ; ce n'est pas absolument exact, comme le démontre la figure 150. Le sterno-mastoïdien empiète, en effet, sur la région et recouvre une partie des muscles sous-hyoïdiens. Il est séparé de ces derniers par un interstice celluleux dans lequel il faut pénétrer pour pratiquer convenablement la ligature de la carotide primitive à la partie moyenne du cou.

Conduit laryngo-trachéal.

On rencontre successivement, en procédant de haut en bas : l'os hyoïde, l'espace thyro-hyoïdien, le cartilage thyroïde, l'espace crico-thyroïdien, le cartilage cricoïde, la trachée-artère avec le corps thyroïde, qui lui est en quelque sorte annexé.

Je n'ai rien à dire de l'os hyoïde, si ce n'est qu'il peut se fracturer dans quelques cas très rares. Le phénomène physiologique généralement noté est une gêne de la déglutition. Sur un malade il survint une nécrose, et le séquestre fut éliminé par la bouche (Gosselin).

Espace thyro-hyoïdien.

Très variable en hauteur suivant que la tête est fléchie ou portée dans l'extension, l'espace thyro-hyoïdien présente comme organe essentiel une membrane fibreuse qui le ferme complètement et qu'on appelle *membrane thyro-hyoïdienne*.

La membrane thyro-hyoïdienne, très résistante (TH, fig. 128), présente une hauteur d'environ 3 à 4 centimètres. Elle s'insère : en bas, au bord supérieur

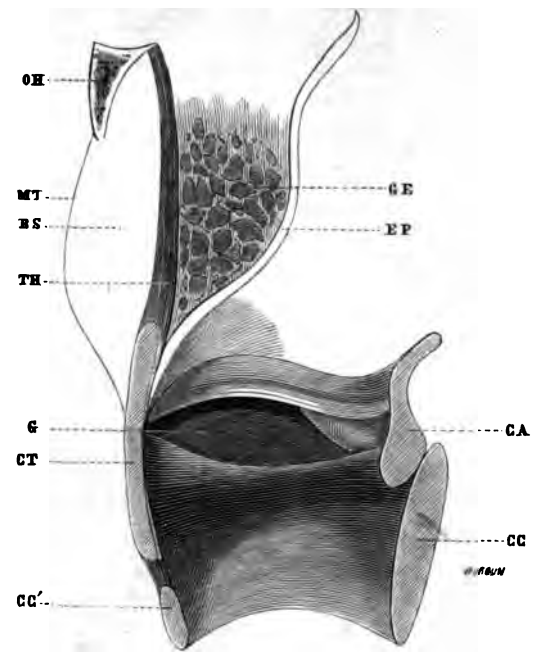

Fig. 128. — *Membrane thyro-hyoïdienne et cavité séreuse thyro-hyoïdienne vues sur une coupe verticale antéro-postérieure.* (Grandeur naturelle; adulte.)

BS, cavité de la bourse séreuse thyro-hyoïdienne.
CA, cartilage aryténoïde.
CC, face postérieure du cartilage cricoïde.
CC', face antérieure du cartilage cricoïde.
CT, cartilage thyroïde.
EP, épiglotte.
G, glotte.
GE, glandes sous-épiglottiques mélangées à la graisse.
MT, muscle thyro-hyoïdien.
OH, os hyoïde.
TH, membrane thyro-hyoïdienne.

du cartilage thyroïde, qu'elle engaîne ; en haut, *au bord postérieur de la base* de l'os hyoïde; sur les côtés, aux grandes cornes de l'os hyoïde et à celles du cartilage thyroïde.

A l'état physiologique, le larynx éprouve des mouvements incessants d'élévation et d'abaissement. Il en résulte la formation, entre l'os hyoïde et le cartilage thyroïde, d'une large cavité séreuse (BS) limitée en avant par le muscle thyro-hyoïdien, l'aponévrose cervicale et la peau ; en arrière, par la membrane thyro-hyoïdienne. On l'appelle encore bourse séreuse de Boyer. Dans les précédentes éditions de cet ouvrage, je disais que cette bourse séreuse était très probablement le siège des kystes médians du cou et des fistules qui persistent après l'ou-

verture de ces kystes. Tout en acceptant que cette pathogénie soit, à la rigueur, possible dans certains cas, il est beaucoup plus probable que ces kystes ont une origine analogue aux kystes branchiaux et aux fistules branchiales des parties latérales du cou. Ils se développent aux dépens du canal médian qui, à une période de la vie embryonnaire, part du foramen cæcum pour aboutir au corps thyroïde connu sous le nom de canal de Bochdaleck. Les kystes ont pour origine une portion de ce canal qui ne s'est pas oblitérée. On conçoit aisément qu'après l'ouverture du kyste, les parois *muqueuses* n'adhèrent pas l'une à l'autre et qu'il en résulte une fistule dont la guérison définitive ne sera obtenue que par l'extirpation *complète* de tout le trajet.

La membrane thyro-hyoïdienne est traversée sur ses parties latérales par l'artère et le nerf laryngés supérieurs.

En arrière de cette membrane se trouve une espace (GE) rempli par du tissu cellulo-graisseux et des glandes. Nélaton pensait à tort que les kystes thyro-hyoïdiens avaient pour point de départ ces glandes épiglottiques.

Le peloton cellulo-adipeux placé entre l'épiglotte et la membrane est susceptible de s'enflammer à la suite de la laryngite œdémateuse, ainsi que l'ont démontré Vidal et M. Sestier. Il existe de la douleur au-dessous de l'os hyoïde et l'on a pu, dans quelques cas, reconnaître la fluctuation en pressant sur le foyer avec un doigt porté dans la bouche et l'autre sur le cou. Aussitôt l'abcès reconnu, il faudrait se hâter de l'ouvrir, soit par la bouche avec l'ongle, ainsi qu'on l'a conseillé, soit par le cou en traversant la membrane thyro-hyoïdienne.

Plus profondément on rencontre l'épiglotte et ensuite le pharynx.

Une plaie pénétrante de l'espace thyro-hyoïdien aboutira donc au pharynx et comprendra successivement : les couches superficielles : peau, aponévrose, muscles ; la bourse muqueuse de Boyer, la membrane thyro-hyoïdienne, le peloton cellulo-adipeux, les glandes épiglottiques et l'épiglotte. La plaie siégeant au-dessus des cordes vocales, la voix ne sera pas altérée.

En général, ces plaies sont assez graves. Un fragment d'épiglotte détaché pourrait tomber sur la glotte et déterminer une asphyxie immédiate ; le sang arrivant dans les bronches en grande abondance produirait le même résultat.

On peut pénétrer à travers l'espace thyro-hyoïdien pour extirper des tumeurs sus-glottiques inopérables par les voies naturelles. Vidal (de Cassis) et Malgaigne ont donné à cette opération le nom de *laryngotomie sus-thyoïdienne*. Par ce procédé, Follin enleva avec succès une dizaine de polypes implantés sur la muqueuse qui recouvre la face antérieure et la base des cartilages aryténoïdes. L'expression de *laryngotomie indirecte*, sous laquelle le Dr Planchon a désigné cette opération dans son excellent travail sur la laryngotomie, me paraît très exacte, car on n'ouvre pas le larynx proprement dit.

Ainsi qu'il résulte des expérimentations cadavériques faites par les Drs Krishaber et Planchon, la voie sus-thyroïdienne ne donne accès que sur les tumeurs siégeant à la partie postérieure du larynx et au-dessus des cordes vocales supérieures.

Cartilage thyroïde.

Le plus volumineux des cartilages du larynx, le *cartilage thyroïde*, occupe la partie supérieure et antérieure de cet organe. Il est composé de deux lames

quadrilatères qui s'unissent entre elles de façon à former en avant un angle saillant désigné sous le nom de *pomme d'Adam*. Cet angle est facilement perçu avec les doigts, surtout chez l'homme, et constitue le point de repère le plus précieux pour toutes les opérations que l'on pratique sur le larynx. Sur la ligne médiane, le cartilage n'est recouvert que par la peau et l'aponévrose ; sur les côtés, il est de plus entouré par les couches musculaires signalées plus haut.

P. A. Béclard a décrit au devant de la saillie du thyroïde une bourse séreuse appelée antéthyroïdienne, qui peut être le point de départ d'un kyste du cou.

La hauteur du cartilage thyroïde sur la ligne médiane varie, en général, de 2 à 3 centimètres.

L'orifice supérieur du larynx, c'est-à-dire l'espace circonscrit latéralement par les replis aryténo-épiglottiques, correspond au bord supérieur de ce cartilage : aussi faut-il se rapprocher le plus possible de ce bord quand on veut agir sur la cavité laryngienne à travers l'espace thyro-hyoïdien.

La *glotte*, espace compris entre les deux cordes vocales inférieures, correspond à l'union du tiers supérieur environ avec les deux tiers inférieurs du cartilage thyroïde. Les *cordes vocales* se fixent en avant dans l'angle rentrant que forment les deux lames du cartilage thyroïde ; elles sont à peu près contiguës l'une à l'autre à ce niveau. Entre les cordes vocales supérieure et inférieure existe le *ventricule* du larynx ; il remonte en haut, de sorte que sa cavité répond environ au tiers supérieur du cartilage thyroïde.

De ces divers rapports découlent les conséquences pratiques suivantes: lorsqu'une tumeur occupera l'une des cordes vocales, l'espace ventriculaire et à plus forte raison la portion sous-glottique du larynx, si elle ne peut être enlevée par les voies naturelles à l'aide des procédés modernes que l'on doit à la laryngoscopie, la seule opération rationnelle sera la thyroïdotomie, jadis proposée par Desault.

Je n'ai pas à décrire ici le larynx en particulier, ce qui est du ressort de l'anatomie descriptive, mais seulement ses rapports avec les autres organes de la région sous-hyoïdienne. L'étude du larynx intéresse surtout le physiologiste, et les diverses maladies dont il est atteint sont, pour la plupart, du domaine de la pathologie interne. Je ferai toutefois exception pour une affection dont la connaissance est toute moderne et due exclusivement à l'usage du laryngoscope : je veux parler des *polypes* du larynx.

Ces derniers ont été divisés en *fibreux*, *papillaires*, *glandulaires* et *muqueux*.

Le fibrome du larynx peut être sessile ou pédiculé. Il s'implante le plus ordinairement sur les cordes vocales.

Le polype papillaire, ou *papillome* du larynx, est le plus fréquent ; il est constitué par l'assemblage d'une série de petites saillies qui lui donnent la forme d'un chou-fleur ou d'une mûre.

Il s'insère d'habitude sur une assez large surface et occupe de préférence la partie antérieure des cordes vocales inférieures.

Le polype glandulaire, ou *adénome*, est, comme le fibrome, sessile ou pédiculé : il siège le plus ordinairement sur la base de l'épiglotte et les ligaments aryténo-épiglottiques.

Le polype muqueux, ou *myxome*, est le plus rare des quatre.

L'aphonie, la toux et les troubles respiratoires pouvant aller jusqu'à l'as-

phyxie, sont les phénomènes physiologiques que détermine la présence d'un polype du larynx. On peut reconnaître parfois leur présence avec le doigt, surtout chez les enfants, et s'ils occupent les replis aryténo-épiglottiques ou la base de l'épiglotte.

Il n'est pas très rare de constater l'expulsion de débris de polype dans une quinte de toux, et c'était même le seul signe certain de cette maladie avant l'emploi du laryngoscope. Aujourd'hui l'examen laryngoscopique ne laisse pas de doute sur l'existence et souvent même sur la nature du polype.

Quant à la thérapeutique de ces polypes, quant à savoir dans quels cas l'extirpation doit être tentée par les voies naturelles, dans quels cas il convient de pratiquer la thyroïdotomie, je renvoie sur ce sujet aux traités spéciaux de médecine opératoire.

Les corps étrangers du larynx, quelles qu'en soient la nature et la provenance, nécessitent en général la thyroïdotomie.

La section du cartilage thyroïde devra être pratiquée sur la ligne médiane, de façon à ménager l'insertion de chacune des cordes vocales; la voix ne sera pas sensiblement altérée du fait de l'opération, si l'on suit rigoureusement ce précepte.

L'ossification du cartilage thyroïde n'est pas une contre-indication absolue à la thyroïdotomie; elle la rend seulement plus laborieuse et nécessite l'emploi de forts ciseaux ou d'une scie très fine.

L'ossification des cartilages du larynx commence, en général, de 40 à 50 ans; elle peut toutefois être précoce, ainsi que Segond père en a rapporté de nombreux exemples. Cette ossification est la cause prédisposante d'un accident rare, bien étudié par le Dr Cavasse dans sa thèse inaugurale en 1859, et depuis par M. Hénocque en 1868: la fracture du larynx; cependant la fracture peut se produire chez les sujets dont les cartilages ne sont pas ossifiés.

Le cartilage thyroïde, et cela était facile à prévoir en raison de sa forme et de sa situation, est plus exposé aux fractures que les autres cartilages du larynx.

Il semblerait que la fracture dût toujours être médiane et siéger à la rencontre des deux lames latérales: c'est en effet ce qui a lieu sur les cartilages complètement ossifiés. Mais, en expérimentant sur de jeunes sujets, Cavasse observa avec surprise que la fracture occupait presque constamment les côtés de la ligne médiane. Le Dr Rambaud a expliqué le fait en démontrant l'existence normale d'un cartilage médian intermédiaire aux deux lames latérales. Ce cartilage a la forme d'un losange dont les angles latéraux sont très obtus, tandis que les angles supérieur et inférieur, situés sur la ligne médiane, sont très aigus; Rambaud l'a comparé à une aiguille de boussole.

De cette disposition anatomique intéressante, Cavasse tira la conclusion logique que la fracture du thyroïde a pour siège la suture qui unit le cartilage médian aux lames latérales, tant que les sutures n'ont pas disparu par suite du travail d'ossification.

Espace crico-thyroïdien.

On désigne ainsi l'espace qui sépare le cartilage thyroïde du cricoïde. Presque linéaire sur les côtés, cet espace, variable suivant les sujets, est un peu plus

grand sur la ligne médiane, où il mesure en hauteur 5 à 6 millimètres. Une membrane fibreuse, analogue à la membrane crico-thyroïdienne, occupe cet espace; il est également recouvert sur les côtés par le crico-thyroïdien, muscle dont l'action a fourni matière à tant de discussions. Dans ce point on trouve constamment une artère, la crico-thyroïdienne ; cependant la figure 127 montre que sur le sujet qui a servi au dessin elle eût été évitée dans une ponction sur la ligne médiane. On y trouve souvent un ou deux ganglions lymphatiques.

Les couches au niveau de cet espace sont: la peau, l'aponévrose, les muscles sous-hyoïdiens et la membrane crico-thyroïdienne. Il est donc très facile de pénétrer dans le larynx par cette voie. C'est celle qu'avait suivie d'abord Vicq-d'Azyr et que conseillait Blandin. « On pourrait à la rigueur, dit cet auteur, faire la ponction de la membrane crico-thyroïdienne avec un trois-quart; je pense même qu'avec des précautions convenables ce serait là le meilleur mode opératoire. » Krishaber a repris pour son compte cette méthode qui n'avait été qu'indiquée et l'a substituée complètement à la trachéotomie proprement dite. Il a modifié dans ce but la canule ordinaire et a remplacé le bout rond par un bout en bec de flûte, ce qui lui permet de toujours pénétrer facilement dans l'espace, malgré son étroitesse, la canule refoulant en bas le cricoïde. La canule entre donc à frottement, ce qui est peut-être un inconvénient dans le cas où elle devrait rester en permanence.

Une autre méthode consiste à ponctionner d'abord la membrane crico-thyroïdienne pour pratiquer ensuite la *crico-trachéotomie*, ainsi que le fait actuellement avec succès M. de Saint-Germain.

Les plaies du larynx pratiquées à ce niveau répondent à la portion sous-glottique : aussi la phonation est-elle abolie.

Cartilage cricoïde.

Le *cartilage cricoïde* présente une forme annulaire; on l'a comparé avec raison à une bague dont le chaton serait tourné en arrière. Il mesure de 6 à 10 millimètres de hauteur en avant et de 20 à 25 millimètres en arrière.

La cricotomie est-elle dangereuse, comme le pensait Trousseau ? Doit-on absolument rejeter l'opération de Boyer, c'est-à-dire la section du cricoïde et des premiers anneaux de la trachée après incision préalable de la membrane crico-thyroïdienne? Oui, chez l'adulte, car on peut tomber sur un cricoïde ossifié; et, ne le fût-il pas, la section du cricoïde serait d'un faible secours, à cause de la difficulté d'écarter les deux lèvres de la plaie. Mais chez l'enfant, où le cartilage est flexible et tendre, il n'y a aucun inconvénient à employer cette méthode, ainsi que je l'ai dit plus haut.

Quant à l'argument tiré du mémoire de M. Hénocque, à savoir que, sur 52 cas de fractures du larynx, 19, où il y avait fracture du cricoïde, ont été suivis de mort, il ne prouve rien relativement à la gravité de la section isolée du cricoïde; il prouve seulement que la fracture de ce cartilage ne se produit que sous l'influence d'un traumatisme intense.

Trachée-artère.

La *trachée-artère* fait immédiatement suite au cartilage cricoïde et se termine à l'origine des bronches. Elle commence à la sixième vertèbre cervicale et finit

à la quatrième dorsale. La trachée a la forme d'un cylindre dont on aurait enlevé le cinquième postérieur environ.

Sa direction est verticale, mais il ne faut pas oublier que, dans ce plan vertical, elle se dirige obliquement d'avant en arrière et de haut en bas, en sorte qu'elle est d'autant plus superficielle, partant plus accessible, qu'on se rapproche davantage de son origine (voir fig. 152).

La trachée est composée d'anneaux cartilagineux incomplets dont les deux extrémités dirigées en arrière sont reliées entre elles par des fibres musculaires lisses. Les anneaux sont unis les uns aux autres par une membrane fibreuse qui forme comme la charpente de la trachée. Cette membrane, très résistante, est composée de fibres de tissu conjonctif et d'un grand nombre de fibres élastiques. Cette disposition permet de comprendre le développement bizarre de tumeurs gazeuses siégeant sur les côtés de la trachée et communiquant avec sa cavité; véritables hernies de la membrane fibreuse produites, en général, sous l'influence de violents efforts d'expiration.

Grâce à sa structure, la trachée est douée d'une remarquable élasticité qui lui permet de se prêter à tous les mouvements du cou.

Lorsque la trachée a été divisée en travers, les deux bouts s'écartent l'un de l'autre en raison de cette élasticité ; si la section est complète, le bout inférieur est attiré vers la cavité thoracique, et il faut passer un fil au-dessous de l'un des anneaux cartilagineux pour le ramener en haut et le fixer au bout supérieur. Si la plaie de la trachée est incomplète, la position fléchie de la tête et du cou suffira, le plus souvent, pour amener le rapprochement. Il ne faut, dans tous les cas, jamais suturer la peau, ce qui amènerait nécessairement de l'emphysème.

Ce dernier accident se produira surtout dans le cas de plaie étroite de la trachée et des téguments qui la recouvrent: il faudrait alors agrandir la plaie cutanée.

Lorsque les deux bouts de la trachée n'ont pas été rapprochés l'un de l'autre au moment de l'accident, ou qu'ils s'écartent malgré cette précaution, ils se cicatrisent isolément, diminuent de calibre et tendent à s'oblitérer. Cette tendance est surtout marquée pour le bout supérieur, qui ne fonctionne plus. Ce dernier peut arriver rapidement jusqu'à l'oblitération complète. Il en résulte la production d'une fistule trachéale et la perte définitive de la voix. Dans un cas de ce genre, Dolbeau put, à l'aide de manœuvres ingénieuses et compliquées, obtenir le rétablissement normal de la respiration et de la voix (thèse du Dr Planchon 1869).

Une autre espèce de fistule trachéale est celle qui est consécutive à la trachéotomie, lorsque la canule est restée trop longtemps en place: dans ce cas, qui est fort rare, la muqueuse trachéale et la peau sont réunies l'une à l'autre par une membrane cicatricielle. La guérison n'est obtenue qu'à l'aide d'une opération autoplastique, ainsi que Velpeau l'a fait le premier.

Le calibre de la trachée peut diminuer sous l'influence de causes organiques. Je signalerai surtout les rétrécissements d'origine syphilitique.

Les mouvements de la trachée sont facilités par l'atmosphère celluleuse, constamment dépourvue de graisse, qui l'enveloppe de toutes parts ; on pourrait presque dire qu'elle glisse dans une membrane séreuse : aussi peut-elle se mouvoir dans le sens vertical et dans le sens latéral. Grâce à cette mobilité, elle échappe aisément à la compression exercée par une tumeur développée sur ses

côtés. Mais, par contre, il en résulte pour l'opérateur une réelle difficulté à fixer l'organe dans la trachéotomie. On y arrive toutefois à l'aide des doigts, et je n'ai, pour mon compte, jamais eu recours aux nombreux instruments plus ou moins ingénieux qui ont été imaginés à cet effet.

M. Sappey donne à la trachée une longueur moyenne de 13 centimètres chez l'homme et de 11 chez la femme ; d'après le même auteur, le nombre des cerceaux cartilagineux chez l'homme varie de 12 à 16. Mais la véritable limite chirurgicale de la trachée est la fourchette du sternum, et ce sont les dimensions de cet organe dans la région sous-hyoïdienne qu'il est surtout intéressant de connaître. Un certain nombre de mensurations pratiquées dans ce but sur l'homme et la femme adultes et sur les enfants m'ont donné les résultats suivants :

Distance de l'os hyoïde et du cartilage cricoïde à la fourchette du sternum, *chez l'adulte.*

Age.	Taille.	DISTANCE de l'os hyoïde au sternum.	DISTANCE du cricoïde au sternum.
		FEMMES	
	m. c.	cent.	cent.
21	1 57	11	7
39	1 50	10½	6½
18	1 48	11½	7
36	1 55	9	6½
39	1 54	10	7
30	1 47	11½	7
47	1 52	10	6
38	1 54	9½	6
27	1 57	10½	5
67	1 50	12	7½
17	1 64	12	7
21	1 50	10½	5½
		HOMMES	
44	1 61	11½	6½
40	1 69	12½	5½
43	1 70	13	7
36	1 78	14	8½
41	1 55	13	7
64	1 75	11½	4½
33	1 60	12½	7
39	1 63	12	6
15½	1 75	13	7½
32	1 67	11	5½
33	1 68	10½	5½
17	1 55	13	7½

Distance de l'os hyoïde, du bord supérieur du cartilage thyroïde et du cartilage cricoïde à la fourchette du sternum, *chez l'enfant.*

Age.	DISTANCE de l'os hyoïde à la fourchette du sternum.	DISTANCE du cartilage thyroïde à la fourchette du sternum.	DISTANCE du cricoïde à la fourchette du sternum.
	FILLES		
	cent.	cent.	cent.
3½	7	6½	4
4	7	6	4½
4	6	5½	4½
5	6	5	4
5	6½	5½	4
6	9	8	5½
6	7½	6¾	5
6	8	7½	5
6½	8	7	5½
7	7½	6½	5
7	8	7¼	5
7	6¼	6	4
8½	8½	7½	6
8½	7	6	4½
9	9	8	5½
9	8½	7½	5
9½	9	8½	6½
9½	9½	8½	6½
10½	10½	8¾	6½
	GARÇONS		
2½	5	4½	3½
2½	6	5	3½
3	7	6½	4
4	4	3½	2¾
4	6½	5	3½
4½	6	5	4
5	8½	7½	5½
6	7	5	4
7	8½	8	6¼
7½	6	5½	4½
8	7½	6½	5
10	8½	8	6½

Ces mensurations témoignent des nombreuses variétés qui existent suivant les sujets, même chez les enfants d'âge égal : une courte distance entre le cricoïde et la fourchette du sternum augmente singulièrement les difficultés de la trachéotomie et autorise à pratiquer la crico-trachéotomie.

Les diamètres de la trachée aux différents âges ne manquent pas non plus

d'intérêt au point de vue de la trachéotomie; ils ont été étudiés avec soin par M. André dans sa thèse en 1857.

J'ai dans le même but représenté un certain nombre de trachées que le Dr Pasturaud, alors interne à Sainte-Eugénie, voulut bien m'apporter à Clamart. Sur toutes ces trachées, la coupe porte au niveau du deuxième anneau, c'est-à-dire dans le point où l'on fait pénétrer la canule après la trachéotomie.

Il est remarquable de voir combien la forme et les dimensions du tube trachéal sont variables non-seulement suivant l'âge, mais sur les sujets de même âge.

Rapports de la trachée-artère dans sa portion cervicale. — Enveloppée de toutes parts d'une atmosphère celluleuse lâche, la trachée est en rapport en avant

Fig. 129. — *Coupes horizontales de la trachée-artère pratiquées aux divers âges de la vie; la coupe porte sur le 2me anneau.*

avec la peau, le tissu cellulaire sous-cutané, le feuillet aponévrotique superficiel et le feuillet moyen comprenant dans son dédoublement les muscles sterno-hyoïdien et le sterno-thyroïdien. Ces deux feuillets aponévrotiques, que nous avons vus s'unir ensemble sur la ligne médiane à la partie supérieure du conduit laryngo-trachéal, s'écartent l'un de l'autre de plus en plus à mesure qu'on s'approche de la fourchette du sternum, où ils sont séparés par toute l'épaisseur de cet os (fig. 152). Au-dessous du feuillet aponévrotique moyen on rencontre dans la fossette sus-sternale une couche épaisse de tissu cellulaire renfermant quelques pelotons de graisse. On y trouve aussi souvent plusieurs ganglions lymphatiques qui peuvent être le point de départ de tumeurs gênantes pour l'opérateur et d'un diagnostic parfois difficile.

En avant, la trachée est en rapport avec l'isthme du corps thyroïde, qui recouvre les premiers anneaux; avec les plexus veineux sous-thyroïdiens et avec des artères plus ou moins volumineuses. Mais la présence des vaisseaux au devant de la trachée est d'une importance telle, dans l'opération de la trachéotomie, à laquelle doivent surtout, en définitive, être rapportées les notions anatomiques de la région sous-hyoïdienne, que je leur consacrerai un paragraphe spécial.

Je dois seulement faire remarquer que le gros tronc veineux brachio-céphalique gauche, qui normalement ne dépasse pas la fourchette du sternum au moment où il croise la trachée-artère, peut, dans certains cas, la déborder et s'élever dans la région sous-hyoïdienne. La difficulté de la circulation veineuse et l'extension de la tête sont les deux conditions qui favorisent ce changement de rapports; or, elles se rencontrent précisément lorsque l'on pratique la trachéotomie : aussi l'incision doit-elle être éloignée le plus possible de cet endroit périlleux.

En arrière, la trachée répond par sa partie aplatie et membraneuse à l'œsophage, qui la déborde à gauche. Il en résulte que des corps étrangers de l'œsophage peuvent déterminer des troubles profonds dans la respiration. Elle lui adhère à l'aide d'un tissu cellulaire lâche qui permet le glissement. La trachée, dont il est toujours facile de sentir les anneaux, constitue le point de repère le plus précieux dans l'œsophagotomie externe.

Sur les côtés, la trachée est enveloppée à sa partie supérieure par les lobes du corps thyroïde. Elle affecte des rapports intimes avec les nerfs récurrents, qui sont situés : le droit, au niveau du bord droit de l'œsophage, en arrière de la trachée; le gauche, en avant de l'œsophage, sur lequel il repose. Le faisceau vasculo-nerveux formé par la carotide primitive, la veine jugulaire interne et le nerf pneumogastrique, de même que la vertébrale et la thyroïdienne inférieure, sont suffisamment éloignés de la trachée pour ne pas inquiéter l'opérateur pendant la trachéotomie ou l'œsophagotomie externe; cependant la mobilité latérale de la trachée est telle que le bistouri pourrait être entraîné de côté, si on ne prenait soin d'immobiliser l'organe sur la ligne médiane et de le ponctionner par sa partie antérieure.

Chez le fœtus, et pendant les deux premières années de la vie, la face antérieure de la trachée est immédiatement en rapport avec l'extrémité supérieure du thymus, qui déborde la fourchette sternale de 1 centimètre environ. Le thymus est un organe essentiellement transitoire qui ne présente aucun intérêt chirurgical.

Membrane muqueuse laryngo-trachéale.

Cette membrane présente des caractères à peu près identiques dans toute son étendue. D'une couleur blanc rosé, elle est mince, lisse, très adhérente au plan sous-jacent. Il faut en excepter toutefois la face antérieure de l'épiglotte et les replis aryténo-épiglottiques, où la muqueuse est doublée d'une couche assez abondante de tissu cellulaire qui peut, en s'infiltrant, donner naissance à l'*œdème de la glotte*.

La muqueuse laryngo-trachéale est recouverte d'un épithélium vibratile, sauf au niveau des cordes vocales, où il est pavimenteux. Au-dessous d'elles siègent un nombre considérable de glandes, abondantes surtout au niveau de l'orifice supérieur du larynx, et qui sont sans doute le point de départ des polypes qu'il n'est pas très rare d'observer dans la région et dont on peut pratiquer aujourd'hui l'extraction par les voies naturelles, grâce à la laryngoscopie.

Peut-être aussi sont-elles l'origine de ces sortes de petits condylomes développés sur les bords de la plaie trachéale après la trachéotomie, analogues à

celui qui a été présenté, en 1873, à la Société de chirurgie par Krishaber, et qui détermina la mort de l'enfant.

M. Coyne a signalé l'existence de follicules lymphatiques dans la muqueuse laryngée. Ils peuvent être le point de départ d'ulcérations.

Les ulcérations de la muqueuse laryngo-trachéale se produisent généralement sous l'influence de trois causes : la phthisie, la syphilis et la morve, cette dernière fort rare, bien entendu. Chacun sait que les ulcérations laryngées peuvent occasionner un œdème de la glotte et nécessiter la trachéotomie, mais ce que l'on sait moins, c'est qu'il en peut résulter un rétrécissement de la trachée. M. le Dr Charnal appela, le premier, l'attention des chirurgiens sur ce sujet, en 1859, à propos d'un malade opéré à la Maison de santé par Demarquay. Voici ce qui se passe alors : ulcération de la muqueuse trachéale, envahissement progressif, et finalement destruction des cerceaux cartilagineux sous-jacents; affaissement de la trachée et production d'un tissu de cicatrice qui, en se rétractant, détermine peu à peu un rétrécissement. Surviennent alors des accès de suffocation ressemblant beaucoup, par la facilité plus grande des expirations, à ceux que détermine l'œdème de la glotte, et la trachéotomie devient nécessaire. Or, au grand désappointement de l'opérateur, ces accidents continuent, puisque l'obstacle siège au-dessous de l'ouverture trachéale.

La muqueuse de la trachée et ses glandes reçoivent de l'artère thyroïdienne inférieure des vaisseaux qui acquièrent chez l'adulte un certain développement. Ce fait ne mériterait pas d'être noté, s'il n'avait de l'importance au point du vue chirurgical. Le seul accident qui rende grave l'opération de la trachéotomie est l'hémorrhagie. Celle-ci peut se produire pendant l'incision des premières couches, et, si elle provient d'une artère, on doit s'en rendre maître avant de continuer. Mais il est en somme très rare, à moins de rencontrer une des anomalies artérielles figurées plus loin, que la perte de sang soit inquiétante par elle-même; l'accident redoutable de la trachéotomie est l'introduction du sang dans la trachée, ce qui peut amener une asphyxie immédiate par obstruction des bronches. De là le conseil de procéder lentement à la découverte de la trachée et de n'inciser ce conduit qu'après l'hémostase complète. Ce conseil est très rationnel sans doute : mais que faire contre l'hémorrhagie produite par l'incision de la muqueuse trachéale elle-même? Il tombe toujours du sang dans la trachée, que l'opération soit pratiquée vite ou lentement, et la preuve en est fournie par l'accès violent de toux qu'éprouve le malade aussitôt que la trachée est ouverte (1). Aussi, l'idéal pour la trachéotomie serait de faire cette opération à blanc, et nous n'avons pour cela qu'un moyen, opérer avec le galvano-cautère ou le thermocautère ; mais ce procédé peut amener la production d'eschares et l'usage du bistouri a continué de prévaloir.

La muqueuse laryngo-trachéale est douée d'une très grande sensibilité, surtout au niveau de l'orifice supérieur du larynx. On en peut juger par la toux

(1) La preuve que la quinte violente de toux qui suit immédiatement l'ouverture de la trachée est le résultat de la chute du sang dans ce conduit m'a été fournie par une observation que j'ai relatée à la Société de chirurgie en 1874. Sur un vieillard atteint de cancer du larynx je fis la trachéotomie à l'aide du galvano-cautère. Il ne s'écoula *pas une goutte* de sang. Après l'ouverture de la trachée, aucune toux ne se produisit, et les assistants, n'entendant pas le bruit caractéristique, ne croyaient pas l'opération achevée. — Le seul signe physique fut la sortie d'un peu de fumée par le nez.

convulsive violente que provoque l'introduction du moindre corps étranger dans la glotte. Et cependant il ne faut pas croire qu'il en soit toujours ainsi : un corps étranger peut franchir rapidement le larynx, descendre dans la trachée et se fixer dans une bronche, sans que le malade en ait en quelque sorte conscience. Bourdillat rapporte dans son excellent travail (*Gaz. médic.*, 1868) qu'un homme de 45 ans, en mangeant une cerise, sentit un léger picotement au niveau du larynx, et ce fut tout. A partir du lendemain, toux quinteuse et opiniâtre. Il maigrit et fut considéré comme phthisique. Trois mois après, dans une quinte d'une extrême violence, il rendit le noyau de cerise par la bouche et guérit. Le développement des symptômes de la phthisie consécutivement à la présence d'un corps étranger dans une bronche a été également signalé par M. Bertholle.

Les corps étrangers des voies aériennes doivent être extraits directement lorsque cela est possible, ce qui est fort rare. On devra recourir le plus souvent à la trachéotomie ou à la laryngotomie.

Sur les 300 observations de corps étrangers des voies aériennes réunies par Bourdillat, la trachéotomie et la laryngotomie ont été pratiquées 131 fois, et 92 fois la guérison s'en est suivie. Sur 80 trachéotomies où le mode de sortie ou d'état a été noté, le corps étranger a été chassé spontanément par la plaie 28 fois, savoir : 14 fois immédiatement après l'opération, 10 fois dans les 24 heures et 4 fois dans un temps plus éloigné.

Il a été extrait 17 fois avec des pinces, savoir : 14 fois de suite et 3 fois plus tard.

Il est passé dans la bouche 17 fois, savoir : 8 fois pendant l'opération même et 9 fois consécutivement.

Il est resté 18 fois dans les voies aériennes et toujours la mort a eu lieu.

Corps thyroïde (voir fig. 127, 130 et 150).

Le *corps thyroïde* appartient au groupe des glandes vasculaires sanguines. Il répond en avant aux premiers anneaux de la trachée, et sur les côtés aux parties latérales de cet organe et du larynx. Il affecte avec le conduit laryngo-trachéal les connexions les plus intimes, fait corps avec lui, et participe à tous ses mouvements. Il en résulte ce fait clinique important : toutes les fois qu'une tumeur de la région sous-hyoïdienne s'élève et s'abaisse avec le larynx pendant les mouvements de déglutition, elle a presque toujours pour point de départ le corps thyroïde; elle pourrait cependant s'être développée aux dépens de l'un des ganglions lymphatiques qui siègent ordirairement au niveau de cette glande.

Peu d'organes offrent autant de variétés dans leur volume que celui-ci : il est en général plus gros chez la femme que chez l'homme, et l'on sait que dans certains pays le goitre est en quelque sorte endémique.

Deux lobes latéraux allongés dans le sens vertical, couchés parallèlement sur les côtés de la trachée et du larynx, reliés entre eux par leur face interne à l'aide d'une languette plus ou moins large portant le nom d'*isthme*, telle est la configuration du corps thyroïde. L'isthme passe en avant de la trachée et présente de très grandes variétés suivant les sujets. Il mesure en hauteur de 7 à 8 millimètres sur la figure 130, tandis que sur la figure 127 il n'en mesure pas moins de 10 et occupe les deuxième, troisième et quatrième anneaux de la trachée;

plus volumineux encore chez d'autres sujets, il peut atteindre la fourchette du sternum. Il est heureusement beaucoup moins développé chez l'enfant que chez l'adulte, circonstance favorable à l'opération de la trachéotomie sur le premier.

Il n'est pas très rare de voir naître du bord supérieur de l'isthme un prolongement glandulaire de forme pyramidale, appelé pyramide de Lalouette, qui remonte au devant du larynx et atteint dans certains cas l'os hyoïde. Cette pyramide, située sur la ligne médiane ou très près d'elle (voir fig. 130), peut être le point de départ de kystes. L'isthme du corps thyroïde peut aussi leur donner naissance. Il en est de même des lobules détachés de la glande, sortes de corps thyroïdes supplémentaires signalés par plusieurs auteurs et en particulier par Béraud.

Le corps thyroïde est recouvert par les mêmes couches que la trachée-artère, c'est-à-dire par la peau, la couche cellulo-graisseuse sous-cutanée, le feuillet superficiel de l'aponévrose cervicale et son feuillet moyen, ce dernier comprenant dans un dédoublement les muscles sterno-hyoïdien et sterno-thyroïdien. En arrière (voir la figure 150), il répond à l'aponévrose cervicale profonde ou prévertébrale. Sur les côtés il est en partie recouvert par les muscles sterno-mastoïdiens, qui le compriment, et touche à la gaîne des gros vaisseaux et nerfs du cou ; la carotide primitive affecte avec lui un rapport immédiat et détermine parfois une dépression sur les côtés et en arrière de chaque lobe. Les lobes latéraux, surtout le lobe gauche, arrivent au contact de l'œsophage ; entre ces deux organes se trouvent les nerfs récurrents.

Le corps thyroïde est composé d'une enveloppe cellulo-fibreuse qui le sépare des parties voisines et lui forme une sorte de capsule ; de la face interne de cette enveloppe naissent un grand nombre de prolongements qui emprisonnent des lobes et des lobules. Parfois les lobes sont complètement distincts et presque isolés ou du moins facilement isolables ; le plus ordinairement ils forment un tout homogène. Dans les lobules existent des follicules clos contenant un liquide de nature albumineuse.

Le corps thyroïde est l'un des organes les plus vasculaires de l'économie. Il reçoit quatre grosses artères, deux de chaque côté, distinguées en *supérieure* et *inférieure*. La première naît de la carotide externe et est descendante ; la deuxième naît de la sous-clavière et est ascendante. La thyroïdienne supérieure fournit au larynx et au corps thyroïde. La distribution de ces branches est très variable. Les deux artères laryngées, l'inférieure surtout, appelée encore rameau crico-thyroïdien, peuvent se trouver au devant du bistouri dans la laryngotomie. Il faut absolument se rendre maître du sang avant de passer outre, sans quoi le malade sera exposé à l'asphyxie par introduction du sang dans les bronches.

La thyroïdienne supérieure descend sur la face antérieure et interne du lobe correspondant, et s'anastomose par inosculation sur la ligne médiane avec celle du côté opposé au niveau du bord supérieur de l'isthme.

La thyroïdienne inférieure naît de la sous-clavière sur un plan antérieur à celui de la vertébrale et un peu en dehors ; elle se porte de bas en haut, passe en arrière de la carotide primitive et en avant de la vertébrale. A un moment donné, les trois artères sont superposées, ce qui permet de résoudre ce problème chirurgical : Quel est le point du corps où l'on peut traverser à la fois

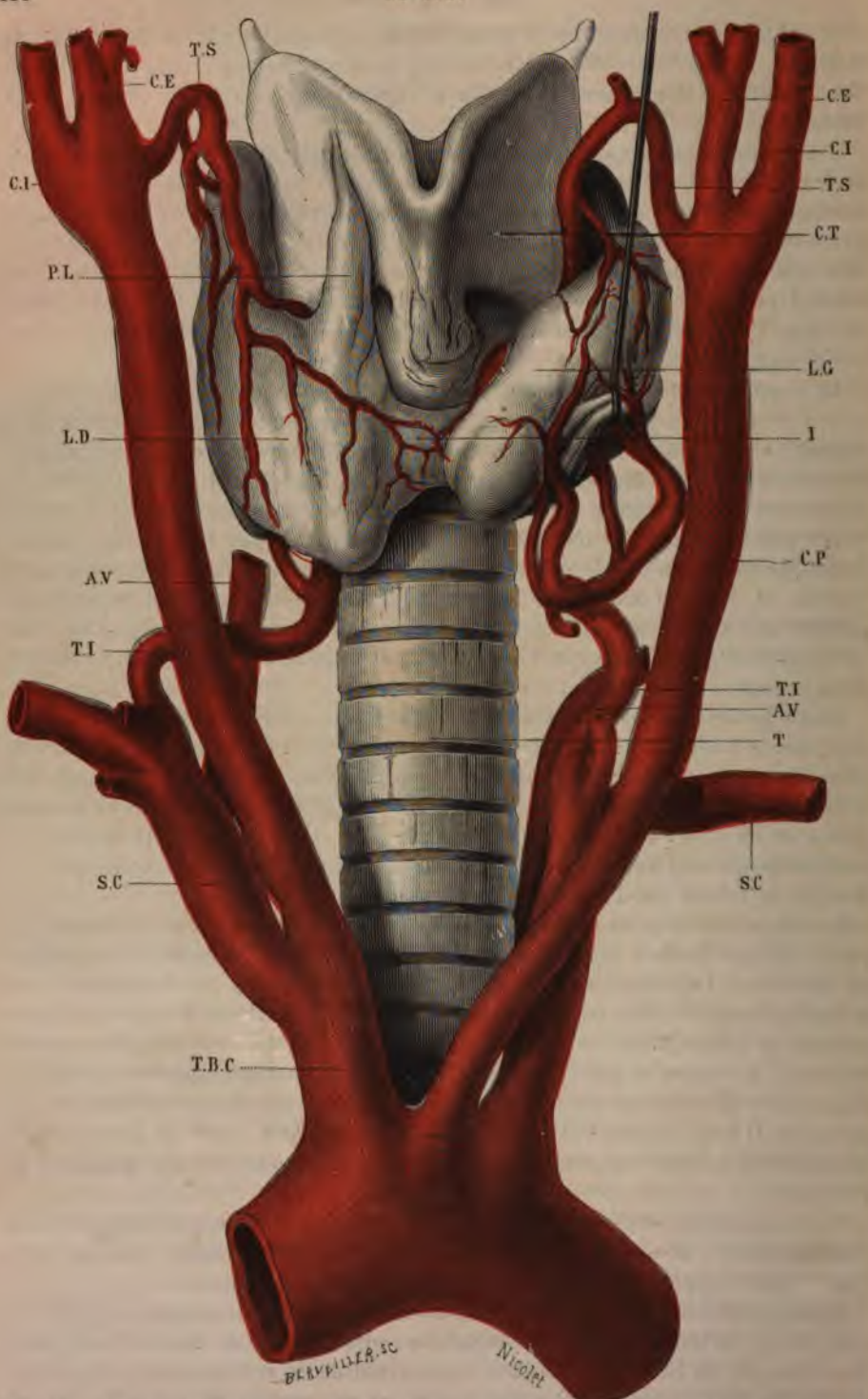

Fig. 130. — *Artères du corps thyroïde. Les artères carotides primitives ont été un peu rejetées en dehors.* (Homme adulte ; grandeur naturelle.)

trois grosses artères avec une aiguille ? Les plaies du cou présentent donc à ce niveau une gravité particulière. Arrivée à la hauteur du premier anneau de la trachée, la thyroïdienne inférieure se porte horizontalement en dedans, puis en bas et de nouveau en haut, de façon à former deux courbures dirigées en sens inverse. Elle pénètre dans le lobe correspondant par la partie inférieure postérieure et externe. Les quatre artères sont, en définitive, situées aux quatre angles latéraux du corps thyroïde et lui forment comme quatre pédicules vasculaires (fig. 130) qu'il faut rechercher avec le plus grand soin lorsqu'on pratique l'extirpation de ce corps. Elles présentent un volume très variable et en quelque sorte compensateur, c'est-à-dire que, si la supérieure est plus petite, l'inférieure est plus grosse, et réciproquement, soit du même côté, soit d'un côté à l'autre.

Les veines du corps thyroïde sont également très nombreuses et accompagnent en général les artères. Un plexus très riche (voir fig. 144) est situé au niveau de l'isthme. Quoique volumineuses, ces veines n'apportent que peu d'obstacle à l'extirpation du corps thyroïde, car elles s'affaissent rapidement après leur section. Les vaisseaux lymphatiques se rendent aux ganglions cervicaux.

Les nerfs proviennent du grand sympathique et pénètrent dans le corps thyroïde en accompagnant les artères.

Le corps thyroïde est donc au total composé de tissu conjonctif, de vésicules closes et de vaisseaux. Lorsque ces trois parties s'hypertrophient à la fois, en conservant à peu près leurs proportions respectives, cela constitue le goitre simple.

Lorsque les vésicules s'agrandissent et donnent naissance à de véritables kystes occupant l'épaisseur du parenchyme, c'est le goitre kystique. D'autres fois l'élément vasculaire prédomine, et l'on perçoit alors dans la tumeur des battements et un bruit de souffle : c'est le goitre vasculaire ou anévrysmatique.

Une vésicule peut s'agrandir et produire un kyste du corps thyroïde sans que le reste de l'organe soit hypertrophié. Ces kystes renferment souvent un liquide noirâtre : ce sont de véritables hématocèles. Parfois cependant les kystes sont exclusivement séreux et transparents. Ils peuvent se rapprocher de la fourchette du sternum et pénétrer dans le thorax en même temps que leur attache au corps thyroïde se rétrécit, s'allonge et se pédiculise. Il en résulte un véritable sac à collet étroit appendu à l'un des lobes. Or, ce sac, reposant sur la carotide primitive, peut être agité de battements, et l'on conçoit aisément qu'il y ait un instant de doute dans le diagnostic, d'autant plus qu'il est impossible de sentir le pédicule à travers les téguments. J'ai déposé au musée de Clamart un bel exemple de ces kystes pédiculés du corps thyroïde.

Maunoir, de Genève, avait pensé que les kystes du cou, qu'il appelait hydrocèles du cou, avaient le plus ordinairement leur siège en dehors du corps thyroïde. Sans contester qu'il en soit parfois ainsi, je me rattache plus volontiers à l'idée opposée, exprimée par Houel dans sa thèse d'agrégation. Pour affirmer qu'un kyste de la région sous-hyoïdienne n'a pas pris son origine dans le corps thyroïde, il faut avoir disséqué la pièce. Sur un malade, le kyste occupait le

AV, artère vertébrale.
CE, artère carotide externe.
CI, artère carotide interne.
CP, artère carotide primitive.
CT, cartilage thyroïde.
I, isthme du corps thyroïde.
LD, lobe droit du corps thyroïde.
LG, lobe gauche du corps thyroïde.
PL, pyramide de Lalouette.
SC, artère sous-clavière.
T, trachée-artère.
TBC, tronc brachio-céphalique.
TI, artère thyroïdienne inférieure.
TS, artère thyroïdienne supérieure.

creux sus-claviculaire, envoyait un prolongement considérable dans le médiastin, était transparent et séparé du corps thyroïde par un espace de plusieurs centimètres. Je n'avais pas même songé au corps thyroïde pendant la vie du malade: l'autopsie me démontra que c'était bien là son point de départ et que le kyste y était appendu par un long pédicule.

Les rapports du corps thyroïde permettent de comprendre, sans qu'il soit besoin d'y insister, les phénomènes produits par la compression exercée sur les parties voisines dans le cas d'hypertrophie ou de dégénérescence: il en résulte parfois une véritable suffocation, surtout lorsqu'un prolongement s'insinue dans le médiastin entre les deux plans osseux formés par le sternum et la colonne vertébrale, de façon à comprimer la trachée. La section des deux sterno-mastoïdiens, la destruction avec le caustique, ou bien le dégagement à l'aide d'un crochet, moyens conseillés surtout par Bonnet, de Lyon, ne produisent en général que des résultats temporaires peu satisfaisants.

L'inflammation et la suppuration du corps thyroïde, de même que sa dégénérescence sarcomateuse et cancéreuse, s'observent assez rarement.

Encore plus rare est la tumeur gazeuse du corps thyroïde ou *goitre aérien*. Elle se produit sous l'influence d'efforts violents, comme ceux de l'accouchement, par exemple, qui déterminent la rupture de la trachée au niveau de l'isthme du corps thyroïde et l'épanchement consécutif de l'air atmosphérique dans cette glande.

J'ai dit plus haut que les kystes du corps thyroïde contenaient souvent un liquide brunâtre ressemblant à du café noir. Lorsqu'on ponctionne ces tumeurs, elles se vident d'abord de leur contenu, mais c'est ensuite du sang pur qui s'écoule par la canule et qui s'écoulerait indéfiniment, si on n'enlevait cette dernière. Aussitôt la canule enlevée, la poche se remplit immédiatement et se distend de nouveau plus qu'avant la ponction. Le traitement de ces kystes est très difficile: autant la ponction et l'injection iodée, le drainage, l'incision même, conviennent aux kystes séreux, autant ces méthodes sont inefficaces ou dangereuses pour les kystes sanguins. Pourtant Boinet a publié des cas de guérison par l'injection iodée: mais s'agissait-il bien de la variété dont je viens de rappeler le principal caractère? MM. Berger et Onimus ont publié à la Société de chirurgie (avril 1881) un beau cas de guérison d'un de ces kystes traité par l'électrolyse. Ils expliquent la cure par la production de caillots qui ont subi peu à peu un mouvement de régression. Le véritable traitement des kystes du corps thyroïde, en général, et surtout des kystes sanguins est l'extirpation.

Une autre opération tentée depuis assez longtemps déjà, mais qui n'avait pas conquis droit de domicile, est entrée définitivement dans la pratique: c'est l'extirpation totale du corps thyroïde ou *thyroïdectomie*.

Cette grave opération fut pratiquée d'abord par Billroth, même pour des goitres qui n'amenaient pas de troubles fonctionnels. Je l'ai pratiquée en 1880 sur une jeune femme de vingt-sept ans atteinte de goitre exophthalmique. Cette malade, outre les troubles visuels, présentait des palpitations violentes et une dyspnée extrême revenant par accès. Ces symptômes disparurent comme par enchantement après l'extirpation, ce qui me porta à cette époque à me rattacher à la théorie mécanique de la compression du faisceau vasculo-nerveux du cou pour expliquer cette variété si curieuse de goitre. Une seconde

opération, pratiquée le 21 mai 1881 sur un homme de trente-trois ans présentant une exophthalmie énorme, me confirma de plus en plus dans cette manière de voir. Quelques heures après l'opération, le malade accusait spontanément la disparition des accidents très graves qu'il éprouvait. Me basant sur ces faits, je pensai que la variété *goitre exophthalmique* dépend non de la nature ni du volume de la tumeur, mais du rapport que celle-ci affecte avec les vaisseaux et nerfs de la région; je pensai que la tumeur était la cause initiale et unique de la production de ce goitre. Mais de nouveaux faits m'ont porté à accepter une autre opinion, à savoir qu'il existe bien réellement un goitre exophthalmique même sans tumeur appréciable du corps thyroïde, et qui n'a rien de chirurgical.

Je n'ai pas à décrire ici le manuel opératoire de la thyroïdectomie. Je dirai seulement que le principal danger vient de l'hémorrhagie; qu'il faut aller soigneusement à la recherche des quatre pédicules vasculaires et procéder à l'ablation lentement par une véritable énucléation. Ce sera également la meilleure manière d'éviter la section des nerfs récurrents, ce qui n'est pas toujours chose facile, le nerf étant quelquefois comme fusionné avec le lobe correspondant.

Vaisseaux et nerfs de la région sous-hyoïdienne.

Les *artères* de la région sous-hyoïdienne proviennent des deux thyroïdiennes que j'ai décrites à propos du corps thyroïde, mais il existe un certain nombre d'anomalies dont l'importance est grande en médecine opératoire. Il m'a semblé utile de reproduire les principales d'après Tiedemann.

INDICATION DES LETTRES ET DES CHIFFRES (1).

a. — Trachée-artère et corps thyroïde.
b. — Division des bronches.
1. — Crosse de l'aorte.
2. — Aorte ascendante.
3. — Tronc brachio-céphalique droit.
4. — Tronc brachio-céphalique gauche.
5. — Artère sous-clavière droite.
6. — Artère carotide droite.
7. — Artère sous-clavière gauche.
8. — Artère carotide primitive gauche.
9. — Artère vertébrale droite.
10. — Artère vertébrale gauche.
11. — Artère thyroïdienne.
12. — Artère pulmonaire.

Si les artères jouent un rôle considérable dans la région sous-hyoïdienne, les veines y sont également très importantes.

Il existe au-devant de la trachée un plexus veineux plus ou moins développé suivant les sujets, mais toujours très riche, surtout chez l'adulte. C'est de là que vient la plus grande partie du sang pendant la trachéotomie, car, si on peut, à la rigueur, éviter les artères, il est impossible de ne pas intéresser le plexus veineux.

On peut reconnaître dans le plexus deux ordres de veines: les unes, superficielles, aboutissent à la veine jugulaire antérieure *superficielle*, les autres, profondes, donnent naissance à la veine jugulaire antérieure *profonde*.

(1) Pour faciliter la comparaison, les signes ont la même valeur dans toutes les figures.

La jugulaire antérieure superficielle, située en avant des muscles sous-hyoïdiens, sur la ligne médiane, va se jeter dans la veine sous-clavière droite, quelquefois par un tronc commun avec la jugulaire externe : la jugulaire antérieure

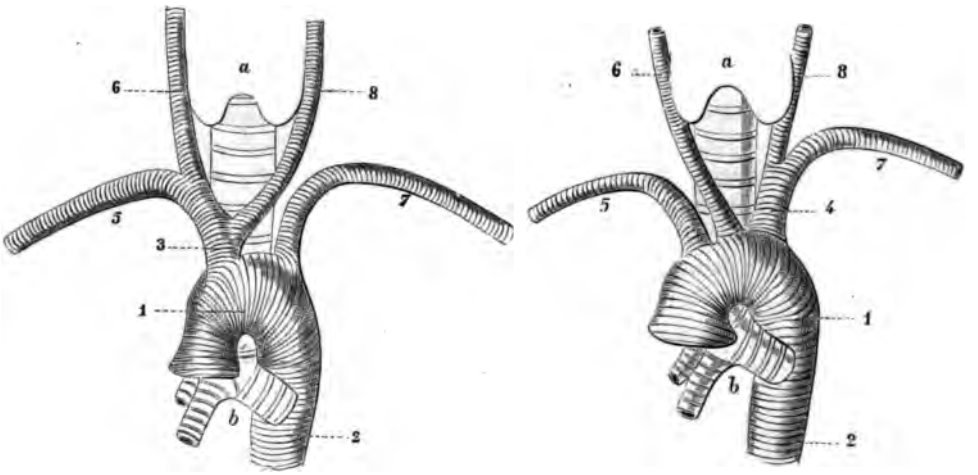

Fig. 131. — Artère carotide primitive gauche, née du tronc brachio-céphalique droit.

Fig. 132. — Tronc brachio-céphalique gauche, coïncidant avec une carotide et une sous-clavière droites nées séparément d'une crosse de l'aorte normale, ce qui forme une transposition de leur origine ordinaire.

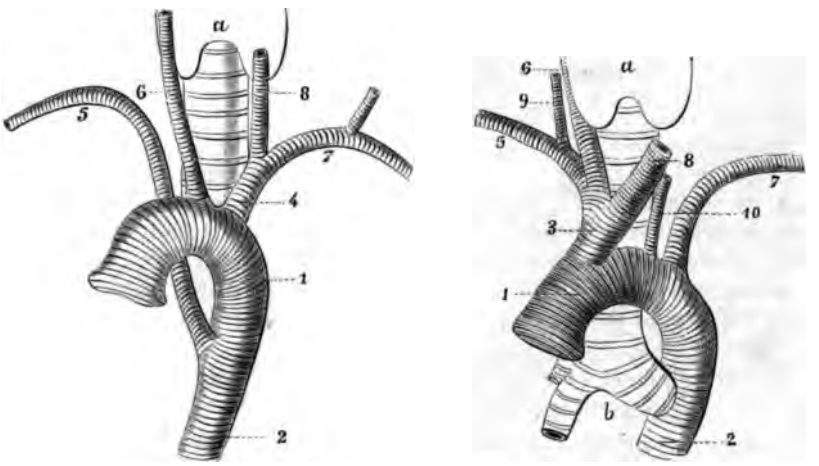

Fig. 133. — Crosse de l'aorte normale; tronc brachio-céphalique gauche et carotide droite nés de la crosse de l'aorte. Artère sous-clavière droite, née de l'aorte thoracique.

Fig. 134. — Artère carotide primitive gauche, née du tronc normal brachio-céphalique droit. Artère vertébrale gauche, née de la crosse de l'aorte.

profonde (tronc commun des veines thyroïdiennes des auteurs) se rend dans le tronc veineux brachio-céphalique gauche. Nul doute que ces veines jugulaires antérieures, ainsi que les branches qui leur donnent naissance, soient su-

jettes à de nombreuses anomalies, mais il n'en existe pas moins toujours au devant de la trachée un lacis veineux très abondant, développé surtout chez

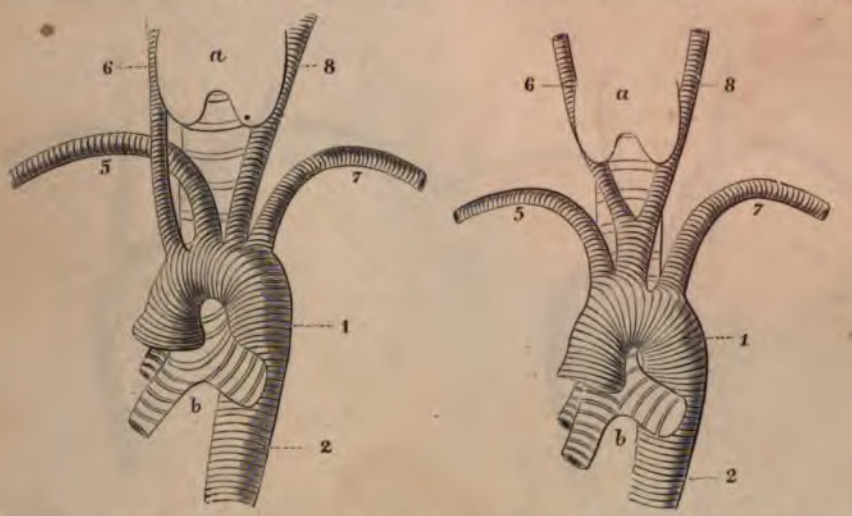

Fig. 135. — Les quatre gros vaisseaux, carotides et sous-clavières, nés séparément et avec symétrie de la crosse de l'aorte.

Fig. 136. — Tronc commun des deux carotides, né de la crosse de l'aorte entre les deux sous-clavières.

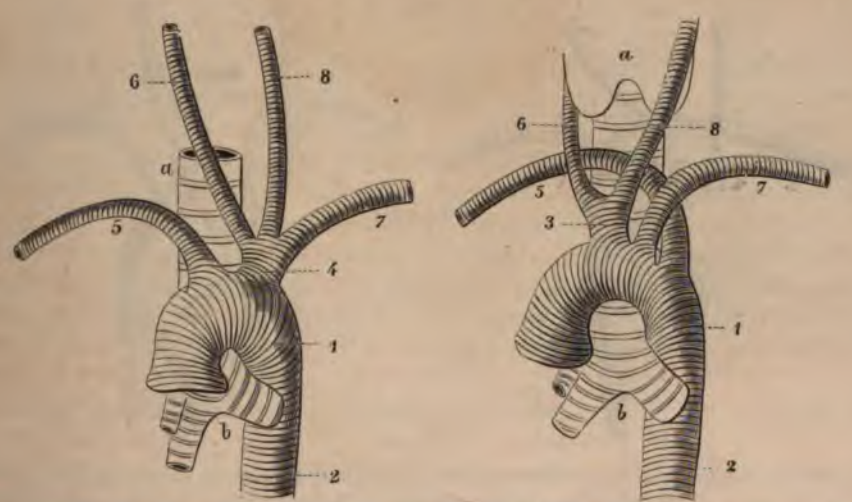

Fig. 137. — Artère carotide gauche, née d'un tronc brachio-céphalique du même côté.

Fig. 138. — Tronc commun carotidien, suivi de la sous-clavière gauche et de la sous-clavière droite devenue récurrente.

l'adulte, d'où la gravité particulière de la trachéotomie à cette époque de la vie.

Vaisseaux lymphatiques. — Les vaisseaux lymphatiques qui naissent du conduit laryngo-trachéal partent de la membrane muqueuse et sont extrêmement

nombreux. Ils aboutissent aux ganglions placés sur les côtés du larynx et de la trachée, en dedans du muscle sterno-cléido-mastoïdien.

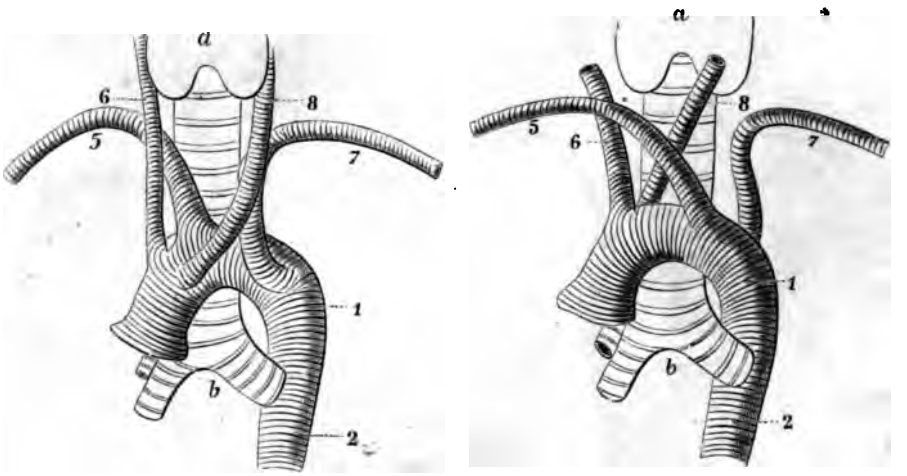

Fig. 139. — Origine isolée des quatre gros vaisseaux, carotide et sous-clavière droite en avant, carotide et sous-clavière gauche en arrière.

Fig. 140. — Origine isolée des quatre gros vaisseaux, sous-clavière droite en arrière, les deux carotides et la sous-clavière gauche en avant.

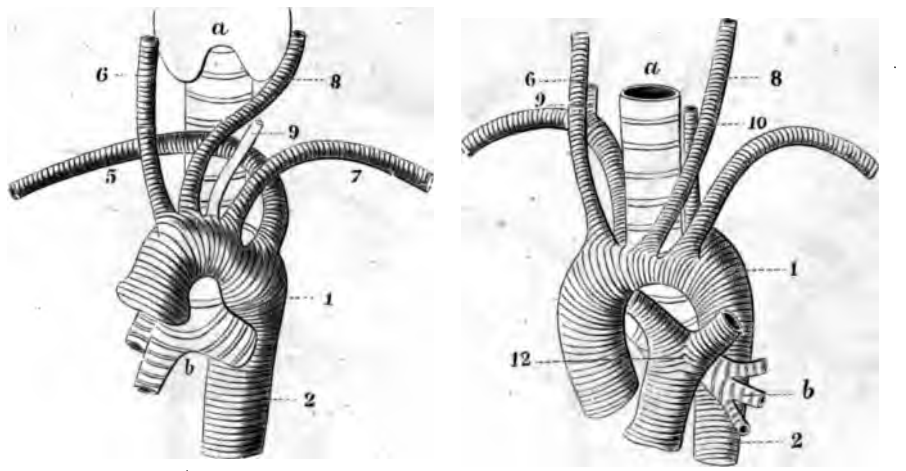

Fig. 141. — Origine isolée des quatre gros vaisseaux et de l'artère vertébrale gauche; les deux carotides, l'artère vertébrale, la sous-clavière gauche, puis la droite devenue récurrente postérieure.

Fig. 142. — Disposition singulière de la crosse de l'aorte, perforée à son sommet d'un anneau que traverse la trachée-artère. Les quatre gros vaisseaux naissent isolément : la carotide et la sous-clavière droite du demi-arc aortique postérieur ; la carotide et la sous-clavière gauche du demi-arc aortique antérieur. Le chiffre 12 indique l'artère pulmonaire unie à l'aorte par le canal artériel.

Nerfs. — Les nerfs de la région sous-hyoïdienne sont superficiels et profonds. Les superficiels se rendent : les uns à la peau, et sont fournis par la branche

cervicale transverse du plexus cervical superficiel ; les autres aux muscles sous-hyoïdiens, et se détachent de la convexité de l'anse de l'hypoglosse.

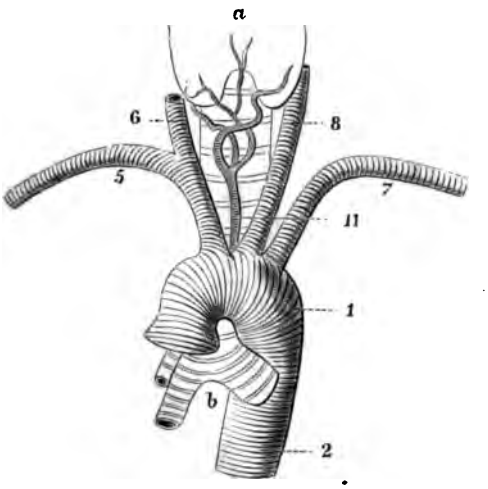

Fig. 143. — Tronc thyroïdien inférieur unique, né de la crosse de l'aorte, entre le tronc brachio-céphalique et la carotide gauche.

Les nerfs profonds sont les nerfs laryngés, distingués en supérieur et inférieur. J'ai signalé plus haut les rapports de ces nerfs.

Œsophage.

Étendu du pharynx à l'estomac, l'œsophage occupe successivement le cou, la poitrine et la partie la plus élevée de l'abdomen. Il serait donc logique, dans un traité d'anatomie topographique, de décrire chacune de ces parties en même temps que la région où elle se trouve située. Mais il y a ici dans cette manière de faire un réel inconvénient : certaines notions générales sur l'œsophage, telles que sa longueur, sa direction, son calibre, ne peuvent être scindées. D'ailleurs la portion réellement chirurgicale de l'œsophage est la portion cervicale, et, comme cette portion occupe la région sous-hyoïdienne, il m'a semblé rationnel de placer l'étude du canal tout entier à la suite de celle de la trachée et du corps thyroïde, de le considérer lui-même comme une sorte de région.

L'œsophage est un conduit musculo-membraneux aplati qui fait suite au pharynx et se termine à l'estomac, au niveau du cardia.

Il commence au niveau du bord inférieur du cartilage cricoïde, et dans l'attitude normale de la tête cette origine répond au corps de la sixième vertèbre cervicale. J'ai déjà dit, en étudiant le pharynx, que cette origine était séparée de l'arcade dentaire superieure par une longueur de 15 centimètres. C'est donc sans y avoir réfléchi que quelques auteurs se sont demandé si on pouvait atteindre avec le doigt la limite supérieure de l'œsophage.

La fin de l'œsophage correspond à la onzième vertèbre dorsale.

Longueur. — Pour avoir la longueur de la portion cervicale, il faut la mesurer du bord inférieur du cartilage cricoïde à la fourchette du sternum ou à un plan horizontal passant par la fourchette, plan correspondant lui-même, en général,

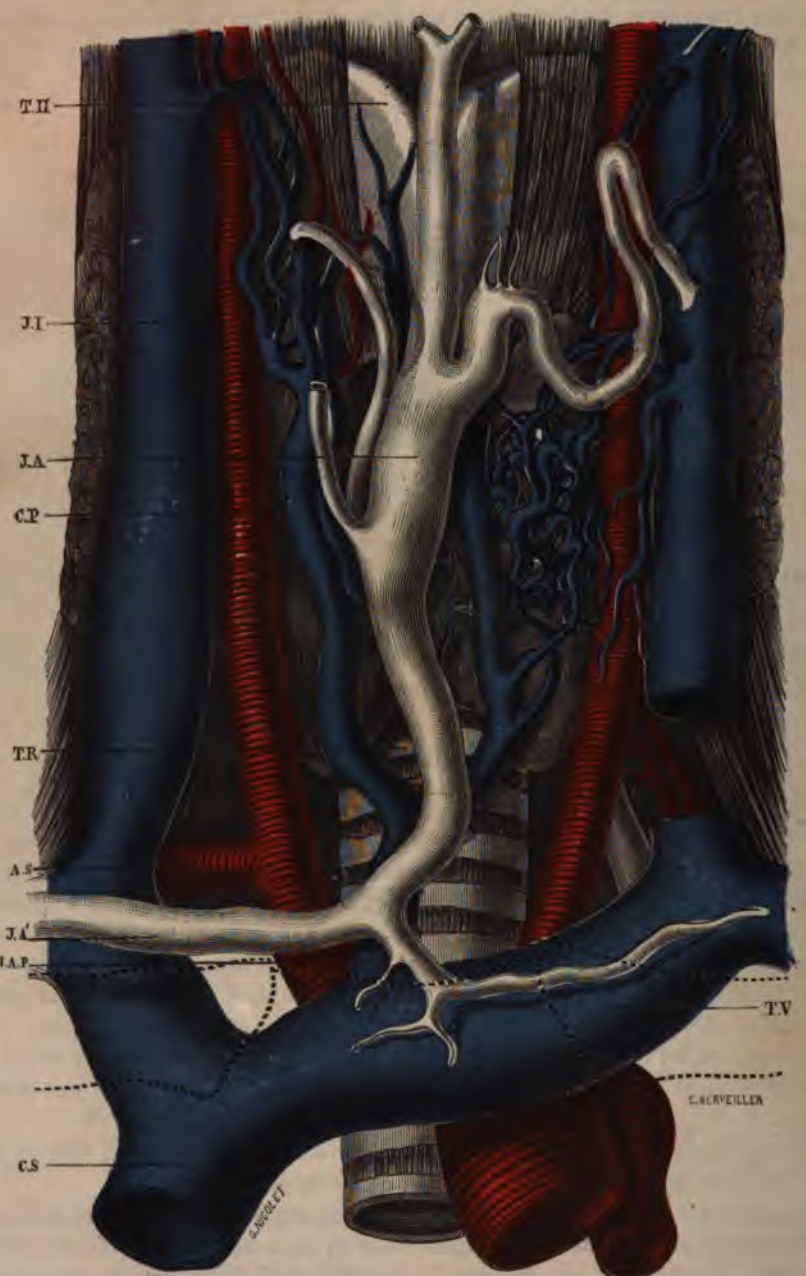

Fig. 144. — *Plexus veineux sous-hyoïdien.* — J'ai pris ce dessin sur une pièce sèche déposée dans le musée de Clamart.

AS, artère sous-clavière.
CP, artère carotide primitive.
CS, veine cave supérieure.
JA, veine jugulaire antérieure superficielle.
JA', veine jugulaire antérieure superficielle dans sa portion horizontale.
JAP, veine jugulaire antérieure profonde.
JI, veine jugulaire interne.
TH, cartilage thyroïde.
TR, trachée-artère.
TV, tronc veineux brachio-céphalique gauche.

Les lignes ponctuées figurent les clavicules et la fourchette sternale.

à la deuxième vertèbre dorsale. Cette longueur est très variable suivant les sujets, et je renvoie le lecteur aux mensurations que j'ai données en étudiant la trachée-artère, les portions cervicales de la trachée et de l'œsophage ayant nécessairement la même longueur. Chez l'homme adulte, la distance entre le cartilage cricoïde et la fourchette du sternum a varié de 4 1/2 à 8 1/2 centimètres, et la taille de ces deux sujets ne différait que de 3 millimètres.

La longueur totale de l'œsophage est d'environ 25 centimètres. En ajoutant les 15 centimètres qui séparent son origine de l'arcade dentaire supérieure, on voit qu'un cathéter œsophagien devra présenter une longueur d'environ 50 centimètres.

Direction. — Situé à son origine sur la ligne médiane, l'œsophage traverse le diaphragme à gauche de la ligne médiane. Sa direction générale est donc oblique de haut en bas et de droite à gauche, mais au point de vue du cathétérisme on peut ne pas se préoccuper de cette légère obliquité et considérer le conduit comme vertical.

L'œsophage, devant traverser la partie gauche du diaphragme, se porte tout de suite dans cette direction, c'est-à-dire à gauche, mais, arrivé au niveau de la troisième vertèbre dorsale, il rencontre la crosse de l'aorte, qui l'oblige à dévier un peu de sa route, à se porter légèrement à droite, puis il reprend sa direction à gauche. Il résulte de là que l'œsophage présente deux inflexions latérales dont on peut prendre une idée très nette sur la figure 145, l'une supérieure, en B, à concavité dirigée à droite ; l'autre inférieure, en C, beaucoup plus longue, à concavité dirigée à gauche.

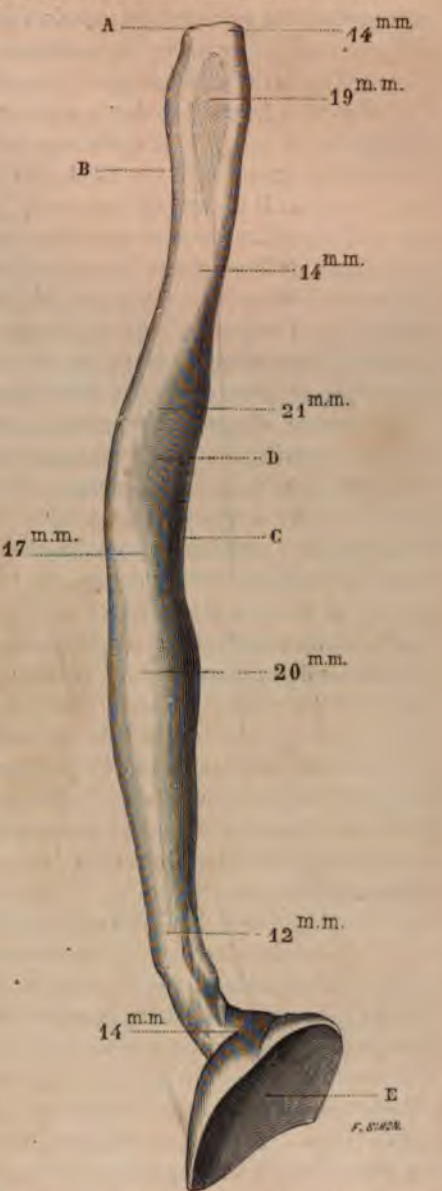

Fig. 145. — *Œsophage dessiné d'après un moule en plâtre obtenu par le Dr Mouton. — Réduction de moitié.* — (Les chiffres indiquent le diamètre transversal.)

A, origine de l'œsophage.
B, première courbure latérale.
C, deuxième courbure latérale.
D, empreinte laissée par le passage de la bronche gauche.
E, estomac.

En pénétrant dans le thorax, l'œsophage se porte très légèrement en arrière, mais il ne s'accole pas aux vertèbres, comme l'ont dit à tort quelques auteurs, en sorte que, loin de suivre la courbure de la colonne dorsale, il est presque rectiligne.

Les inflexions latérales et antéro-postérieures sont assez légères pour n'opposer aucun obstacle au cathétérisme de l'œsophage sain, mais, dans les cas de rétrécissement organique avec ramollissement des parois, elles peuvent favoriser les fausses routes, d'ailleurs assez fréquentes.

Calibre. — Le calibre de l'œsophage est un des points les plus importants de l'étude de ce conduit. D'après mes conseils, il fut étudié dans mon laboratoire, avec le plus grand soin, en 1874, par le Dr Mouton, dont les conclusions m'ont paru exactes. Il importait beaucoup, pour la pratique du cathétérisme œsophagien, de résoudre les deux questions suivantes : Quel est le calibre normal, physiologique, de l'œsophage? Quelles dimensions peut-il acquérir par la distension?

Pour répondre à la première, M. Mouton moula l'œsophage en coulant du plâtre par l'estomac, tous les organes du thorax et du cou étant en place, procédé infiniment préférable à celui qui consiste à mesurer l'œsophage après l'avoir préalablement isolé des parties voisines. Il obtint, après un certain nombre d'essais infructueux, le moule que je reproduis, figure 145, réduit de moitié; les chiffres représentent des mesures prises sur le diamètre transversal à l'aide d'un compas d'épaisseur.

On voit qu'il existe trois points rétrécis : l'un à l'origine de l'œsophage, le second à 7 centimètres environ au-dessous de cette origine, dans le point où le conduit se dévie à droite, le troisième à sa terminaison. Dans ces trois points M. Mouton a trouvé 14 millimètres. Il faut toutefois remarquer que le rétrécissement inférieur ne dépend pas des tuniques œsophagiennes elles-mêmes, mais de la compression exercée par les fibres musculaires du diaphragme à travers lesquelles passe le conduit comme dans un véritable canal, si bien que, celles-ci enlevées, le rétrécissement disparaît.

En raison de l'étroitesse de l'œsophage à son origine, les corps étrangers s'y arrêtent fréquemment et séjournent en réalité dans le pharynx.

Ils s'arrêtent également un peu au-dessous de la fourchette du sternum, au niveau de la première inflexion latérale, dans le point où l'œsophage quitte la ligne médiane pour se porter à droite. Cette déviation, avons-nous vu, est due à ce que la crosse de l'aorte abandonne le sternum pour se porter à gauche et en arrière au niveau de la quatrième dorsale. Il en résulte que l'aorte est en rapport à cet endroit avec un point de l'œsophage déjà rétréci normalement. Or, un anévrysme de cette portion du vaisseau pourra diminuer encore le calibre œsophagien, produire de la dysphagie et faire croire à un rétrécissement *vrai* de l'œsophage. On devra toujours avoir présents à l'esprit des cas d'hémorrhagie foudroyante succédant à un cathétérisme pratiqué dans ces conditions.

Les corps étrangers arrêtés en ce point pourront aussi, à la longue, ulcérer les parois de l'œsophage et consécutivement l'aorte elle-même.

Quant au rétrécissement inférieur ou cardiaque, il ne paraît pas s'opposer au passage des corps étrangers qui pénètrent généralement dans l'estomac quand ils ont franchi les deux premiers.

C'est au niveau de ces trois points rétrécis du tube œsophagien qu'on observe le plus ordinairement les rétrécissements de cet organe, surtout ceux qui sont cicatriciels, parce que, sans doute, les liquides corrosifs introduits dans l'œsophage y séjournent un peu plus longtemps.

Je n'ai pas à faire ici l'histoire si intéressante des corps étrangers de l'œsophage; je dirai seulement qu'il faut, autant que possible, les extraire par les

voies naturelles soit avec la pince de Hunter, celle de Mathieu, le panier de de Graefe ou l'instrument de Weiss (faisceaux de soie disposés en forme de parasol); si on n'y peut réussir, on tentera de les repousser dans l'estomac avec une tige en baleine garnie d'une éponge. M. le Dr Gauthier, de Genève, a eu l'idée ingénieuse d'employer un pessaire Gariel qu'il a introduit sur un mandrin dans l'œsophage. Par plusieurs insufflations successives il a distendu le canal œsophagien et dégagé un débris d'os qui est tombé dans l'estomac. La dernière ressource serait l'œsophagotomie externe.

Il faut savoir que le malade peut conserver pendant un certain temps l'impression produite par le corps étranger alors que celui-ci n'est plus dans l'œsophage. Par contre, un corps étranger plat, à arêtes vives, tel qu'une portion d'os, par exemple, peut s'accrocher dans les parois œsophagiennes, s'y placer de champ, s'y dissimuler, produire de graves accidents, tout en permettant la déglutition et sans que le cathétérisme lui-même en dénote la présence. On pourrait recourir dans ces cas à l'explorateur doué d'une sensibilité exquise imaginé par M. Colin.

Quelles dimensions peut acquérir l'œsophage par une distension brusque (1)? Le conduit ne se distend pas uniformément, ainsi que les mensurations précédentes le faisaient déjà prévoir. Les deux points rétrécis supérieurs atteignent 18 à 19 millimètres, la partie inférieure mesure 25 millimètres, et la partie moyenne de l'œsophage, qui est la plus extensible, arrive jusqu'à 35 millimètres de diamètre.

De ces données anatomiques il résulte : 1° Dans un œsophage normal, on devra toujours pouvoir introduire une olive de 14 millimètres de diamètre au minimum : si on n'y réussit pas, c'est qu'il existe un rétrécissement. 2° Lorsque, par la dilatation, on aura atteint le calibre de 18 millimètres, on s'arrêtera. Les olives doivent donc être construites d'après ces indications. Est-ce à dire que l'œsophage ne puisse laisser passer des corps mesurant plus de 18 millimètres de diamètre? Non, sans doute, car les mensurations qui précèdent ont été prises sur un œsophage distendu suivant toute sa circonférence. Cela est donc vrai seulement pour les corps arrondis, se moulant sur l'œsophage. Il n'en sera pas de même d'un corps aplati qui dilatera le canal suivant un seul de ses diamètres, et principalement suivant le diamètre transversal. L'œsophage, en effet, limité en avant par le cricoïde et la trachée, en arrière par la colonne vertébrale, résiste dans le sens du diamètre antéro-postérieur, tandis qu'il n'existe pas d'obstacles à sa distension latérale. C'est sur cette disposition anatomique exacte que le Dr Chassagny s'est basé pour proposer, en 1875, à la Société de chirurgie, de remplacer les boules olivaires par des boules aplaties.

Le cathétérisme de l'œsophage ne trouve guère d'indication que chez l'adulte. On peut cependant être appelé à le pratiquer chez des nouveau-nés, lorsqu'il existe une malformation de l'œsophage, par exemple ; dans ce but M. le Dr Mouton en a recherché les dimensions, et il a trouvé que la distance qui sépare le cardia du bord gingival supérieur est de 17 centimètres chez le nouveau-né. Il évalue à 4 millimètres le calibre de l'œsophage dans ses parties les plus étroites.

L'histoire du cathétérisme et des rétrécissements de l'œsophage ne peut se

(1) Je dis distension brusque parce que nous savons combien l'œsophage est susceptible de se distendre à la longue. Il se forme quelquefois au-dessus du rétrécissement une véritable poche capable de contenir assez d'aliments pour abuser le malade et lui faire espérer qu'ils ont pénétré dans l'estomac.

comprendre si l'on n'a préalablement une idée exacte des rapports de ce conduit. Ceux-ci diffèrent au cou, au thorax et à l'abdomen.

Rapports au cou. — En avant, l'œsophage est en rapport avec la portion membraneuse de la trachée-artère ; il en est séparé par une couche de tissu cellulaire lâche, qui facilite les glissements entre ces deux organes. Un phlegmon profond du cou, détruisant ce tissu, pourrait anéantir la mobilité de l'œsophage et devenir une cause de dysphagie. Par la saillie qu'elle fait en avant, la trachée protège efficacement l'œsophage contre les blessures. Il est rare, en effet, que ce dernier soit atteint dans les plaies transversales du cou produites dans une intention de suicide. Si cela arrivait, on tenterait de pratiquer la suture comme on le fait après l'œsophagotomie externe.

De ce rapport immédiat de la trachée et de l'œsophage il résulte encore que le point de repère par excellence pour arriver sur l'œsophage est la trachée, car déjà le doigt peut toujours la sentir dans une plaie du cou. C'est pourquoi Nélaton avait conseillé de faire pour l'œsophagotomie la même incision cutanée que pour la trachéotomie, idée qui me paraît rationnelle et pratique.

Si l'on préfère l'incision latérale, celle qui est pratiquée pour la ligature de la carotide primitive, il ne faut pas oublier que la première étape de l'œsophagotomie doit quand même être la trachée, qui, surtout au début de l'opération, sert plus au chirurgien que la sonde conductrice de Vacca Berlinghieri. La sonde pourra être de grande utilité lorsque les couches superficielles auront été incisées et écartées.

Je ne saurais, dans un traité d'anatomie, faire l'histoire de l'œsophagotomie externe, appliquée soit à la cure des rétrécissements, à l'extraction des corps étrangers, ou à l'alimentation des malades atteints d'une oblitération de l'œsophage. Je renvoie à cet égard le lecteur à l'excellent travail de M. Terrier, publié en 1870, dans lequel l'auteur a étudié avec grand soin l'historique, les indications et le manuel opératoire de l'œsophagotomie externe.

La continuité des deux conduits respiratoire et digestif explique l'influence des corps étrangers de la trachée sur l'œsophage et réciproquement. Le diagnostic a été si difficile dans certains cas, que la trachéotomie a été faite alors qu'il s'agissait de corps étrangers de l'œsophage.

En arrière, l'œsophage répond directement à la colonne vertébrale recouverte des muscles prévertébraux et de l'aponévrose prévertébrale. Il en est séparé par une couche assez abondante de tissu cellulaire qui se continue avec la couche rétro-pharyngienne dont j'ai parlé plus haut : aussi les abcès rétro-pharyngiens peuvent-ils descendre, fuser le long de l'œsophage et produire de la dysphagie.

Sur les côtés, l'œsophage répond médiatement à la gaîne des gros vaisseaux du cou : il en est plus rapproché à gauche qu'à droite. Il est en rapport, surtout à gauche, avec les lobes latéraux du corps thyroïde. Le récurrent droit répond au bord droit de l'œsophage, tandis que le gauche repose sur sa face antérieure. Signalons encore sur les côtés l'artère thyroïdienne inférieure, principalement celle du côté gauche, au moment où elle pénètre dans le corps thyroïde.

Rapports dans le thorax. — Situé dans le médiastin postérieur, l'œsophage répond en avant à la bifurcation des bronches, et principalement à la bronche gauche, qui laisse son empreinte sur la face antérieure du conduit. Ce rapport est important. L'œsophage, atteint d'un rétrécissement organique à ce niveau, fait bientôt corps avec la bronche gauche et peut communiquer spontanément

avec elle ; il arrive aussi que le chirurgien peut, sans le moindre effort et sans en être averti par le malade, pénétrer dans la bronche gauche avec le cathéter.

Il n'est pas rare de voir les corps étrangers des voies aériennes arrêtés dans la bronche gauche donner naissance à de la dysphagie.

Au-dessous des bronches, l'œsophage est en rapport en avant avec le péricarde ; en arrière il répond au canal thoracique, à la grande veine azygos, aux artères intercostales droites, à du tissu cellulaire lâche et à des ganglions lymphatiques qui le séparent de la colonne vertébrale. Comme je l'ai déjà dit, l'œsophage ne suit nullement la courbure du rachis.

Sur les côtés il répond : à droite, au feuillet droit du médiastin ; à gauche, à la crosse de l'aorte et aux branches qui en naissent : la carotide primitive et la sous-clavière gauches. J'ai montré plus haut les conséquences de ce rapport. L'aorte, d'abord placée à gauche de l'œsophage, passe bientôt en arrière pour gagner l'orifice aortique du diaphragme ; cet orifice est placé en arrière et un peu à droite de celui de l'œsophage. Ces deux conduits se croisent donc en figurant un X à branches très allongées, l'œsophage en avant, l'aorte en arrière.

Bien que la portion thoracique de l'œsophage soit la plus large, les corps étrangers peuvent néanmoins s'y arrêter. On verra avec intérêt la préparation déposée au musée Dupuytren par Denonvilliers : un homme qui ne possédait plus qu'une pièce de 5 francs en argent l'avala. La pièce resta dans la portion thoracique de l'œsophage et détermina une ulcération de l'aorte.

L'œsophage est d'abord côtoyé par les deux nerfs pneumogastriques qui se placent ensuite, le gauche en avant et le droit en arrière.

Dans l'abdomen, l'œsophage repose sur les piliers du diaphragme et répond en avant au bord postérieur du foie. Il n'est pas rare d'observer des cancers de l'extrémité inférieure de l'œsophage, et, chose bonne à noter, les malades rapportent souvent à l'extrémité opposée la gêne qu'ils éprouvent dans la déglutition.

L'œsophage se compose d'une tunique musculeuse, d'une tunique celluleuse et d'une muqueuse.

La tunique *musculeuse*, très épaisse, peut par sa contracture donner naissance à un rétrécissement *spasmodique*. L'élément spasmodique s'ajoute d'ailleurs souvent à un rétrécissement vrai et s'oppose au passage des bougies. Il peut ainsi tromper sur le siège du rétrécissement.

Lorsque la muqueuse qui tapisse la face interne de l'œsophage a été détruite dans une partie de son étendue par la déglutition d'une substance corrosive, il en résulte la production d'un tissu de cicatrice qui peut, à la longue, amener un *rétrécissement cicatriciel*. Cette affection est remarquable par la lenteur de son développement. Un malade que j'ai opéré avait avalé dix ans auparavant de l'acide sulfurique. Comme on l'observe pour l'urèthre, il est très rare d'arriver par la dilatation simple à guérir les rétrécissements cicatriciels de l'œsophage. Quand les tentatives ont été infructueuses, il ne faut pas hésiter à pratiquer l'œsophagotomie interne, à laquelle j'ai dû un très beau succès, à l'hôpital Saint-Louis, en 1872.

L'œsophage est formé dans sa partie supérieure aux dépens du feuillet externe, et dans sa partie inférieure aux dépens du feuillet interne du blastoderme. Ces deux parties vont à la rencontre l'une de l'autre. Elles peuvent ne pas arriver au contact et être séparées par un cordon fibreux plein. Il existe alors une imperforation de l'œsophage. Quelquefois, l'un des bouts s'ouvre dans la

trachée. En 1873, M. Perier en a présenté un exemple à la Société de chirurgie; le bout inférieur s'ouvrait dans la trachée. En 1875, M. Polaillon a observé un cas semblable. M. Tarnier a présenté le fait remarquable et plus difficile à comprendre d'un œsophage communiquant avec la trachée par une fissure longue de 2 centimètres et demi. Tous ces cas sont, bien entendu, au-dessus des ressources de l'art. VI - 9 - 96.

C. — RÉGION CAROTIDIENNE.

Je désigne sous le nom de *région carotidienne* la partie du cou parcourue par l'artère carotide primitive et ses deux branches de bifurcation, les carotides interne et externe. Elle commence en bas, à l'articulation sterno-claviculaire, et se termine en haut, au niveau d'une ligne horizontale reliant l'angle de la mâchoire inférieure au bord antérieur du muscle sterno-cléido-mastoïdien. Elle présente comme largeur celle du muscle sterno-cléido-mastoïdien lui-même.

Les couches superficielles qui recouvrent la région carotidienne sont les mêmes qu'à la région sus-hyoïdienne et donnent lieu aux mêmes considérations. Il existe seulement cette différence que sous le muscle peaucier on trouve, avec la branche cervicale transverse du plexus cervical superficiel, la branche auriculaire et surtout la veine jugulaire externe, sur laquelle je reviendrai en étudiant le creux sus-claviculaire; cette veine a d'ailleurs perdu presque tout intérêt depuis qu'il n'est plus question d'en pratiquer l'ouverture pour la saignée.

Au-dessous de l'aponévrose cervicale superficielle on rencontre le muscle sterno-cléido-mastoïdien, le feuillet moyen de l'aponévrose cervicale renfermant le muscle omoplato-hyoïdien ; plus profondément, le faisceau vasculo-nerveux du cou formé par la carotide primitive, la veine jugulaire interne et le nerf pneumogastrique; plus profondément encore, le nerf grand sympathique, et enfin le feuillet profond de l'aponévrose cervicale, ou aponévrose pré-vertébrale, qui sépare du rachis les vaisseaux carotidiens.

Muscle sterno-cléido-mastoïdien.

Aplati et quadrilatère, le *sterno-cléido-mastoïdien* est simple en haut, où il s'attache à l'apophyse mastoïde et au tiers externe de la ligne courbe occipitale supérieure, et bifide en bas. Des deux faisceaux inférieurs, l'un est interne ou sternal; il est arrondi et terminé par un tendon qui s'insère sur les côtés de la fourchette du sternum; l'autre, externe ou claviculaire, est aplati et s'attache au tiers interne du bord postérieur de la clavicule. Ces deux faisceaux se croisent en X, de façon que celui qui est interne en bas devient postérieur en haut, tandis que l'externe devient antérieur. Le faisceau claviculaire est recouvert par le faisceau sternal.

Ces deux faisceaux s'écartent l'un de l'autre en bas et circonscrivent un espace triangulaire rempli de tissu cellulaire et de graisse, à travers lequel Sédillot a proposé d'aller lier la carotide primitive à la partie inférieure du cou.

Le muscle sterno-cléido-mastoïdien est traversé à sa partie supérieure par le nerf spinal (1). Il est enveloppé d'une gaîne fibreuse qui lui fournit l'aponévrose

(1) Je crois devoir donner quelques détails anatomiques plus complets sur le nerf spinal en rapportant une résection de ce nerf que je pratiquai à l'hôpital Beaujon, en 1882, pour un tor-

cervicale superficielle (voir fig. 150). Résistante à la partie moyenne du muscle, la gaîne se résout en bas en une sorte de toile celluleuse qui n'oppose qu'un faible obstacle à l'envahissement du pus. Cependant elle peut s'épaissir assez pour circonscrire de toutes parts un foyer purulent développé dans son intérieur.

Le muscle sterno-cléido-mastoïdien a pour fonction principale d'incliner la tête de son côté; en raison de l'obliquité de sa direction, il porte en même temps le menton du côté opposé. Il fléchit ou étend la tête suivant que celle-ci est déjà préalablement fléchie ou étendue. Or, ce muscle est l'un de ceux qui se rétractent le plus fréquemment. Il donne alors à la tête une attitude spéciale désignée du nom de *torticolis*, consistant dans l'inclinaison de la tête du côté rétracté, une légère flexion et la rotation du côté opposé.

On observe la même attitude dans la simple contracture du muscle, qu'elle soit le résultat du rhumatisme ou d'une myosite.

Les deux faisceaux du muscle agissent sur la tête d'une façon différente : le faisceau claviculaire incline directement la tête de son côté, tandis que le faisceau sternal imprime le mouvement de rotation du côté opposé. Or, c'est surtout ce mouvement de rotation qui caractérise le torticolis : aussi le faisceau sternal est-il presque toujours seul rétracté, et c'est sur lui seul que doit alors porter la section. Dans quelques cas cependant on a dû sectionner les deux faisceaux et même le faisceau claviculaire seul.

Le faisceau sternal fait sous la peau une saillie très appréciable, surtout lorsqu'il est rétracté et qu'on tend à redresser la tête : il est alors en quelque sorte détaché des parties sous-jacentes. Il n'est recouvert que par les téguments; en

ticolis. Je n'ai d'ailleurs qu'à reproduire une partie de la communication que je fis à ce sujet à l'Académie de médecine dans la séance du 31 janvier 1882.

Le nerf spinal sort du crâne en même temps que le glosso-pharyngien et le pneumogastrique, et ne tarde pas à se diviser en deux branches : une branche interne qui va se réunir au pneumogastrique, se confondant avec lui au point que l'on ne peut en faire la séparation, anatomiquement du moins, et une branche externe qui est exclusivement musculaire. C'était cette branche qu'il fallait aller chercher. D'abord située profondément dans la région parotidienne, elle ne tarde pas à se montrer au-dessous de la glande, au niveau de l'angle de la mâchoire, passe derrière le muscle mastoïdien, le pénètre par sa partie moyenne à égale distance de son bord antérieur et de son bord postérieur, puis, continuant son trajet, traverse le triangle sus-claviculaire pour aller s'épuiser dans le trapèze. Le point que je choisis pour faire la résection, dans l'intention d'aller couper le nerf aussi haut que possible, était justement la partie où il se dégage de la loge parotidienne.

Comment pratiquer l'opération? On pouvait aller chercher le nerf par le bord antérieur du sterno-mastoïdien, mais c'était se condamner à agir dans une région bien épineuse, où il était difficile de manœuvrer sans danger, en raison des ganglions, vaisseaux et nerfs qui s'y trouvent. Couper le muscle en son milieu était aussi un procédé, mais qui exigeait une mutilation inutile : aussi est-ce le bord postérieur que je choisis de préférence. C'est là, suivant moi, la meilleure voie à suivre.

Je fixai les points de repère de la manière suivante : une ligne horizontale fut tirée de l'angle de la mâchoire : elle marquait d'une façon assez exacte le point où le nerf sort de la loge parotidienne. Une autre ligne horizontale, tirée du bord supérieur du cartilage thyroïde, indiquait d'une manière non moins exacte le point où le nerf pénétrait dans le muscle.

L'incision fut faite le long du bord postérieur du muscle sterno-mastoïdien; elle avait 6 centimètres et était comprise entre les deux lignes horizontales dont je viens de parler. La peau et le peaucier ayant été incisés, je découvris les fibres du bord postérieur du sterno-mastoïdien.

Il importe de découvrir le muscle avec beaucoup de soin et de *voir* les fibres musculaires; c'est là un premier point de ralliement, et un point très précieux, car, si on ne découvre pas le muscle, on est exposé à en soulever la gaîne dans le temps suivant, et l'on chercherait vainement le nerf au-dessous de celle-ci. Le bord du muscle mis à nu, comme il vient d'être dit, a été soulevé avec un écarteur, et le nerf s'est trouvé distendu sous forme d'une corde très facilement appréciable. J'en fis la section sur un point très élevé, afin d'être certain d'atteindre la branche du trapèze qui se détache quelquefois très haut.

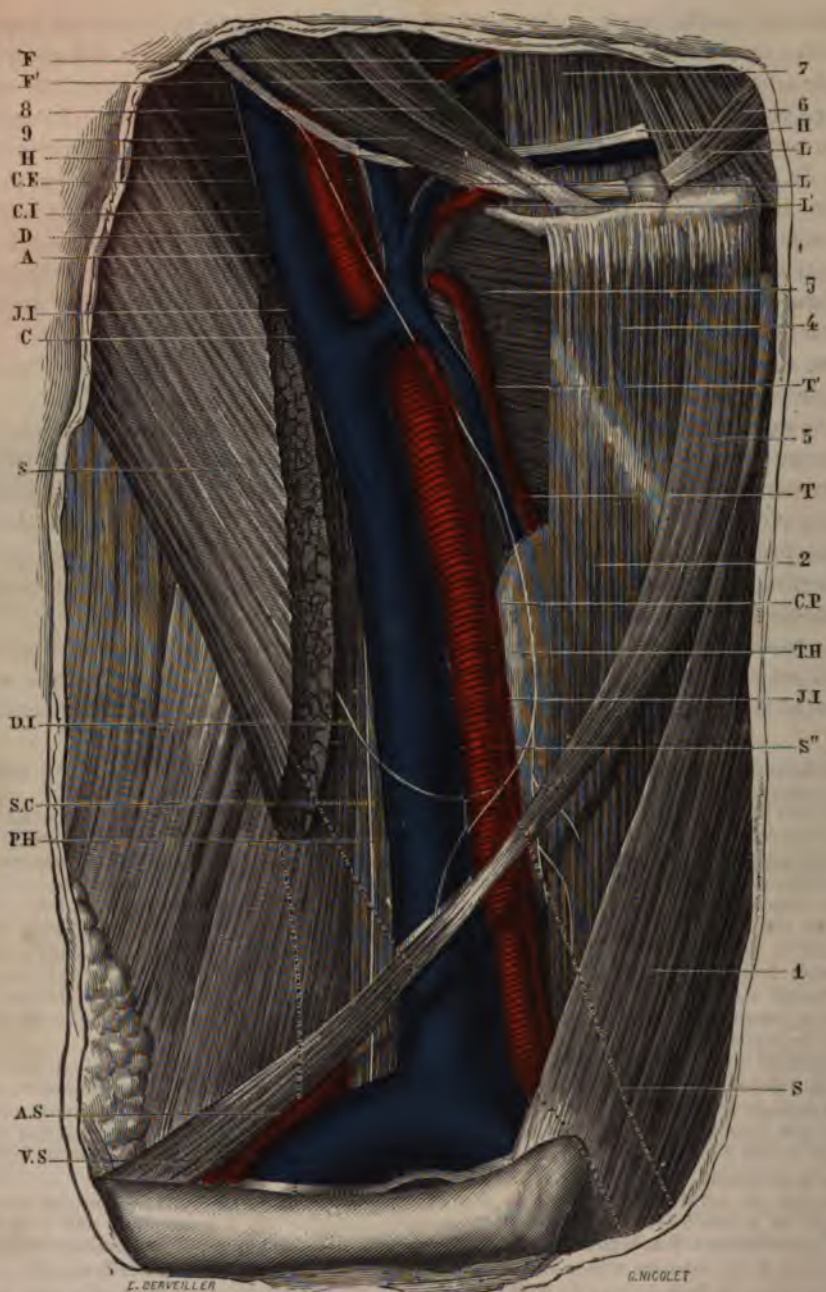

Fig. 146. — *Région carotidienne. — Côté droit; adulte; grandeur naturelle.* — (La tête est dans l'extension, la face regardant du côté gauche.)

A, tronc commun des veines faciale et linguale.
AS, artère sous-clavière.
C, tronc veineux anastomotique.
CE, artère carotide externe.
CI, artère carotide interne.
CP, artère carotide primitive.
D, branche descendante de l'hypoglosse.
DI, branche descendante interne.
F, artère faciale.
F', veine faciale.
H, nerf hypoglosse.
JI, veine jugulaire interne.
L, veine linguale.
L', artère linguale.

arrière, il est séparé des gros vaisseaux du cou par les muscles sous-hyoïdiens et par le feuillet moyen de l'aponévrose cervicale ; le seul organe dont on doive se préoccuper est la veine jugulaire antérieure superficielle (voir fig. 144), qui longe le sternum et la clavicule pour aller se jeter dans la sous-clavière. Aussi faut-il, pour l'éviter sûrement, sectionner le tendon à 2 centimètres environ au-dessus de son attache. Quant à introduire d'abord le ténotome en arrière du tendon pour le ramener vers la peau, ou bien à le glisser d'abord sous la peau pour couper le tendon d'avant en arrière, cela n'a pas d'importance, on peut employer indifféremment les deux méthodes; la première paraît donner plus de sécurité, eu égard aux vaisseaux; je préfère cependant la seconde, qui permet de mieux apprécier les tissus que l'on divise. On ponctionnera indistinctement la peau au côté interne ou au côté externe du tendon. D'ailleurs, la section à ciel ouvert des faisceaux rétractés ne présente plus aujourd'hui aucun inconvénient; c'est même à cette méthode que nous avons le plus souvent recours.

Le muscle sterno-cléido-mastoïdien est un siège de prédilection pour les tumeurs gommeuses. On y observe également des tumeurs congénitales, non syphilitiques. M. Arnott, chirurgien de l'hôpital Saint-Thomas de Londres, en a recueilli 8 observations sur des enfants dont le plus âgé avait dix mois; ces tumeurs ont disparu spontanément. Par une curieuse coïncidence, M. Perier a observé trois cas analogues, à l'hôpital Trousseau, dans l'espace de quelques jours, et j'en ai rencontré un nouveau l'an dernier (1894) à la Charité.

Au-dessous du muscle sterno-mastoïdien, mais non dans sa gaîne, existe une traînée de ganglions lymphatiques qui jouent un rôle fort important dans la pathologie du cou. Je ne fais que les signaler, me réservant d'y revenir au chapitre : *Ganglions lymphatiques du cou.*

On trouve encore le feuillet moyen de l'aponévrose cervicale et le petit muscle omoplato-hyoïdien. Velpeau se servit de ce muscle comme base de subdivision de la région sous-hyoïdienne en deux espaces triangulaires, l'un supérieur, *omo-hyoïdien*, l'autre inférieur, *omo-trachéal*, mais je ne vois pas que la médecine opératoire ou la pathologie aient à retirer grand profit de cette division.

Faisceau vasculo-nerveux du cou.

Le *faisceau vasculo-nerveux* du cou comprend l'artère carotide primitive et ses deux branches de bifurcation, la veine jugulaire interne et le nerf pneumogastrique.

Carotide primitive. — Née à droite du tronc brachio-céphalique et à gauche de la crosse de l'aorte, la carotide primitive occupe au cou l'espace compris entre l'articulation sterno-claviculaire et le bord supérieur du cartilage thyroïde, où elle se bifurque en carotide externe et carotide interne. Elle ne fournit dans ce trajet aucune branche collatérale. Le muscle sterno-cléido-mastoïdien doit être considéré comme le satellite de cette artère. Or, l'artère se dirige à peu près

PH, nerf phrénique.
SSS'', muscle sterno-cléido-mastoïdien et ligne pointillée figurant la direction de ce muscle.
SC, muscle scalène antérieur.
T, artère thyroïdienne supérieure.
T', veine thyroïdienne supérieure.
TH, corps thyroïde.
VS, veine sous-clavière.
1, muscle sterno-hyoïdien.
2, muscle sterno-thyroïdien.
3, muscle omoplato-hyoïdien.
4, muscle thyro-hyoïdien.
5, constricteurs du pharynx.
6, ventre antérieur du muscle digastrique.
7, muscle hyo-glosse.
8, muscle stylo-hyoïdien.
9, ventre postérieur du digastrique.

verticalement, tandis que le muscle présente une direction oblique en haut et en arrière. Il croise donc obliquement l'artère de façon à la recouvrir complètement en bas (ligne pointillée, fig. 146); à la partie moyenne du cou l'artère n'est plus en rapport qu'avec le bord antérieur du muscle, et elle s'en éloigne complètement au niveau de sa bifurcation. Ces rapports sont ceux que présente l'artère lorsque la tête est placée dans l'extension, la face regardant du côté opposé, c'est-à-dire dans l'attitude choisie pour pratiquer la ligature des carotides pour ouvrir des abcès ou faire l'ablation de tumeurs dans la région carotidienne, et c'est en définitive à ce moment-là que le chirurgien a besoin de connaître les rapports.

On doit considérer à la région carotidienne, au point de vue chirurgical, trois portions essentiellement distinctes : l'une inférieure, l'autre moyenne, la troisième supérieure. Les deux premières correspondent à la carotide primitive, la troisième à ses deux branches de bifurcation, et surtout à la carotide externe. Cette division est nécessitée par la différence des procédés opératoires qui permettent de découvrir les artères dans l'un ou l'autre de ces points.

Portion inférieure. — Dans cette portion la carotide primitive droite diffère un peu de la gauche, cette dernière naissant directement de la crosse de l'aorte. La carotide gauche est plus longue et plus profonde que la droite; située à son origine dans la cavité thoracique, elle répond en dehors à la plèvre et au poumon gauches.

La carotide primitive est successivement recouverte par les téguments, le muscle sterno-cléido-mastoïdien, la veine jugulaire antérieure, le feuillet moyen de l'aponévrose cervicale, comprenant dans un dédoublement les muscles sterno-hyoïdien et sterno-thyroïdien, et par le tronc veineux brachio-céphalique, qui croise l'artère presque à angle droit..

La carotide répond à l'articulation sterno-claviculaire et à l'intervalle triangulaire qui sépare les deux chefs du muscle sterno-cléido-mastoïdien. C'est pour cela que Sédillot a proposé de découvrir l'artère en pratiquant une incision verticale entre ces deux chefs. Mais une seule incision verticale ne donne pas assez de jour, c'est pourquoi je préfère le procédé suivant : incision verticale parallèle au bord antérieur du sterno-cléido-mastoïdien; seconde incision horizontale partant de l'extrémité inférieure de la première, se portant en dehors parallèlement à la clavicule; section du faisceau sternal du sterno-cléido-mastoïdien et des muscles sous-hyoïdiens un peu au-dessus de la clavicule, de façon à éviter la veine jugulaire antérieure. Ce procédé a l'avantage de pouvoir s'appliquer à la fois à la ligature du tronc artériel brachio-céphalique, de la carotide primitive et de l'artère sous-clavière à leur origine.

Les gros troncs veineux dont la blessure constitue l'un des principaux dangers de ces trois ligatures sont la veine sous-clavière, la veine jugulaire interne et les deux troncs veineux brachio-céphaliques qui recouvrent les artères. Il convient de saisir ces vaisseaux dans un crochet mousse et de les attirer en bas et en dehors. Le nerf pneumogastrique droit, situé en arrière de la carotide et de la jugulaire interne, passe en avant de l'artère sous-clavière droite (fig. 127), sur laquelle il repose, et fournit à ce niveau le nerf récurrent.

Dans le cas d'anévrysme du tronc brachio-céphalique, de la sous-clavière ou de la carotide primitive à leur origine, la ligature par la méthode d'Anel, c'est-à-dire entre le cœur et la tumeur, est matériellement très difficile, et de plus expose presque fatalement le malade à une hémorrhagie secondaire lors de la chute de la ligature, à cause du voisinage d'énormes collatérales. On appli-

querait avec plus d'avantage à ces anévrysmes la méthode de Brasdor, c'est-à-dire la ligature entre la tumeur et les capillaires, ce qui a d'ailleurs été tenté avec succès un certain nombre de fois.

Portion moyenne. — Cette portion correspond à la partie moyenne du cou et à la partie supérieure de la carotide primitive. C'est le lieu d'élection pour la ligature de cette artère. Peu de points du corps ont une aussi grande importance.

Entre le sterno-cléido-mastoïdien, qui est en dehors, et le canal laryngo-trachéal, qui est en dedans, existe sur les parties latérales du cou une sorte de dépression, ou gouttière, qui apparaît bien, surtout chez les sujets maigres. Au fond de cette gouttière, que l'on pourrait appeler gouttière carotidienne, se trouve la carotide, qui, devenue plus superficielle, n'est plus recouverte à ce niveau que par les téguments, le bord antérieur du sterno-cléido-mastoïdien et le feuillet moyen de l'aponévrose cervicale. En écartant les deux lèvres de cette gouttière, on mettra donc à découvert le paquet vasculo-nerveux du cou. Il faut pour cela pratiquer une incision parallèle au bord antérieur du muscle, et rechercher soigneusement l'interstice qui le sépare des muscles sous-hyoïdiens ; en suivant cet interstice on arrive sur les vaisseaux.

Mais quelle lèvre de la gouttière convient-il d'écarter ? Faut-il les écarter toutes les deux? Faut-il écarter seulement le sterno-mastoïdien, comme le conseillent la plupart des auteurs, ou bien seulement le canal laryngo-trachéal ? C'est cette dernière manœuvre qu'il faut exécuter, à mon avis ; voici pourquoi : un des accidents les plus redoutables de la ligature de la carotide primitive est la blessure de la veine jugulaire interne : or, cette veine, qui sur le cadavre paraît située seulement en dehors de l'artère, est en réalité, lorsqu'elle est pleine de sang, située en dehors et en avant. Elle recouvre l'artère presque complètement, si bien que, lorsqu'on reporte en arrière le sterno-mastoïdien, c'est la veine qui se présente sous le bistouri. Si, au contraire, laissant le muscle en place, on reporte en dedans le canal laryngo-trachéal, on aperçoit l'artère sans que la veine soit même découverte.

A leur face externe, la veine jugulaire interne et la carotide primitive sont croisées par le muscle omoplato-hyoïdien, dont il n'y a pas lieu de se préoccuper. On y trouve encore une anse nerveuse formée par la branche descendante de l'hypoglosse et la branche descendante interne du plexus cervical. Quelquefois cette anse siège entre la veine et l'artère.

Il n'est pas rare de rencontrer des ganglions lymphatiques appliqués immédiatement sur la carotide primitive, et leur présence complique notablement la ligature du vaisseau. Dans un cas je dénudai un ganglion, croyant avoir affaire à la carotide : la surface lisse, la couleur gris rosé du ganglion, et surtout les battements énergiques que lui imprimait l'artère, m'en imposèrent un instant.

En arrière, la carotide est croisée par la vertébrale et la thyroïdienne inférieure. Elle repose sur les tubercules antérieurs des apophyses transverses des vertèbres cervicales, où l'on pourrait essayer de la comprimer en cas de plaie.

Je signalerai spécialement le tubercule de la sixième vertèbre, plus volumineux que les autres, appelé par Chassaignac tubercule carotidien, à cause du point de repère précieux qu'il fournit lorsque les rapports des parties molles ont été altérés.

Le nerf pneumogastrique est situé en arrière des deux vaisseaux, dans l'écartement qu'ils laissent entre eux. Il est dans la même gaîne et presque accolé

à l'artère, en sorte qu'on pourrait le comprendre dans la ligature, si l'on ne dénudait pas avec soin le vaisseau.

Quant au nerf grand sympathique, il est plus profondément situé et complètement séparé du faisceau vasculo-nerveux par un feuillet aponévrotique spécial qui est une dépendance de l'aponévrose profonde ou prévertébrale ; il ne court donc pas risque d'être compris dans la ligature, pour peu qu'on y fasse attention.

J'ai à peine besoin de faire remarquer l'extrême gravité que présentent les blessures de ces vaisseaux. Le diagnostic de l'artère lésée est souvent fort embarrassant. Dans le cas de plaie transversale du cou par instrument piquant, un coup d'épée, par exemple, on peut même hésiter sérieusement à reconnaître le côté blessé.

Est-ce la carotide primitive, la vertébrale, ou la thyroïdienne inférieure, qui est intéressée lorsque la plaie siège dans le point où nous avons vu ces trois vaisseaux s'entre-croiser et se superposer? Y en a-t-il un seul ou plusieurs ouverts? Questions le plus souvent insolubles. Aussi, dans les hémorrhagies artérielles du cou, n'est-on jamais certain de se rendre maître du sang par la ligature de la carotide primitive au-dessous de la blessure, puisque dans l'hypothèse d'une plaie de la vertébrale ou de la thyroïdienne inférieure, le sang vient de la sous-clavière; et, d'ailleurs, l'hémorrhagie se reproduirait par le bout supérieur. Aussi faut-il lier les deux bouts dans la plaie, à quelque profondeur qu'il faille pénétrer.

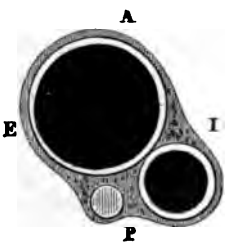

Fig. 147. — *Coupe horizontale de la gaîne vasculo-nerveuse du cou montrant les rapports réciproques de la veine jugulaire interne, de la carotide primitive et du nerf pneumogastrique.* — (Côté droit ; adulte; grandeur naturelle.)

A, antérieur.
E, externe.
I, interne.
P, postérieur.

Au moment de sa bifurcation, la carotide primitive présente une légère dilatation qui paraît être le siège le plus commun des anévrysmes de cette artère. Il est aisé de comprendre l'influence qu'exercent ces anévrysmes sur les organes du voisinage, sur la trachée, l'œsophage, les nerfs laryngés, sur le pneumogastrique et le grand sympathique. J'ai dit plus haut que la méthode de Brasdor convenait seule aux anévrysmes de la partie inférieure. On doit employer ici la méthode d'Anel, lier entre le cœur et la tumeur en se tenant le plus loin possible de l'origine des sous-clavières. Il semblerait que l'absence de toute collatérale sur le trajet de la carotide primitive dût favoriser la formation d'un bon caillot et mettre à l'abri de l'hémorrhagie secondaire. Il n'en est rien : cet accident a été souvent observé à la suite de la ligature de la carotide primitive. J'ai déjà signalé, page 73, la fréquence des accidents cérébraux, qui augmente encore singulièrement la gravité de cette opération.

La contiguité de la carotide primitive et de la veine jugulaire interne explique la production de l'anévrysme artérioso-veineux dont Le Fort a rapporté huit cas dans son article Carotide du *Dictionnaire encyclopédique*. Ordinairement, cette lésion est le résultat d'une plaie par instrument piquant. A la longue il se produit souvent une varice anévrysmale, c'est-à-dire une simple communication des deux vaisseaux sans tumeur adjacente ou intermédiaire.

Les plaies de la veine jugulaire interne sont plus graves encore que celles de la carotide primitive.

M. le Dr Dussutour a publié un très bon travail sur ce sujet, en 1873. Utilisant les travaux français et étrangers, et en particulier celui de W. Gross, de Philadelphie, il est arrivé à conclure qu'une plaie de la veine jugulaire interne, abandonnée à elle-même, est fatalement mortelle, par hémorrhagie, thrombose, phlébite, infection purulente ou introduction de l'air. Le seul traitement rationnel de ces plaies est la ligature des deux bouts. M. Dussutour considère comme désastreuse la ligature latérale de la veine.

Les abcès profonds du cou, principalement ceux qui se développent à la suite de la scarlatine, ont déterminé plusieurs fois l'ulcération de la jugulaire interne, et toujours les malades sont morts. Quant à la simple dénudation de la veine, même sur une assez grande étendue, à la suite de l'extirpation d'une tumeur du cou, elle peut déterminer la production d'une thrombose, mais, en général, elle n'est pas suivie d'accidents.

Grâce aux nombreuses et larges anastomoses qui relient entre elles toutes les veines de la tête, grâce aux voies de dérivation constituées par les veines jugulaires externe et antérieure, la ligature de la jugulaire interne n'apporte que très peu d'obstacle à la circulation en retour du sang et, contrairement à la ligature de la carotide primitive, n'occasionne aucun accident du côté de l'encéphale.

Portion supérieure. — Arrivée au niveau du bord supérieur du cartilage thyroïde, quelquefois un peu plus haut ou un peu plus bas, la carotide primitive se divise en deux branches : la carotide externe et la carotide interne.

Le muscle sterno-cléido-mastoïdien, se portant obliquement en arrière, tandis que les vaisseaux se dirigent à peu près verticalement, s'écarte de plus en plus de ces derniers et ne peut être considéré comme muscle satellite de la carotide externe.

Les couches dont se compose la région sont : la peau, le peaucier, une couche cellulo-adipeuse, les feuillets aponévrotiques superficiel et moyen presque confondus à ce niveau, une couche de tissu conjonctif contenant des ganglions lymphatiques, et ensuite les vaisseaux. Certains auteurs pensent que la ligature de l'artère carotide externe, vu le petit nombre de couches qui la recouvrent, est une opération facile, opinion que je suis loin de partager. Malgaigne traite de cette ligature en quelques lignes, disant qu'il suffira de découvrir la carotide primitive à sa bifurcation. Je pense, au contraire, que les règles de la médecine opératoire sont absolument différentes dans l'un et l'autre cas.

Me plaçant au point de vue pratique, ainsi que je l'ai fait pour la carotide primitive, je grouperai les données anatomiques que fournit cette région autour de l'artère carotide externe dans le but d'arriver à la ligature du vaisseau. J'ai montré suffisamment l'importance de cette ligature pour justifier les détails suivants :

Après avoir divisé la peau et le peaucier, on rencontre une couche cellulo-adipeuse plus ou moins épaisse.

Au-dessous de l'aponévrose existe une quantité assez abondante de tissu conjonctif, en sorte que, si les deux carotides sont superficielles par rapport au nombre de plans qui les recouvrent, elles n'en sont pas moins profondément situées. Au milieu de ce tissu conjonctif existent toujours, en nombre variable, des ganglions lymphatiques reposant sur les vaisseaux et qui sont un sérieux obstacle à la ligature : il faut les écarter ou les enlever.

Après les ganglions, un autre écueil se présente : ce sont les veines. A la par-

tie moyenne du cou, la jugulaire interne, comme la carotide primitive, forme un tronc unique que l'on peut aisément éviter et même ne pas découvrir en suivant le procédé que j'ai indiqué, mais il n'en est pas de même ici. Les artères carotides interne et externe sont généralement croisées dans le point qui nous occupe par le gros tronc veineux thyro-linguo-facial (fig. 146) que l'on rencontre fatalement sous le bistouri et qui les recouvre quelquefois complètement. Si l'on ne peut suffisamment écarter cette veine, il faudra l'isoler, placer au-dessous un double fil et la sectionner entre deux ligatures.

Ainsi donc, les carotides interne et externe sont recouvertes par les organes suivants : la peau, le peaucier, une couche de tissu cellulo-adipeux variable suivant les sujets, les feuillets aponévrotiques superficiel et moyen, des ganglions lymphatiques pouvant former un véritable paquet, et une grosse veine qui ramène dans la jugulaire interne le sang d'une partie de la face et du cou. Elles sont de plus croisées obliquement de haut en bas et d'arrière en avant, toujours à leur face externe, par les muscles stylo-hyoïdien et digastrique, et par le nerf grand hypoglosse, rapport dont je montrerai dans un instant toute l'importance.

Voici maintenant les rapports respectifs des deux carotides. A leur origine, les deux vaisseaux placés côte à côte montent à peu près parallèlement, la carotide externe placée en avant, l'interne en arrière, C'est dans ce point qu'on les découvre. Après un trajet de 1 centimètre 1/2 à 2 centimètres, elles s'entrecroisent, l'externe se porte en arrière et l'interne en avant, celle-ci se plaçant en dedans de la première.

De cette disposition résulte pour la ligature une nouvelle difficulté ajoutée à celles que j'ai déjà signalées. Comment reconnaître au fond de la plaie la carotide externe de l'interne? Nous savons que celle qui est en avant de l'autre est l'externe, mais cette donnée sert peu sur le vivant, parce qu'on ne découvre pas à la fois les deux vaisseaux au fond de la plaie. L'un des deux vaisseaux est dégagé : quel est-il? La carotide interne ne fournit aucune branche collatérale, tandis que l'externe donne d'abord à ce niveau la thyroïdienne supérieure et un peu plus haut la linguale et la faciale. C'est là un excellent point de repère. On peut affirmer que l'artère, dont se détache une branche collatérale, est la carotide externe. Mais on ne trouve pas aussi facilement qu'on pourrait le croire les collatérales au fond d'une plaie étroite et profonde, si le hasard de l'incision ne vous y a pas fait arriver d'emblée. Il faut pour cela se livrer à une véritable dissection du vaisseau, et ce n'est pas sans danger pour la nutrition des parois artérielles. J'ajoute que le tissu conjonctif qui entoure les artères carotides externe et interne à leur origine est plus dense et plus serré que celui de la partie moyenne du cou, ce qui rend encore la dénudation des vaisseaux plus difficile. M. F. Guyon nous a donné un troisième point de repère qui est excellent. Le nerf grand hypoglosse, ai-je dit, croise obliquement les vaisseaux : or, la carotide externe, se trouvant sur un plan plus superficiel que l'interne, est immédiatement en contact avec ce nerf: d'où le précepte : Cherchez au fond de la plaie le nerf grand hypoglosse, et sans plus d'exploration liez le vaisseau sur lequel il repose. Ce précepte est très bon, mais à la condition de trouver le nerf grand hypoglosse, que l'on a parfois quelque difficulté à découvrir même sur le cadavre. J'en conclus que si l'on rencontre, chemin faisant, l'un des trois points de repère : situation du vaisseau, naissance d'une

collatérale ou bien le grand hypoglosse, il faut s'en contenter sans rechercher les deux autres. Un quatrième point de repère consiste à comprimer le vaisseau découvert et à rechercher si les battements de l'artère tempo-

Fig. 148. — *Direction et rapports de l'artère carotide externe. — Côté droit; grandeur naturelle; adulte très vigoureux.* — (La tête est dans l'attitude qu'on lui donne pour pratiquer la ligature du vaisseau; extension et rotation du côté opposé.)

CE, artère carotide externe.
D, muscle digastrique.
F, artère faciale.
GH, nerf grand hypoglosse.
L, artère linguale.
M, angle de la mâchoire inférieure.
P, glande parotide dont une partie a été enlevée.
S, muscle sterno-cléido-mastoïdien.
T, artère thyroïdienne supérieure.

La ligne pointillée rouge indique la situation et la direction de la carotide interne.

rale sont interrompus. Un cinquième a été signalé par M. Farabeuf : c'est la grande corne de l'os hyoïde, qui se trouve au contact de la carotide externe.

La ligature de la carotide externe, ai-je dit, est une opération difficile, et ce qui précède le prouve déjà, mais en voici, à mon sens, la raison principale.

L'incision cutanée présente, en général, dans les ligatures d'artère une grande importance : aussi cherchons-nous à la préciser le mieux possible : des saillies musculaires, des interstices, des saillies osseuses, nous permettent de la tracer ; chemin faisant, nous rencontrons souvent des jalons qui nous prouvent que nous ne nous égarons pas. Il existe parfois des muscles satellites tels que le couturier, le biceps, le coraco-brachial, etc. Or, s'il existe des points de repère profonds pour la ligature de la carotide externe, les points de repère superficiels font défaut, car c'est bien à tort que l'on considérerait comme tel le muscle sterno-mastoïdien. J'ai cherché dans la figure ci-jointe à montrer la situation précise de l'artère carotide externe par rapport à l'angle de la mâchoire et au muscle sterno-mastoïdien. On voit que le muscle s'écarte de l'artère.

Selon Richet, le sterno-mastoïdien recouvrirait les artères carotides jusqu'à la partie supérieure du cou ; oui, cela est vrai dans l'attitude normale de la tête, alors que l'angle de la mâchoire touche presque le bord antérieur du muscle, mais c'est inexact lorsque la tête est dans l'extension et tournée du côté opposé, quand elle est dans la situation où la met le chirurgien pour pratiquer les opérations sur la région, et c'est, en définitive, dans cette attitude-là que les rapports sont importants à connaître. Sans doute une incision parallèle au bord antérieur du sterno-mastoïdien permettra d'arriver sur les vaisseaux, mais difficilement et avec beaucoup de chances d'erreur, ainsi que je l'ai vu tant de fois dans les répétitions de médecine opératoire.

D'après ce qui précède et en considérant la figure 148, je pense, avec M. Guyon, que la meilleure ligne d'incision cutanée pour la ligature de la carotide externe est une ligne légèrement oblique, partant en haut de l'angle de la mâchoire, pour aboutir en bas au bord antérieur du sterno-cléido-mastoïdien, à peu près au niveau du bord supérieur du cartilage thyroïde. En poursuivant cette incision couche par couche, sans dévier ni en avant ni en arrière, et faisant écarter également les bords de la plaie, on arrive nécessairement tout droit sur l'artère ; on y arrive d'autant plus sûrement que la direction de l'incision croise légèrement celle du vaisseau.

En étudiant la région parotidienne, j'ai déjà discuté (page 278) l'importance de la ligature de la carotide externe. Je répète ici que dans toute hémorrhagie d'une des branches collatérales ou terminales de la carotide externe, si on ne peut agir dans la plaie, c'est la carotide externe et non pas la carotide primitive qu'il faudra lier, non seulement parce que la ligature de la seconde est infiniment plus grave que celle de la première, ainsi que l'a démontré Le Fort, mais parce qu'on aura beaucoup plus de chances d'arrêter l'hémorrhagie.

La ligature de la carotide primitive, en effet, n'empêchera pas le sang de revenir dans la carotide externe du même côté par la carotide interne. C'est d'ailleurs la conduite que M. Maisonneuve, l'un des premiers promoteurs de cette ligature, avait conseillée dans son mémoire de 1855.

Dans un bon travail, publié en 1873, M. le Dr J. Robert a recueilli tous les faits de ligature de carotide externe publiés jusqu'ici, et ses conclusions ont été également très favorables à cette opération. La statistique lui a donné 12 1/2 pour 100 de mortalité, tandis que la statistique a fourni pour la carotide primitive 35 et 38 pour 100.

D. — RÉGION SUS-CLAVICULAIRE.

Située à la partie latérale et inférieure du cou, la *région sus-claviculaire* correspond à la partie moyenne du corps de la clavicule. Elle est déprimée : d'où le nom de *creux sus-claviculaire* qui sert souvent aussi à la désigner.

Le creux sus-claviculaire est très variable suivant les sujets. Extrêmement prononcé chez les personnes maigres, il existe à peine chez celles qui sont chargées d'embonpoint. Il diminue, disparaît ou peut être remplacé par une saillie dans certaines fractures de la clavicule. C'est à peine si ce creux existe chez les enfants.

J'ai déjà dit plusieurs fois que dans une région tous les organes sont loin de présenter la même importance. Le mode de description le plus utile me paraît être celui qui permet de grouper les détails de la région autour de l'organe principal, de celui dont on a surtout à se préoccuper dans les opérations. C'est ainsi que, dans la région sus-claviculaire, l'artère et la veine sous-clavières tiennent le premier rang. Qu'il y ait une plaie de la région, qu'il s'agisse d'ouvrir un abcès, d'extirper une tumeur, de pratiquer une ligature, on ne sera guère préoccupé que de ces deux vaisseaux.

La délimitation de la région sus-claviculaire est assez difficile en dedans. On voit, en effet, sur la figure 149, que l'artère sous-clavière, pendant une bonne partie de son trajet, est située en arrière du muscle sterno-cléido-mastoïdien, et par conséquent dans la région précédente, mais, en définitive, nos divisions, le plus souvent arbitraires, sont destinées à faciliter l'étude des maladies et la pratique des opérations. Aussi, de même qu'à la région carotidienne j'ai rattaché les artères carotides, je rattacherai l'artère sous-clavière entière à la région sus-claviculaire.

Cette région présente une forme triangulaire. Le triangle, dont la base est en bas, est limité : en avant, par le bord postérieur du sterno-cléido-mastoïdien ; en arrière, par le bord antérieur du trapèze ; en bas, par la partie moyenne du corps de la clavicule.

L'aire de ce triangle est occupée par les couches communes suivantes : la peau, une couche celluleuse sous-cutanée peu abondante ; le peaucier, une seconde couche celluleuse plus ou moins chargée de graisse ; le feuillet superficiel de l'aponévrose cervicale, une troisième couche celluleuse fort lâche ; le feuillet moyen de l'aponévrose cervicale, et une quatrième couche de tissu conjonctif renfermant des ganglions lymphatiques. Ces diverses couches offrent à peu de chose près les mêmes caractères que dans les régions précédentes. Je signalerai seulement les branches sus-claviculaire et sus-acromiale du plexus cervical, situées au-dessous du peaucier.

L'aponévrose superficielle est jetée comme un pont du sterno-cléido-mastoïdien au trapèze ; en bas, elle passe au-devant de la clavicule, sans y adhérer pour se continuer avec l'aponévrose qui recouvre le grand pectoral et le deltoïde. La couche celluleuse située au-dessous d'elle est peu serrée : c'est dans ses mailles que se développent sans doute les kystes du creux sus-claviculaire, analogues à celui que je présentai à la Société de chirurgie en 1867. Ces kystes sont mous, fuient sous le doigt, paraissent réductibles, et, n'était la transparence, seraient facilement confondus avec une dilatation veineuse ou un lipome.

Le feuillet aponévrotique moyen ou sterno-claviculaire, que l'on rencontre ensuite, recouvre comme le précédent tous les organe de la région. Il contient

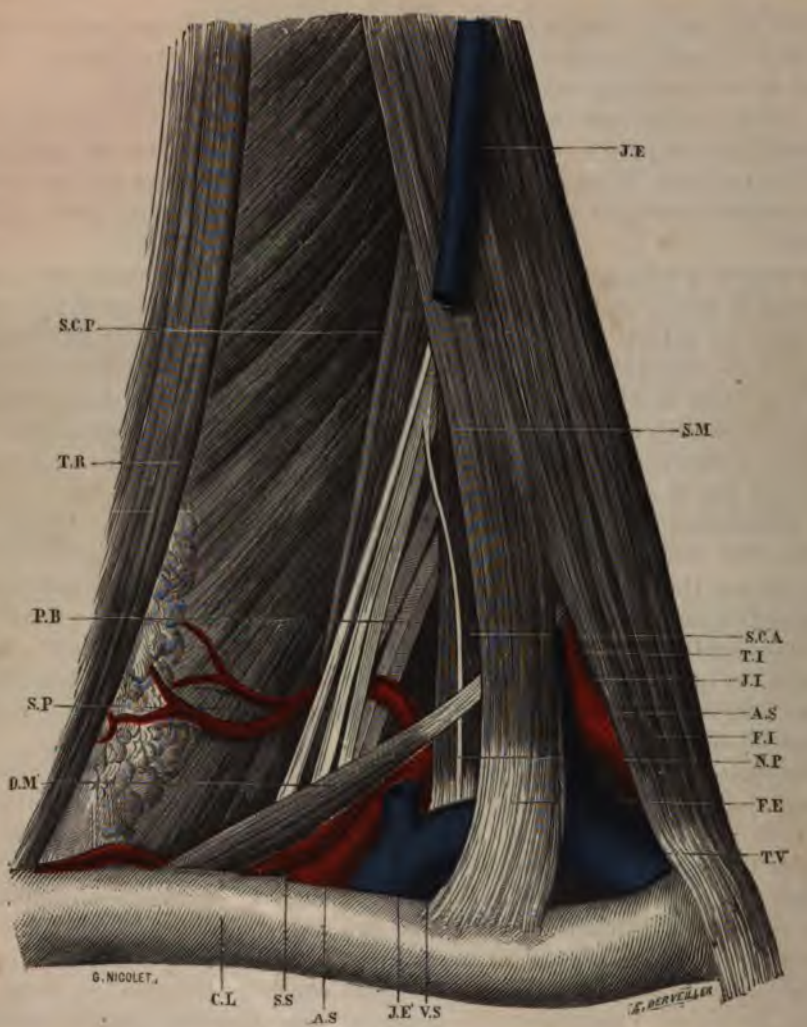

Fig. 149. — *Région sus-claviculaire. — Côté droit, grandeur naturelle ; adulte.* — (La clavicule a été abaissée autant que possible.)

AS, artère sous-clavière.
CL, clavicule.
FE, faisceau externe du muscle sterno-cléido-mastoïdien.
FI, faisceau interne du muscle sterno-cléido-mastoïdien.
JE, JE', veine jugulaire externe, dont une partie a été retranchée pour ne pas masquer les organes sous-jacents.
JI, veine jugulaire interne.
NP, nerf phrénique.
OM, muscle omoplato-hyoïdien.
PB, plexus brachial.
SCA, muscle scalène antérieur.
SCP, muscle scalène postérieur.
SM, bord postérieur du muscle sterno-cléido-mastoïdien.
SP, artère scapulaire postérieure.
SS, artère scapulaire supérieure.
TI, artère thyroïdienne inférieure.
TR, bord antérieur du muscle trapèze.
TV, tronc veineux brachio-céphalique droit.
VS, veine sous-clavière.

dans un dédoublement le petit muscle omoplato-hyoïdien et va se fixer solidement au bord postérieur de la clavicule. Ce feuillet est fort important par suite

de ses connexions avec la veine sous-clavière. J'y reviendrai plus loin en détail en étudiant les aponévroses du cou.

Au-dessous de ce second feuillet aponévrotique existe une quatrième couche lamelleuse abondante renfermant un nombre variable de ganglions lymphatiques. C'est là que cheminent les branches collatérales de la sous-clavière et que se trouve la veine jugulaire externe.

Après avoir successivement divisé ou enlevé ces diverses couches, on arrive sur les organes essentiels de la région. Ils offrent la disposition représentée en grandeur naturelle sur la figure 149. Les gros vaisseaux situés à la partie inférieure et interne se trouvent compris à ce niveau dans un second triangle beaucoup plus petit que celui qui circonscrit les limites extérieures. Ce triangle profond, appelé omo-claviculaire, a, comme le triangle superficiel, sa base dirigée en bas. Cette base, commune aux deux triangles, est la clavicule : les deux autres bords sont : en avant, le scalène antérieur; en arrière, l'omoplato-hyoïdien. Il existe donc dans la région sus-claviculaire deux triangles à base commune, l'un superficiel, l'autre profond, à travers lesquels il faut successivement cheminer pour découvrir l'artère sous-clavière.

Au-dessous du feuillet moyen de l'aponévrose cervicale et du muscle omoplato-hyoïdien les organes sont, en procédant de dehors en dedans, superposés dans l'ordre suivant :

1° L'artère scapulaire supérieure, la scapulaire postérieure et la veine jugulaire externe, sur le même plan vertical;

2° La veine sous-clavière;

3° Le nerf phrénique:

4° Le muscle scalène antérieur;

5° L'artère sous-clavière, et, sur le même plan vertical, les branches d'origine du plexus brachial;

6° Le muscle scalène postérieur;

7° Les apophyses transverses des vertèbres cervicales, l'artère vertébrale et l'artère cervicale profonde.

Signalons les particularités que présente, au point de vue chirurgical, chacun de ces organes.

L'*artère scapulaire supérieure* (SS, fig. 149), née de la partie antérieure et supérieure de la sous-clavière, en dehors des scalènes, se termine dans la fosse sous-épineuse. Elle se dirige en bas et en dehors, recouvre pendant un certain trajet le tronc d'origine et gagne le bord postérieur de la clavicule. Comprise à ce niveau dans un dédoublement du feuillet moyen de l'aponévrose, et fixée à la clavicule, elle se dirige en dehors parallèlement à cet os et traverse ainsi toute la base du triangle sus-claviculaire. Or, c'est précisément en ce point que porte l'incision cutanée dans la ligature de l'artère sous-clavière, et l'on est ainsi exposé à rencontrer ce vaisseau. Pour l'éviter, la peau doit être divisée à un travers de doigt au-dessus de la clavicule. Cette artère court également risque d'être intéressée dans les résections de cet os. On pourrait craindre qu'elle ne fût quelquefois blessée par des fragments anguleux à la suite d'une fracture, mais on n'observe pas cet accident.

La *scapulaire postérieure* (SP) traverse souvent les cordons du plexus brachial, ainsi qu'on le voit sur la figure 149. Elle ne présente, d'ailleurs, aucun intérêt chirurgical.

Il n'en est pas de même de la *veine jugulaire externe*. Nous avons vu cette veine (p. 267, fig. 93) sortir de la loge parotidienne où elle est profondément située. Elle se place ensuite à la face externe du muscle sterno-cléido-mastoïdien, croise obliquement ce muscle d'avant en arrière et pénètre dans la région sus-claviculaire qu'elle traverse dans toute sa hauteur pour aller se jeter dans la veine sous-clavière. La veine jugulaire externe reçoit quelquefois le tronc de la veine jugulaire antérieure. Elle reçoit également les veines scapulaires supérieure et postérieure, qui suivent un trajet identique à celui des artères. Cette veine recouvre donc l'artère sous-clavière et constitue l'un des obstacles les plus sérieux à la ligature de ce vaisseau, surtout lorsqu'elle est très volumineuse : on devra l'écarter en bas et en dedans. La jugulaire externe présente au voisinage de son embouchure les mêmes propriétés que les autres grosses veines de la racine du cou, c'est-à-dire que ses parois restent béantes à la coupe : aussi, indépendamment du sang qu'elle fournit, de la gêne que ce sang apporte à la recherche de l'artère, une plaie de la jugulaire externe expose-t-elle à l'introduction de l'air.

La *veine sous-clavière* (VS, fig. 149) présente des rapports différents au niveau et en dehors des scalènes. Au niveau des scalènes elle est située entre le faisceau claviculaire du sterno-cléido-mastoïdien, qui est en avant, et le scalène antérieur, qui est en arrière. Ce dernier muscle la sépare de l'artère sous-clavière; en dehors des scalènes, elle est contiguë à l'artère et située à sa partie antérieure et interne.

La blessure de la veine sous-clavière expose aux dangers que j'ai signalés à propos de la jugulaire interne : elle exige la même intervention chirurgicale, c'est-à-dire la ligature des deux bouts dans la plaie. La section du faisceau claviculaire du muscle sterno-mastoïdien serait sans doute nécessaire pour arriver à ce résultat. La contiguité de l'artère et de la veine sous-clavières explique la production, en ce point, d'anévrysmes artérioso-veineux. Dans la veine sous-clavière gauche s'ouvre le canal thoracique.

Le *nerf phrénique* (NP, fig. 149), né de la 3e et de la 4e paires cervicales, descend presque verticalement et se place en avant du muscle scalène antérieur, qui le sépare de l'artère. Il accompagne ce muscle jusqu'à la partie inférieure de la région et passe en arrière de la veine sous-clavière. Le nerf phrénique doit être ménagé avec soin dans la ligature entre les scalènes.

Le *muscle scalène antérieur* joue un rôle fort important dans la région qui nous occupe. J'ai déjà dit qu'il formait le bord antérieur du triangle omo-claviculaire, dans lequel le chirurgien doit circonscrire ses explorations après l'incision des premières couches. Inséré en haut aux tubercules antérieurs des apophyses transverses des 4e, 5e et 6e vertèbres cervicales, il s'attache en bas par un tendon arrondi à la face supérieure de la première côte sur un tubercule appelé tubercule de Lisfranc. Immédiatement en dehors de ce tubercule existe sur la première côte une gouttière dans laquelle est logée l'artère sous-clavière. Le tubercule de Lisfranc constitue donc un point de repère excellent dans la ligature de l'artère. Quelquefois cependant cette saillie osseuse est si peu prononcée qu'on a peine à la sentir avec le doigt. Il faut alors chercher dans l'angle interne de la plaie le relief formé par le muscle scalène antérieur; on sentira la corde arrondie qu'il forme, surtout en inclinant la tête du sujet du côté opposé. Suivant alors avec le doigt la face antérieure de ce muscle, on descendra

vers la première côte, et l'on appréciera nettement le tubercule, si peu développé qu'il soit. L'artère sous-clavière, reposant directement sur la gouttière osseuse de la première côte, peut être très efficacement comprimée en ce point avec un doigt.

L'*artère sous-clavière* naît, comme la carotide primitive, du tronc brachio-céphalique à droite, de la crosse de l'aorte à gauche. Elle est plus profonde, plus longue et plus recourbée à gauche qu'à droite. Cette artère est sujette à de nombreuses anomalies dont le lecteur peut se rendre compte sur les figures 131 et suivantes.

L'artère sous-clavière droite se porte d'abord obliquement en haut et en dehors, tandis qu'à gauche elle se dirige verticalement en haut ; elle gagne les scalènes, pénètre entre ces muscles, devient à peu près horizontale, puis descend obliquement vers la partie moyenne de la clavicule, où elle change de nom pour prendre celui d'artère axillaire. Elle décrit donc une courbure à concavité regardant en bas.

On a distingué à la sous-clavière trois portions : en dedans des scalènes, entre les scalènes, et en dehors des scalènes. Cette division est bonne, car l'artère présente des rapports différents dans ces trois points.

En dedans des scalènes, la sous-clavière correspond à l'articulation sterno-claviculaire et affecte des rapports à peu près identiques à ceux de la carotide primitive. Elle est recouverte à son origine par les mêmes couches : le faisceau sternal du sterno-cléido-mastoïdien, le feuillet moyen de l'aponévrose cervicale, les muscles sterno-hyoïdien et thyroïdien, le tronc veineux brachio-céphalique.

Le nerf pneumogastrique droit repose directement sur la face antérieure du vaisseau et courrait risque d'être intéressé dans la ligature pratiquée en ce point ; il fournit à ce niveau le nerf récurrent droit, qui, contournant l'artère, va se placer à sa face postérieure et l'embrasse dans une anse dont la concavité regarde en haut.

Le nerf pneumogastrique gauche n'affecte pas les mêmes rapports avec la sous-clavière correspondante : au lieu de croiser perpendiculairement ce vaisseau comme à droite, il lui est parallèle, et passe en avant de la crosse de l'aorte, qui se trouve ainsi embrassée par l'anse du nerf récurrent gauche.

En arrière de l'artère sous-clavière se trouvent le nerf grand sympathique et l'apophyse transverse de la septième vertèbre cervicale.

Le procédé opératoire que j'ai indiqué pour la ligature de la carotide primitive en bas conviendrait donc pour la sous-clavière en dedans des scalènes, mais cette ligature est susceptible du même reproche, à savoir l'impossibilité presque absolue d'obtenir un caillot solide, à cause du voisinage de la carotide et du tronc brachio-céphalique.

Une cause de même nature ajoute encore à la gravité de la ligature de la sous-clavière : c'est l'existence de ses nombreuses collatérales. Celles-ci naissent de l'artère dans un espace très limité, le plus souvent entre les scalènes. Elles sont au nombre de sept :

Deux supérieures : la thyroïdienne inférieure et la vertébrale ;

Deux inférieures : la mammaire interne et l'intercostale supérieure ;

Trois externes : la scapulaire supérieure, la scapulaire postérieure ou cervicale transverse et la cervicale profonde.

Ces collatérales sont pour la plupart très volumineuses. Or, une règle for-

melle de médecine opératoire est de laisser entre la ligature et la naissance d'une collatérale un espace suffisant pour la formation d'un caillot, sous peine d'hémorrhagie secondaire. Cette précaution ne saurait être prise ni en dedans des scalènes ni entre les scalènes : la ligature dans ces deux points est donc très périlleuse et expose presque fatalement à une hémorrhagie lors de la chute du fil.

On est appelé à agir sur les gros vaisseaux de la racine du cou dans deux circonstances principales : dans le cas d'anévrysme ou dans le cas de plaie. Dans le premier cas, dans un anévrysme de l'artère sous-clavière entre les scalènes, par exemple, la méthode d'Anel (ligature entre le cœur et la tumeur) est, d'après ce qui précède, condamnée d'avance ; la méthode de Brasdor (ligature entre le sac et les capillaires) est seule applicable, et encore a-t-elle été bien rarement suivie de succès.

En cas de plaie, le chirurgien n'a souvent pas le temps d'intervenir, mais, s'il intervient, il n'a pas le choix de la méthode : il faut lier les deux bouts dans la plaie. Or, si la plaie siège en dedans des scalènes ou entre ces deux muscles, une hémorrhagie secondaire est fatale à la chute du fil.

La ligature ne peut donc rien ou à peu près dans ces cas désespérés, et je serais d'avis de tenter la torsion. J'ai plusieurs fois vu, à la suite de torsions de fémorale chez l'homme, une grosse collatérale naître à quelques millimètres au dessus du point tordu, rester perméable et n'apporter aucun obstacle à l'hémostase. Je pense que la torsion des artères est un moyen hémostatique supérieur à la ligature, surtout au point de vue de l'hémorrhagie secondaire, et, m'autorisant des nombreux cas qui me sont personnels, je puis émettre la proposition suivante : En toute circonstance la torsion est un moyen hémostatique au moins égal à la ligature ; elle lui est même préférable lorsque la plaie siège au voisinage d'une ou plusieurs collatérales qu'on ne pourra lier en même temps que le tronc principal (et c'est le cas pour la sous-clavière dans ses deux portions internes), car elle met à l'abri de l'hémorrhagie secondaire (1).

(1) L'hémorrhagie secondaire à la suite des ligatures d'artères tient à plusieurs causes dont la principale est l'absence de caillot au moment de la chute du fil. — Or, je prétends que la torsion éloigne absolument cette cause. En effet, le malade sera-t-il jamais plus exposé à une hémorrhagie qu'il ne l'est à l'instant même où l'on vient de pratiquer la torsion? Certes non : — à ce moment-là, le sang se précipite contre le bout de l'artère (surtout si l'on a employé la bande d'Esmarch) ; il n'y a pas d'autre agent protecteur que les tuniques artérielles tordues. Or, s'il ne survient pas d'hémorrhagie pendant les instants qui suivent la torsion, comment pourrait-il en survenir plus tard, puisque le bout de l'artère se trouve après l'opération précisément dans la condition la plus défavorable à l'hémostase, celle où se produisent les hémorrhagies secondaires à la chute du fil, c'est-à-dire privé de caillot? Chaque minute qui s'écoule assure encore l'hémostase, puisque la fibrine ne tarde pas à se déposer sur les bouts déchirés et anguleux de la tunique moyenne, et, ne s'en déposât-il point, que le vaisseau n'en serait pas moins complètement oblitéré.

Pour être définitive à la suite de la torsion, l'hémostase n'a donc pas nécessairement besoin d'un caillot : aussi est-elle supérieure à la ligature pour les artères qui, comme la sous-clavière, présentent des conditions anatomiques telles qu'un caillot ne peut se former dans leur intérieur. L'hémorrhagie secondaire ne pourrait se produire que d'une seule façon : si les tuniques tordues se détordaient. La théorie pouvait déjà faire prévoir que, si le bout d'une grosse artère tordue a résisté pendant un quart d'heure au choc de l'ondée sanguine, alors qu'il bat à découvert à l'extrémité du moignon, il n'y a pas de raison pour qu'il ne résiste mieux encore après le pansement, lorsque l'artère sera rétractée dans sa gaîne et comprimée par les muscles voisins ; mais les faits valent mieux que la théorie. Les nombreuses torsions que j'ai pratiquées depuis plusieurs années me permettent d'affirmer que les artères tordues par mon procédé ne se détordent pas.

(*Note de la 8me édition.*) — Je pense toujours que la torsion des grosses artères donne d'excellents résultats. Toutefois cette question de médecine opératoire a perdu beaucoup de son

Si l'on se décidait à découvrir la sous-clavière entre les scalènes, il faudrait couper le faisceau claviculaire du sterno-mastoïdien, écarter le nerf phrénique et diviser le muscle scalène antérieur, mais le véritable lieu d'élection pour la ligature de l'artère est la portion située en dehors des scalènes. Entre ces muscles et la clavicule elle ne fournit, en général, aucune branche collatérale.

D'après les détails anatomiques qui précèdent, nous pouvons formuler ainsi les règles de médecine opératoire applicables à la ligature en dehors des scalènes (1) : Inciser horizontalement, à un centimètre au-dessus de la clavicule, parallèlement à cet os, du bord postérieur du sterno-mastoïdien au bord antérieur du trapèze ; diviser les couches communes l'une après l'autre ; rechercher le muscle omoplato-hyoïdien ; reporter ce muscle en haut et en dehors ; circonscrire les recherches au-dessous et en dedans de ce muscle et non au-dessus, comme le conseille Blandin ; porter la veine jugulaire externe en dedans ; plonger le doigt indicateur dans l'angle interne de la plaie, sur la première côte, pour rechercher le tubercule de Lisfranc ; suivre au besoin de haut en bas avec le doigt le relief formé par le scalène antérieur; charger l'artère de bas en haut et d'avant en arrière pour éviter de blesser la veine sous-clavière avec l'extrémité de l'aiguille de Deschamps, et aussi pour ne point s'exposer à atteindre le prolongement pleural du creux sus-claviculaire.

Sur le même plan vertical que l'artère sous-clavière se trouvent les cordons d'origine du *plexus brachial*, formé par les branches antérieures des quatre dernières paires cervicales et de la première dorsale. Ils sont situés immédiatement au-dessus de l'artère, en sorte que, si l'on ne se rapproche pas complètement de la première côte, on peut saisir et lier un de ces nerfs au lieu du vaisseau.

L'artère sous-clavière ainsi que le plexus brachial sont appliqués directement sur le *scalène postérieur*. Ce muscle s'attache en bas aux deux premières côtes et en haut aux tubercules postérieurs des apophyses transverses des six dernières vertèbres cervicales. Il n'offre aucun intérêt chirurgical.

Le dernier plan de la région sus-claviculaire est formé par les apophyses cervicales, sur lesquelles reposent l'*artère vertébrale* et la *cervicale profonde*.

J'ai déjà signalé (fig. 127, p. 410) les rapports de l'artère vertébrale avec la thyroïdienne inférieure et la carotide primitive. Née de la partie supérieure et postérieure de la sous-clavière, en dedans des scalènes, l'artère vertébrale monte verticalement pour gagner le trou creusé à la base de l'apophyse transverse de la sixième vertèbre cervicale et arrive bientôt dans la région postérieure du cou, où nous la retrouverons (fig. 154).

Je n'ai pas à revenir ici sur le rôle important que joue l'artère vertébrale dans la circulation de l'encéphale, auquel elle est destinée. Je dirai seulement qu'on y a signalé des embolies consécutives le plus souvent à une maladie du cœur. M. Proust en a observé un cas remarquable, en 1870, sur une femme âgée de 68 ans. Il y avait obstruction de la vertébrale gauche (2).

importance depuis l'avènement de l'antisepsie, c'est-à-dire depuis que nous employons des fils aseptiques et résorbables.

(1) Bien que ce livre ne soit pas destiné à l'étude de la médecine opératoire, j'ai cru cependant utile de donner très sommairement les règles qui permettent de découvrir les principales artères. — Ce n'est pas pour faire double emploi, c'est parce que la médecine opératoire et les ligatures d'artères en particulier sont la véritable synthèse de l'anatomie, c'est parce que le meilleur moyen de retenir les rapports des organes et d'en apprécier toute l'importance est de connaître les conséquences pratiques qui en découlent.

(2) Le côté gauche a été plus souvent noté que le côté droit. — Cela tiendrait, d'après le

L'artère vertébrale peut être blessée dans la région sus-claviculaire, même dans le canal ostéo-musculaire que lui fournissent les apophyses transverses, ainsi que M. Maisonneuve en a publié un curieux exemple. Le diagnostic sera toujours impossible.

La profondeur de ce vaisseau étant connue, on conçoit sans peine la gravité de ses blessures et la difficulté de se rendre maître de l'hémorrhagie.

L'artère *cervicale profonde* naît de la sous-clavière au même niveau que la vertébrale, se dirige en haut et en arrière et gagne immédiatement les muscles de la partie postérieure du cou, où elle s'épuise (voy. fig. 154).

VI-16-96.

E. — APONÉVROSES DU COU.

L'*aponévrose cervicale*, a écrit Malgaigne, est une sorte de Protée anatomique se montrant sous une forme nouvelle à chacun de ceux qui ont essayé de la décrire. Cette appréciation est parfaitement exacte et s'explique par les nombreuses variétés qu'on observe chez les différents sujets. Tantôt résistants et véritablement fibreux, les feuillets aponévrotiques sont parfois réduits à de simples toiles celluleuses.

De plus, tous les organes étant enveloppés de gaînes qui les séparent des organes voisins, ces gaînes se trouvent très multipliées au cou : de là naît une certaine confusion dans les descriptions; chaque auteur groupe les feuillets, les rattache entre eux, les comprend à sa façon : aussi toute description des aponévroses du cou est-elle quelque peu schématique. Est-ce à dire pour cela qu'il ne faille pas les étudier avec soin? Non certes, car, sans vouloir faire jouer aux aponévroses le rôle d'arbitre suprême dans la marche du pus, elles n'en ont pas moins une influence réelle sur le trajet que suit ce liquide : c'est ainsi, par exemple, que le pus fusera ou ne fusera pas dans la cavité thoracique, suivant qu'il siégera en dedans ou en dehors de tel ou tel feuillet aponévrotique.

L'étude des aponévroses du cou ne doit pas être, selon moi, purement anatomique; les aponévroses ne sont, en définitive, utiles à connaître qu'autant qu'elles éclairent la pathologie, et c'est à celle-ci qu'il faut accorder le contrôle des descriptions. En un mot, dans ce sujet difficile, le chirurgien prime l'anatomiste. J'essayerai donc de présenter une description des aponévroses du cou qui soit en harmonie avec ce que nous enseigne la pathologie.

La première description des aponévroses du cou a été publiée en 1811 par Allan Burns. Cet auteur tire de ses recherches des applications importantes au point de vue physiologique et pathologique. Les aponévroses de la portion sous-hyoïdienne, tendues en avant de la trachée, étaient surtout destinées, selon lui, à empêcher la pression atmosphérique d'affaisser ce canal pendant l'inspiration. Cette opinion fut acceptée par P. A. Béclard, par Blandin, etc. Mais Malgaigne fit remarquer, non sans raison, qu'à la suite des nombreuses opérations pratiquées à la racine du cou, dans le but de découvrir les gros troncs artériels, la respiration n'avait jamais été gênée, bien qu'on eût divisé complètement l'aponévrose : « O Cartésiens du XIXe siècle ! s'écriait-il à ce propos, jusqu'à

Dr Huret, à ce que la vertébrale gauche, qui est un peu plus volumineuse que la droite, naît de la portion verticale de la sous-clavière qu'elle semble prolonger, tandis que la vertébrale droite, se détachant du sommet de la courbe que décrit l'artère, reçoit moins directement l'ondée sanguine.

quand perdrez-vous votre temps à expliquer ce qu'il serait avant tout besoin de vérifier ! »

P. Bérard fit jouer aux aponévroses cervicales un autre rôle par rapport aux

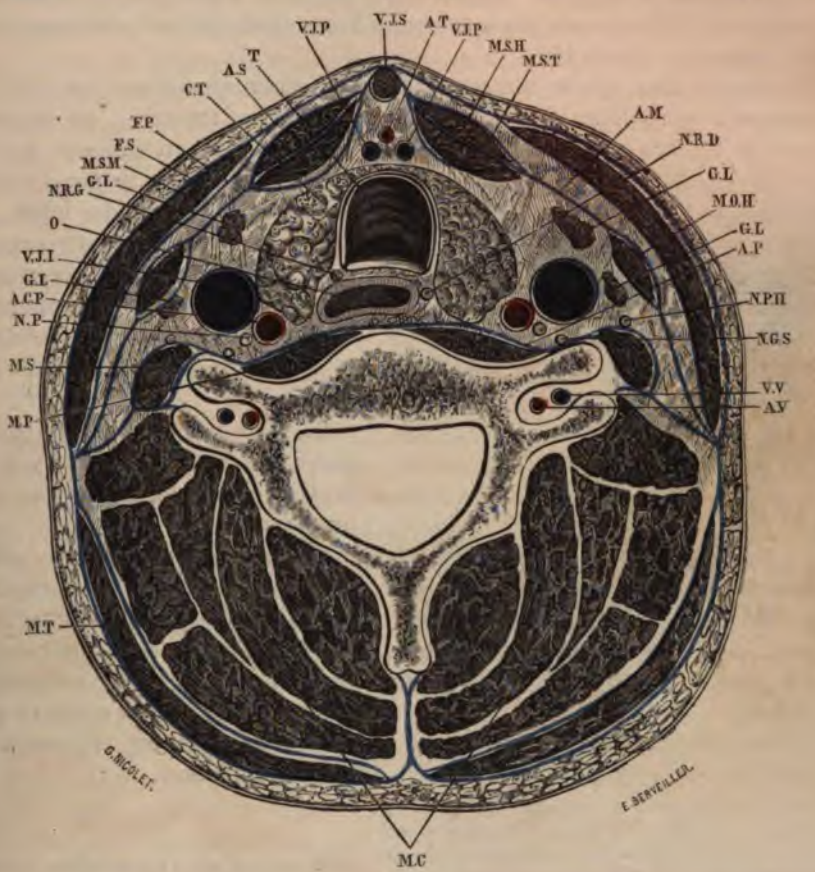

Fig. 150. — *Coupe horizontale du cou pratiquée au niveau du corps de la sixième vertèbre cervicale* (segment inférieur de la coupe).

ACP, artère carotide primitive.
AM, aponévrose cervicale moyenne.
AP, aponévrose cervicale profonde ou prévertébrale.
AS, aponévrose cervicale superficielle.
AT, artère thyroïdienne.
AV, artère vertébrale.
CT, corps thyroïde.
FP, feuillet postérieur de l'aponévrose cervicale superficielle, passant en arrière du muscle sterno-cléido-mastoïdien.
FS, feuillet superficiel de la même aponévrose recouvrant la face externe du muscle sterno-cléido-mastoïdien.
GL, ganglion lymphatique.
MC, muscles de la région postérieure du cou.
MOH, muscle omoplato-hyoïdien.
MP, muscles prévertébraux.
MS, muscle scalène antérieur.
MSH, muscle sterno-hyoïdien.
MSM, muscle sterno-cléido-mastoïdien.
MST, muscle sterno-thyroïdien.
MT, muscle trapèze.
NGS, nerf grand sympathique.
NP, nerf pneumogastrique.
NPH, nerf phrénique.
NRD, nerf récurrent droit.
NRG, nerf récurrent gauche.
O, œsophage.
T, trachée-artère.
VJI, veine jugulaire interne.
VJP, veine jugulaire antérieure profonde.
VJS, veine jugulaire antérieure superficielle.
VV, veine vertébrale.

grosses veines du cou qu'elles étaient destinées à maintenir béantes dans l'inspiration. Je reviendrai plus loin sur ce point important.

Disposition générale de l'aponévrose cervicale.

On ne peut se rendre un compte exact des divers feuillets qui constituent l'aponévrose cervicale que sur une coupe horizontale du cou, analogue à celle que je représente figure 150.

On constate ainsi que le cou est enveloppé circulairement par une lame aponévrotique superficielle sous-cutanée. Sur les parties latérales, un feuillet se détache de la face profonde de cette lame et va se fixer au sommet des apophyses transverses, de façon à diviser le cou en deux grandes loges, l'une antérieure, l'autre postérieure. Un second prolongement très résistant s'attache au sommet des apophyses épineuses, de manière à subdiviser la loge postérieure en deux loges latérales.

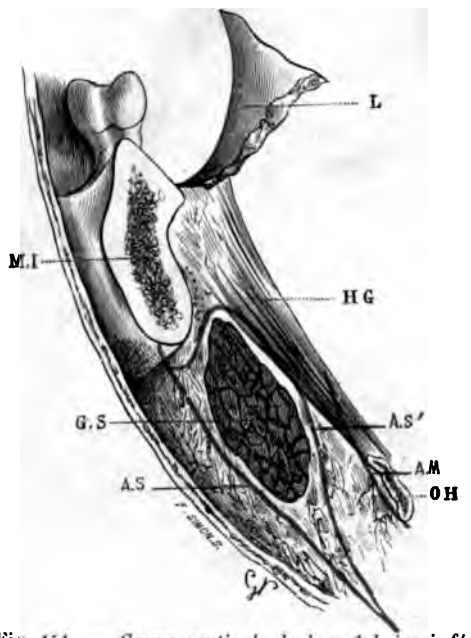

Fig. 151. — *Coupe verticale de la mâchoire inférieure et de la région sus-hyoïdienne pratiquée au niveau de la glande sous-maxillaire.*

AM, aponévrose cervicale moyenne.
AS, aponévrose cervicale superficielle.
AS', feuillet de dédoublement de l'aponévrose cervicale superficielle passant en dedans de la glande sous-maxillaire.
GS, glande sous-maxillaire.
HG, muscle hyo-glosse.
L, portion de langue.
MI, coupe de la mâchoire.
OH, os hyoïde.

La loge postérieure ne contient guère que des muscles, et j'y reviendrai en étudiant la région de la nuque.

La loge antérieure nous offre à étudier trois feuillets superposés : l'un, *superficiel* ou *sous-cutané*, le second, *moyen* ou *sterno-claviculaire*, le troisième, *profond* ou *prévertébral*.

La disposition de l'aponévrose est différente dans les régions sus et sous-hyoïdiennes.

Disposition de l'aponévrose cervicale dans la région sus-hyoïdienne.

La région sus-hyoïdienne, répondant en haut à la cavité buccale, ne nous offre pas de feuillet profond ; on y rencontre seulement les feuillets superficiel et moyen, dont la disposition est d'ailleurs fort simple.

Parti de l'angle de la mâchoire, où il se confond avec la lame aponévrotique qui sépare la région parotidienne de la région sus-hyoïdienne, continu également à la gaîne du muscle sterno-cléido-mastoïdien, le feuillet superficiel, placé au-dessous du peaucier, recouvre la glande sous-maxillaire, le muscle digastrique, descend vers l'os hyoïde et gagne la région sous-hyoïdienne. Il passe au-devant de l'os hyoïde sans y adhérer, en sorte que les phlegmons superficiels de la région sus-hyoïdienne se propagent aisément à la région sous-hyoïdienne, et réciproquement.

Le feuillet superficiel présente, par rapport à la glande sous-maxillaire, une disposition dont peut donner idée une coupe verticale pratiquée au niveau de la glande. Il se dédouble de façon à lui former une enveloppe complète.

Le feuillet moyen part de l'os hyoïde, où il est solidement fixé, recouvre le mylo-hyoïdien et va s'attacher sur la mâchoire inférieure à la ligne mylo-hyoïdienne. Plus en dehors, il recouvre l'hyo-glosse, fournit une gaîne au digastrique, au stylo-hyoïdien, au stylo-glosse, et se fixe ensuite avec ces muscles à l'apophyse styloïde. Arrivé sur les limites de la région, il se confond avec le feuillet qui ferme en bas la loge parotidienne.

Sur la ligne médiane, les deux feuillets superficiel et moyen se confondent en un seul, et, comme le muscle peaucier fait défaut à ce niveau, ils sont sous-cutanés et recouvrent la partie des muscles mylo-hyoïdiens située entre les ventres antérieurs des digastriques.

Disposition de l'aponévrose cervicale dans la région sous-hyoïdienne.

L'aponévrose cervicale ne présente d'importance réelle que dans la région sous-hyoïdienne. Il est difficile de se rendre un compte exact de sa disposition, si on ne la considère sur deux coupes du cou, l'une horizontale et l'autre verticale. Je décrirai d'abord les trois feuillets de l'aponévrose tels qu'ils se présentent sur une coupe horizontale du cou (fig. 150).

Feuillet superficiel ou *sous-cutané.* — Sur la ligne médiane, le feuillet superficiel est, comme dans la région sus-hyoïdienne, confondu avec le feuillet moyen dans l'espace qui sépare les muscles sous-hyoïdiens droits et gauches. On a encore désigné ce point du nom de *ligne blanche cervicale.* En arrière de cette ligne blanche se trouve la veine jugulaire antérieure. De la ligne médiane, le feuillet superficiel se porte en dehors, recouvre une partie des muscles sous-hyoïdiens, dont il est séparé par une couche de tissu cellulaire lamelleux, et gagne le bord antérieur du muscle sterno-cléido-mastoïdien, qu'il tient appliqué sur la partie externe des muscles précédents. Le sterno-mastoïdien recouvre donc une partie de ces muscles, et je rappelle que c'est dans l'interstice qui les sépare qu'il convient de pénétrer pour découvrir la carotide primitive.

Arrivé au bord antérieur du sterno-mastoïdien, le feuillet superficiel se bifurque en deux lames : l'une, externe, recouvre la face externe du muscle; l'autre, interne, recouvre sa face interne. Parvenues au bord postérieur, ces deux lames se reconstituent en un feuillet unique. Le muscle sterno-mastoïdien se trouve ainsi compris dans une gaîne complète. Vers les attaches inférieures du muscle la gaîne est moins résistante, en sorte que le pus peut la franchir aisément et venir faire saillie sous la peau au-devant du sternum et de la clavicule.

Velpeau insistait beaucoup dans ses cliniques sur le phlegmon de la gaîne du sterno-cléido-mastoïdien; ce phlegmon affecte la forme d'un fuseau descendant le long du cou suivant la direction du muscle. Il est incontestable que des abcès se forment dans la gaîne de ce muscle : mais l'inflammation s'y développe-t-elle primitivement, ou atteint-elle d'abord les ganglions situés à la face profonde du muscle? Je ne saurais le dire d'une façon formelle. Je suis cependant porté à croire, d'après certains faits cliniques, que l'inflammation du muscle est parfois primitive.

Quant au phlegmon décrit par Dupuytren sous le nom de *phlegmon large du cou*, il est possible qu'il débute par la gaîne du muscle ou par les ganglions lymphatiques qui l'entourent, mais, à coup sûr, il ne reste pas limité à la gaîne. Il peut s'étendre de l'oreille à la clavicule et de la nuque au larynx ; la tête et la poitrine sont souvent envahies par la tuméfaction. Bien que les phénomènes généraux soient très intenses, Dupuytren a remarqué que ce phlegmon s'accompagnait rarement de dyspnée, ce qui permet de croire qu'il siège entre le feuillet superficiel et le feuillet moyen de l'aponévrose. De plus, on n'a pas noté que le pus ait de la tendance à gagner l'aisselle ou le médiastin.

Du bord postérieur du sterno-mastoïdien, le feuillet superficiel gagne le bord antérieur du trapèze et recouvre dans ce trajet, ainsi que nous l'avons vu plus haut, le triangle sus-claviculaire. Il se comporte ensuite à l'égard du trapèze comme avec le sterno-mastoïdien, c'est-à-dire qu'il l'engaîne et va ensuite se fixer aux apophyses épineuses après s'être réuni à celui du côté opposé.

Feuillet moyen ou *sterno-claviculaire.* — Parti de la ligne médiane, où il s'unit au feuillet superficiel, le feuillet moyen rencontre tout de suite les deux muscles sterno-hyoïdien et sterno-thyroïdien, et fournit à chacun une gaîne complète. Continuant son trajet en dehors, il rencontre le muscle omoplato-hyoïdien qu'il engaîne à son tour, puis va se continuer avec l'aponévrose du trapèze. Très développé à la partie inférieure du cou, ce feuillet existe à peine à la partie supérieure.

Feuillet profond ou *prévertébral.* — Placé immédiatement au-devant de la colonne vertébrale, ce feuillet se porte d'une apophyse transverse à l'autre et recouvre les muscles prévertébraux. Sur les parties latérales, au niveau du tubercule antérieur des apophyses transverses, il fournit une gaîne au muscle scalène antérieur.

Considérés sur une coupe verticale et antéro-postérieure du cou, les trois feuillets de l'aponévrose cervicale diffèrent suivant que la coupe porte sur le sternum ou sur la clavicule.

Aponévrose cervicale envisagée sur une coupe verticale pratiquée au niveau du sternum (fig. 152).

Le feuillet superficiel (FS) passe au-devant de l'os hyoïde et se termine sur la face antérieure du sternum.

Le feuillet moyen (FM) présente une disposition beaucoup plus compliquée. Parti du corps de l'os hyoïde et du cartilage thyroïde où il s'insère, il engaîne latéralement les muscles sterno-hyoïdien et sterno-thyroïdien et descend avec eux jusqu'à leurs attaches sternales. Il se compose donc de deux lames aponévrotiques : l'une, antérieure, placée en avant du sterno-hyoïdien ; l'autre, postérieure, placée en arrière du sterno-thyroïdien. La lame antérieure s'attache solidement au bord postérieur de la fourchette sternale, en sorte qu'entre cette lame et le feuillet superficiel, il existe un espace triangulaire dont la base est inférieure et représentée par l'épaisseur du sternum.

La lame postérieure se dédouble pour envelopper complètement le tronc veineux brachio-céphalique gauche et va ensuite se continuer avec le péricarde.

En arrière du tronc veineux se trouve le tronc artériel brachio-céphalique.

Le feuillet profond passe au devant du corps des vertèbres et ne présente rien qui doive être signalé.

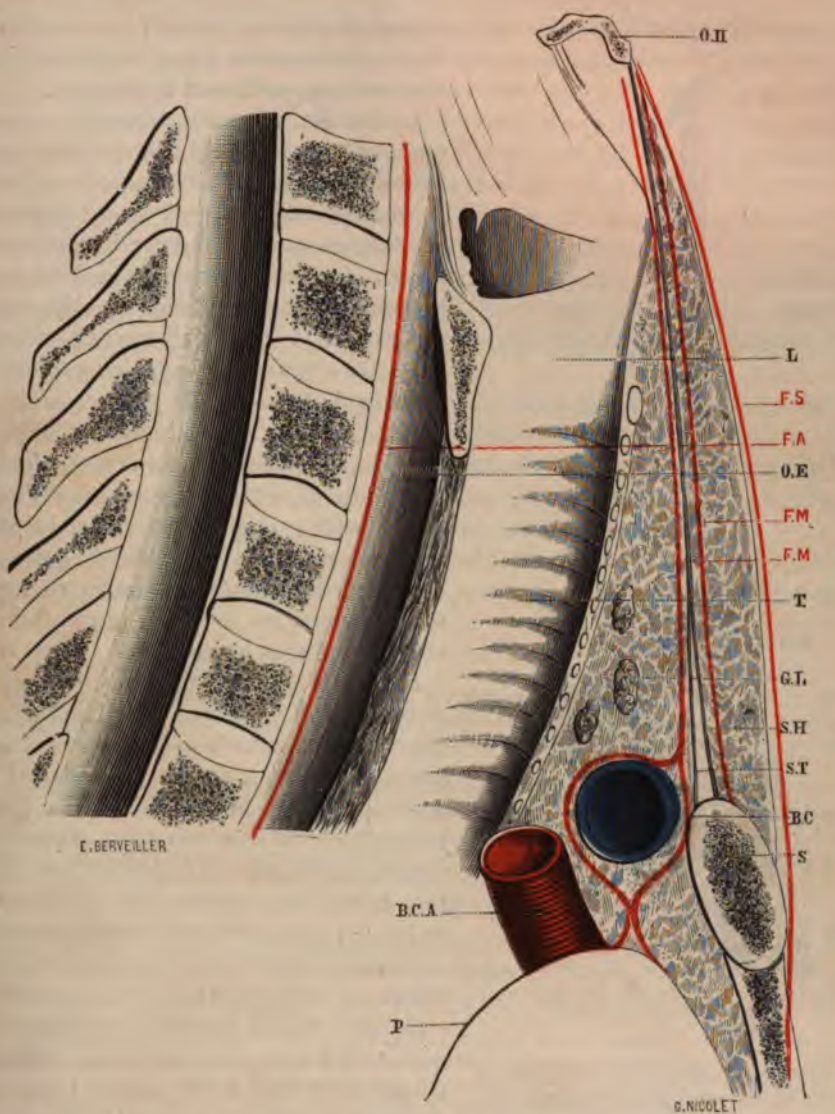

Fig. 152. — *Coupe verticale antéro-postérieure de la région sous-hyoïdienne pratiquée sur la ligne médiane* (grandeur naturelle; adulte).

BC, tronc veineux brachio-céphalique gauche.
BCA, tronc artériel brachio-céphalique.
FA, feuillet profond ou prévertébral de l'aponévrose cervicale.
FM, feuillet moyen de l'aponévrose cervicale.
FM', dédoublement du feuillet moyen passant derrière le muscle sterno-thyroïdien, contenant le tronc veineux brachio-céphalique gauche, et se fixant sur le péricarde.
FS, feuillet superficiel de l'aponévrose cervicale.
GL, ganglions lymphatiques.
L, larynx.
OE, œsophage.
OH, os hyoïde.
P, péricarde.
S, sternum.
SH, muscle sterno-hyoïdien.
ST, muscle sterno-thyroïdien.
T, trachée-artère.

Aponévrose cervicale envisagée sur une coupe verticale pratiquée au niveau de la clavicule (fig. 153).

Le feuillet superficiel présente la même disposition que sur la coupe précédente, c'est-à-dire passe au-devant de la clavicule en y adhérant faiblement.

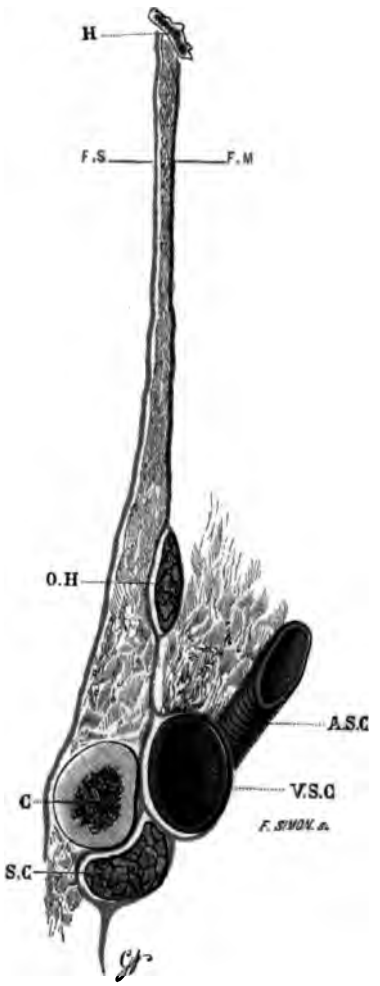

Fig. 153. — *Coupe verticale de la région sous-hyoïdienne perpendiculaire au grand axe de la clavicule et passant à la partie moyenne de cet os* (grandeur naturelle; adulte).

ASC, artère sous-clavière.
C, clavicule.
FM, feuillet moyen de l'aponévrose cervicale.
FS, feuillet superficiel de l'aponévrose cervicale.
H, grande corne de l'os hyoïde.
OH, muscle omoplato-hyoïdien.
SC, muscle sous-clavier.
VSC, veine sous-clavière.

Le feuillet moyen rencontre le muscle omoplato-hyoïdien et lui fournit une gaîne, puis descend jusqu'à la clavicule et se fixe au bord postérieur de cet os en s'implantant solidement sur l'aponévrose du muscle sous-clavier. On peut considérer comme le prolongement du feuillet moyen l'aponévrose qui part de la clavicule pour se porter dans l'aisselle, et que Gerdy appela ligament suspenseur de l'aisselle. De plus, en arrière de la clavicule, le feuillet moyen fournit une enveloppe fibreuse à la veine sous-clavière : les parois de cette veine adhèrent donc de toutes parts à un plan fibreux fixé lui-même au squelette, aussi ne s'affaissent-elles pas.

Le feuillet postérieur recouvre l'artère sous-clavière, les nerfs du plexus brachial et les apophyses transverses.

Le feuillet moyen de l'aponévrose cervicale constitue, en définitive, une lame d'aspect très différent dans les régions sus et sous-hyoïdienne. Simplement fibreuse et peu développée dans la première, elle est fibro-musculaire et très résistante dans la seconde, où elle mérite d'attirer toute l'attention du chirurgien et du physiologiste. Fixé en haut à l'os hyoïde et au cartilage thyroïde, ce feuillet s'attache en bas aux bords postérieurs de la fourchette du sternum et de la clavicule : d'où le nom de *sterno-claviculaire* que je lui donne. C'est une lame solidement tendue au-devant de la trachée et contenant dans son épaisseur les gros troncs veineux de la base du cou. J'ai déjà dit que, pour A. Burns, P. Béclard, Blandin, cette aponévrose était destinée à neutraliser l'effet de la pression atmosphérique sur la trachée pendant l'inspiration. Richet pense que, si des accidents asphyxiques surviennent après la destruction de cette aponévrose, qu'il appelle *omo-claviculaire*, cela tient non pas à l'affaissement de la trachée, mais à ce que les parois veineuses maintenues

par elle béantes à l'état physiologique se rapprochent et suspendent la circulation.

Je ne sache pas que des faits soient venus confirmer cette hypothèse, et je partage sur ce point l'opinion de Malgaigne, déjà exprimée plus haut. D'après Richet, le petit muscle omoplato-hyoïdien serait chargé de cette haute fonction de maintenir le feuillet moyen de l'aponévrose cervicale dans un état permanent de tension, d'assurer ainsi la circulation de la tête et du cou. Sans vouloir absolument contester à ce muscle l'usage que lui attribue Richet, je serais disposé à attacher une bien plus grande efficacité à cet égard au mode d'insertion de ce feuillet aponévrotique. Il semble, d'ailleurs, que la section sur le vivant du muscle omoplato-hyoïdien soit peu grave, car je lis dans la *Thèse sur l'œsophagotomie externe* de M. Terrier, page 99 : « D'après Bégin, sa section (du muscle omoplato-hyoïdien) n'a pas de grands inconvénients, malgré le rôle important que lui fait jouer le professeur Richet dans la tension de l'aponévrose cervicale moyenne. »

P. Bérard a démontré toute l'importance physiologique de cette disposition des veines du cou dans la respiration ; leur adhérence aux parois fibreuses les empêche de s'affaisser au moment de l'inspiration et facilite singulièrement le cours du sang veineux, mais, d'un autre côté, elle prédispose à un accident opératoire d'une haute gravité : l'introduction de l'air dans le sang (1).

Les trois feuillets de l'aponévrose cervicale circonscrivent quatre espaces dont la connaissance va nous servir de base pour une classification anatomique des abcès du cou.

(1) L'introduction de l'air atmosphérique dans les veines, observée pour la première fois par Beauchêne en 1818 et par Dupuytren en 1822, préoccupe à bon droit les chirurgiens quand ils pratiquent une opération au voisinage de la racine du cou. — Cet accident est heureusement très rare.

Je rappellerai sommairement que des nombreuses expériences entreprises par moi sur ce sujet, en 1868, à Clamart, il résulte que l'air atmosphérique agit d'une façon toute mécanique et non comme un agent toxique. La théorie de son action repose tout entière sur cette loi de physique : l'air mélangé à un liquide ne traverse pas les capillaires. Introduit dans les veines, l'air arrive dans le ventricule droit, pénètre dans l'artère pulmonaire et s'arrête aux capillaires du poumon qu'il bouche, d'où la mort presque immédiate lorsque la quantité d'air introduite est assez considérable.

Introduit dans les artères, ce que personne, que je sache, n'avait fait avant moi, l'air projeté du côté des capillaires s'y arrête ; si la pression est suffisamment forte et l'organe peu résistant, les capillaires se brisent et il survient un épanchement de sang. Ce phénomène se produit, que l'injection soit faite par le bout central ou par le bout périphérique de l'artère, car l'air, injecté par le bout périphérique, revient dans le bout central par des anastomoses situées au-dessus du bout injecté, sans qu'une seule bulle traverse les capillaires et passe dans la veine. Pour vérifier cette assertion, faites l'expérience suivante : mettez sous l'eau une cuisse de chien amputée à sa racine ; injectez de l'air par l'artère fémorale, vous verrez les bulles d'air sortir d'artérioles situées sur la coupe ; pas une seule ne sortira par la veine. — C'est de cette façon que j'ai pu, après bien des hypothèses et des recherches, expliquer le fait si étonnant d'une paraplégie complète survenue subitement chez un chien dans l'artère fémorale duquel je venais d'injecter de l'air. Je trouvai le renflement lombaire de la moelle réduit en bouillie noirâtre.

Si l'air atmosphérique injecté dans la fémorale agit surtout sur la moelle, il agit sur l'encéphale lorsqu'on l'injecte par la carotide primitive : l'action dans ce cas est d'une énergie extraordinaire ; quelques centimètres cubes d'air suffisent pour tuer un chien de forte taille. L'animal ne meurt pas subitement ; il présente les mêmes phénomènes qu'un homme atteint de fracture de la base du crâne avec épanchement. Dans une opération sur le cou, on ne voit pas bien le mécanisme suivant lequel l'air pénétrerait dans les artères ; il n'est pas toutefois inutile de savoir que, s'il survenait, cet accident serait plus grave encore peut-être que la pénétration de l'air dans les veines. Injecté dans les veines, l'air agit sur le système cardio-pulmonaire ; injecté dans les artères, il agit spécialement sur le système nerveux.

Le *premier espace* est compris entre la peau et le feuillet superficiel. Il renferme le muscle peaucier, une couche cellulo-graisseuse plus ou moins abondante, et les branches du plexus cervical superficiel. Il est le siège du phlegmon superficiel ou sous-cutané du cou. Ce phlegmon suppure le plus souvent et présente une grande tendance à l'extension, puisque l'espace est commun à toute la région cervicale. C'est sans nul doute à cette catégorie d'abcès, assez rares d'ailleurs, qu'il faut rattacher le cas curieux, rapporté par Lamotte, d'un jeune malade atteint d'un abcès qui occupait toute l'étendue du cou, à l'exception de la nuque. « La gorge était gonflée de manière qu'elle était à l'uni du menton. » Une seule incision suffit à guérir le malade en quelques jours.

Le *deuxième espace* est circonscrit par le feuillet superficiel en dehors et le feuillet moyen en dedans. Très étroit en haut, où les deux aponévroses se touchent, le second espace offre en bas une profondeur égale à l'épaisseur du sternum et de la clavicule. Il est rempli par une masse considérable de tissu cellulaire lâche, lamelleux, contenant dans ses mailles une graisse de couleur rougeâtre et quelques ganglions lymphatiques. C'est dans le deuxième espace que se développent la plupart des abcès du cou. L'inflammation phlegmoneuse débute le plus souvent par les ganglions placés au voisinage de l'angle de la mâchoire sous le muscle sterno-cléido-mastoïdien et se propage plus ou moins loin. Elle reste ordinairement limitée à la région latérale du cou, mais descend quelquefois jusqu'à la clavicule. Lorsque le phlegmon, très étendu, occupe le deuxième espace tout entier, il constitue ce que Dupuytren appelait le ***phlegmon large :*** le foyer est bridé en arrière par le feuillet moyen, qui, heureusement, résiste le plus souvent : d'où l'absence de la dyspnée signalée par Dupuytren. J'ai pu, dans un cas de phlegmon large, après avoir fait une incision, sentir avec le doigt le feuillet moyen fortement tendu. L'abcès ne rencontre en avant que l'aponévrose superficielle, qui offre peu de résistance : aussi a-t-il une tendance à s'ouvrir spontanément à la peau.

Jetez un coup d'œil sur la figure 150, et vous comprendrez aisément comment l'abcès du deuxième espace, lorsqu'il est limité aux parties latérales du cou, peut venir faire saillie soit en avant, soit en arrière du muscle sterno-cléido-mastoïdien, soit dans les deux points à la fois.

Le *troisième espace* est le plus large de tous : limité en avant et sur les côtés par le feuillet moyen ou sterno-claviculaire, il l'est en arrière par le feuillet prévertébral.

Cet espace renferme tous les organes essentiels du cou : les veines jugulaires antérieures superficielle et profonde, le canal laryngo-trachéal, le paquet vasculo-nerveux du cou, l'œsophage, l'origine du plexus brachial, l'artère sous-clavière, etc., contenus dans des gaînes celluleuses secondaires qui ne changent en rien la topographie générale de cet espace. Il contient, outre les organes précédents, une certaine quantité de tissu cellulaire lâche qui ressemble à une séreuse, ce qu'expliquent les mouvements incessants du canal laryngo-trachéal et de l'œsophage.

Selon qu'on examine cet espace sur la figure 152 ou sur la figure 153, on voit qu'il communique directement en bas avec la cavité thoracique ou avec l'aisselle. En conséquence, les abcès du cou, primitivement développés dans le troisième espace, ou qui y pénétreront à la suite de l'ulcération du feuillet sterno-claviculaire ou du feuillet prévertébral, qui lui servent de limites, ces abcès, dis-je,

fuseront vers les médiastins ou vers le creux de l'aisselle, ce qui leur donne une gravité particulière. On conçoit aussi qu'une tumeur développée dans cet espace, surtout dans la portion sus-sternale, où l'aponévrose moyenne est plus résistante et fortement tendue, ne puisse que très difficilement évoluer du côté de la peau et détermine des phénomènes de compression sur les organes qui y sont contenus. C'est une conséquence qu'Allan Burns avait déjà tirée de sa découverte. Un prolongement du corps thyroïde produirait un résultat identique.

Le *quatrième espace* est extrêmement resserré, puisque le feuillet prévertébral est appliqué sur la colonne vertébrale. Le nerf grand sympathique s'y trouve compris dans un dédoublement du feuillet prévertébral, et par conséquent dans une gaîne différente de celle des gros vaisseaux du cou. On y trouve encore les muscles prévertébraux, le scalène antérieur, le nerf phrénique, l'artère et la veine vertébrales dans le canal des apophyses transverses et du tissu cellulaire. C'est dans cet espace que siègent les abcès par congestion provenant de la colonne vertébrale.

En résumé, faisant abstraction de la division ordinaire des abcès en chauds et froids, applicable au cou comme partout ailleurs ; faisant également abstraction des variétés que j'ai mentionnées dans le cours de la description : abcès sus-hyoïdien, abcès de la gaîne du sterno-mastoïdien, abcès thyro-hyoïdien, etc., on peut, au point de vue anatomique, diviser les abcès du cou en quatre grandes classes correspondant aux quatre espaces que circonscrivent les plans aponévrotiques. Au point de vue pratique, on peut toutefois les réduire à deux, suivant que le pus siège en avant du feuillet sterno-claviculaire, ou en arrière de ce feuillet. Cette dernière division est capitale, car dans le premier cas le pus a tendance à se porter à l'extérieur, tandis que dans le second il fuse dans le médiastin ou dans le creux de l'aisselle.

Face postérieure du cou ou région de la nuque.

La protubérance occipitale externe et la ligne courbe occipitale supérieure en haut, l'apophyse épineuse de la septième vertèbre cervicale en bas et le bord antérieur du muscle trapèze sur les côtés, constituent les limites de la *nuque*.

Très courte lorsque la tête est dans l'extension, cette région s'agrandit considérablement par la flexion de la tête. Concave dans le sens vertical et convexe transversalement, elle présente à sa partie supérieure, sur la ligne médiane, une dépression appelée *fossette de la nuque*. Cette fossette correspond au trou occipital.

Les apophyses épineuses des vertèbres cervicales sont, pour la plupart, masquées par la saillie des muscles, et l'on ne sent guère que celles des sixième et septième : aussi l'exploration de la nuque ne donne-t-elle que peu de renseignements sur le déplacement des quatre ou cinq premières.

Les couches dont se compose la région en procédant d'arrière en avant sont les suivantes :

1° La peau ; 2° une couche cellulo-graisseuse ; 3° l'aponévrose d'enveloppe du cou ; 4° une première couche musculaire superficielle formée par le muscle trapèze et la partie supérieure du muscle sterno-cléido-mastoïdien ; 5° une deuxième couche musculaire formée de haut en bas par une très petite portion du muscle grand complexus, une partie du splénius, par l'angulaire de l'omo-

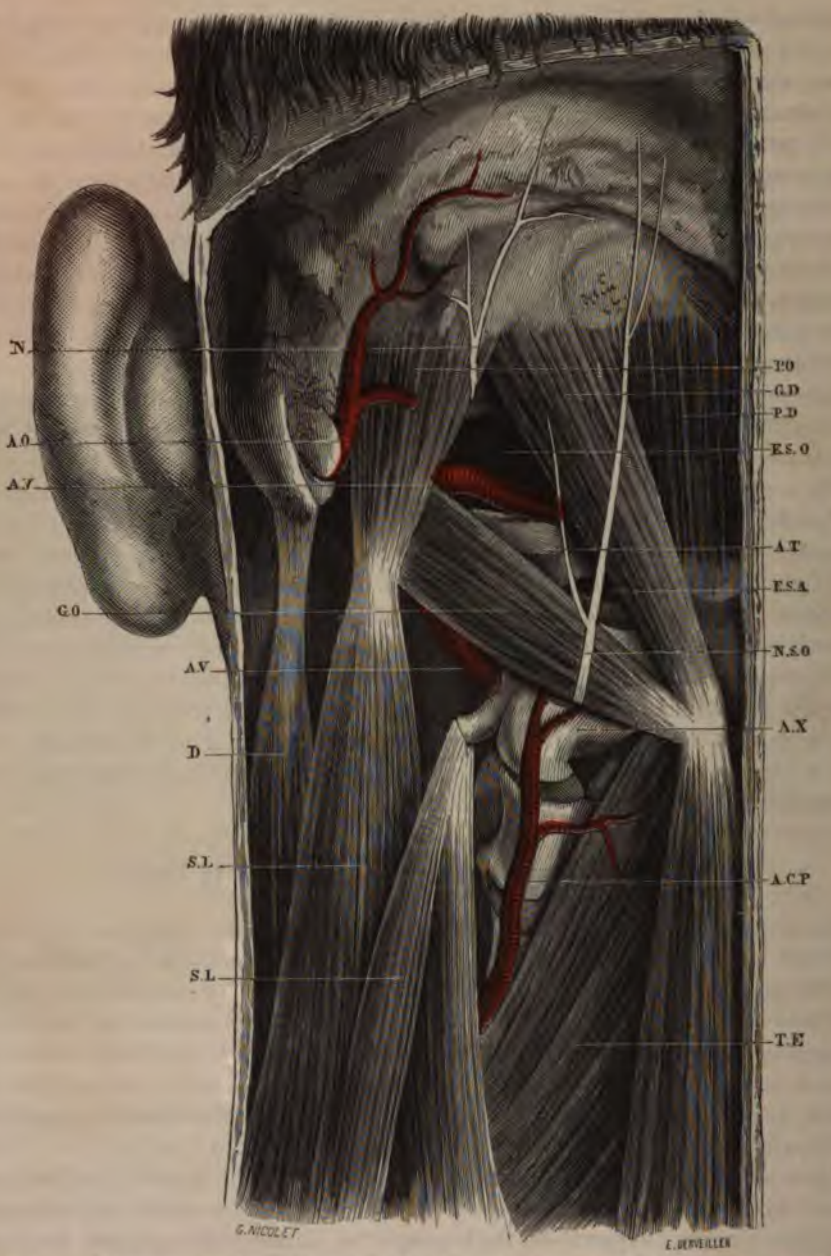

Fig. 154. — *Région profonde de la nuque (la tête est dans une forte flexion).* (Grandeur naturelle; adulte.)

ACP, artère cervicale profonde.
AO, artère occipitale.
AT, atlas.
AV, artère vertébrale.
AX, axis.
D, ventre postérieur du muscle digastrique.
ESA, espace compris entre l'atlas et l'axis.
ESO, espace compris entre l'occipital et l'atlas.
GD, muscle grand droit postérieur.
GO, muscle grand oblique.
N, branche postérieure de la 1re paire cervicale.
NSO, branche postérieure de la 2e paire cervicale ou grand nerf sous-occipital.
PD, muscle petit droit postérieur.
PO, muscle petit oblique.
SL, muscle sacro-lombaire.
TE, muscle transversaire épineux.

plate, la partie du bord supérieur du petit dentelé qui déborde en haut le rhomboïde, et le muscle rhomboïde lui-même ; 6° la partie inférieure du splénius et les faisceaux de renforcement les plus élevés du muscle sacro-lombaire ; 7° le grand et le petit complexus ; 8° un dernier plan musculaire profond formé en bas par les faisceaux les plus élevés du muscle transversaire épineux, en haut par les deux muscles droits et les deux obliques postérieurs ; 9° le squelette formé par la colonne cervicale.

La peau de la nuque, très épaisse, adhère intimement à la couche graisseuse ainsi qu'au plan aponévrotique sous-jacent. Elle présente sous ce rapport les caractères que nous avons assignés à la peau du cuir chevelu, c'est-à-dire que les trois couches semblent n'en faire qu'une seule, mais elle en diffère essentiellement en ce que, loin de glisser facilement sur les parties profondes à l'aide d'une couche lamelleuse très lâche, elle est si intimement unie à la gaîne du trapèze qu'on ne l'en isole qu'avec peine. Très prononcée en haut, cette disposition diminue de plus en plus en approchant de la partie inférieure.

Recouverte en haut par les cheveux, la peau de la nuque renferme une quantité considérable de glandes sébacées qui sont fréquemment le point de départ d'abcès furonculeux. La nuque est le siège de prédilection de l'anthrax : celui-ci ne s'arrête souvent, quoi qu'on fasse, qu'après avoir envahi successivement tous les points de la région : c'est pourquoi j'ai pris comme règle de conduite de ne jamais faire les grandes incisions classiques lorsque l'anthrax est peu douloureux. L'incision débride les tissus, soulage beaucoup les malades, mais n'arrête pas la marche de la maladie. C'est à l'adhérence extrême de la peau que sont dues les violentes douleurs qui accompagnent ordinairement cette affection.

On rencontre dans la couche graisseuse sous-cutanée les branches terminales du grand nerf sous-occipital, et l'on a attribué à la lésion de ce nerf les cas de tétanos produits par un séton. La région de la nuque est, en effet, le lieu d'élection pour l'application de cet exutoire jadis si employé et si profondément oublié de nos jours. La pratique du séton était basée sur une prétendue sympathie entre la nuque et l'appareil de la vision, en sorte que tous les malheureux amaurotiques étaient indistinctement condamnés à ce supplice. Grâce à l'ophthalmoscope, il nous est permis aujourd'hui de voir clair dans la grande classe des amauroses et de distinguer les cas rares où le séton est indiqué.

L'aponévrose cervicale, renflée sur la ligne médiane, s'attache solidement à la protubérance occipitale externe et au sommet des dernières apophyses épineuses cervicales ; elle constitue le ligament cervical postérieur, rudimentaire chez l'homme, très développé chez les quadrupèdes.

Les muscles de la nuque, enveloppés dans des gaînes spéciales, ont pour fonction principale de maintenir la tête étendue sur la colonne vertébrale. Longet démontra, en 1845, que la section de ces muscles déterminait des troubles graves dans la station et la locomotion des animaux, troubles que Magendie avait attribués à la soustraction du liquide céphalo-rachidien. D'après Longet, ils étaient le résultat de la distension de la moelle, allongée par la chute de la tête en bas et en avant.

En serait-il de même chez l'homme ? La tête de l'homme est disposée de façon à se maintenir en équilibre sur la colonne vertébrale sans le secours des muscles de la nuque, et les articulations de la tête avec le cou sont suffisantes pour produire ce résultat. J'en trouve la confirmation dans le fait suivant : un

cordonnier s'était littéralement coupé en travers, avec son tranchet, tous les muscles de la nuque jusqu'au trou occipital. En inclinant la tête en avant, on apercevait nettement le bulbe dans la hauteur de l'espace occipito-atloïdien. Or, ce malade ne présentait aucun des phénomènes décrits par Longet. Il succomba brusquement quelques heures après son entrée à l'hôpital. Les muscles du triangle sous-occipital étaient divisés: l'artère vertébrale, découverte au fond de la plaie, avait été respectée.

Les muscles de la nuque, et principalement le trapèze et le complexus, sont susceptibles de se rétracter et de déterminer un torticolis étudié, en 1878, par M. Delore (de Lyon) sous le nom de *torticolis postérieur*. D'après cet auteur, il serait même beaucoup plus fréquent que le torticolis dû à la rétraction du muscle sterno-cléido-mastoïdien. La déviation est d'ailleurs la même dans les deux cas, c'est-à-dire que la tête est inclinée du côté malade et la face tournée du côté opposé. La colonne cervicale est concave du côté rétracté; elle est convexe du côté opposé, d'où l'existence d'une saillie considérable des muscles et des apophyses transverses. Dans le cas de rétraction du splénius, la tête serait inclinée et tournée du même côté, mais il ne semble pas qu'on ait, jusqu'à présent, observé la rétraction isolée de ce muscle.

La ténotomie, qui réussit généralement bien dans la rétraction du sterno-mastoïdien, n'offre que peu de ressource dans le torticolis postérieur et n'est même presque jamais applicable. Le meilleur traitement, et c'est celui que préconise M. Delore, consiste à endormir le malade et à opérer des manœuvres de redressement. On applique immédiatement un appareil inamovible pour fixer la position conquise. Les divers colliers orthopédiques remplissent moins bien l'indication et sont plus difficilement supportés. M. Delore se sert d'un appareil silicaté; je préfère la tarlatane plâtrée telle que nous l'employons pour les fractures de jambe. J'ai obtenu par cette méthode un très beau succès, en 1877, sur une petite fille chez laquelle je dus recourir trois fois à l'anesthésie.

L'existence d'une arthrite vertébrale (cause fréquente du torticolis postérieur) ne doit pas être un obstacle au redressement.

Les plaies de la nuque, même celles qui intéressent les muscles, donnent peu de sang et ne sont en général graves que si elles atteignent une grande profondeur. Larrey cite dans sa Clinique le fait curieux d'un chasseur à cheval atteint, en Égypte, d'un coup de sabre qui divisa les parties molles de la région, y compris les muscles, depuis la protubérance occipitale jusqu'à la sixième vertèbre cervicale, dont l'apophyse épineuse fut rompue. Larrey releva et sutura ce vaste lambeau, après avoir établi une contre-ouverture à sa base. Deux mois après, le chasseur rentrait au régiment, mais privé de ses facultés génésiques.

Le grand complexus est séparé de la couche sous-jacente par du tissu cellulaire non serré comme dans les autres points de la région.

Le muscle enlevé, on rencontre la partie la plus importante de la nuque, celle que j'ai représentée figure 154. On pourrait la décrire à part sous le nom de *région sous-occipitale*. On y trouve tout d'abord un triangle dont les bords sont formés par les grand et petit obliques et par le grand droit postérieur. En dedans du grand droit, et sur un plan plus profond; se trouve le petit droit postérieur.

Du bord inférieur du petit oblique se dégage la branche postérieure de la première paire cervicale; au-dessous du grand oblique et plus près de la ligne

médiane apparaît la branche beaucoup plus volumineuse de la deuxième paire cervicale, appelée encore grand nerf sous-occipital.

Nous y rencontrons trois artères, dont une surtout très importante, la vertébrale. Les deux autres sont l'occipitale (AO) et la terminaison de la cervicale profonde (ACP). Une quatrième artère, la cervicale transverse, fait encore partie de la région de la nuque, mais se distribue à la partie inférieure.

L'artère vertébrale, sortie du canal que lui fournit l'apophyse transverse de l'axis, se porte en avant de l'apophyse transverse de l'atlas qu'elle embrasse dans sa concavité ; elle devient horizontale, s'infléchit légèrement, s'applique dans une gouttière que lui offre l'arc postérieur de l'atlas, disparaît sous le muscle grand droit postérieur pour redevenir ascendante, et pénètre dans la cavité crânienne.

Quoique très profondément située, l'artère vertébrale est susceptible d'être blessée dans son passage à travers le triangle sous-occipital ; Denonvilliers en rappelle cinq exemples.

Les veines de la nuque suivent, en général, le trajet des artères et ne présentent rien de particulier à noter, si ce n'est qu'elles communiquent par des anastomoses avec les sinus latéraux. De cette communication résulte, pour les anthrax de la nuque, une gravité spéciale : la phlébite des sinus, accident toujours mortel, peut en être la conséquence.

Au-dessous du triangle sous-occipital nous trouvons le squelette de la région.

A partir de l'axis, les lames vertébrales s'imbriquent l'une sur l'autre de façon à fermer le canal rachidien, mais il est loin d'en être de même entre l'occipital, l'atlas et l'axis. Il existe entre ces trois pièces osseuses deux espaces (ESO et ESA, fig. 154) à travers lesquels on aperçoit les enveloppes de la moelle. Ces espaces sont d'autant plus larges que la tête est plus fléchie. A l'espace compris entre l'occipital et l'atlas correspond le bulbe et même la partie la plus importante du bulbe, celle que Flourens appela nœud vital. La moelle épinière et le bulbe rachidien sont donc très mal protégés par le squelette de la région sous-occipitale ; il en résulte pour les plaies profondes de la nuque une extrême gravité : un instrument piquant très étroit, introduit par la fossette sous-occipitale, pénétrerait aisément à travers l'espace occipito-atloïdien jusqu'au bulbe et déterminerait une mort immédiate sans désordres extérieurs appréciables. Le médecin légiste ne doit pas oublier ce détail.

Je dois m'arrêter un instant sur l'union de la tête avec la colonne vertébrale, qui se fait au moyen des articulations occipito-atloïdienne, occipito-axoïdienne et atloïdo-axoïdienne.

Articulation occipito-atloïdienne. — Deux condyles à surface convexe du côté de l'occipital et deux cavités articulaires concaves du côté de l'atlas constituent les surfaces articulaires qui s'unissent par arthrodie. Il existe quatre ligaments : l'un antérieur, ligament occipito-atloïdien antérieur, s'attache en haut à l'apophyse basilaire et en bas au tubercule de l'arc antérieur de l'atlas ; il est placé immédiatement en arrière des muscles grands droits antérieurs ; l'autre postérieur, ligament occipito-atloïdien postérieur, beaucoup moins résistant que le précédent, s'étend de l'arc postérieur de l'atlas au pourtour du trou occipital.

Les deux ligaments latéraux externe et interne s'attachent d'une part à l'occipital immédiatement en dehors des surfaces articulaires, et d'autre part sur les côtés des apophyses articulaires supérieures de l'atlas.

Cette articulation est douée d'un mouvement de flexion et d'extension, elle n'en possède pas d'autres ; les mouvements de rotation se passent entre l'atlas et l'axis, et les mouvements de flexion latérale, dans les autres vertèbres cervicales.

Articulation occipito-axoïdienne. — Il n'existe pas, à proprement parler, d'articulation entre l'occipital et l'axis, puisque nulle part les surfaces osseuses ne sont en contact, mais ces os sont néanmoins très solidement unis entre eux. Cette union se fait par trois ligaments, un médian et deux latéraux. Le ligament médian, occipito-axoïdien, part en haut du pourtour du trou occipital et se confond avec le grand surtout ligamenteux postérieur par ses fibres les plus superficielles. Ses fibres moyennes s'attachent au corps de l'axis en dehors de l'apophyse odontoïde ; les fibres profondes s'insèrent sur le bord supérieur du ligament transverse, que j'indiquerai tout à l'heure, pour constituer le ligament *cruciforme.*

Les ligaments latéraux, *odontoïdiens latéraux*, au nombre de deux, sont constitués par un faisceau fibreux court, épais et très résistant. Ils s'insèrent en haut, de chaque côté du trou occipital, dans une dépression située en dedans des condyles, se dirigent ensuite un peu obliquement en bas vers la ligne médiane, et se fixent sur le sommet de l'apophyse odontoïde.

Articulation atloïdo-axoïdienne. — L'axis est uni à l'atlas par son corps, par son apophyse épineuse et par ses apophyses articulaires, à l'aide de ligaments qui ne présentent rien de spécial à noter. Il n'en est pas de même de l'articulation odonto-atloïdienne.

Je rappelle (voir les figures 113 et 114) que de la face supérieure de l'axis se détache une grosse apophyse dirigée verticalement, l'apophyse odontoïde, dont le sommet déborde l'atlas en haut et va jusqu'à la rencontre de l'apophyse basilaire.

La face antérieure de l'apophyse odontoïde s'articule avec la face postérieure de l'arc antérieur de l'atlas. Un ligament *transverse*, très puissant, s'étend d'une masse latérale de l'atlas à l'autre, de façon à diviser le trou que limitent les arcs de l'atlas en deux parties, l'une antérieure, beaucoup plus petite, l'autre postérieure, plus grande. L'antérieure est destinée à recevoir l'apophyse odontoïde, la postérieure contient la moelle et ses enveloppes, ou plutôt le bulbe rachidien. L'apophyse odontoïde est donc enserrée au niveau de son collet par l'anneau ostéo-fibreux que forment la facette articulaire de l'atlas et le ligament transverse. C'est le type de l'articulation pivotante. Il existe pour cette articulation deux synoviales : l'une entre l'atlas et l'apophyse odontoïde, l'autre entre cette même apophyse et la face concave du ligament transverse.

Le bulbe rachidien n'est donc séparé de l'apophyse odontoïde que par le ligament transverse. Qu'une cause quelconque vienne à déchirer ou à détruire ce ligament, l'apophyse pourra comprimer le bulbe et produire une mort instantanée. Cet accident survient dans deux conditions : à la suite d'un traumatisme, ou comme conséquence d'une lésion pathologique.

Une luxation de l'atlas sur l'axis en avant ne saurait se produire sans déterminer la compression du bulbe, à moins que, circonstance favorable, l'apophyse odontoïde n'ait été fracturée à sa base. Cette luxation traumatique est fort rare, grâce à la puissance des moyens d'union et aussi à ce que les mouvements exagérés de flexion et de torsion qui produisent ces luxations se passent entre

les troisième, quatrième et cinquième cervicales: aussi est-ce à ce niveau, ainsi que je l'ai fait remarquer en étudiant le rachis, qu'on observe le plus ordinairement la luxation des vertèbres cervicales. On avait pensé que dans la pendaison l'atlas se luxait sur l'axis, ce qui déterminait la mort, mais il n'en est rien: la mort survient par asphyxie comme dans la strangulation simple.

La luxation pathologique présente un plus vif intérêt, car on peut essayer de la prévenir.

Les articulations de la tête avec le cou sont susceptibles, comme toutes les autres, d'être affectées de tumeur blanche. On désigne cette affection sous le nom de *mal sous-occipital*. Elle produit une série de symptômes, et en particulier une raideur du cou telle que le malade se meut tout d'une pièce et immobilise instinctivement sa tête avec les deux mains quand il veut exécuter un mouvement de rotation. Les cartilages se décortiquent, se détruisent peu à peu, des abcès se produisent, les ligaments se ramollissent, se laissent distendre, finissent par disparaître, etc., bref, l'apophyse odontoïde cesse d'être fixée; la tête se porte peu à peu en avant, l'atlas se luxe sur l'axis, et le malade meurt subitement en exécutant le plus léger mouvement. Je me rappelle un jeune homme atteint du mal sous-occipital, qui, voulant descendre de son lit, commença par s'asseoir sur le bord pour opérer la descente en deux temps: il mourut instantanément en mettant le pied à terre. Malgaigne signale des cas de luxation pathologique dans lesquels, le déplacement s'étant fait lentement, la moelle a pu se garer sur l'un des côtés du canal, très large en ce point, et éviter la compression.

La conséquence pratique à tirer de ces faits est qu'il faut immobiliser absolument la tête et le cou des sujets atteints de tumeur blanche cervicale. J'emploie à cet effet une sorte de minerve que je construis avec de la tarlatane plâtrée, comme pour les fractures de jambe.

Des ganglions lymphatiques du cou.

Le cou ne présente pas seulement des vaisseaux et des ganglions lymphatiques qui lui soient propres, comme les autres parties du corps, c'est encore un centre pour les vaisseaux lymphatiques des parties voisines: au cou, en effet, aboutissent les deux grands canaux collecteurs du chyle et de la lymphe, le *canal thoracique* et la *grande veine lymphatique*. Ces canaux occupent la partie la plus interne de la région sus claviculaire; le canal thoracique déverse son contenu dans la veine sous-clavière gauche, tandis que la grande veine lymphatique se rend dans la veine sous-clavière droite, à son confluent avec la jugulaire interne.

La présence de ces canaux complique encore les blessures déjà si graves de la région sus-claviculaire.

Les ganglions lymphatiques du cou peuvent être divisés en postérieurs et antéro-latéraux.

Les ganglions postérieurs (voy. p. 16, fig. 3) occupent la partie la plus élevée de la région de la nuque et sont encore appelés ganglions sous-occipitaux. Au nombre de deux ou trois, situés de chaque côté de la fossette de la nuque, ces ganglions reçoivent le groupe occipital des vaisseaux lymphatiques du cuir chevelu. Sans présenter rien de spécifique, l'engorgement de ces ganglions

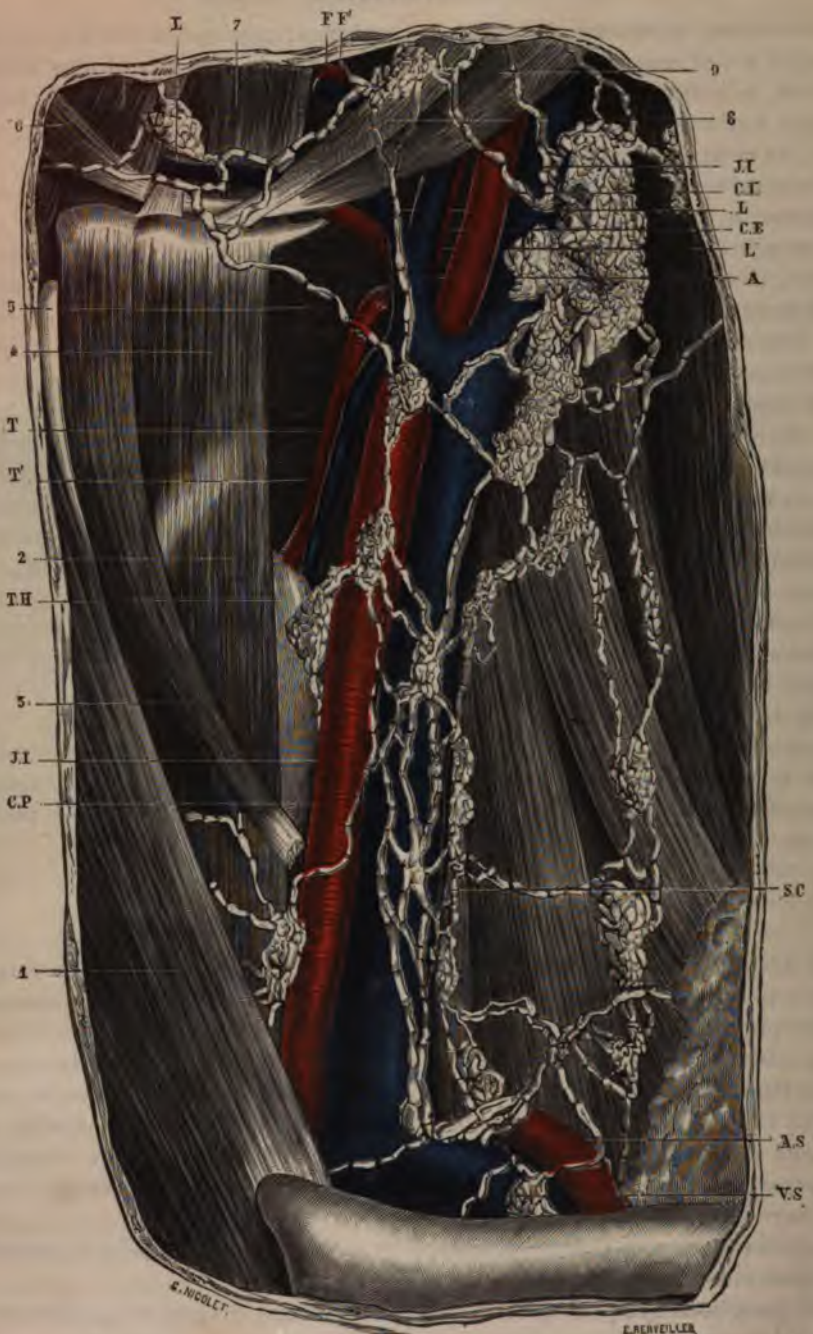

Fig. 155. — *Vaisseaux et ganglions lymphatiques du cou (côté gauche).* (Grandeur naturelle; adulte.)

A, grosse veine anastomotique.
AS, artère sous-clavière.
CE, carotide externe.
CI, carotide interne.
CP, artère carotide primitive.
F, artère faciale.
F', veine faciale.
JI, veine jugulaire interne.
L, veine linguale.
L' artère linguale.

s'observe souvent dans la syphilis, ce qui tient aux éruptions secondaires si fréquentes sur la peau du crâne. Il est extrêmement rare, au contraire, de les voir se tuméfier sous l'influence de la scrofule, ce qui établit une différence très remarquable entre l'aptitude pathologique des ganglions postérieurs et antérieurs du cou.

Les ganglions de la portion antéro-latérale se subdivisent comme cette portion elle-même en ganglions sus-hyoïdiens latéraux et médians, en ganglions sous-hyoïdiens, carotidiens, sus-claviculaires et rétro-pharyngiens. Ces derniers ont été bien étudiés par Gillette. Sur les enfants Gillette en a constamment trouvé deux, situés au-devant de l'axis, sur les côtés de la ligne médiane. Chez l'adulte, où les ganglions lymphatiques sont moins développés, il n'en existe souvent qu'un seul, désigné sous le nom de préaxoïdien par M. Sappey. Gillette pense, et je pense avec lui, que les abcès rétro-pharyngiens ont le plus souvent pour point de départ l'inflammation de ces ganglions.

Les vaisseaux lymphatiques provenant de la cavité buccale, des lèvres et de la langue, du pharynx, de l'œsophage, du larynx, de la trachée et du corps thyroïde, aboutissent aux ganglions sus et sous-hyoïdiens et carotidiens. D'après M. Sappey, il n'est pas rare de voir ceux mêmes qui naissent du tiers inférieur de l'œsophage suivre un long trajet pour aboutir aux ganglions qui entourent le tronc veineux brachio-céphalique gauche : l'engorgement de ces ganglions pourrait donc éclairer le diagnostic dans certains cas obscurs de cancer de l'œsophage.

Les ganglions du creux sus-claviculaire communiquent directement avec la chaîne de l'aisselle, qui reçoit elle-même les vaisseaux lymphatiques de la mamelle : aussi n'est-il pas rare de trouver, au-dessus de la clavicule, un engorgement ganglionnaire dans les cancers du sein, ce qu'il faut rechercher soigneusement, car il constitue une contre-indication formelle à l'opération.

De même, l'épithélioma des lèvres, de la langue, etc., s'accompagne presque toujours, à une période plus ou moins avancée, de l'engorgement des ganglions sus-hyoïdiens. Il n'est pas toujours facile de constater au début une induration ganglionnaire sous-maxillaire; le meilleur mode d'exploration consiste à appliquer un doigt sur le plancher de la bouche, tandis que l'autre main explore la région sus-hyoïdienne.

J'ai déjà fait observer que la plupart des phlegmons et abcès du cou ont pour point de départ une adénite.

A. Richard a cru trouver, dans les ganglions lymphatiques, l'origine de certains kystes congénitaux du cou.

Les ganglions de la région carotidienne, échelonnés tous le long des vaisseaux, sont surtout en contact avec la veine jugulaire interne. Un abcès développé dans ces ganglions pourra donc ulcérer la veine et déterminer une hémorrhagie mortelle, accident que j'ai déjà signalé comme plus spécialement propre aux abcès scarlatineux.

L'engorgement des ganglions carotidiens est susceptible, par la compression

SC, muscle scalène antérieur.
T, artère thyroïdienne supérieure.
T', veine thyroïdienne supérieure.
TH, corps thyroïde.
VS, veine sous-clavière.
1, muscle sterno-hyoïdien.
2, muscle sterno-thyroïdien.
3, muscle omoplato-hyoïdien.
4, muscle thyro-hyoïdien.
5, constricteur moyen du pharynx.
6, ventre antérieur du muscle digastrique.
7, muscle hyo-glosse.
8, muscle stylo-hyoïdien.
9, ventre postérieur du muscle digastrique.

qu'il exerce sur la jugulaire interne, de déterminer la formation dans ce vaisseau d'une thrombose qui peut s'étendre aux sinus de la dure-mère, accident dont j'ai signalé toute la gravité (p. 52). La simple compression de la jugulaire, sans production de thrombose, paraîtrait même, d'après certains faits signalés par M. Grenet, suffisante pour déterminer la production de concrétions sanguines dans les sinus longitudinal supérieur, latéral et occipital, uniquement par le ralentissement de la circulation.

Un détail de la plus haute importance, au point de vue opératoire, c'est que tous les ganglions lymphatiques du cou sont *sous-aponévrotiques*. Il ne faut donc jamais considérer comme insignifiante l'extirpation d'une tumeur ganglionnaire. Sans vouloir trancher ici la question discutée et discutable de l'opportunité de ces extirpations, je dirai qu'il est des cas, à mon avis, où l'opération est indiquée, quand, par exemple, la tumeur est limitée et a résisté obstinément aux traitements ordinaires: mais le chirurgien doit savoir qu'il peut être entraîné, au cours de son opération, beaucoup plus loin qu'il ne le pensait ; à un ganglion en succède un autre, et l'on arrive ainsi sur la gaîne vasculo-nerveuse du cou. Cela est encore bien plus vrai quand on opère pour une dégénérescence cancéreuse des ganglions, car ceux-ci forment une masse adhérente aux vaisseaux, et en particulier à la veine jugulaire interne, qui court grand risque d'être intéressée. Je pense qu'il vaut mieux alors s'abstenir d'opérer.

Les ganglions situés au-dessus du sternum sont bridés en avant par le feuillet moyen fortement tendu de l'aponévrose cervicale et peuvent, en s'hypertrophiant, comprimer la trachée, ce qu'on observe quelquefois dans l'adénite.

Les ganglions lymphatiques en général, et ceux du cou en particulier, sont susceptibles de s'hypertrophier tantôt isolément, tantôt en masse, et de subir un certain nombre de dégénérescences; ils constituent des lymphadénomes, lympho-sarcomes, lympho-carcinomes. Ces graves affections se rattachent à la pathologie générale du système lymphatique, dont tous les détails sont bien loin de nous être connus.

Développement de la face et du cou.

Dans les premières phases de la vie embryonnaire, les feuillets du blastoderme accolés affectent au-dessous du capuchon céphalique la forme de quatre lamelles latérales dont les extrémités convergent vers la ligne médiane. Ce sont les arcs branchiaux ou viscéraux, séparés par les fentes branchiales ou viscérales. Nous avons déjà indiqué le mode de développement de l'appareil lacrymal (p. 235) et des lèvres (p. 300); il nous reste à dire que le premier arc viscéral forme le maxillaire inférieur, et que, par les bourgeons latéraux qu'il envoie à la rencontre du bourgeon frontal, ce premier arc peut être considéré comme produisant à lui seul toutes les parties de la face, la bouche, le nez, les mâchoires, le palais.

Nous avons vu (p. 149) que l'oreille moyenne et l'oreille externe n'étaient qu'une transformation de la première fente branchiale ou pharyngienne. Au-dessous de cette fente se trouve le deuxième arc branchial qui fournit l'étrier et son muscle et concourt à la formation du cou par le développement, à ses dépens, de l'apophyse styloïde, du ligament styloïdien et de la petite corne de l'os hyoïde. Le troisième arc branchial forme le corps et les grandes cornes de

l'os hyoïde. Le quatrième donne naissance au larynx et à la plupart des parties molles du cou. C'est au point de convergence des deuxième et troisième arcs branchiaux que l'on voit apparaître la langue et l'épiglotte.

Mais, à un point de vue pratique, ce qu'il nous importe surtout de signaler, c'est l'existence des deux dernières fentes branchiales qui séparent les arcs dont nous venons de parler, et qui, dans les premières phases de la vie embryonnaire, laissent communiquer l'entonnoir pharyngien avec l'extérieur.

Normalement ces fentes s'oblitèrent de très bonne heure, mais l'oblitération peut être incomplète, d'où la possibilité de *fistules congénitales du cou.*

Les fistules congénitales du cou, dont l'histoire a été résumée par M. Sarrazin, puis par M. Duplay (1), sont pharyngiennes ou trachéales. Les premières peuvent être complètes, borgnes-externes et borgnes-internes. L'orifice externe peut être située latéralement, en un point quelconque entre l'articulation sterno-claviculaire et l'angle de la mâchoire.

L'orifice interne est toujours dans le pharynx. Il est rare d'observer l'oblitération spontanée de ces fistules. Comme leur traitement peut être dangereux, et que le plus souvent les inconvénients qu'elles occasionnent sont presque nuls, beaucoup de chirurgiens, dont je partage l'opinion, repoussent toute intervention.

Quant aux fistules dites trachéales, on en connaît quatre exemples : toutes les quatre étaient médianes et borgnes-externes : en réalité, la nature en est inconnue.

VI - 14 - 16.

(1) J'en ai publié et figuré un exemple remarquable dans mon *Traité de chirurgie clinique.*

QUATRIÈME SECTION

DU MEMBBE SUPÉRIEUR

Le *membre supérieur* est composé de quatre segments: l'*épaule*, le *bras*, l'*avant-bras* et la *main*. Entre le bras et l'avant-bras se trouve une région intermédiaire, le *coude*, de même qu'entre l'avant-bras et la main existe le *poignet*. Le membre thoracique sera donc étudié dans six chapitres successifs.

Rattaché solidement au tronc par sa racine et libre dans le reste de son étendue, le membre supérieur est l'organe de la préhension et du toucher. Les deux membres supérieurs agissent encore à la manière de deux balanciers et servent dans certaines circonstances à maintenir l'équilibre. Malgaigne a raconté l'histoire d'un coureur amputé de l'avant-bras gauche par Dupuytren et qui, voulant reprendre son métier, était obligé de faire des efforts continuels pour ne pas tomber du côté droit.

Le membre supérieur étant en communication directe avec le cou par ses vaisseaux et ses nerfs, il m'a semblé plus logique de l'étudier immédiatement après cette partie que d'en renvoyer la description après celle du bassin, ainsi que le font les auteurs.

CHAPITRE Ier

De l'épaule.

La définition de l'*épaule* n'est pas chose facile. Dans la pratique, il ne me semble pas y avoir de doute sur le sens qu'on doit donner à ce mot : l'épaule est constituée par le point de rencontre des trois os qui concourent à former l'articulation scapulo-humérale : l'omoplate, l'humérus et la clavicule; c'est la région qui a pour centre, pour organe principal, cette articulation. Nous nous comprenons très bien en chirurgie lorsque nous parlons d'une affection de l'épaule; cette expression éveille toujours l'idée d'une lésion articulaire ou périarticulaire; un abcès de l'aisselle n'est pas un abcès de l'épaule, une tumeur développée dans le creux sous-claviculaire n'est pas une tumeur de l'épaule ; et cependant, étant donné que l'épaule n'est que le point de jonction du membre supérieur avec le thorax, l'aisselle et le creux sous-claviculaire en font théoriquement partie. De là vient la difficulté.

Pour le chirurgien, l'épaule, c'est l'articulation scapulo-humérale avec les parties molles qui l'entourent immédiatement; pour l'anatomiste, l'épaule est beaucoup plus vaste, c'est toute la racine du membre thoracique. — C'est donc sous ce dernier point de vue que je dois l'envisager.

L'épaule comprend cinq régions :

A. La région claviculaire;

B. Le creux sous-claviculaire;

C. La région scapulaire (fosse sus-épineuse, sous-épineuse, sous-scapulaire);

D. La région scapulo-humérale;

E. Le creux de l'aisselle ou région axillaire.

A. — RÉGION CLAVICULAIRE.

La *région claviculaire* se divise en une partie médiane et deux latérales correspondant au corps et aux deux extrémités de la clavicule.

La partie médiane de la région comprend les couches suivantes : la peau, les fibres inférieures du peaucier, un feuillet aponévrotique, prolongation du feuillet superficiel de l'aponévrose cervicale, le périoste, l'os, le muscle sous-clavier, la veine et l'artère axillaires, le plexus brachial et la paroi thoracique.

Les couches superficielles sont très minces et permettent d'explorer la clavicule, soit avec l'œil, soit avec les doigts. Elles n'offrent rien de spécial à noter; je ferai seulement remarquer qu'au-dessous du peaucier se trouvent les filets de la branche sus-claviculaire du plexus cervical, lesquels, reposant directement sur un plan osseux, peuvent être facilement contusionnés. Je ne serais pas éloigné de croire que les douleurs extrêmement vives qui persistent, rarement il est vrai, à la suite d'une fracture de la clavicule, mais dont j'ai vu un exemple frappant, sont dues à l'emprisonnement, dans le cal, d'un de ces filets nerveux.

Le périoste est épais et se laisse très facilement décoller de l'os, surtout chez les enfants. Ce caractère du périoste dans l'enfance n'est pas spécial à la clavicule, mais il offre en ce point un intérêt particulier. Il résulte, en effet, de l'épaisseur du périoste et de sa faible adhérence à l'os que celui-ci peut être rompu sans que le périoste soit déchiré : d'où l'absence fréquente de déplacement des fragments chez les enfants, ce qui peut induire en erreur : méconnaissant une fracture, on permettra les mouvements du bras, et il en pourra résulter une pseudarthrose.

Le périoste se continue à la face inférieure de la clavicule avec l'enveloppe fibreuse du muscle sous-clavier; grâce à cette disposition, la résection de l'os est relativement facile et exempte de dangers, malgré le voisinage des gros troncs vasculaires et nerveux, qui se trouvent protégés par toute l'épaisseur du sous-clavier. Cela est vrai, surtout s'il s'agit d'une nécrose ou d'une carie occupant même la totalité de l'os; mais, s'il s'agit d'un ostéo-sarcome volumineux la résection présente alors des dangers réels, à cause de l'adhérence possible des troncs vasculo-nerveux à sa face profonde. Pour les éviter, le meilleur procédé de résection consistera à décoller soigneusement le périoste à la partie moyenne de la clavicule, à passer au-dessous d'elle une scie à chaîne et, après l'avoir divisée en deux moitiés, à les enlever séparément.

Par sa situation superficielle, la clavicule est un des os les plus exposés aux

fractures par cause directe; remarquez de plus que la clavicule, jetée du thorax à l'épaule comme une sorte de pont suspendu, porte à faux vers sa partie moyenne. Malgré cela, les fractures par cause indirecte s'y observent le plus souvent, ce qui est dû, quoi qu'en dise Malgaigne, à la direction de l'os.

La clavicule présente en effet deux courbures en sens inverse qui l'ont fait comparer justement à un *S* italique allongé; l'une est interne, à convexité antérieure; l'autre est externe, à convexité postérieure. Quelle est la cause ordinaire des fractures de la clavicule? C'est une chute sur le moignon de l'épaule : or, dans cette chute, la clavicule se trouve serrée entre le sol et le sternum, auquel elle est solidement attachée; ses courbures normales tendent à s'exagérer et la fracture se produit au niveau de l'une d'elles, presque toujours à la courbure interne. La solution de continuité siège ordinairement à l'union du tiers

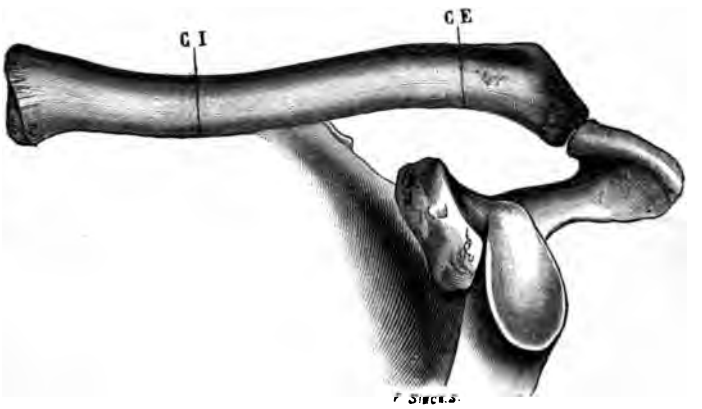

Fig. 156. — *Squelette de la région claviculaire.*

CE, courbure externe. — CI, courbure interne.

externe avec les deux tiers internes, lieu d'élection des fractures de la clavicule par cause indirecte. La clavicule peut céder en deux points à la fois, et l'on observe alors une fracture double avec fragment intermédiaire.

Ce mécanisme me paraît expliquer l'obliquité des fragments et les chevauchements énormes qui en résultent. Le déplacement étant beaucoup moindre à la suite des fractures directes, ne convient-il pas de chercher dans la cause de la fracture, plus peut-être que dans le mode de traitement employé, la raison de ces différences si grandes dans le résultat obtenu? Chacun sait l'extrême difficulté, je dirai même l'impossibilité, de maintenir réduites certaines fractures de la clavicule, tandis qu'avec le même appareil et dans les mains du même chirurgien d'autres guérissent sans difformité appréciable. Le mécanisme de la fracture doit donc, à mon avis, tenir une grande place pour l'appréciation du genre d'appareil qui a été employé.

Dans une chute sur le moignon de l'épaule, c'est la courbure interne qui s'exagère le plus souvent, et, comme cette courbure est allongée, on conçoit que l'os puisse céder en différents points, suivant l'inclinaison de l'épaule au moment du choc. Il cède parfois tout près de l'extrémité interne, et la fracture pourrait alors être confondue avec une luxation sterno-claviculaire. Mais la brisure peut se produire au niveau de la courbure externe qui est anguleuse et

d'un rayon beaucoup plus court que celui de la courbure interne : elle se fait alors toujours au même endroit. Je ne saurais m'expliquer autrement ces fractures indirectes de l'extrémité externe de la clavicule, qui siègent entre l'apophyse coracoïde et l'acromion et ne présentent, en général, d'autres symptômes qu'une douleur vive à la pression dans un point très limité.

La clavicule donne insertion par ses bords : en avant, au grand pectoral en dedans et au deltoïde en dehors ; en arrière, au sterno-cléido-mastoïdien en dedans et au trapèze en dehors. On a attribué à ces muscles une certaine action sur le déplacement des fragments, surtout au sterno-mastoïdien, qui porterait en haut et en arrière le fragment interne sur lequel il s'attache. Sans contester absolument cette action musculaire, je pense que la direction du choc joue un bien plus grand rôle dans le déplacement, car, si les muscles ont de l'influence sur le déplacement secondaire des fragments, ils n'en possèdent aucune sur le déplacement primitif.

La longueur moyenne de la clavicule est de 16 centimètres. Arrondie et presque cylindrique dans sa moitié interne, elle est aplatie dans sa moitié externe.

Au-dessous de la clavicule nous rencontrons le muscle sous-clavier, logé dans une gouttière que présente la face inférieure de l'os. Ce muscle, qui a la forme d'un fuseau, s'attache par son extrémité interne au cartilage de la première côte et en dehors à la clavicule. Il en résulte que dans une fracture du corps de la clavicule il contribue à porter le fragment externe en bas et en dedans. Il protège les vaisseaux et les nerfs axillaires contre l'action des fragments.

J'ai montré, en étudiant les aponévroses du cou (fig. 153), les connexions intimes qui rattachent le muscle sous-clavier au feuillet moyen de l'aponévrose cervicale et à la veine sous-clavière.

Au-dessous du muscle se rencontrent la veine et l'artère axillaires, le plexus brachial, qui affectent entre eux des rapports importants que je signalerai en étudiant le creux sous-claviculaire. A la suite d'une fracture, ces organes peuvent subir une compression telle que la résection du col devient nécessaire, ainsi que l'a fait M. Delens avec un succès complet (Société de chirurgie, séance du 8 juin 1881). Le bras, qui était complètement paralysé, recouvra l'intégrité de ses fonctions.

Des deux extrémités de la clavicule, l'une, interne, la tête, correspond à l'articulation sterno-claviculaire ; l'autre, externe, comprend la partie située entre l'apophyse coracoïde et l'articulation acromio-claviculaire.

Nous trouvons au-devant de l'*extrémité interne* de la clavicule les mêmes couches que sur la partie moyenne ; de plus, cette extrémité est croisée superficiellement par le faisceau sternal du muscle sterno-mastoïdien, et profondément elle donne attache au muscle sterno-cléido-hyoïdien.

L'*articulation sterno-claviculaire* appartient à la classe des articulations mobiles ou diarthroses ; elle représente un double emboîtement réciproque et possède deux membranes synoviales : les surfaces articulaires, en effet, ne s'unissent pas directement, mais avec les faces correspondantes d'un fibro-cartilage interarticulaire. Fixé en haut à la clavicule et en bas au sternum, ce fibro-cartilage, bien étudié par Gosselin, sert de moyen d'union, mais son principal but est d'amortir le choc entre les deux surfaces. Il apporte un sérieux obstacle au déplacement en haut de l'extrémité interne.

La clavicule ne s'articule pas seulement avec le sternum, mais encore avec le cartilage de la première côte.

Trois ligaments, l'un antérieur, l'autre postérieur et le troisième interclaviculaire, unissent la clavicule au sternum. Un quatrième ligament, extrêmement épais, appelé costo-claviculaire, l'attache solidement à la première côte.

Malgré ces divers moyens d'union, la clavicule se luxe assez fréquemment sur le sternum. L'extrémité interne se porte tantôt en avant, tantôt en arrière : elle peut se porter directement en haut. C'est ordinairement une pression violente exercée sur le moignon de l'épaule, soit d'arrière en avant, soit d'avant en arrière, qui fait basculer l'extrémité interne de la clavicule dans un sens opposé. Une cause adjuvante puissante de luxation en avant est une pression exercée sur l'autre moitié du thorax en sens inverse de celle qui est exercée sur le moignon de l'épaule. Dans la luxation en arrière, une action directe sur la clavicule

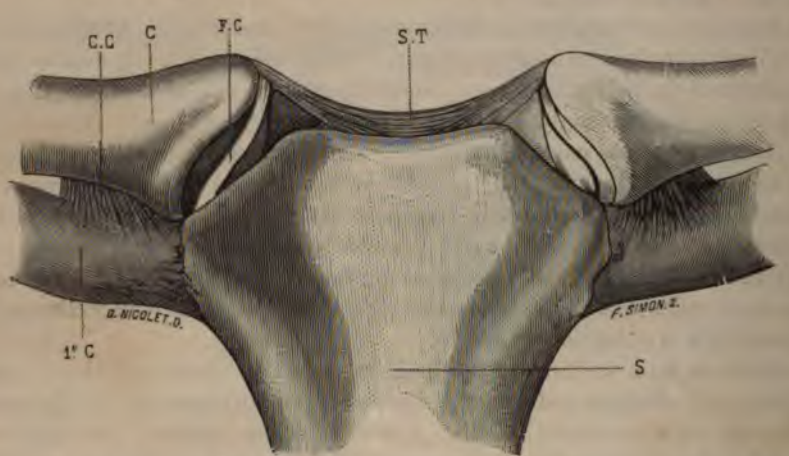

Fig. 157. — *Articulation sterno-claviculaire.* — Les surfaces articulaires ont été légèrement écartées l'une de l'autre pour laisser voir le fibro-cartilage interarticulaire.

C, clavicule.
CC, ligament costo-claviculaire.
1re C, première côte.
FC, fibro-cartilage interarticulaire.
S, sternum.
ST, ligament interclaviculaire.

paraît jouer le rôle prépondérant. On a remarqué que, dans cette variété, la tête de la clavicule était souvent en même temps portée en bas, presque cachée derrière la fourchette sternale : il est probable qu'au moment du choc l'épaule avait été portée en même temps en avant et en haut. La présence de la clavicule derrière le sternum détermine parfois des symptômes spéciaux. On a signalé une gêne notable de la respiration pouvant aller jusqu'à la suffocation, ainsi que de la difficulté dans la déglutition. J.-L. Petit observa des troubles graves résultant de la compression des vaisseaux, et A. Cooper a vu un cas où l'artère sous-clavière fut comprimée au point de supprimer le pouls radial.

Très faciles à réduire en général, surtout dans les déplacements en haut, où la tête de la clavicule se laisse déprimer comme une touche de piano, ces luxations sont très difficiles à maintenir réduites.

La luxation de l'extrémité interne de la clavicule est parfois spontanée ; un cas remarquable a été publié par H. Cazin dans les *Bulletins de la Société*

de chirurgie en 1873 : le sujet était atteint du mal de Pott avec atrophie de la moitié du thorax du même côté. On conçoit aisément le mécanisme.

L'*extrémité externe* de la région claviculaire est recouverte des mêmes couches superficielles que les autres points de la région; on y rencontre les filets de la branche sus-acromiale du plexus cervical. J'ai déjà parlé des fractures qu'on y observe, il me suffira d'ajouter quelques mots relativement à l'*articulation acromio-claviculaire* et à ses luxations.

Cette articulation est une arthrodie, douée par conséquent de très peu de mouvements; l'interligne articulaire est, suivant la remarque judicieuse de M. Grout, situé exactement sur le trajet d'une ligne verticale passant par la partie moyenne de la face antérieure du bras, notion très utile à connaître en clinique pour l'exploration du moignon de l'épaule. Deux ligaments unissent entre elles les surfaces articulaires : l'un, supérieur, très résistant; l'autre, inférieur, à peine marqué. Bien que les luxations de l'extrémité externe ne soient pas rares, elles seraient encore beaucoup plus communes, s'il n'existait d'autres moyens d'union pour la clavicule : celle-ci est, en effet, solidement fixée à la face supérieure de l'apophyse coracoïde par deux ligaments très résistants, distingués en antérieur, ou *trapézoïde*, et postérieur ou *conoïde*. Malgré cela on conçoit qu'un choc violent portant directement sur la clavicule d'avant en arrière ou d'arrière en avant en déchire les ligaments et produise une luxation : celle-ci ne peut être complète qu'à la condition que cette déchirure s'opère. Le moignon de l'épaule, n'étant plus maintenu écarté par la clavicule, tend à se rapprocher de la ligne médiane, et la luxation est presque toujours *sus-acromiale*. L'extrémité de l'os est plus ou moins portée en avant ou en arrière suivant le sens dans lequel s'est produit le choc ; elle est parfois tellement déjetée en arrière qu'elle pénètre dans les fibres du trapèze. La clavicule s'abaisse avec la plus grande facilité sous la pression du doigt, mais elle se relève tout de suite, en sorte qu'il est très difficile de la maintenir réduite. Au-dessous de la clavicule ainsi relevée et formant relief sous les téguments existe une dépression dans laquelle peut plonger le doigt : aussi n'est-il pas étonnant qu'à première vue cette lésion en ait parfois imposé pour une luxation de l'épaule, mais il suffit d'être prévenu pour éviter l'erreur, la facilité de la réduction et la reproduction immédiate du déplacement servent, parmi beaucoup d'autres signes, à établir le diagnostic. C'est tout au plus si, sous ce rapport, on pourrait confondre la luxation sus-acromiale avec une fracture du col de l'omoplate.

Une violence exercée sur l'extrémité externe de la clavicule dans le sens vertical peut encore déterminer une luxation qui sera alors *sous-acromiale*, mais les cas en sont tellement rares qu'on les compte depuis que J.-L. Petit a signalé le premier.

Que dire de la luxation *sous-coracoïdienne* de la clavicule? Sans doute, tout est possible ; dans les grands traumatismes, on rencontre les déplacements les plus invraisemblables ; cependant je voudrais voir celui-là pour y croire, car je ne conçois pas que la clavicule aille se loger sous l'apophyse coracoïde sans que les trois muscles qui s'y insèrent : coraco-brachial, courte portion du biceps et petit pectoral, aient été déchirés. A la rigueur, cela se pourrait rencontrer dans les arrachements ou les broiements de l'épaule, mais la luxation n'est plus alors qu'un épiphénomène.

La clavicule a pour fonction de maintenir l'épaule écartée du thorax, à la

manière d'un arc-boutant qui rattache ces deux parties l'une à l'autre. C'est pourquoi, la clavicule étant fracturée, l'épaule se rapproche du tronc ; de plus la clavicule s'oppose à la chute de l'épaule : d'où l'abaissement de celle-ci et sa projection en avant après la fracture. Moignon de l'épaule rapproché du tronc, abaissé et porté en avant, telles sont en effet les conséquences d'une fracture de la clavicule.

Malgaigne a dit avec raison que la clavicule sert à fixer la cavité glénoïde presque directement en dehors, en sorte que l'humérus se porte librement en dehors et assez librement en arrière. « Otez la clavicule, dit-il, la cavité glénoïde regardera en avant ; les mouvements en dehors et en arrière deviendront impossibles ; le chien, par exemple, nage en battant l eau en avant ; il ne saurait décrire l'arc de cercle que parcourt en dehors la main de l'homme. Il ne saurait ouvrir largement les bras, ni les étendre en croix, ni les élever en arrière et en dehors, ni porter les pattes derrière le cou, ni les croiser derrière le dos : ce sont là les mouvements que permet la clavicule. »

Ces divers mouvements sont peut-être moins complets lorsque la clavicule est consolidée vicieusement ou qu'une pseudarthrose a succédé à la fracture, mais ils se font. J'ai soigneusement examiné à ce point de vue un jeune homme atteint de pseudarthrose de la clavicule droite datant de l'enfance. Il exerce le métier pénible de garçon de café à Paris et possède l'usage absolument complet de son membre. Il n'éprouve de gêne qu'en portant un lourd fardeau sur l'épaule, ce dont rendent aisément compte les rapports de la face inférieure de la clavicule.

L'articulation sterno-claviculaire représente, ainsi que l'a fait remarquer Bichat, un centre mobile autour duquel s'exécutent les mouvements de circumduction de l'épaule, mouvements qui cesseraient d'exister en cas d'ankylose. Je ne sais si cette dernière affection a jamais été observée, mais on conçoit qu'elle puisse exister, et je pense que l'établissement d'une pseudarthrose de la clavicule rendrait à l'épaule l'amplitude de ses mouvements. Peut-être aussi une pseudarthrose de la clavicule serait-elle utile aux malades atteints d'une ankylose scapulo-humérale, en donnant plus de liberté aux mouvements de l'omoplate, qui ne serait ainsi rattachée au thorax que par les muscles. Ce sont là, bien entendu, de simples hypothèses, dont cependant la pratique, à un moment donné, pourrait peut-être tirer parti.

La clavicule est l'os dont le point d'ossification apparaît le premier ; c'est par contre l'un des derniers à posséder son ossification complète. L'extrémité interne, en effet, se développe par un point d'ossification indépendant de celui du corps et elle ne se soude au reste de l'os que vers l'âge de vingt ans. Je signale ce fait, car nous savons que le travail physiologique qui s'accomplit autour des épiphyses est assez souvent la source de phénomènes pathologiques graves.

B. — DU CREUX SOUS-CLAVICULAIRE.

Au-dessous de la clavicule existe une dépression qui fait pendant à celle qui est placée au-dessus ; on la désigne sous le nom de *creux sous-claviculaire*. Cette

PB', cordon superficiel du plexus brachial.
PP, muscle petit pectoral.
PV, prolongement de l'aponévrose sur la veine axillaire.
ST, espace correspondant au sommet du triangle sous-claviculaire.
V, veine collatérale croisant l'artère axillaire et se rendant dans la veine axillaire.
VA, veine axillaire.
VC, veine céphalique.

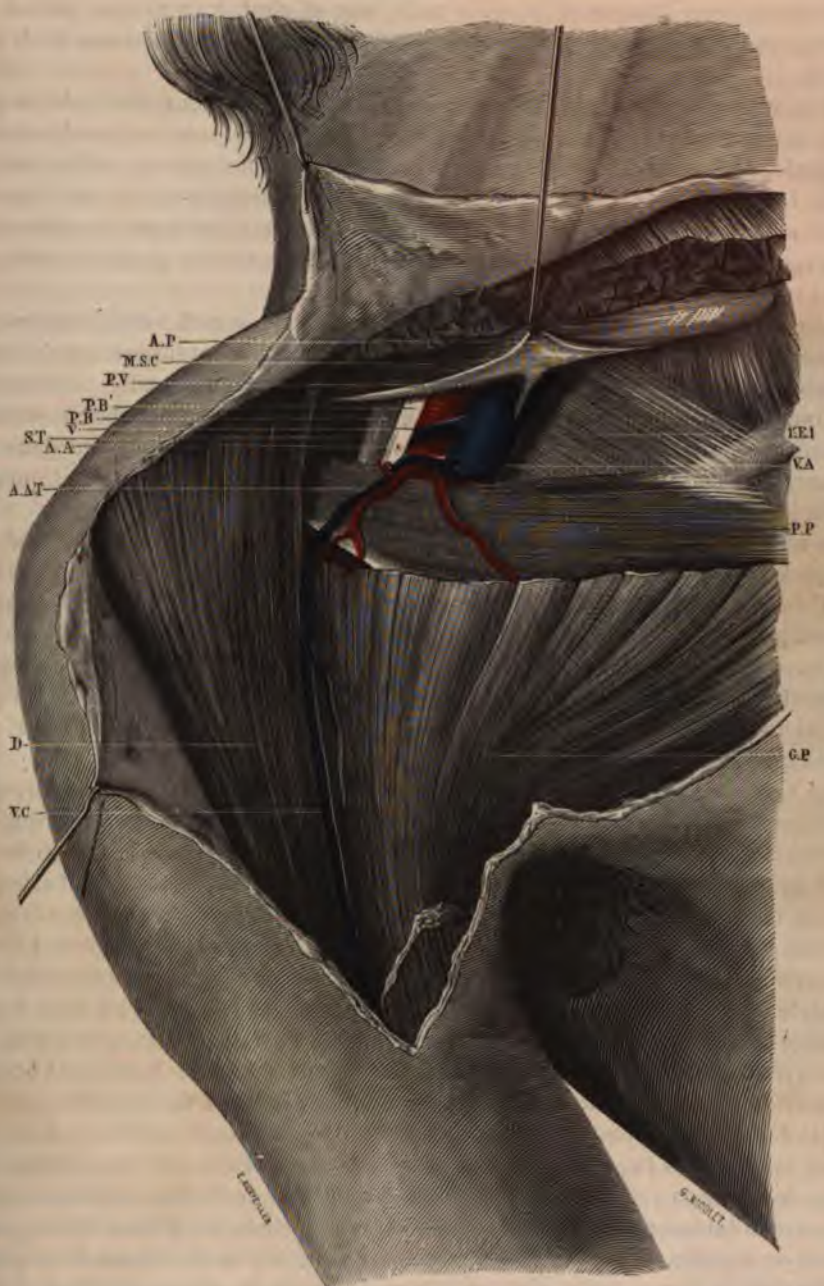

Fig. 158. — *Région du creux sous-claviculaire.* — La tête et le membre supérieur du sujet sont dans l'attitude où on les met pour pratiquer les opérations sur cette région. — Côté droit.

AA, artère axillaire.
AP, aponévrose du muscle sous-clavier, origine de l'aponévrose clavi-pectorale.
AAT, artère acromio-thoracique.
D, muscle deltoïde.
1er EI, premier espace intercostal correspondant à la base du triangle sous-claviculaire.
GP, muscle grand pectoral.
MSC, muscle sous-clavier.
PB, cordons profonds du plexus brachial.

région renferme l'artère et la veine axillaires, et c'est à ce niveau que se fait l'opération ainsi formulée : *ligature de l'artère axillaire au-dessous de la clavicule.*

Très variable suivant les sujets et les âges, le creux sous-claviculaire peut être complètement effacé, dans les cas de luxation sous-coracoïdienne de l'épaule, de fracture de la clavicule ; il peut être remplacé par une saillie, comme dans la luxation intra-coracoïdienne, dans un phlegmon de la paroi pectorale, etc. Si une femme atteinte d'un cancer du sein présente un effacement du creux sous-claviculaire, c'est que très probablement les ganglions lymphatiques sont envahis.

Après avoir enlevé les couches superficielles : peau, couche cellulo-graisseuse sous-cutanée et aponévrose superficielle, on trouve une première couche musculaire représentée par le muscle grand pectoral, puis une couche celluleuse ; viennent ensuite une aponévrose profonde, une deuxième couche musculaire constituée par le petit pectoral, le paquet vasculo-nerveux plongeant dans une atmosphère cellulo-graisseuse lâche renfermant des ganglions lymphatiques, et enfin la paroi costale.

Je n'ai rien à dire des couches superficielles ni du muscle grand pectoral, sur lesquels j'aurai l'occasion de revenir en décrivant la paroi antérieure du creux de l'aisselle. La véritable région sous-claviculaire apparaît lorsque le muscle grand pectoral a été enlevé ; elle offre l'aspect que j'ai représenté figure 158. Sa forme est triangulaire ; le sommet du triangle (ST) est dirigé en dehors et répond à l'apophyse coracoïde, recouverte elle-même par les fibres les plus antérieures du muscle deltoïde ; la base (1er EI) répond à la paroi costale au niveau du premier espace intercostal.

La clavicule et le muscle sous-clavier en forment le bord supérieur, et le petit pectoral le bord inférieur : d'où le nom de *triangle clavi-pectoral* qui sert encore à le désigner. L'aire de ce triangle est recouverte par une lame fibreuse (AP) qui part de l'aponévrose d'enveloppe du muscle sous-clavier, dont elle n'est que la continuation. Très solide à ce niveau, l'aponévrose *clavi-pectorale* se dédouble bientôt, de façon à envelopper complètement le petit pectoral. Elle est traversée d'avant en arrière par la veine céphalique (VC), qui, abandonnant l'interstice du grand pectoral et du deltoïde, se porte en arrière et en dedans pour se jeter dans la veine axillaire. Des branches de l'artère acromio-thoracique la traversent d'arrière en avant pour se rendre aux muscles. Nous nous occuperons de nouveau de cette aponévrose en étudiant le creux de l'aisselle.

Au-dessous de l'aponévrose, on trouve le paquet vasculo-nerveux. Ainsi que nous avons vu la jugulaire interne recouvrir une portion de la carotide primitive, de même la veine axillaire recouvre une partie de l'artère axillaire, qu'elle dépasse notablement en volume. Cette veine est située en dedans et un peu en avant de l'artère. Vient ensuite l'artère axillaire, située en dehors et un peu en arrière de la veine ; enfin, plus en dehors, les nerfs du plexus brachial. Un des cordons nerveux de ce plexus (PB′), celui qui touche l'artère, est situé exactement sur le même plan que ce vaisseau : d'où l'erreur commise dans cette région plus que dans aucune autre, consistant à prendre un nerf pour l'artère. Les autres cordons (PB) occupent un plan plus profond. Remarque importante : veine, artère et nerfs sont en contact *immédiat*, ce qui n'a lieu ni au-dessus ni au-dessous de cette région.

La clavicule et la première côte, qui vont bientôt s'unir ensemble, sont très rapprochées l'une de l'autre à la base du triangle et forment entre elles un angle très aigu. La veine axillaire occupe cet angle et repose directement sur la paroi costale. On conçoit comment une tumeur développée à la face inférieure de la clavicule pourrait gêner ou interrompre même la circulation dans les vaisseaux axillaires. Une forte pression exercée sur la clavicule produirait un résultat analogue, principalement sur la veine.

Le rapport du paquet vasculo-nerveux sous-claviculaire avec la paroi costale rend bien compte des phénomènes que produit parfois la tête de l'humérus déplacée en comprimant les vaisseaux et les nerfs contre cette paroi.

La figure 158 montre en PV l'adhérence de la veine axillaire avec l'aponévrose clavi-pectorale et fournit la raison du non-affaissement des parois veineuses lorsqu'on les divise. On voit, en même temps que la veine céphalique, une autre veine collatérale se diriger transversalement et croiser la face externe de l'artère, ce qui eût amené une difficulté de plus dans la ligature du vaisseau sur ce sujet.

De l'artère axillaire naît dans le triangle clavi-pectoral, immédiatement au-dessus du petit pectoral, une branche importante, l'acromio-thoracique. Cette artère se présente sous le bistouri de l'opérateur avant le tronc principal et doit être ménagée autant que possible, résultat que l'on obtient en se rapprochant de la clavicule.

Le paquet vasculo-nerveux est entouré de toutes parts par une abondante quantité de tissu cellulaire lamelleux, lâche, qui se continue avec celui du creux sus-claviculaire et du creux de l'aisselle, d'où la propagation facile des fusées purulentes dans ces diverses régions, d'où aussi les infiltrations sanguines dans le cas de plaie. On y trouve également de nombreux ganglions lymphatiques qui peuvent s'enflammer à la suite de la piqûre d'un doigt, par exemple, et être le point de départ d'un phlegmon grave. Je reviendrai, à propos de l'aisselle, sur ces phlegmons. Les ganglions s'engorgent fréquemment dans les cancers du sein et, par la compression qu'ils déterminent, sont cause de violentes douleurs sur le trajet des nerfs et de l'œdème du membre supérieur.

Est-il besoin de faire remarquer combien sont graves les plaies profondes du creux sous-claviculaire? L'anévrysme artériel, l'anévrysme artérioso-veineux, peuvent s'y développer, et je n'ai rien à ajouter ici à ce que j'ai déjà dit à propos des gros vaisseaux du cou.

Si l'on veut bien remarquer que depuis la sortie de l'artère sous-clavière d'entre les scalènes jusqu'à la naissance de la branche acromio-thoracique il ne naît aucune collatérale, on comprendra que la ligature de l'axillaire immédiatement au-dessous de la clavicule soit une bonne ligature au point de vue de la production du caillot; il faudra lier le plus près possible de l'os.

Voici sommairement les règles qui doivent présider à cette opération :

Pratiquer une incision horizontale au-dessous de la clavicule. L'incision ne doit pas être absolument parallèle au bord antérieur de cet os, mais partir du sommet de l'apophyse coracoïde, afin de découvrir plus facilement le bord supérieur du petit pectoral, qui constitue un point de repère précieux. Diviser successivement : la peau, la couche cellulo-graisseuse sous-cutanée, l'aponévrose superficielle, le muscle grand pectoral. On reconnaît que le muscle est divisé complètement quand on trouve une couche celluleuse. Diviser l'aponé-

vrose clavi-pectorale en redoublant d'attention et rechercher le petit pectoral; respecter la veine céphalique, qui peut servir de guide pour conduire sur la veine axillaire; à l'aide de la pince et de la sonde cannelée, chercher les vaisseaux, en commençant par la veine ; écarter celle-ci en dedans et dénuder l'artère, qui est *immédiatement* en dehors et un peu en arrière; on chargera le vaisseau de dedans en dehors pour éviter la blessure de la veine.

C. — RÉGION SCAPULAIRE.

La *région scapulaire* a pour partie fondamentale l'omoplate et comprend les trois fosses que l'on décrit à cet os : les fosses sus-épineuse, sous-épineuse et sous-scapulaire.

Les organes que l'on rencontre dans chacune de ces fosses sont les suivants, en procédant de la peau vers le squelette :

Fosse sus-épineuse : 1° la peau ; 2° une couche cellulo-graisseuse sous-cutanée assez dense ; 3° le muscle trapèze ; 4° un peloton graisseux très gros qui remplit tout l'espace laissé libre par le muscle, plus volumineux par conséquent en avant qu'en arrière; 5° l'aponévrose sus-épineuse, qui bride le muscle sus-épineux et lui forme une sorte de gaîne ostéo-fibreuse; 6° le muscle sus-épineux; 7° le squelette.

Fosse sous-épineuse : 1° la peau ; 2° la couche cellulo-graisseuse sous-cutanée; 3° une couche musculaire formée par le bord postérieur du deltoïde en avant, une très petite portion du trapèze en arrière, le grand dorsal en bas; 4° l'aponévrose sous-épineuse ; 5° les muscles sous-épineux, grand rond et petit rond; 6° le squelette.

La *fosse sous-scapulaire* est remplie par le muscle de ce nom recouvert lui-même par l'aponévrose sous-scapulaire. Entre l'aponévrose et le muscle existe une grande quantité de tissu cellulaire lâche, comme infiltré, qui offre d'ailleurs des caractères identiques à celui de l'aisselle.

Les *artères* de la région scapulaire sont nombreuses. Elles sont remarquables en ce qu'elles forment une sorte de cercle artériel anastomotique entre l'artère sous-clavière et l'artère axillaire, ce qui permet le rétablissement de la circulation dans le membre supérieur après la ligature de la sous-clavière en dehors des scalènes ou celle de l'axillaire sous la clavicule.

Ces artères sont : les scapulaires *supérieure*, *postérieure* et *inférieure*. Nous avons déjà signalé l'origine des deux premières à l'artère sous-clavière et leurs rapports dans le creux sus-claviculaire.

La scapulaire supérieure pénètre dans la fosse sus-épineuse au niveau de l'échancrure coracoïdienne, convertie en trou par un ligament, et passe au-dessus de ce ligament, tandis que le nerf sus-épineux passe en dessous; elle contourne ensuite le bord antérieur de l'épine de l'omoplate et se termine dans la fosse sous-épineuse, où elle s'anastomose largement avec la scapulaire inférieure, branche de l'axillaire.

La scapulaire postérieure gagne l'angle supérieur et postérieur de l'omoplate, descend tout le long du bord spinal et s'anastomose dans la fosse sous-épineuse avec la scapulaire supérieure et la scapulaire inférieure.

La scapulaire inférieure naît de l'artère axillaire, au niveau du bord inférieur du tendon du muscle sous-scapulaire, descend le long de ce bord après s'être

distribuée dans les muscles de la région, et s'anastomose avec les deux autres scapulaires.

Les *veines* suivent le trajet des artères.

Les *vaisseaux lymphatiques* se rendent dans les ganglions du cou et de l'aisselle.

Quant aux *nerfs*, ils proviennent du plexus brachial : ce sont le nerf sus-épineux et les branches sous-scapulaires.

La région scapulaire offre si peu d'intérêt chirurgical que j'ai dû me contenter d'une simple énumération des organes qu'on y rencontre. Je signalerai spécialement les aponévroses, qui convertissent les fosses en véritables loges ostéo-fibreuses, en sorte que les collections purulentes y sont bien limitées ; des fibromes peuvent naître de ces tissus fibreux, et l'angle inférieur de l'omoplate paraît être privilégié à cet égard.

Les fibres musculaires s'insèrent non pas seulement à un point de l'omoplate, mais à toute la surface de cet os, aux crêtes qu'on y trouve : aussi les fractures du corps de l'omoplate ne s'accompagnent-elles pas de déplacement ; les fragments sont maintenus par les fibres musculaires qui les doublent en dedans et en dehors. Il résulte aussi de cette disposition des muscles que les éclats d'os produits par une plaie d'arme à feu ont moins de tendance à se nécroser et peuvent être abandonnés à eux-mêmes. Cependant, lorsque les plaies suppurent trop abondamment, il ne faut pas hésiter à pratiquer la résection de l'os, soit totale, soit partielle, ainsi que l'a fait trois fois avec grand succès le Dr Chipault, d'Orléans, pendant la dernière guerre. La résection de l'omoplate a été également pratiquée plusieurs fois pour des lésions organiques. M. Rigaud en a publié une très belle observation. J'ai fait moi-même cette résection, à l'hôpital Beaujon, en 1879, sur une jeune femme dont l'omoplate était criblée d'hydatides. Chose remarquable, l'affection hydatique avait succédé à une contusion de la région, et c'est ce premier fait qui m'a servi à étudier la proposition suivante : Presque tous les kystes hydatiques, même ceux du foie, reconnaissent une contusion antérieure comme *cause déterminante*.

Une première incision parallèle à l'épine de l'omoplate et une seconde parallèle au bord spinal conviendraient pour dénuder l'os en procédant d'arrière en avant.

Les mouvements de l'omoplate sur le thorax peuvent déterminer à ce niveau la production de bourses séreuses accidentelles susceptibles de s'enflammer et de donner naissance aux symptômes propres à ces sortes d'affections. M. le Dr Terrillon a signalé l'existence de bruits de frottement dus à cette cause.

D. — RÉGION SCAPULO-HUMÉRALE.

La *région scapulo-humérale*, décrite encore sous le nom de *moignon de l'épaule*, est représentée extérieurement par la partie supérieure du muscle deltoïde, qui en marque les limites dans tous les sens ; certains auteurs l'appellent pour cette raison région deltoïdienne. Elle a comme centre et comme organe principal l'articulation scapulo-humérale.

Les éléments qui entrent dans la composition de cette région sont peu nombreux. Nous y rencontrons, en procédant de dehors en dedans : 1° la peau, la couche cellulo-graisseuse sous-cutanée et l'aponévrose d'enveloppe du muscle deltoïde ; 2° le muscle deltoïde ; 3° une couche de tissu cellulaire lâche, lamelleux,

Fig. 159. — *Région scapulo-humérale droite.* — Adulte. — Grandeur naturelle. — Le bras est pendant le long du tronc, dans la position intermédiaire à la pronation et à la supination. — L'humérus est légèrement abaissé.

A, acromion.
AC, apophyse coracoïde.
B, courte portion du biceps.
BS, bourse séreuse sous-deltoïdienne dont la paroi est relevée avec une érigne.
C, capsule articulaire divisée à son insertion au col anatomique.

et une bourse séreuse spéciale; 4° les tendons du biceps (longue et courte portion) et le muscle coraco-brachial; 5° la capsule articulaire; 6° la tête humérale et la cavité glénoïde.

En réalité, au point de vue opératoire, l'articulation scapulo-humérale n'est recouverte que par les téguments et le muscle deltoïde, aussi est-elle très facilement accessible.

Le moignon de l'épaule est régulièrement arrondi, ce qui est dû au relief que fait la tête de l'humérus en dehors; aussi, lorsque la tête de l'humérus a abandonné la cavité glénoïde, qu'elle s'est portée en dedans, le muscle deltoïde, qui n'est plus soulevé, s'affaisse, descend en ligne droite de l'extrémité de l'acromion sur laquelle la peau semble se réfléchir comme un vêtement qui serait placé sur une épaulette. Le moignon de l'épaule est aplati, anguleux, et l'acromion fait une saillie appréciable au toucher. Si on porte le doigt sur ce méplat, il s'y enfonce en déprimant le muscle et peut aller toucher la cavité glénoïde, si le sujet est maigre et peu musclé. La dépression sous-acromiale est rendue plus sensible encore en portant le bras dans l'abduction. Je signalerai également l'espèce d'encoche ou de brisure qu'on remarque en même temps à la face externe du bras au niveau de l'insertion deltoïdienne. Ce sont là d'excellents signes de luxation de l'épaule en avant.

La conformation du moignon de l'épaule est très variable suivant les sujets. Il en est chez lesquels la tête humérale fait saillie, surtout en avant, en sorte que la dépression normale qui siège en arrière au-dessous de l'acromion est très exagérée et pourrait parfois faire croire à une luxation de l'épaule. Chez d'autres, le moignon est un peu aplati, comme fuyant, ce qui peut également embarrasser le diagnostic dans certains cas de contusion de l'épaule.

Je n'ai rien à signaler à propos des couches superficielles du moignon de l'épaule, si ce n'est que dans le tissu cellulaire sous-cutané, au niveau de la face supérieure de l'acromion, existe parfois une bourse séreuse, la bourse *sus-acromiale*, développée surtout chez les sujets qui portent des fardeaux sur l'épaule.

Les filets terminaux des branches sus-acromiale et sus-claviculaire du plexus cervical rampent dans la couche sous-cutanée et vont se rendre à la peau. La partie postérieure de la peau de l'épaule reçoit en outre une branche, dite *rameau cutané* de l'épaule, provenant du nerf circonflexe. On observe assez souvent à la suite de luxations de l'épaule une paralysie du deltoïde que l'on a attribuée à une contusion ou à une distension de ce nerf. M. Th. Anger a eu l'idée ingénieuse de vérifier au moment de l'accident l'état de sensibilité du territoire cutané de ce rameau au point de vue du pronostic.

Le muscle deltoïde enveloppe de toutes parts l'articulation scapulo-humérale. Il se fixe en haut : à la lèvre inférieure de l'épine de l'omoplate, au bord externe de l'acromion et au tiers externe du bord antérieur de la clavicule. En bas, il s'attache par trois tendons aux deux branches et à la pointe du V deltoïdien. Ce muscle est fasciculé; entre ses faisceaux existe une certaine quantité de tissu cellulo-adipeux qui peut donner naissance à un lipome. Ces lipomes *intra-deltoïdiens* sont fort difficiles à distinguer d'un kyste.

CB coulisse bicipitale.
CG, cavité glénoïde.
CO, muscle coraco-brachial.
CP, artère circonflexe postérieure.
DD, muscle deltoïde.
NC, nerf circonflexe.
TB, tendon de la longue portion du biceps.
VA, voûte acromio-coracoïdienne.

Le deltoïde est le muscle *abducteur* du bras ; il est seul à remplir cette fonction : aussi sa paralysie entraîne-t-elle la perte complète de l'abduction. On ne sait pas encore bien au juste la cause de cet accident, qui se présente à la suite des luxations ou des contusions de l'épaule. Tient-il à une distension, une déchirure, une contusion du nerf circonflexe, ou simplement à une contusion du muscle lui-même ou à une immobilisation prolongée? Cela est difficile à dire.

Dans tous les cas, la paralysie du deltoïde constitue un accident d'autant plus sérieux qu'il peut persister toujours. Il y aurait donc grand intérêt à la prévoir au moment même de la luxation : c'est pour cela que la remarque de M. Th. Anger est intéressante.

A la suite de chutes sur le moignon de l'épaule survient quelquefois une névralgie du nerf circonflexe qui peut être confondue avec une périarthrite, et dont l'existence se révèle par le trajet de la douleur et la présence de points douloureux. Ces faits peu connus méritent d'attirer l'attention du clinicien, car un vésicatoire volant appliqué sur le parcours du nerf peut produire une amélioration rapide.

Le deltoïde est tapissé à sa face interne par une lame aponévrotique qui lui constitue, avec l'aponévrose superficielle, une gaîne complète. Plus profondément existe une couche de tissu cellulaire très lâche qui facilite les mouvements de la tête humérale. On y trouve toujours une ou plusieurs bourses séreuses. L'une d'elles, constante (BS, fig. 159), appelée *sous-deltoïdienne*, est suffisamment développée à l'état normal pour contenir une trentaine de grammes de liquide. Cette cavité peut être le siège de collections séreuses ou purulentes que l'on rattacherait à l'articulation scapulo-humérale, si l'on n'était prévenu. L'examen attentif du jeu des surfaces articulaires permet d'éviter l'erreur. Une seconde bourse séreuse, qui ne m'a pas paru constante, siège au-dessus de l'apophyse coracoïde ; elle est beaucoup moins développée que la précédente.

Au-dessous de la couche celluleuse sous-deltoïdienne se présentent : le tendon de la longue portion du biceps avant sa présentation dans la gouttière bicipitale ; les tendons de la courte portion, du coraco-brachial et du petit pectoral, qui s'attachent à l'apophyse coracoïde.

Vient ensuite la *capsule articulaire*. Fixée d'une part au pourtour de la cavité glénoïde, et sur le col anatomique de l'humérus d'autre part, la capsule est remarquable par sa laxité, bien différente en cela de la capsule coxo-fémorale ; de plus, elle est peu résistante et n'oppose qu'un faible obstacle à la luxation de la tête de l'humérus. Elle est renforcée ou plutôt remplacée, au niveau des tubérosités interne et externe de la tête humérale, par les tendons des muscles sous-scapulaire, sus-épineux, sous-épineux et petit rond, qui font corps avec elle. Un faisceau fibreux parti de l'apophyse coracoïde la fortifie encore en avant. En avant et en bas, elle descend jusque sur le col chirurgical et se confond avec le périoste, en sorte que l'on peut pratiquer aisément la résection sous-capsulo-périostée par le procédé de M. Ollier. Cette capsule est incomplète. Elle est constamment perforée au niveau du tendon du sous-scapulaire. On trouve là une véritable boutonnière à travers laquelle s'engage un prolongement de la synoviale articulaire. Ce cul-de-sac synovial peut se distendre dans l'hydarthrose scapulo-humérale et faire saillie à la partie antérieure et interne du moignon de l'épaule, lieu d'élection pour la recherche de la fluctuation dans cette maladie.

Je rappellerai que l'ouverture de la capsule constitue l'un des temps difficiles de la désarticulation scapulo-humérale, parce que l'on engage généralement la pointe du couteau au-dessous de la voûte acromio-coracoïdienne pour aller diviser la capsule à son insertion glénoïdienne. La lame du couteau doit être appliquée verticalement sur la saillie de la tête humérale, de façon à ouvrir la capsule vers sa partie moyenne.

La capsule ouverte, on rencontre le tendon de la longue portion du biceps, situé dans l'intérieur de l'articulation. La synoviale envoie un prolongement qui accompagne ce tendon dans la coulisse bicipitale jusqu'à quelques centimètres au-dessous du point où il traverse la capsule.

Il résulte de ce qui précède que dans la région scapulo-humérale existent, indépendamment de la synoviale articulaire, cinq cavités séreuses : l'une sous-cutanée, la bourse sus-acromiale; quatre sous-musculaires, dont deux indépendantes : la sous-deltoïdienne et la coracoïdienne ; deux émanant de la séreuse articulaire : la sous-scapulaire et la bicipitale. On ne saurait trop se rappeler en chirurgie l'existence de ces membranes séreuses, sources fréquentes de maladies et d'erreurs de diagnostic.

Le tendon de la longue portion du biceps, jouant le rôle de ligament actif, apporte un certain obstacle à la résection de la tête humérale, et l'un des premiers temps de l'opération consiste à le dégager de sa coulisse et à l'écarter avec un crochet mousse.

Que devient ce tendon lorsque la tête humérale se déplace? sort-il de sa coulisse ou bien accompagne-t-il l'os déplacé? Ce détail ne me paraît pas avoir occupé les chirurgiens, et il a cependant son intérêt. Que le tendon reste en place dans les luxations incomplètes et sous-coracoïdiennes, c'est possible et même probable, mais il est difficile d'admettre qu'il en soit ainsi dans les luxations intra-coracoïdiennes et sous-claviculaires : dans ces circonstances, ou il se déchire, ou il se luxe. Lorsqu'il se luxe, on conçoit que la tête humérale puisse être saisie entre les deux chefs du biceps qui forment boutonnière autour de son col et font obstacle à la réduction. J'ai observé, en 1874, à l'hôpital Lariboisière, dans ces conditions, une malade dont le tendon du biceps avait quitté sa coulisse ; on le voyait et on le sentait rentrer et sortir. Les mouvements de flexion de l'avant-bras sur le bras occasionnaient une douleur assez vive pour entraver les fonctions du membre.

Je renvoie aux traités d'anatomie descriptive pour l'étude détaillée des surfaces articulaires scapulo-humérales. Je dirai seulement que l'extrémité supérieure de l'humérus est divisée par le col anatomique en deux portions, l'une articulaire, ou tête de l'humérus, l'autre non articulaire, qui comprend les deux tubérosités et le col chirurgical. Cette division anatomique est adoptée avec raison pour les fractures de cette extrémité.

La cavité glénoïde présente une forme ovalaire à grand diamètre vertical, la grosse extrémité regardant en bas. Cette cavité est si peu profonde que certains auteurs ont rangé l'articulation dans le genre *arthrodie*, opinion qui n'a pas prévalu. Le bourrelet glénoïdien en augmente, il est vrai, la profondeur, qui est toutefois bien loin d'être proportionnée au volume de la tête humérale. Cette dernière disposition, jointe à la laxité de la capsule, facilite singulièrement les mouvements du bras, mais, comme conséquence, prédispose aux luxations: aussi la luxation scapulo-humérale est-elle plus fréquente à elle seule que toutes les

autres réunies. La cavité glénoïde repose sur une partie rétrécie de l'omoplate qui porte le nom de col. La fracture du col de l'omoplate s'accompagne toujours d'un grand déplacement : l'articulation tout entière s'abaisse avec le fragment qui la supporte, l'acromion fait saillie sous la peau et le moignon s'aplatit. On pourrait donc croire tout d'abord à une luxation de l'épaule, mais ce sont là les seuls symptômes communs à ces deux affections qu'un examen, même superficiel, fera facilement distinguer l'une de l'autre.

Bien que le rebord de la cavité glénoïde soit mince et comme tranchant, il n'en existe pas moins des luxations incomplètes dans lesquelles l'humérus est en quelque sorte à cheval sur ce rebord. On comprend difficilement *a priori* une surface sphérique restant en équilibre sur une crête de chaque côté de laquelle sont deux plans inclinés; sur le squelette, ce serait impossible, mais le fait existe et trouve son explication dans l'état de la capsule, qui, incomplètement déchirée, forme une boutonnière bridant la tête. Il est bien facile de le démontrer sur le cadavre, ainsi que je l'ai fait nombre de fois, en particulier pour la tête du fémur, où les conditions sont identiques.

Au-dessous de la cavité glénoïde se trouve une surface osseuse assez large, à laquelle fait suite le bord axillaire de l'omoplate. Si par la pensée on prolonge ce bord en haut, il coupe la cavité glénoïde en deux parties situées l'une en avant, l'autre en arrière. La tête de l'humérus, en se déplaçant, ne peut se porter que directement au-dessus ou au-dessous de la cavité glénoïde, ou bien en avant ou en arrière de cette cavité. Or, la luxation en haut étant impossible à cause de la voûte acromio-coracoïdienne, il existe donc trois grandes espèces de luxations de l'épaule : la *luxation en avant*, la *luxation en arrière* et la *luxation en bas*.

La luxation en avant est infiniment plus fréquente que les deux autres ; on n'observe guère que celle-là dans la pratique.

Suivant que la tête humérale est située sous l'apophyse coracoïde ou en dedans d'elle, on l'appelle *sous-coracoïdienne* ou *intra-coracoïdienne*. Dans ce dernier cas, la tête peut être poussée jusqu'au-dessous de la clavicule, de façon à remplir complètement le creux sous-claviculaire. On l'appelle alors luxation *sous-claviculaire*.

Si la tête se porte en arrière, elle reste ordinairement sous l'acromion, la luxation est *sous-acromiale*. Malgaigne en a réuni 34 cas. Si la tête est portée plus loin, elle arrive dans la fosse sous-épineuse, la luxation est *sous-épineuse;* c'est la plus rare de toutes. Aux quelques cas de cette variété qui existent dans la science, je peux en ajouter un que j'observai à l'hôpital Saint-Antoine, en 1867. C'était un jeune homme de 24 ans qui, ayant eu le bras droit pris dans un engrenage, fut entraîné plusieurs fois autour d'un volant. Il en résulta un arrachement à peu près complet du bras à la partie moyenne et une luxation sous-épineuse. Le sujet était maigre, et je pus, avec MM. les Drs Du Castel et Thaon, alors mes internes, en acquérir une certitude absolue. Le bras avait été tordu plusieurs fois sur lui-même jusqu'à arrachement. J'ai produit sur le cadavre des luxations sous-épineuses par le même mécanisme. Depuis cette époque j'ai observé à Lariboisière un malade qui produisait à volonté sur lui-même la luxation sous-acromiale.

La tête humérale se porte en bas lorsqu'elle se luxe dans un mouvement forcé et brusque d'élévation de l'épaule, et elle se place sur le bord axillaire de l'omoplate immédiatement au-dessous de la cavité glénoïde. Goyrand appela cette

luxation *sous-glénoïdienne*. Elle est rare. J'en ai observé un cas à la Clinique sur une jeune fille; le déplacement s'était produit pendant qu'elle soulevait vivement son bras en jouant à la raquette. Un malade que je vis à l'hôpital Saint-Louis, en 1872, avait une luxation sous-glénoïdienne. Je me proposais de faire mouler l'épaule pour conserver l'attitude si remarquable du bras (énorme abduction), lorsque, sous l'influence sans doute des explorations, la luxation se transforma en luxation en avant.

La synoviale articulaire n'offre rien de spécial à noter, à part ses prolongements dont j'ai déjà parlé. Elle est susceptible d'éprouver les mêmes lésions que les autres séreuses articulaires; il est toutefois remarquable qu'elle soit l'une des moins fréquemment atteintes : la synovite fongueuse y est rare ; l'hydarthrose scapulo-humérale y est également très rare. La présence du liquide détermine une saillie du moignon de l'épaule appréciable surtout à la partie antérieure, dans l'interstice qui sépare le deltoïde du grand pectoral. La tête de l'humérus abandonne la cavité glénoïde et tombe légèrement. On observe ce même abaissement de l'humérus dans la paralysie du deltoïde et dans celle des muscles qui s'attachent aux tubérosités humérales. En repoussant le coude en haut à l'aide d'un mouvement brusque, on sent parfois le choc de la tête contre la cavité, choc analogue à celui de la rotule sur les condyles du fémur dans l'hydarthrose du genou.

Si les arthrites de l'épaule sont relativement rares, il n'en est pas de même des raideurs articulaires qui suivent une immobilisation prolongée du bras. Je ne saurais trop prévenir de ce fait les praticiens. C'est ainsi, par exemple, qu'il est fréquent de voir, surtout chez les personnes déjà âgées, une impuissance presque absolue du bras succéder à une fracture de l'extrémité inférieure du radius et persister assez longtemps pour que la cause première cesse d'être invoquée. On pense à un rhumatisme, à une arthrite sèche, etc., tandis que la cause unique est l'immobilisation trop prolongée du membre. En conséquence, on fera exécuter à l'articulation scapulo-humérale de petits mouvements toutes les fois qu'ils ne seront pas absolument contraires au traitement.

L'articulation scapulo-humérale présente avec les saillies osseuses voisines des rapports utiles à connaître. Blandin avait déjà fait remarquer que l'épicondyle et l'acromion sont situés sur une même ligne. Mais, détail plus important à connaître, cette ligne aboutit en haut à la grosse tubérosité humérale. Il résulte de ce dernier rapport qu'une ligne partant de l'épicondyle et menée parallèlement à l'axe du bras arrive à cette tubérosité. On peut donc, de cette façon, déterminer la position du trochin sur le vivant dans une luxation de l'épaule, et par suite celle de la tête de l'humérus. J'ai l'habitude, à l'hôpital, à l'aide de cette donnée suffisamment exacte, de dessiner sur la peau la tête de l'humérus dans ses nouveaux rapports, ce qui rend les symptômes encore plus appréciables.

L'articulation est surmontée par une voûte ostéo-fibreuse, la *voûte acromio-coracoïdienne*, qui limite absolument le mouvement d'ascension de la tête de l'humérus et s'oppose, ainsi que je l'ai déjà dit, aux luxations en haut.

Pour bien découvrir l'articulation, qu'il s'agisse de pratiquer une résection ou une désarticulation scapulo-humérale, il faut plonger le couteau sur le milieu de la voûte et diviser du même coup les téguments, le deltoïde et le ligament qui unit l'acromion à l'apophyse coracoïde. L'incision partant du bord

externe de l'acromion, proposée par Larrey pour la désarticulation de l'épaule, a le grand inconvénient de ne pas découvrir la surface articulaire et de rendre l'opération plus difficile. Donc, c'est l'incision antérieure qu'il faut pratiquer toutes les fois qu'on veut ouvrir la capsule.

Recouverte et protégée par le deltoïde, l'apophyse coracoïde est très rarement atteinte de fracture ; il est difficile de la sentir sous le doigt pour déterminer si une luxation est sous-coracoïdienne ou intra-coracoïdienne. D'ailleurs cette détermination n'a pas une grande importance pratique. Je rappellerai que cette apophyse est située sur le prolongement du creux axillaire.

En arrière de l'humérus se trouve un nerf qui tient une place importante dans la pathologie de l'épaule : le *nerf circonflexe*. Né du plexus brachial par un tronc commun avec le nerf radial, le circonflexe descend, contourne le bord inférieur du muscle sous-scapulaire, croise à angle droit le bord supérieur du muscle grand rond, et se place entre l'humérus et la longue portion du muscle triceps. Il contourne la face postérieure du col chirurgical, en compagnie de l'artère circonflexe postérieure (NC, fig. 159), arrive au niveau du bord postérieur du deltoïde, s'engage dans ce muscle par sa face profonde et s'y épuise. C'est au moment de pénétrer dans le deltoïde qu'il fournit le rameau cutané de l'épaule dont j'ai déjà parlé.

Le muscle deltoïde est le seul muscle abducteur du bras, et le nerf circonflexe est seul à lui fournir l'innervation. Toutes les fois que le circonflexe sera détruit, le deltoïde sera paralysé et le mouvement d'abduction perdu. Il y a donc un intérêt de premier ordre, dans la résection de la tête de l'humérus, à conserver le tronc et le plus grand nombre possible des branches du circonflexe.

Le nerf pénétrant le muscle d'arrière en avant, l'incision doit se rapprocher le plus possible de la partie antérieure. De plus, le circonflexe suit un trajet horizontal qui correspond environ à la partie moyenne de la hauteur du muscle et fournit des rameaux, les uns ascendants, les autres descendants. Une incision horizontale, pratiquée à la partie supérieure du deltoïde, ménagerait donc, autant que faire se peut, les filets nerveux. C'est l'ingénieuse idée qu'eut Nélaton en proposant son procédé. Mais ce procédé est passible du reproche que je faisais il y a un instant à l'incision de Larrey : il faut attaquer la capsule par-dessous l'acromion, et l'opération est difficile. J'en ai vu la preuve entre les mains de Nélaton lui-même.

Qu'on imagine toutes les combinaisons possibles d'incision autour de l'épaule, et on aura l'idée des nombreux procédés qui ont été proposés ou suivis pour découvrir la tête de l'humérus. Mais celui qui répond le mieux à toutes les indications, soit pour la facilité de l'exécution, soit pour la conservation du circonflexe, et aussi pour la substitution, séance tenante, d'une amputation à une résection, consiste en une incision verticale antérieure passant par le milieu de la voûte acromio-coracoïdienne.

Les artères de l'épaule sont les deux circonflexes, l'une antérieure, beaucoup plus petite, l'autre postérieure, plus volumineuse; elles passent, la première en avant, la seconde en arrière du col de l'humérus, et n'offrent aucun intérêt chirurgical. Les veines accompagnent les artères. Les lymphatiques se rendent aux ganglions de l'aisselle.

La réponse à la question suivante me paraît être un utile résumé de tout ce qui précède sur la région scapulo-humérale :

Étant donné un traumatisme de l'épaule, quelle lésion pourra se produire et dans quel ordre convient-il de procéder à l'examen ?

1° Rechercher si la tête de l'humérus est à sa place : c'est là le point capital.

2° Y a-t-il une fracture ? La fracture peut siéger sur le col chirurgical de l'humérus, sur le col anatomique, sur l'extrémité externe de la clavicule, sur l'acromion, sur l'apophyse coracoïde et sur le col de l'omoplate. On passera en revue ces diverses parties.

3° En l'absence des lésions précédentes, on aura affaire à une contusion ou à une entorse.

S'il s'agit de lésions inflammatoires, le siège est-il dans le muscle deltoïde, dans les bourses séreuses sous-deltoïdiennes, dans l'articulation ou dans le nerf circonflexe ? Telles sont les questions qu'il faudra résoudre.

E. — DU CREUX DE L'AISSELLE OU RÉGION AXILLAIRE.

L'*aisselle* est une cavité située entre le thorax et la racine du membre supérieur, se présentant sous la forme d'une pyramide quadrangulaire : elle est donc limitée par quatre parois, une base et un sommet.

Les parois sont : *antérieure* ou *pectorale ; interne* ou *thoracique ; externe* ou *scapulo-humérale ; postérieure* ou *scapulaire*. La *base* répond à la peau et le *sommet* à l'apophyse coracoïde.

J'étudierai d'abord les parois qui limitent la pyramide, et ensuite les organes contenus dans son intérieur.

Paroi antérieure ou pectorale de l'aisselle.

Cette paroi est essentiellement constituée par les muscles grand et petit pectoral. Les couches qui la composent sont celles que j'ai déjà énumérées en étudiant la région du creux sous-claviculaire : la peau, la couche cellulo-graisseuse sous-cutanée, une aponévrose superficielle, le muscle grand pectoral, une couche de tissu cellulaire lamelleux, une aponévrose profonde dans laquelle est compris le petit pectoral, une seconde couche de tissu cellulaire lamelleux et les espaces intercostaux.

Entre ces diverses couches rampent les vaisseaux et nerfs d'importance très secondaire.

La paroi antérieure de l'aisselle est aplatie, sauf dans le cas de phlegmon ou de luxation de l'humérus dans l'aisselle ; la paroi fait alors en avant une légère saillie et *paraît* allongée, sans l'être réellement.

Sur la limite externe de la région existe entre le muscle deltoïde et le grand pectoral un interstice cellulo-graisseux dans lequel est située la veine céphalique (VC, fig. 158), qui ne tarde pas à s'enfoncer dans le creux sous-claviculaire pour aller se jeter dans la veine axillaire. Lisfranc conseillait de pénétrer par cet interstice pour découvrir l'artère axillaire sous la clavicule. Il suffit de jeter un coup d'œil sur la figure 158 pour voir que l'artère est située en dedans de cet interstice et qu'il sera bien difficile d'agir à une grande profondeur, à travers une boutonnière musculaire, sans faire des débridements latéraux. L'incision horizontale, parallèle à la clavicule, dont j'ai parlé plus haut, est préférée avec raison.

Si l'on se rappelle la distribution du nerf circonflexe dans le deltoïde, on comprendra qu'une incision pratiquée dans cet interstice permettra d'arriver sur la tête humérale en ménageant complètement ce nerf. C'est le chemin que M. Ollier conseille de suivre dans la résection scapulo-humérale : mais, outre la blessure probable de la veine céphalique, qui présenterait d'ailleurs peu de gravité, on arrive ainsi sur l'articulation moins directement qu'avec une incision partant du milieu de la voûte acromio-coracoïdienne, et une très petite quantité de fibres deltoïdiennes restent, en définitive, en avant de cette dernière incision.

C'est dans cet interstice que les rares collections liquides développées dans l'articulation scapulo-humérale, ainsi que certains abcès de l'aisselle, viennent faire saillie ; c'est en ce point qu'il faut rechercher la fluctuation. On fera l'ouverture des abcès en pratiquant une incision verticale parallèle à l'interstice.

La disposition la plus importante de la paroi antérieure du creux axillaire est relative aux aponévroses. Elles sont au nombre de deux, l'une superficielle, l'autre profonde. La superficielle passe au devant du grand pectoral ; la profonde est celle que nous avons déjà étudiée à propos du creux sous-claviculaire sous le nom de *clavi-pectorale*. Le schéma représenté figure 153 montre le mode d'origine de cette aponévrose à la clavicule : c'est le prolongement du feuillet moyen de l'aponévrose cervicale qui se reconstitue après avoir fourni une gaîne à la veine sous-clavière et au muscle sous-clavier. Partie de la clavicule et de l'apophyse coracoïde, où elle est extrêmement résistante (AP, fig. 158), l'aponévrose clavi-pectorale recouvre les vaisseaux du creux sous-claviculaire, comprend le petit pectoral dans un dédoublement, et descend ensuite au-dessous du grand pectoral jusqu'à la base de l'aisselle, où elle adhère à la face profonde de la peau. Gerdy l'avait appelée pour cette raison *ligament suspenseur de l'aisselle*, lui attribuant la propriété d'attirer la peau de l'aisselle en haut et de l'y maintenir. Mais ce feuillet aponévrotique s'amincit de plus en plus à mesure qu'il descend et joue peu, en réalité, le rôle que lui attribuait Gerdy.

L'influence de cette aponévrose sur la marche des abcès de la paroi antérieure de l'aisselle est considérable et n'a peut-être pas été suffisamment indiquée par les auteurs. En avant et en arrière du petit pectoral se trouve, ai-je dit, une couche de tissu cellulaire très lâche, bien disposée pour le développement du phlegmon et des abcès. Il existe donc à ce niveau (sans compter l'abcès sous-cutané) deux sortes d'abcès profonds : l'un situé derrière le grand pectoral, l'autre derrière le petit pectoral. La différence de ce siège imprime à ces abcès un caractère tel, que le premier guérit presque toujours, tandis que le second entraîne souvent la mort. Je suis loin de prétendre que le pus respecte constamment la barrière que lui oppose l'aponévrose clavi-pectorale, mais il la respecte le plus ordinairement et voici ce qui passe. Dans le premier cas, le pus placé en arrière du grand pectoral s'étale à la face profonde de ce muscle,

C, clavicule.
1re C, première côte.
CA, creux de l'aisselle.
CI, nerf cutané interne accolé au nerf cubital.
CPB, courte portion du muscle biceps.
D, muscle deltoïde.
G, glandes sudoripares.
GD, muscle grand dentelé.
GP, muscle grand pectoral.
MC, nerf musculo-cutané.
MCB, muscle coraco-brachial.
MGD, muscle grand dorsal.
MGR, muscle grand rond.
MSC, muscle sous-clavier.
MSS, muscle sous-scapulaire.
NC, nerf cubital.
NSC, Nerf sous-scapulaire.
NCX, nerf circonflexe.
NGD, nerf du grand dentelé.
NM, nerf médian.
P, peau.
PP, muscle petit pectoral.
VA, veine axillaire.
VP, veine profonde du bras croisant l'artère axillaire.

le soulève et vient faire saillie au niveau de son bord inférieur, ou bien dans le

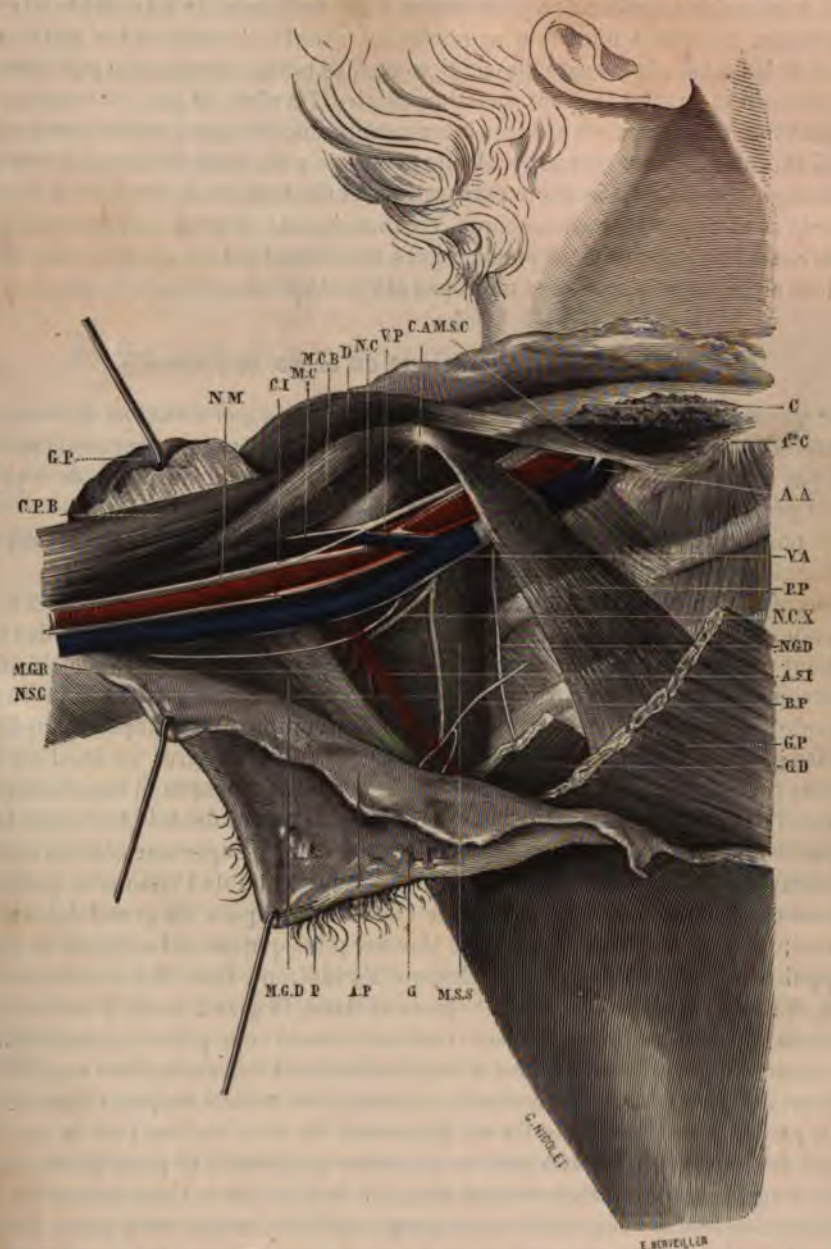

Fig. 160. — *Région axillaire droite.* — Le bras est en abduction, attitude qu'il doit avoir lorsqu'on pratique des opérations dans l'aisselle.

AA, artère axillaire.
AP, aponévrose axillaire.
ASI, artère scapulaire inférieure.
BP, branche nerveuse perforante.

sillon de séparation du deltoïde et du grand pectoral ; l'abcès ouvert, le foyer se recolle généralement assez vite et la guérison s'opère.

Dans le second cas, au contraire, lorsque le foyer est développé en arrière du petit pectoral, en arrière de l'aponévrose clavi-pectorale, le pus, bridé par l'aponévrose, n'a pas tendance à se porter en avant; il entoure les gros vaisseaux et les nerfs du creux sous-claviculaire, se porte vers le cou par-dessous la clavicule et envahit le creux sus-claviculaire. De plus, le pus, se trouvant en contact immédiat avec les espaces intercostaux, décolle une grande partie de la paroi thoracique; survient souvent une pleurésie purulente développée soit par voisinage, soit à la suite d'une perforation, et finalement se forment un foyer pleural et un foyer extra-thoracique, communiquant le plus souvent l'un avec l'autre. On conçoit aisément pourquoi ces abcès sont presque toujours mortels, surtout si de larges ouvertures n'ont pas été pratiquées de bonne heure.

Paroi interne ou thoracique du creux de l'aisselle.

La paroi supérieure et latérale du thorax forme la *paroi interne* du creux de l'aisselle dans l'étendue des trois ou quatre premiers espaces intercostaux. Je n'ai pas à m'occuper ici de la composition de cette paroi au point de vue intrinsèque, mais seulement de ses rapports avec la région axillaire.

La paroi interne de l'aisselle, légèrement convexe, recouverte seulement par le muscle grand dentelé, est d'une exploration très facile sur le vivant.

Le grand dentelé est un muscle large, aplati, qui s'insère d'une part à toute l'étendue du bord spinal de l'omoplate, et d'autre part à la face externe des huit ou neuf premières côtes. Il ferme donc hermétiquement la cavité de l'aisselle en arrière. Ce muscle constitue un puissant moyen d'union entre le thorax et l'épaule; il maintient par sa contraction le bord spinal de l'omoplate appliqué sur les côtes, si bien qu'à moins d'observer des sujets maigres ce bord ne fait aucune saillie appréciable sous la peau. Au contraire, lorsque le muscle est paralysé, l'omoplate s'écarte du thorax. De plus, le grand dentelé fait exécuter à la partie antérieure de l'os, autour de l'angle postéro-supérieur comme centre, un mouvement de rotation en vertu duquel le moignon de l'épaule se porte en dehors et en haut : mais je répète que l'action principale du grand dentelé est de maintenir le scapulum fixé sur le thorax, pour que cet os fournisse un point d'appui solide aux nombreux muscles qui s'y insèrent. Dans des cas exceptionnels, si l'épaule est préalablement élevée et fixée, le grand dentelé devient inspirateur. Les asthmatiques utilisent instinctivement cette puissance inspiratrice au moment de la crise en élevant et en immobilisant leurs membres supérieurs, convertissant ainsi le point ordinairement fixe du muscle en point mobile.

La paroi interne de l'aisselle est parcourue de haut en bas par le nerf du grand dentelé (NGD, fig. 160 [nerf respiratoire de C. Bell]) et par l'artère thoracique longue ou mammaire externe, branche de l'axillaire. Cette artère est souvent intéressée dans l'extirpation des ganglions de l'aisselle. De la paroi interne on voit sortir les rameaux perforants des nerfs intercostaux (BP, fig. 160).

Les ganglions lymphatiques qui occupent la base de l'aisselle sont tous situés sur la paroi interne et appliqués sur le muscle grand dentelé. Faute de connaître ce dernier, on fait souvent des examens incomplets de l'aisselle chez les sujets atteints de cancer du sein. Pour rechercher les ganglions, la pulpe des doigts doit être tournée vers le thorax et non vers l'épaule. Le siège des ganglions sur la paroi interne de l'aisselle, dans un point relativement éloigné du

paquet vasculo-nerveux, surtout lorsque le bras est dans l'abduction, permet d'en faire l'extirpation sans crainte sérieuse de blesser les vaisseaux.

Paroi externe ou scapulo-humérale du creux de l'aisselle.

La plus étroite des quatre, cette paroi est exclusivement formée par l'articulation scapulo-humérale. On y rencontre la courte portion du biceps, le coraco-brachial et le tendon du sous-scapulaire. C'est contre elle qu'est appliqué le paquet vasculo-nerveux.

Je l'ai suffisamment décrite à propos de la région scapulo-humérale pour n'avoir pas besoin d'y revenir.

Paroi postérieure ou scapulaire du creux de l'aisselle.

La *paroi postérieure* de l'aisselle est formée par la fosse sous-scapulaire, doublée du muscle du même nom et de l'aponévrose qui le recouvre; plus bas, elle est complétée par les muscles grand dorsal et grand rond. Je n'ai rien à ajouter à ce que j'en ai dit à propos de la région scapulaire : cette paroi est parcourue par les artères et nerfs sous-scapulaires.

Base du creux de l'aisselle.

La *base* de la pyramide axillaire regarde en bas et présente la forme d'un quadrilatère. Circonscrite par les bords inférieurs des muscles grand pectoral en avant et grand dorsal en arrière, lesquels forment un relief facile à apprécier, surtout lorsque le bras est écarté du tronc, elle se continue sans ligne de démarcation, en dedans avec la paroi thoracique, en dehors avec la face interne du bras. L'espace que limitent ces diverses parties est recouvert par les téguments qui passent d'un bord à l'autre, tout en se laissant fortement déprimer vers le centre. J'ai déjà dit que l'aponévrose clavi-pectorale, en s'insérant d'un côté à la face profonde de la peau de l'aisselle et de l'autre à la clavicule, était pour Gerdy l'agent de cette dépression.

Les parties qui forment en bas le creux de l'aisselle, peau, couche cellulo-graisseuse sous-cutanée et aponévrose, présentent à signaler quelques points particuliers.

La peau est fine et recouverte chez l'adulte par des poils nombreux qu'il faut raser soigneusement quand on pratique une opération dans l'aisselle ou lorsqu'il y existe des abcès. Aux follicules pileux sont annexées des glandes sébacées. On observe de plus sous la peau un grand nombre de glandes sudoripares volumineuses qui ont la propriété de sécréter une sueur très odorante, assez active pour déterminer de l'*intertrigo*, altérer la couleur et même le tissu des vêtements.

C'est dans les follicules sébacés et les glandes sudoripares qu'il faut chercher l'origine des abcès furonculeux de l'aisselle, qui font saillie à la peau. Ils sont souvent multiples et indépendants les uns des autres. Ces abcès n'ont aucune tendance à se porter vers la cavité de l'aisselle et ne doivent être ouverts que s'ils sont très douloureux.

L'aponévrose qui ferme le creux de l'aisselle se continue : en avant avec celle

du grand pectoral, en arrière avec celles du grand dorsal et du sous-scapulaire ; en dedans elle se porte sur le grand dentelé, en dehors sur le muscle coraco-brachial et la courte portion du biceps. Elle est suffisamment résistante pour que les abcès sous-cutanés ne pénètrent pas dans la cavité de l'aisselle : d'où la division logique de ces abcès en sus et sous-aponévrotiques.

Sommet de l'aisselle.

Le *sommet* de la pyramide que représente l'aisselle, dirigé en haut, est tronqué et correspond à l'apophyse coracoïde, c'est-à-dire à la région du creux sous-claviculaire. C'est par le sommet de l'aisselle que pénètrent les vaisseaux et les nerfs, et c'est aussi le chemin que suivent les collections purulentes venant du cou. Je l'ai suffisamment étudié à propos de la région du creux sous-claviculaire.

Organes contenus dans le creux de l'aisselle.

Je signalerai d'abord une quantité considérable de tissu cellulaire qui, dans cette région comme dans beaucoup d'autres: l'orbite, le creux ischio-rectal, etc., joue, par rapport aux organes qui y sont contenus, un rôle de remplissage. Ce tissu cellulaire, très abondant surtout dans la fosse sous-scapulaire, est lâche, humide, peu chargé de graisse. Il se laisse facilement envahir et détruire par la suppuration, et, comme il se reproduit très difficilement et qu'il est impossible d'immobiliser absolument les parois de l'aisselle, il en résulte parfois la production de trajets fistuleux très rebelles.

Il suffit de se rappeler que le creux de l'aisselle a pour limite : en dedans le thorax, en arrière et en dehors l'omoplate et l'articulation scapulo-humérale ; qu'il communique largement en haut avec le tissu cellulaire profond du cou, pour comprendre comment des abcès chauds ou froids de l'aisselle peuvent avoir leur point de départ dans la lésion de ces diverses parties, et comment aussi des inflammations primitivement développées dans l'aisselle retentissent sur elles.

Le tissu cellulaire de l'aisselle se prête merveilleusement aux infiltrations sanguines qui prennent un si énorme volume à la suite de la rupture de l'artère axillaire ou de quelques-unes de ses collatérales. L'emphysème et même une hernie du poumon trouvent aussi à s'y développer facilement dans le cas de plaie pénétrante de poitrine.

Les organes que renferme le creux de l'aisselle sont : les vaisseaux axillaires, les nerfs du plexus brachial et des ganglions lymphatiques.

Je dirai ce que chacun de ces organes présente d'important au point de vue chirurgical et j'indiquerai ensuite leur ordre de superposition, leurs rapports respectifs.

Artère axillaire. — L'artère axillaire commence au-dessous de la clavicule et se termine au niveau du bord inférieur du tendon du grand pectoral. Elle repose sur la paroi externe du creux de l'aisselle et répond à l'union du tiers antérieur avec les deux tiers postérieurs de sa base ; elle est en contact avec la capsule articulaire, dont la séparent seulement quelques fibres du muscle coraco-brachial, et l'on conçoit aisément la compression que peut exercer sur

ce vaisseau la tête de l'humérus déplacée du côté de l'aisselle. C'est à ce rapport intime de l'artère avec l'articulation qu'il faut sans doute attribuer la fréquence relative des déchirures de l'axillaire à la suite de la réduction des luxations de l'épaule, même récentes. Dans sa thèse d'agrégation M. le Dr Marchand a rassemblé 26 cas de déchirure de cette artère à la suite de manœuvres de réduction. L'artère axillaire a été fréquemment blessée par coups d'épées, coups de couteau, coups de corne, etc. La meilleure conduite à tenir dans ces cas est, comme toujours, la ligature des deux bouts dans la plaie; cependant la disposition de cette région, et surtout l'abondance du tissu cellulaire lâche qui permet une infiltration énorme, pourraient rendre à peu près impossible la ligature dans la plaie. C'est pourquoi, dans son article VAISSEAUX AXILLAIRES du *Dictionnaire encyclopédique*, Le Fort formule la proposition suivante : « S'il faut, pour découvrir la plaie artérielle, pratiquer de larges débridements à travers la paroi antérieure de l'aisselle, il faut s'abstenir, recourir à la ligature de l'axillaire sous la clavicule, ou, ce qui est de beaucoup préférable, lier la sous-clavière. » On n'aura, selon moi, recours à la ligature par la méthode d'Anel, que si la recherche des deux bouts dans la plaie est inapplicable, ce qui, en définitive, est tout à fait exceptionnel.

A la suite de la réduction d'une luxation de l'épaule, il peut se produire subitement un épanchement sanguin considérable dans l'aisselle, sans néanmoins que le pouls radial cesse de battre : ou bien l'artère aura été déchirée incomplètement, comme dans le cas de Calender (thèse de M. Marchand, p. 42); ou bien la déchirure, au lieu de porter sur le tronc principal, aura porté sur les branches collatérales. Je rappellerai que celles-ci, déjà signalées chemin faisant à propos de la région où elles se rencontrent, sont : l'acromio-thoracique, la thoracique longue ou mammaire externe, la scapulaire inférieure et les deux circonflexes antérieure et postérieure. Les épanchements auxquels donne lieu leur rupture peuvent guérir spontanément.

On observe sur le trajet de l'artère axillaire des anévrysmes diffus ou circonscrits. Si l'on est forcé d'agir, il faut suivre la méthode d'Anel, lier entre la tumeur et le cœur. D'après les résultats que la statistique a donnés à Le Fort, le meilleur traitement de l'anévrysme axillaire est la ligature de la sous-clavière en dehors des scalènes, et encore n'a-t-on sauvé que les deux tiers des opérés. L'important est de se rapprocher autant que possible de la clavicule.

Veine axillaire. — Plus superficielle que l'artère, la veine axillaire est également plus volumineuse et la recouvre en partie. Elle est l'aboutissant des veines superficielles et profondes du membre supérieur, moins la veine céphalique, qui va jusqu'au-dessous de la clavicule. Ordinairement simple, elle est quelquefois double. Elle reçoit souvent dans le creux de l'aisselle une des veines profondes du bras (VP, fig. 160) qui croise la face antérieure de l'artère et peut apporter un obstacle à la ligature. La veine axillaire ne présente pas dans l'aisselle l'adhérence avec les tissus fibreux que j'ai signalée à propos du même vaisseau dans le creux sous-claviculaire : l'introduction de l'air est donc moins à craindre à ce niveau. Chose remarquable, les plaies de la veine axillaire ont été signalées beaucoup moins souvent que celles de l'artère. La déchirure à la suite de la réduction des luxations de l'épaule n'a été observée qu'un très petit nombre de fois : cela tient sans doute à ce que la veine n'est pas en contact aussi immédiat que l'artère avec la capsule, qu'elle n'y contracte pas d'adhé-

rence après l'accident, et que ses parois sont moins susceptibles de dégénérer.

Lorsque la veine axillaire est blessée et que la compression est inefficace, il faut lier les deux bouts. J'eus occasion de recourir à ce moyen, en 1866, avec le Dr Coffin, pour un homme qui avait reçu dans l'aisselle un éclat de siphon d'eau de Seltz. Le malade mourut d'infection purulente, terminaison observée à cette époque dans presque tous les cas analogues.

Le Fort n'a rencontré dans la science que quatre exemples d'anévrysme artérioso-veineux de l'aisselle.

Plexus brachial. — Parvenus dans l'aisselle, les cordons du plexus brachial, qui dans le creux sous-claviculaire étaient tous situés en dehors de l'artère, s'éparpillent autour des vaisseaux. C'est ainsi que le nerf musculo-cutané se porte en avant pour pénétrer dans le muscle coraco-brachial; que le nerf médian, né de deux racines qui croisent la partie antérieure de l'artère, longe ce vaisseau en se plaçant à son côté externe; que les nerfs cubital et cutané interne viennent se placer à son côté interne. Quant aux troncs des nerfs radial et circonflexe, ils restent situés sur un plan beaucoup plus profond et en dehors des vaisseaux.

Il est extrêmement rare que l'on ait besoin de rechercher un tronc nerveux dans le creux de l'aisselle. S'il s'agissait des nerfs cubital ou médian, on suivrait la pratique que je décrirai un peu plus loin pour la ligature de l'artère axillaire, mais il serait bien difficile d'arriver par cette voie antérieure sur les nerfs circonflexe et radial, en raison de la profondeur où ces nerfs sont situés. Ayant à découvrir le radial dans cette région, mon regretté ami le Dr Leprévost, du Havre, eut l'ingénieuse idée de le chercher en suivant le bord postérieur de l'aisselle. Après avoir pratiqué une incision de 8 centimètres parallèle à ce bord, il mit à nu la face antérieure des tendons réunis des muscles grand rond et grand dorsal. Le nerf n'est séparé de ces muscles que par la gaîne du paquet vasculo-nerveux et pour le découvrir il ne reste plus qu'à diviser cette gaîne. M. Spillmann a depuis lors suivi avec succès la technique indiquée par Leprévost (Congrès français de chirurgie, 1892).

Je signalerai les branches nerveuses perforantes (BP) qui traversent le creux de l'aisselle de dedans en dehors et se distribuent à la peau. Quelques auteurs ont pensé que ces nerfs étaient les agents de propagation des phlegmasies de l'aisselle à la poitrine, ce qui est possible.

Les nerfs de l'aisselle ont été respectés dans les cas de déchirure de l'artère produite pendant la réduction d'une luxation de l'épaule. Malgré la fréquence des phénomènes paralytiques observés à la suite des luxations de l'épaule et des tentatives de réduction, on n'a jamais constaté la rupture des cordons nerveux. On ne signale guère que l'observation de Flaubert, où l'on trouva à l'autopsie l'arrachement des quatre dernières paires cervicales au niveau de leur implantation à la moelle.

Si, dans une plaie de l'aisselle, l'artère axillaire et les nerfs du plexus brachial étaient déchirés, la seule ressource serait la désarticulation de l'épaule.

Ganglions lymphatiques. — La cavité de l'aisselle renferme un grand nombre de ganglions lymphatiques. Ils sont sous-aponévrotiques; on n'en trouve jamais dans le tissu cellulaire sous-cutané. Tous les auteurs avancent que les ganglions lymphatiques suivent le trajet des vaisseaux axillaires et les accompagnent jusque dans la région sous-claviculaire; cela n'est pas tout à fait exact. Les vaisseaux sanguins sont en rapport surtout avec la paroi externe, et les

ganglions lymphatiques surtout avec la paroi interne du creux de l'aisselle, principalement ceux qui reçoivent les vaisseaux de la mamelle, et c'est, en définitive, ceux-là que le chirurgien a le plus souvent intérêt à explorer. Si on les recherche dans le centre de la cavité axillaire ou sur sa paroi externe, on court grand risque de ne pas les rencontrer; si, au contraire, introduisant profondément les doigts dans l'aisselle, la pulpe appliquée sur la paroi thoracique, on explore soigneusement cette paroi, les ganglions ne pourront échapper à l'exploration. Souvent il en est d'accolés à la face profonde du grand pectoral au voisinage de son bord inférieur. A mesure que la pyramide axillaire se resserre, les organes se rapprochent les uns des autres, et ils se touchent vers le sommet : aussi l'ablation des tumeurs ganglionnaires dans le creux sous-claviculaire présente-t-elle les plus grands dangers. Lorsque les ganglions les plus élevés sont envahis dans un cancer du sein et que néanmoins on se décide à pratiquer l'opération, on les extirpera par la base de l'aisselle en les énucléant avec les doigts.

Les ganglions lymphatiques de l'aisselle reçoivent les vaisseaux du membre supérieur et ceux de la portion sus-ombilicale du tronc du côté correspondant.

Ce que j'ai dit plus haut des ganglions lymphatiques du cou est applicable à ceux qui nous occupent. On observe dans l'aisselle des adénites aiguës à la suite des plaies des doigts. Elles ne sont pas rares après les piqûres anatomiques. Il peut en résulter un phlegmon péri-adénique et un abcès qui fait généralement saillie au niveau du bord inférieur du grand pectoral. On y observe des hypertrophies ganglionnaires qui acquièrent parfois un volume énorme. Il y a dans ces cas une cause d'illusion pour le praticien qui se décide à opérer : il semble que les tumeurs soient tellement superficielles qu'une simple incision de la peau va les mettre à nu, tandis qu'elles paraissent fuir sous le bistouri et sont, au contraire, moins appréciables au toucher après l'incision de la peau. C'est qu'elles siègent en réalité sous l'aponévrose, et que, pour les découvrir, il faut diviser les trois couches qui ferment la base de l'aisselle.

Les ganglions de l'aisselle sont susceptibles de subir les mêmes dégénérescences que ceux du cou. Le carcinome peut les envahir d'emblée, etc. Dans son article du *Dictionnaire encyclopédique*, Dolbeau a signalé un enchondrome de l'aisselle né de l'apophyse coracoïde.

Ordre de superposition des organes contenus dans le creux de l'aisselle. — En procédant de dedans en dehors, c'est-à-dire de la peau vers les couches profondes, le bras étant dans l'attitude où je le représente figure 160 et qui est celle qu'on lui donne pour pratiquer les opérations dans la région, on trouve successivement les organes suivants : 1° la peau; 2° la couche cellulo-graisseuse sous-cutanée; 3° l'aponévrose; 4° la veine axillaire; 5° les nerfs cutané interne et cubital; 6° l'artère axillaire; 7° le nerf médian; 8° le muscle coraco-brachial; 9° la tête humérale recouverte de la capsule articulaire.

Il résulte de ces rapports que le premier organe important qui se rencontre sous le bistouri, quand on va à la recherche de l'artère, est la veine axillaire : d'où cette règle ancienne de ligature : diviser les téguments à l'union du tiers antérieur avec les deux tiers postérieurs du creux de l'aisselle, chercher la veine axillaire, compter deux nerfs, on trouve ensuite l'artère.

La ligature de l'axillaire en suivant cette voie est difficile et périlleuse. Malgaigne a eu le mérite de faire observer que le vrai satellite de l'artère axillaire dans le creux de l'aisselle est le muscle coraco-brachial; cette remarque a

rendu la ligature de l'artère presque facile. En effet, l'incision étant pratiquée au lieu indiqué, et mieux encore sur la saillie que forme sous le rebord du grand pectoral le muscle coraco-brachial, ne se préoccuper que de ce muscle, au début de l'opération, et en mettre la face interne à découvert. Le bistouri passe ainsi au devant du paquet vasculo-nerveux sans l'intéresser, sans le dissocier. Le muscle étant bien mis à nu, abaisser avec un crochet mousse la lèvre postérieure de la plaie en y comprenant la veine axillaire, le nerf cutané interne et le cubital. L'artère, accompagnée du nerf médian, se présente alors le plus souvent d'elle-même.

Malgaigne a signalé une anomalie, que j'ai également rencontrée, susceptible de jeter quelque trouble dans l'esprit de l'opérateur non prévenu : c'est un faisceau musculaire sous-aponévrotique qui croise obliquement les vaisseaux en se portant du muscle grand dorsal au grand pectoral, faisceau qui pourrait en imposer pour le muscle coraco-brachial.

CHAPITRE II

Du bras.

On entend en chirurgie sous le nom de *bras* la portion du membre supérieur comprise entre l'épaule et le coude. Le bras est loin d'offrir pour le chirurgien la longueur qu'on lui attribue dans le langage ordinaire. Il commence, en dedans, là où finit l'aisselle, c'est-à-dire à la limite inférieure de l'artère axillaire, au niveau du tendon du grand pectoral; il commence, en dehors, là où finit la région deltoïdienne ou scapulo-humérale. On dit bien, il est vrai, dans le langage habituel, qu'un malade atteint d'une fracture du col chirurgical de l'humérus a le *bras* cassé, parce que l'on réserve, en général, le nom d'épaule à l'articulation scapulo-humérale elle-même, et que cela ne présente en réalité aucun inconvénient ; mais ce qui est possible dans le langage ne l'est plus dans un traité didactique où des divisions nettes doivent être posées.

Le bras commence donc au niveau d'une ligne fictive horizontale qui passerait par le bord inférieur du tendon du grand pectoral, et se termine à deux ou trois travers de doigt au-dessus du pli du coude. Au-dessous de la limite supérieure se trouve l'empreinte deltoïdienne, en sorte que le V deltoïdien et les trois tendons d'insertion du muscle deltoïde sont situés dans le bras. Mais ce muscle fait en réalité partie de l'épaule. Il en est de même du coraco-brachial, qui, bien qu'inséré sur la surface interne de l'humérus, au-dessous de la coulisse bicipitale, affecte néanmoins les connexions les plus importantes avec les organes de l'aisselle et mérite d'être rattaché à cette région.

Le bras est loin, par conséquent, de correspondre à toute la longueur de l'humérus, qui n'y est représenté que par ce qu'on décrit en ostéologie sous le nom de corps de l'humérus. L'extrémité supérieure de cet os appartient à l'épaule et l'extrémité inférieure au coude.

Ainsi défini, le bras est peut-être la partie du corps la plus simple à décrire et à comprendre. Il n'y a pas lieu de le décomposer en plusieurs régions ; on lui distingue seulement quatre faces : antérieure, postérieure, interne et externe.

Très régulièrement arrondi chez les femmes et chez les enfants, à cause de la graisse qui recouvre et masque les saillies musculaires, le bras est anguleux chez les sujets maigres et vigoureux. Les muscles font un relief appréciable à la vue et au toucher, surtout lorsqu'ils se contractent. Le muscle biceps en parti-

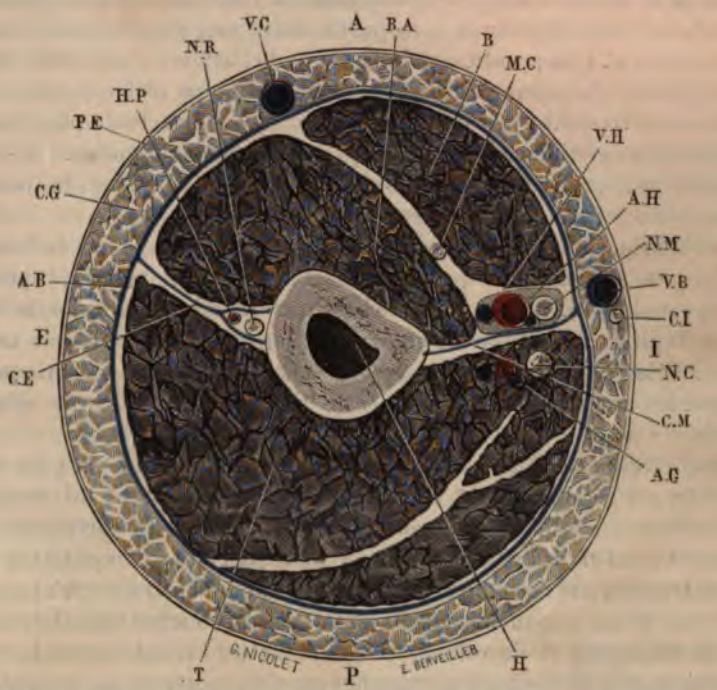

Fig. 161. — *Coupe horizontale du bras pratiquée à sa partie moyenne.* — Bras droit. — Femme adulte. — Grandeur naturelle. — Segment supérieur de la coupe.

A, face antérieure du bras.
AB, aponévrose brachiale.
AC, artère du nerf cubital.
AH, artère humérale.
B, muscle biceps.
BA, muscle brachial antérieur.
CE, cloison intermusculaire externe.
CG, couche graisseuse sous-cutanée.
CI, nerf cutané interne.
CM, cloison intermusculaire interne.
E, face externe du bras.
H, humérus.
HP, artère humérale profonde.
I, face interne du bras.
MC, nerf musculo-cutané.
NC, nerf cubital.
NM, nerf médian.
NR, nerf radial.
P, face postérieure du bras.
PE, peau.
T, muscle triceps.
VB, veine basilique.
VC, veine céphalique.
VH, veine humérale.

culier se détache nettement à la face antérieure et interne du bras, d'où résulte la production d'une gouttière interne, quelquefois très prononcée, appelée gouttière bicipitale. C'est au fond de cette gouttière qu'est située l'artère humérale, séparée en ce point de l'humérus (fig. 161) par une mince couche musculaire appartenant au brachial antérieur.

Une autre gouttière, moins profonde que la précédente, longe la face externe du bras, et répond à l'intervalle qui sépare le brachial antérieur du muscle

triceps. Arrivée au niveau de l'insertion deltoïdienne, la gouttière externe se bifurque pour suivre les bords antérieur et postérieur du deltoïde. Cette bifurcation était choisie pour l'application du cautère, à l'époque où cet exutoire était en honneur ; il n'existe, en effet, en ce point que l'entre-croisement sur le V deltoïdien des attaches du deltoïde et du brachial antérieur ; il n'y a pas de muscles dont l'action eût pu être entravée par la présence d'une plaie permanente.

Pour se rendre un compte exact de la topographie du bras, il faut l'étudier sur une coupe horizontale, perpendiculaire à l'axe, telle que le représente la figure 161. J'ai fait cette coupe à la partie moyenne, dans le point où l'on pratique, en général, l'amputation et la ligature de l'artère, c'est-à-dire dans celui où les rapports réciproques des organes sont le plus utiles à connaître. Plus haut, la coupe rencontrerait le deltoïde et le coraco-brachial ; plus bas, le long supinateur et les radiaux externes, ce qu'il me suffit de signaler.

Les couches communes enveloppantes du bras sont : la peau, le tissu cellulo-graisseux sous-cutané et l'aponévrose brachiale.

Épaisse à la face externe du bras, la *peau* est fine et sensible à la face interne. Elle est sujette aux érosions qui résultent d'un appareil mal appliqué ou trop longtemps maintenu. La peau du bras est très mobile, c'est celle de la face interne que Tagliacozzi employait pour pratiquer la rhinoplastie par la méthode italienne. Elle est également très apte à servir aux greffes dermiques. Il faut savoir que les lambeaux ainsi détachés de la face interne du bras se rétractent beaucoup.

La *couche cellulo-graisseuse sous-cutanée*, très abondante chez les femmes et les enfants, est régulièrement répartie sur la circonférence du membre. Elle glisse facilement et sur la face profonde de la peau et à la surface de l'aponévrose : aussi n'est-il pas nécessaire de la disséquer dans l'amputation du bras ; la simple traction par les mains d'un aide suffit pour la rétracter. J'ajouterai que, l'aponévrose étant elle-même très mobile sur les couches sous-jacentes, il est inutile de disséquer et de relever une manchette. Un aide rétracte, à mesure que le chirurgien divise les trois couches enveloppantes, et les muscles peuvent être coupés au niveau de la lèvre supérieure, qui se trouve ainsi suffisamment relevée. Il résulte de la laxité de la couche cellulo-graisseuse que les infiltrations de toute nature s'y font très facilement.

On trouve dans la couche sous-cutanée la veine céphalique (VC, fig. 161) et la veine basilique (VB) ; cette dernière est accompagnée par le nerf brachial cutané interne (CI), qui traverse l'aponévrose sur un point plus élevé que le musculo-cutané. Celui-ci est encore profond dans le point où porte la coupe.

L'*aponévrose brachiale* enveloppe tout le bras à la manière d'un manchon un peu plus épais en arrière qu'en avant. Je viens de dire que par ses deux faces l'aponévrose est peu adhérente : c'est ce qui permet les grands décollements à la suite des contusions, des morsures de cheval, par exemple, si fréquentes dans cette région.

De la surface interne de l'aponévrose brachiale, sur les parties latérales du bras, au niveau des deux gouttières interne et externe, se détachent deux expansions aponévrotiques qui vont se fixer sur l'os.

L'interne (CM, fig. 161) s'engage entre le biceps et le brachial antérieur d'une part, le triceps de l'autre, et va se fixer au bord interne de l'humérus : c'est l'aponévrose *intermusculaire interne ;* l'externe (CE, fig. 161) s'engage entre le

brachial antérieur et le triceps, et s'attache au bord externe ou à la face externe de l'humérus : c'est l'aponévrose *intermusculaire externe*.

Le bras se trouve ainsi divisé en *deux loges* très nettement séparées : l'une *antérieure*, l'autre *postérieure*. J'étudierai successivement le contenu de ces deux loges.

Il est évident que ces organes présentent quelques différences de rapports suivant le point où porte la coupe ; mais ces différences sont assez légères et assez peu importantes en chirurgie pour que je sois autorisé à prendre comme type de description la partie moyenne du bras représentée sur la figure 161. Je signalerai du reste les principales différences chemin faisant.

Loge antérieure du bras.

Cette loge comprend : les muscles biceps et brachial antérieur, l'artère et les deux veines humérales, le nerf médian et le nerf musculo-cutané. C'est une erreur grave, on en verra plus loin la raison, erreur que je constate dans la plupart des traités d'anatomie chirurgicale, de mettre le nerf cubital dans la loge antérieure.

Le muscle *biceps* occupe la partie antérieure et externe du bras : il s'attache en haut par ses deux chefs à l'omoplate, et en bas au radius, en sorte qu'il est absolument indépendant de l'humérus. Il appartient à la catégorie des muscles que j'appelle *muscles libres*, par opposition à ceux qui adhèrent à l'os et qui méritent le nom de *muscles adhérents*. De plus, le biceps est séparé de l'aponévrose d'enveloppe et du muscle brachial antérieur, qui lui est sous-jacent, par une couche de tissu cellulaire très lâche. Aussi, lorsqu'il est divisé en travers, comme dans l'amputation circulaire du bras, par exemple, les deux bouts s'écartent-ils fortement l'un de l'autre, tandis que les muscles adhérents à l'os restent au niveau de la section cutanée : d'où la nécessité impérieuse de couper les muscles en deux temps dans l'amputation du bras.

Le muscle biceps se déchire parfois en totalité ou en partie pendant une contraction violente, et le symptôme pathognomonique est une dépression profonde due à l'écartement des deux bouts. C'est à cette tendance à l'écartement qu'est également due la conicité du moignon, si fréquente à la suite de l'amputation circulaire. La flexion prolongée de l'avant-bras détermine rapidement une rétraction de ce muscle, que l'on sent sous la forme d'une corde dure et tendue. Elle cède d'ailleurs assez vite à l'usage des mouvements. Je reviendrai à propos du coude sur l'expansion aponévrotique et sur l'attache du biceps au radius.

Le muscle *brachial antérieur* repose immédiatement sur l'humérus, dont il entoure la moitié antérieure, et auquel il adhère intimement. Les deux muscles brachial antérieur et biceps sont séparés l'un de l'autre par une couche de tissu cellulo-graisseux, lâche, lamelleux, au milieu de laquelle chemine le nerf musculo-cutané (MC, fig. 161) après avoir traversé le muscle coraco-brachial et avant de devenir sous-cutané.

Entre le bord externe du muscle brachial antérieur et le long supinateur existe une gouttière au fond de laquelle se trouve le nerf radial. A la face externe du bras, le brachial antérieur est superficiel dans une grande partie de son étendue. Je parlerai, à propos du coude, de l'insertion inférieure de ce muscle.

Le paquet vasculo-nerveux du bras (fig. 161) comprend l'artère humérale, les deux veines humérales et le nerf médian, qui sont situés dans la même gaîne.

Il répond à la face interne du bras et repose immédiatement sur l'aponévrose intermusculaire interne. Il résulte de ce rapport que, lorsqu'il est nécessaire de pratiquer au bras de larges et profondes incisions, soit pour une pseudarthrose, soit pour enlever des séquestres, des corps étrangers, des esquilles, etc., le lieu d'élection pour ces incisions est la face externe du membre. Il faut pénétrer non pas entre le biceps et le brachial antérieur, comme disent certains auteurs, mais par la gouttière externe, entre le brachial antérieur et le triceps.

On doit toutefois se préoccuper du nerf radial et de l'humérale profonde, qui, reposant directement sur l'os, se trouvent au fond de la plaie.

Le paquet vasculo-nerveux n'est séparé de l'humérus que par le bord interne du brachial antérieur, bord très mince, qui n'empêche pas de prendre un point d'appui sur l'os pour établir une énergique compression. C'est, en effet, le lieu d'élection pour la compression de l'artère humérale, qu'on se serve des doigts ou d'un garrot, ou d'une bande élastique ; mais il est impossible, si ce n'est avec les doigts, d'agir sur l'artère sans agir en même temps sur le nerf médian : d'où la douleur vive qu'éprouve le malade.

Artère humérale. — Située à la face interne du bras sur le trajet d'une ligne qui réunirait le tiers antérieur du creux de l'aisselle à la partie moyenne du pli du coude, l'artère humérale occupe la gouttière bicipitale. Elle affecte un rapport immédiat avec le bord interne du biceps, qui la recouvre en partie chez les sujets fortement musclés : aussi le muscle biceps est-il à l'humérale ce qu'est le coraco-brachial à l'axillaire, c'est-à-dire son satellite, et sert-il de guide infaillible pour la découvrir.

Je dois faire ici une remarque importante. La gouttière bicipitale et par conséquent l'artère humérale occupent, ai-je dit, la face interne du bras, mais cela n'est vrai que lorsqu'on met le membre supérieur en supination. Si on le porte en pronation, la gouttière bicipitale devient tout à fait postérieure ; qu'on incise alors sur la partie du bras qui, dans cette attitude, est interne, l'incision se trouve à plusieurs centimètres en avant de l'artère. En conséquence, il convient de toujours mettre le bras en supination quand on veut faire la ligature de l'humérale, et il faut se garder de lui imprimer le moindre mouvement en sens contraire quand l'opération est commencée.

En portant le doigt dans la gouttière bicipitale, on sent : les battements de l'artère, la corde formée par le nerf médian et la saillie du bord interne du biceps. Ce sont là les trois points de repère très précis qui servent à découvrir l'artère humérale à la partie moyenne du bras. Le dernier est le meilleur des trois; aussi faut-il commencer par mettre à nu le bord interne du biceps, comme si c'était le but de l'opération. La gaîne de l'artère étant immédiatement accolée à celle du biceps et placée en arrière d'elle, on n'a plus qu'à l'ouvrir pour trouver le vaisseau.

L'artère humérale est de toutes les grosses artères la plus sujette aux anomalies. La plus fréquente est la bifurcation prématurée du vaisseau, qui, au lieu de s'effectuer au pli du coude, se fait dans l'aisselle. Dans ce cas, l'une des branches est superficielle, quelquefois même, au dire de Meckel, immédiatement sous-cutanée, tandis que l'autre suit le trajet ordinaire de l'artère. Quand on rencontre cette anomalie sur le cadavre, on est frappé du petit volume du tronc de l'humérale, on est hésitant, mais on le reconnaît au voisinage des deux veines collatérales. On voit aussi, mais beaucoup plus rarement, le tronc de

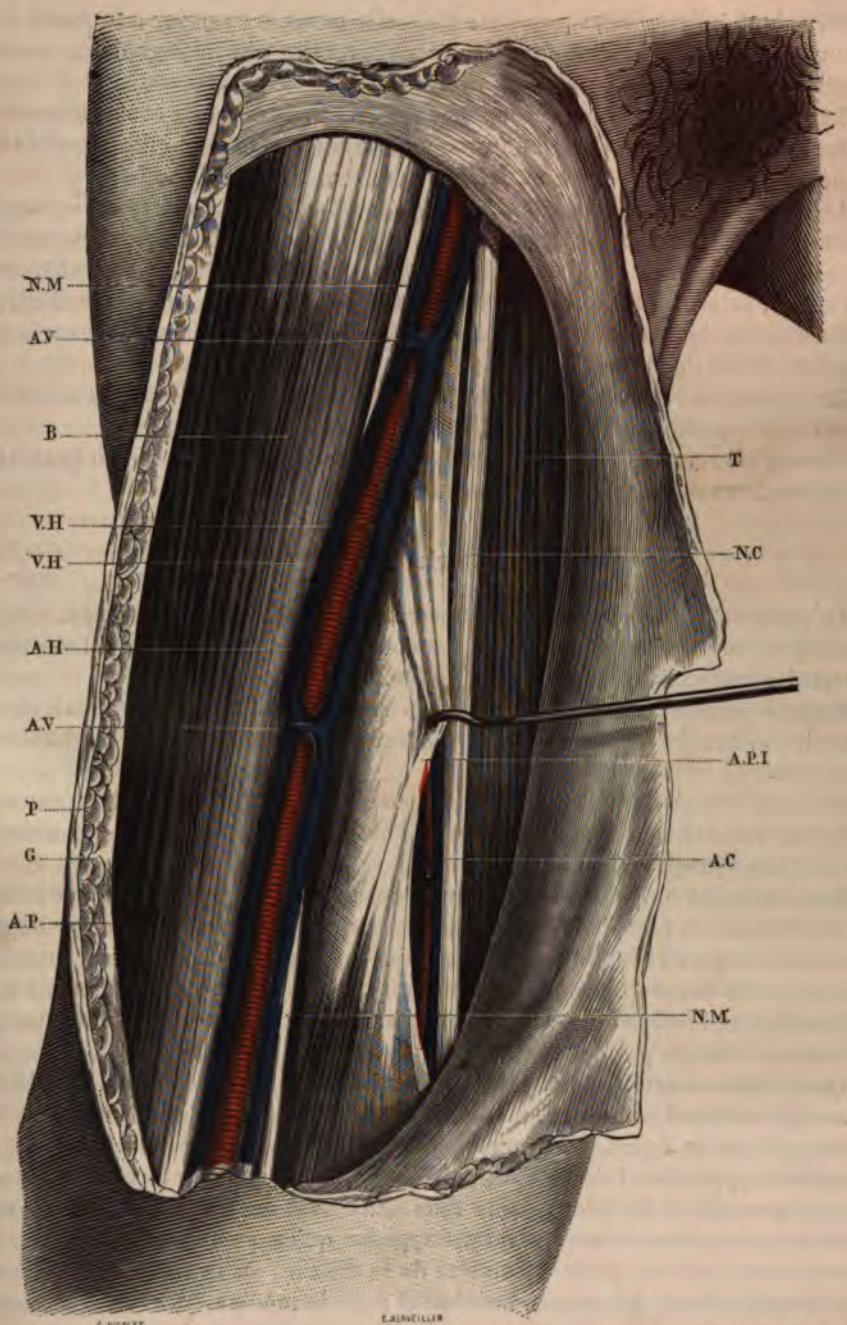

Fig. 162. — *Région de la partie antérieure et interne du bras.* — Côté droit. — Adulte. — Grandeur naturelle.

AC, artère du nerf cubital.
AH, artère humérale.
AP, aponévrose d'enveloppe.
API, aponévrose intermusculaire interne.
AV, anastomoses des deux veines humérales.
B, muscle biceps.
G, couche graisseuse sous-cutanée.
NC, nerf cubital.
NM, nerf médian.
P, peau.
T, muscle triceps.
VH, veines humérales.

l'artère humérale se bifurquer dans l'aisselle et se recomposer à la partie inférieure du bras. L'humérale fournit des collatérales que je signalerai en étudiant le point du bras où elles se trouvent.

Deux veines humérales accompagnent l'artère, la côtoient et s'anastomosent entre elles d'un côté à l'autre du vaisseau. Ce rapport explique la possibilité de l'anévrysme artérioso-veineux, fréquent surtout au pli du coude.

Le *nerf médian* (NM, fig. 162) accompagne l'artère humérale et occupe la même gaîne. Dans la région précédente, nous l'avons vu naître par deux racines et se placer ensuite en dehors de l'artère axillaire. Il descend parallèlement à l'artère, la croise au milieu du bras, et se place ensuite en dedans d'elle, en sorte que ces deux organes représentent la forme d'un X à branches très rapprochées l'une de l'autre.

Au niveau de l'entre-croisement, le nerf médian est ordinairement le plus superficiel; quelquefois cependant il est plus profond que l'artère.

Ce nerf est remarquable en ce qu'il ne fournit aucune branche au bras, si ce n'est une branche anastomotique au musculo-cutané.

Loge postérieure du bras.

La *loge postérieure du bras* est occupée par un seul muscle, le triceps, dont les trois portions se réunissent en un tendon commun qui s'insère à l'olécrâne; j'y reviendrai en détail à propos du coude.

Outre le muscle triceps, la loge postérieure renferme le nerf cubital, le nerf radial, l'artère du nerf cubital et l'artère collatérale externe ou humérale profonde.

Le *nerf cubital*, dont nous avons vu précédemment l'origine et la situation (NC, fig. 160), abandonne bientôt l'artère axillaire et gagne la loge postérieure, qu'il occupe jusqu'au coude.

Dans le point où j'étudie la topographie du bras (et je rappelle que c'est là le lieu d'élection pour les grandes opérations), le nerf cubital occupe l'épaisseur du triceps en arrière de l'aponévrose intermusculaire interne, mais tout près de cette cloison fibreuse. Il est accompagné d'une artère quelquefois assez volumineuse, l'artère du nerf cubital, branche de l'humérale; cette artère est elle-même côtoyée par deux veines (AC, fig. 162).

Que le lecteur veuille bien jeter un coup d'œil sur les figures 161 et 162, il verra qu'en définitive le nerf médian et le nerf cubital, d'un volume sensiblement égal (sur la figure 162 le nerf médian est en partie recouvert par l'artère), sont très rapprochés l'un de l'autre, séparés seulement par la cloison interne et quelques fibres du triceps; que tous deux sont accompagnés d'une artère escortée elle-même de deux veines. Supposez qu'en pratiquant la ligature de l'humérale l'incision porte en arrière de la cloison, on ne tarde pas à rencontrer le nerf cubital, qu'on prend aisément pour le médian, et si l'artère voisine a quelque volume, on n'hésite pas à la lier pour l'humérale. C'est du reste la seule difficulté que présente la ligature de l'artère humérale, et l'erreur est bien souvent commise dans les répétitions de médecine opératoire. Le moyen de l'éviter sûrement est de suivre à la lettre le précepte que je donnais plus haut, à savoir, de pratiquer l'incision cutanée sur le bord interne du biceps, et de mettre ce muscle à nu, afin d'être bien certain de ne pas ouvrir la loge du tri-

ceps. La confusion possible dans la plaie entre le nerf cubital et le nerf médian explique pourquoi, à l'encontre de la plupart des auteurs, je n'accorde à ce dernier qu'une importance secondaire comme point de repère.

Le *nerf radial* se dégage de la partie postérieure et externe du plexus brachial par un tronc qui lui est commun avec le nerf circonflexe. Il se porte presque aussitôt en bas, en arrière et en dehors, s'engage entre le vaste interne et la longue portion du triceps, suit la gouttière de torsion de l'humérus, contourne cet os et abandonne la loge du triceps, pour se placer dans la loge antérieure, où il apparaît entre le muscle long supinateur et le brachial antérieur. Le nerf radial occupe donc successivement au bras les loges postérieure et antérieure. A la partie moyenne du bras il affecte le rapport précis qui est représenté figure 161. La coupe est pratiquée juste au point où le radial change de loge. Ainsi que l'humérale profonde qui l'accompagne dans tout son trajet, il est à ce niveau compris dans un dédoublement de la cloison intermusculaire externe.

Le détail qu'il importe surtout de remarquer relativement au nerf radial est son rapport *immédiat* avec l'humérus, dont aucune fibre musculaire ne le sépare. Il en résulte que dans les fractures du corps de l'os, le cal peut comprimer le nerf radial et même l'emprisonner. Deux faits de ce genre avaient été observés par MM. Ollier et Trélat. J'en ai observé un troisième à l'hôpital Beaujon, en 1878. Un homme, âgé de 50 ans, avait été atteint d'une fracture compliquée occupant la partie moyenne du bras sans lésion d'aucune branche nerveuse. Lorsqu'on retira l'appareil, il existait une paralysie complète des extenseurs, la main était absolument inerte. Pensant que le nerf radial était emprisonné dans le cal, je me proposai de le dégager quatre mois environ après l'accident. Une incision pratiquée à une certaine distance au-dessous de la fracture entre le brachial antérieur et le long supinateur me permit de découvrir aisément le tronc du radial, qui, à ce niveau, était sain ; le poursuivant de bas en haut, je ne tardai pas à le voir pénétrer dans une coulisse ostéo-fibreuse qu'il me suffit d'inciser pour obtenir le désenclavement complet. Le nerf était, sur une hauteur d'environ 3 centimètres, très aminci, moniliforme et rougeâtre. Je détruisis ensuite avec la gouge et le maillet les bords osseux de la gouttière pour éviter que le nerf s'y engageât de nouveau. Les mouvements reparurent peu à peu, et trois mois après l'opération j'ai pu présenter à la Société de chirurgie le malade *complètement* guéri.

Le rapport immédiat du nerf radial avec le corps de l'humérus explique aussi pourquoi la paralysie traumatique de ce nerf est de toutes la plus fréquente. Un coup de bâton, par exemple, peut la déterminer. J'ai vu un jeune garçon atteint d'une paralysie complète du radial à la suite d'une morsure de cheval. M. Panas a signalé comme cause de paralysie du nerf radial la pression exercée pendant le sommeil par la tête reposant sur le bras porté en extrême abduction et en supination.

L'*humérus* occupe à peu près le centre de la circonférence représentée par une coupe horizontale du membre. Il est enveloppé d'une couche périostique qui chez les enfants présente une épaisseur et une résistance relativement grandes : aussi peut-on observer à cet âge de la vie des fractures intra-périostales sans déplacement. Mais dire avec certains auteurs que le même phénomène peut se produire chez l'adulte est inexact. Je ne sache pas qu'on ait jamais observé chez l'adulte une fracture du corps de l'humérus, directe ou indirecte, avec

intégrité telle du périoste que le seul signe de fracture soit la mobilité anormale. Je ne parle pas, bien entendu, des fractures spontanées qui se produisent par contraction musculaire sur un os préalablement altéré.

On a voulu faire jouer aux muscles du bras un rôle important dans la détermination du déplacement des fragments, mais je répète ici ce que j'ai dit à propos de la clavicule : le déplacement est le résultat du choc, de la forme du corps vulnérant et de la direction de la fracture ; les muscles ne sauraient avoir aucune action sur le déplacement *primitif*. Le seul phénomène qu'ils soient aptes à produire est le chevauchement, qui est déjà, du reste, un déplacement consécutif.

La fracture du corps de l'humérus est une de celles qui donnent le plus souvent lieu aux pseudarthroses. La raison en est, sans doute, dans la disposition des couches musculaires autour de l'os. Si la fracture est oblique, les fragments chevauchent et peuvent pénétrer l'un en avant dans l'épaisseur du brachial antérieur, l'autre en arrière dans le triceps. Ils se trouvent ainsi séparés par une épaisseur plus ou moins grande de fibres musculaires qui s'opposent à la coaptation exacte et à la soudure des deux bouts. J'ai pu vérifier ce fait sur un malade atteint de pseudarthrose de l'humérus et que j'ai opéré avec un succès complet, en 1877, à l'hôpital Lariboisière, par l'avivement des deux fragments et la suture métallique. Les deux fragments étaient séparés et tenus très écartés l'un de l'autre par une épaisse bride musculaire que je dus diviser pour obtenir la coaptation.

Les *vaisseaux lymphatiques* du bras, divisés en superficiels et profonds, se rendent dans les ganglions de l'aisselle. Ils forment des traînées que l'angioleucite rend souvent appréciables à la face interne du bras sur le trajet de la veine basilique. M. Sigmund, de Vienne, a voulu attacher à l'engorgement des ganglions du bras dans la syphilis une signification égale à celle que Ricord a donnée à l'engorgement des ganglions sous-occipitaux. C'est vers la cinquième ou la sixième semaine après l'infection qu'ils commenceraient à s'indurer, et ils pourraient former une chaîne continue de l'épitrochlée à l'aisselle. Je n'ai jamais vu de faits semblables. Plusieurs fois j'ai constaté l'existence de petits noyaux isolés et échelonnés à la face interne du bras sur le trajet de vaisseaux lymphatiques, mais il n'a pas été douteux pour moi que ces noyaux siégeaient dans la cavité même des vaisseaux enflammés et n'étaient pas des ganglions. Il est néanmoins incontestable qu'un chancre de la main s'accompagne toujours de l'engorgement du ganglion épitrochléen, ce qui n'arrive que très exceptionnellement dans le cas de plaie simple.

CHAPITRE III

Du coude.

On donne le nom de *coude*, *région du coude*, *pli du coude*, *région du pli du coude*, à l'ensemble des parties molles qui entourent l'articulation huméro-cubito-

radiale, à cette articulation elle-même, ainsi qu'à l'articulation radio-cubitale supérieure. Le langage anatomique diffère donc ici du langage habituel, puisqu'on entend, en général, sous le nom de coude, la partie postérieure seule de la région ; une plaie du coude signifie ordinairement une plaie siégeant au niveau de l'olécrâne.

Les limites de la région du coude sont artificielles ; elles s'étendent à deux travers de doigt environ au-dessus et au-dessous du pli cutané résultant de la flexion de l'avant-bras sur le bras.

La région du coude est aplatie, de telle sorte que son plus grand diamètre est transversal. On y observe un certain nombre de saillies, les unes musculaires, les autres osseuses. Les saillies musculaires siègent en avant et sont au nombre de trois, l'une médiane, les deux autres latérales. Les saillies latérales, constituées par les muscles épitrochléens en dedans et épicondyliens en dehors, se dirigent du haut en bas et convergent vers l'axe du membre de façon à circonscrire une sorte de V dont la pointe est dirigée en bas. Entre les deux branches du V existe, surtout chez les sujets maigres, une dépression très profonde dans laquelle s'enfonce le tendon du muscle biceps, qui forme ainsi la saillie médiane. Le biceps ne remplissant pas complètement l'écartement des deux branches du V, il en résulte une dépression située de chaque côté du tendon. Gerdy a comparé assez exactement les saillies musculaires du pli du coude à un fer de lance, à pointe dirigée en bas et dont la hampe serait représentée par le tendon du biceps.

Les saillies osseuses sont formées de chaque côté par l'épicondyle et par l'épitrochlée, en arrière par l'olécrâne. Ces trois éminences affectent entre elles des rapports dont je ferai mieux ressortir toute l'importance en étudiant l'articulation.

De chaque côté de l'olécrâne, sur la face postérieure du coude, existent deux gouttières dont l'interne, plus étroite, est surtout remarquable par la présence du nerf cubital. Ces dépressions disparaissent et sont même remplacées par des saillies dans les synovites fongueuses, dans l'hydarthrose de l'articulation du coude. C'est en ce point qu'il faut aller chercher la fluctuation. Si, par hasard, on désirait faire une ponction, on choisirait la gouttière externe.

On distingue au coude une région antérieure et une région postérieure, que la plupart des auteurs décrivent séparément. Je trouve préférable d'étudier les diverses couches que présente le coude en procédant de la face antérieure vers la face postérieure.

On y trouve successivement :

1° La peau.
2° Une couche cellulo-graisseuse sous-cutanée antérieure.
3° Un plan vasculo-nerveux sous-cutané.
4° Un premier plan aponévrotique.
5° Un plan vasculo-nerveux sous-aponévrotique.
6° Un premier plan musculaire.
7° Un plan osseux.
8° Un deuxième plan musculaire.
9° Un deuxième plan aponévrotique.
10° Une couche celluleuse sous-cutanée postérieure
11° La peau.

1° *Peau.* — La peau qui recouvre la face antérieure du coude est fort mince et permet de voir par transparence les veines placées en dessous. Elle s'excorie facilement lorsqu'on y applique des lacs ou des bandes fortement serrées. On l'a vue se déchirer sous l'influence de tractions énergiques ou de pressions exercées de l'intérieur à l'extérieur par les surfaces osseuses luxées ou fracturées. Elle présente un pli transversal lorsque l'avant-bras est fléchi sur le bras, mais ce qu'on n'a peut-être pas fait assez remarquer, c'est que ce pli s'efface complètement dans l'extension du bras et ne saurait, par conséquent, servir de point de repère; il est donc très loin de ressembler sous ce rapport aux plis du poignet, et moins encore à ceux de la paume de la main, qui sont permanents. Aussi, quand on veut pratiquer la ligature de l'humérale au pli du coude, si l'on n'a pas la précaution de marquer d'avance la situation précise de ce pli, le bras étant fléchi, on n'a plus de point de repère lorsque le bras est étendu, et l'on fait généralement l'incision plus haut qu'il ne convient.

Le pli cutané, loin de correspondre à l'interligne articulaire, est situé de 2 à 4 centimètres au-dessus; il correspond environ à la saillie de l'épitrochlée. Malgaigne a voulu tirer de la position de ce pli par rapport aux surfaces articulaires des conséquences pour le diagnostic différentiel entre la fracture et la luxation du coude, suivant que le pli est placé au-dessous et au-dessus de la saillie de l'extrémité inférieure de l'humérus, mais ce que je viens de dire me paraît en atténuer beaucoup l'importance.

2° *Couche cellulo-graisseuse sous-cutanée antérieure.* — Cette couche est extrêmement variable suivant les sujets. Abondante, en général, chez les enfants et les femmes, elle acquiert quelquefois chez ces dernières une épaisseur telle qu'elle masque tous les reliefs extérieurs de la région. Insignifiant dans la plupart des autres régions, ce détail prend ici une certaine importance à cause de la saignée. Une couche épaisse de graisse rend parfois cette opération réellement difficile. On ne voit pas trace de veines à l'extérieur, malgré la compression circulaire exercée sur le bras; sans des notions anatomiques précises sur leur direction, on serait dans l'impossibilité de les ouvrir. Avec l'habitude, on peut les reconnaître par le toucher; la veine remplie de sang laisse percevoir sous le doigt un cordon mou et fluctuant qui affecte la direction connue de l'une des veines superficielles. Sur les sujets gras, il n'est pas rare de voir un peloton adipeux s'interposer entre les lèvres de la plaie et s'opposer à la sortie du sang. Il peut arriver aussi que le parallélisme entre la plaie de la veine et celle de la peau se détruise, circonstance favorable à la production d'un thrombus.

3° *Plan vasculo-nerveux superficiel* (fig. 163). — Dans l'épaisseur de la couche cellulo-adipeuse sous-cutanée cheminent les *veines* et les *nerfs superficiels* du coude.

Les *veines* ont une importance toute particulière, eu égard à la saignée du bras. Elles présentent une disposition que j'ai reproduite dans sa plus grande simplicité sur la figure 163; c'est la disposition type, autour de laquelle on peut grouper toutes les variétés, qui sont, du reste, fort nombreuses.

Trois veines montent de l'avant-bras vers le coude: deux latérales, les veines radiale et cubitale; la troisième est la veine médiane. Cette dernière, arrivée au pli du coude, se divise en deux branches: l'une interne (MB), la *médiane basilique;* l'autre externe (MC), la *médiane céphalique.* La médiane basilique se dirige aussitôt en haut et en dedans pour aller s'unir à la veine cubitale et former

le tronc de la *veine basilique*, qui se rend lui-même dans l'axillaire au niveau du creux de l'aisselle. La médiane céphalique se porte également en haut, mais en dehors, et s'abouche avec la veine radiale pour former la *veine céphalique*, que nous avons suivie précédemment dans l'interstice du grand pectoral et du deltoïde jusque dans la région du creux sous-claviculaire. Au point de bifurcation la veine médiane reçoit une branche anastomotique venant des veines profondes. Il en résulte qu'une compression circulaire exercée sur le bras facilite la sortie du sang par la piqûre d'une veine superficielle ; mais, si la compression est telle que la circulation artérielle soit interrompue, le sang ne coule pas, puisqu'il n'arrive plus à l'avant-bras.

Il suffit de jeter un coup d'œil sur la figure 163 pour saisir tout de suite le rapport de la veine médiane basilique avec l'artère humérale. Ces deux vaisseaux, dirigés presque parallèlement, ne sont séparés l'un de l'autre que par l'expansion aponévrotique du biceps (EA) : d'où l'extrême danger de blesser l'artère dans la saignée de cette veine. Si la région du pli du coude est le siège par excellence de l'anévrysme artérioso-veineux, cela tient à cette disposition anatomique : aussi cette affection est-elle beaucoup plus rare depuis que la saignée du bras est elle-même pratiquée plus rarement.

Les personnes ignorantes, entre les mains desquelles arrive le plus souvent cet accident, sont d'autant plus portées à piquer la médiane basilique qu'elle est généralement plus volumineuse, et partant plus accessible que la médiane céphalique. Malgaigne raconte, dans son *Traité d'anatomie chirurgicale*, qu'il eut un jour le malheur de blesser l'artère humérale dans une saignée, et, pour éviter pareil accident, il conseille l'emploi d'une lancette à un seul tranchant. Il est des cas où la veine médiane basilique, tout en étant voisine de l'artère, s'en écarte cependant suffisamment pour qu'on puisse l'ouvrir sans crainte. Mais, si pour une raison quelconque on était forcé de saigner sur cette veine, si les battements de l'humérale indiquaient que les deux vaisseaux sont complètement superposés, et si l'on ne pouvait reporter la veine soit en dedans, soit en dehors, de façon à l'éloigner de l'artère, dans ce cas la conduite véritablement chirurgicale consisterait à dénuder la veine au bistouri par une incision parallèle à sa direction et à la piquer ensuite à ciel ouvert. Règle générale, il ne faut jamais saigner sur la médiane basilique d'après la méthode ordinaire.

La veine médiane basilique présente un volume très variable suivant les sujets ; de plus, ses parois sont parfois tellement épaisses que, se rapprochant en cela de la veine poplitée, elle ressemble presque à une artère ; sur certains sujets gras, à expansion bicipitale mince, ce peut même être une cause d'erreur dans la ligature de l'artère humérale au pli du coude ; j'ai souvent vu chez l'opérateur novice une certaine hésitation à ce sujet, et non sans raison. Indépendamment des rapports que je signalerai plus loin, il suffit de se rappeler que la veine médiane basilique est isolée, tandis que l'artère est flanquée de deux veines.

La veine médiane céphalique se porte en haut et en dehors, croise le tendon du biceps et repose ensuite sur le muscle brachial antérieur. On ne fait courir aucun risque au malade en piquant cette veine : c'est donc elle qui doit être choisie pour la saignée du bras. On pourrait encore ouvrir les veines radiale ou cubitale, mais elles fournissent difficilement la quantité de sang nécessaire, la piqûre étant faite au-dessous de l'anastomose avec les veines profondes.

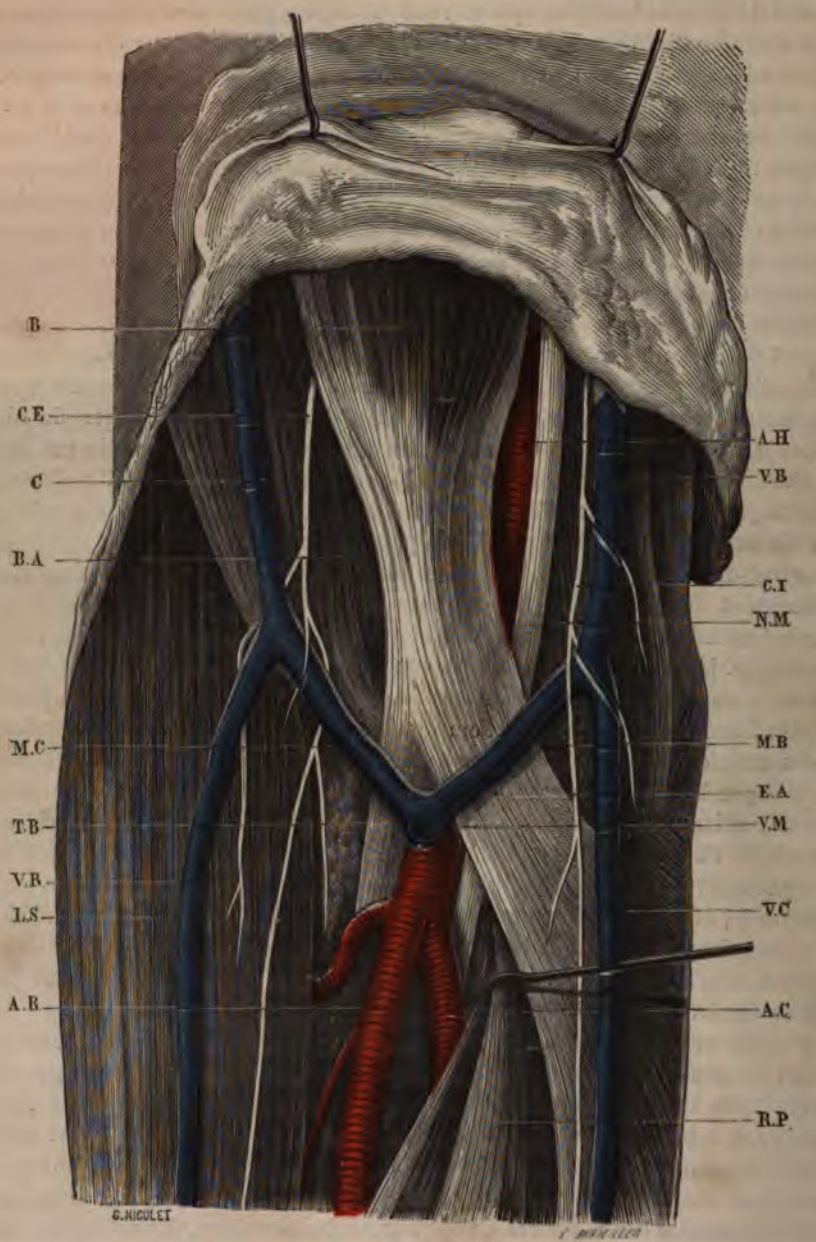

Fig. 163. — *Région du pli du coude.* — Bras droit. — Adulte vigoureux. — Grandeur naturelle.

AC, artère cubitale.
AH, artère humérale.
AR, artère radiale.
B, muscle biceps.
BA, muscle brachial antérieur.
C, veine céphalique.
CE, nerf cutané externe ou musculo-cutané.
CI, nerf cutané interne.
EA, expansion aponévrotique du biceps.
LS, muscle long supinateur.
MB, veine médiane basilique.
MC, veine médiane céphalique.
NM, nerf médian.
RP, muscle rond pronateur.
TB, tendon du muscle biceps.
VB, veine basilique.
VC, veine cubitale.
VM, coupe de la veine médiane.
VR, veine radiale.

La disposition des veines que je viens de décrire a été comparée assez exactement à une M majuscule; il faudrait toutefois se garder de croire qu'elle est constante; rien n'est au contraire plus variable; quelquefois la médiane manque, ainsi que la céphalique; d'autres fois c'est la médiane basilique qui fait défaut, etc., etc. Cela, du reste, n'a que peu d'importance, puisqu'on ne doit, en principe, ouvrir une veine qu'après s'être assuré qu'elle n'est pas sur l'artère.

Les *nerfs superficiels* sont l'un externe, le musculo-cutané; l'autre interne, le cutané interne. Le premier, ainsi que nous l'avons vu dans le chapitre précédent, chemine au bras entre le brachial antérieur et le biceps; il se dégage du bord externe de ce dernier muscle à 5 ou 6 centimètres au-dessus du pli du coude et traverse l'aponévrose brachiale pour devenir sous-cutané. Il se divise ensuite en un certain nombre de filets qui se rendent à la peau de l'avant-bras en passant presque tous en arrière de la veine médiane céphalique.

Le cutané interne, qui a traversé l'aponévrose sur un point plus élevé que le précédent, se divise en filets passant au contraire pour la plupart en avant de la veine médiane basilique. Il en résulte que les nerfs courront plus de chance d'être lésés dans une saignée de cette dernière veine que l'autre : nouvelle raison pour toujours préférer la saignée de la médiane céphalique. Ce n'est pas que la blessure de l'un des filets nerveux du coude présente par elle-même une grande importance, mais elle laisse parfois à sa suite des névralgies traumatiques d'une intensité extrême et très tenaces, surtout lorsque le nerf n'a été que piqué. Il faudrait alors compléter la section.

4° *Premier plan aponévrotique.* — Au-dessous de la couche cellulo-graisseuse sous-cutanée et des organes qu'elle renferme on rencontre l'aponévrose. Le manchon fibreux qui enveloppe le bras s'amincit considérablement au voisinage du coude et se trouve réduit à une simple toile celluleuse sur les saillies musculaires latérales, mais il est renforcé sur la ligne médiane par une lame fibreuse fort importante qui porte le nom d'*expansion aponévrotique du biceps* (EA, fig. 163). Partie du bord externe du tendon du muscle biceps, cette aponévrose se dirige obliquement en bas et en dedans, recouvre d'abord le tendon lui-même, puis l'artère humérale, le nerf médian, et s'épanouit sur les muscles épitrochléens en se continuant avec l'aponévrose antibrachiale.

J'ai déjà dit que l'expansion du biceps séparait la veine médiane basilique de l'artère humérale : or, cette expansion présente de grandes variétés d'épaisseur. Dense et résistante chez les sujets vigoureux, elle peut être tellement mince qu'il faut y regarder avec attention pour la distinguer du tissu cellulaire ordinaire. C'est pour cela que je conseille, par exception, de la diviser sur la sonde cannelée dans la ligature de l'artère humérale au pli du coude. Je dis par exception, car c'est, à mon avis, une pratique déplorable, celle qui consiste à diviser sur une sonde cannelée tous les plans fibreux qui recouvrent un vaisseau : la sonde cannelée doit servir à dénuder les artères, mais non à les découvrir. L'usage de cet instrument donne à l'opérateur une fausse sécurité : n'est-il pas plus prudent de diviser couche par couche avec un bistouri, qui n'entame, en définitive, à la fois qu'un dixième de millimètre, si l'on veut, plutôt que de couper aveuglément tout ce qui a été chargé au hasard sur la sonde? Ce n'est donc pas pour ménager plus sûrement l'artère que, dans mes cours de médecine opératoire, je conseille de diviser l'expansion du biceps sur une sonde cannelée : c'est pour en faire un temps spécial de l'opération, pour don-

ner à cette section une plus grande importance, et établir l'un des jalons les plus utiles de la ligature de l'humérale. Si, en effet, sur un sujet où cette expansion est à peine marquée, on la divise sans le savoir, et c'est fréquent, il y a de fortes chances pour qu'on ne trouve plus l'artère qu'avec de grandes difficultés.

On considérait jadis comme un accident sérieux la piqûre de l'expansion du biceps dans la saignée ; je ne pense pas que cette opinion soit fondée, à moins toutefois que la pointe de la lancette ne reste dans la plaie.

5° *Plan vasculo-nerveux sous-aponévrotique* (fig. 163). — Le second plan vasculo-nerveux comprend : l'artère humérale, ses veines satellites et le nerf médian. J'y ajouterai le tendon du muscle biceps, qui se trouve compris dans ce même plan. Ces organes sont entourés d'une atmosphère cellulo-graisseuse plus ou moins abondante.

L'*artère humérale* présente une direction oblique de haut en bas et de dedans en dehors. Du bord interne du muscle biceps elle se porte vers le pli du coude, dont elle occupe la partie moyenne, et se divise ensuite en radiale et cubitale, en sorte que ces deux dernières artères à leur origine font encore partie de la région qui nous occupe. La meilleure incision pour découvrir l'artère humérale au pli du coude est donc la suivante : marquer le pli du coude pendant la flexion du bras, inciser la peau obliquement de haut en bas et de dedans en dehors, de telle sorte que le milieu de l'incision corresponde à la partie moyenne du pli du coude.

Recouverte par l'expansion du biceps, l'artère humérale repose sur le muscle brachial antérieur; elle est en rapport en dehors avec le tendon du biceps et en dedans avec le nerf médian.

Deux veines satellites accompagnent l'artère. Placées de chaque côté, elles lui adhèrent intimement par les nombreuses branches qu'elles échangent entre elles en avant et en arrière du vaisseau, circonstance qui rend plus difficile la dénudation de l'artère.

Il résulte du rapport de l'artère humérale avec la médiane basilique et avec les veines humérales qu'une plaie peut intéresser à la fois l'artère et la veine superficielle; une veine profonde, et donner naissance à une variété singulière d'anévrysme artérioso-veineux. Un fait semblable a été observé; il porte dans la science le nom de *cas de Park*.

L'artère humérale a été blessée un grand nombre de fois, surtout à la suite de la saignée. La compression directe et la flexion de l'avant-bras sur le bras ont pu quelquefois suffire à la guérison, mais il ne faut pas compter sur cet heureux résultat. Le plus ordinairement il survient un anévrysme diffus primitif ou bien un anévrysme artérioso-veineux qui nécessitent l'intervention chirurgicale.

La ligature des deux bouts, après ouverture du sac, c'est-à-dire la méthode ancienne, est la seule qui mettra le malade à l'abri d'une hémorrhagie secondaire, surtout dans l'anévrysme artérioso-veineux. Un malade atteint d'un anévrysme diffus primitif du pli du coude, à la suite d'une saignée malheureuse faite par une religieuse, présentait une énorme tuméfaction du bras. Je fis la ligature de l'axillaire et ouvris ensuite cette immense poche qui était sur le point de se rompre. Il ne s'écoula pas de sang, et tout allait bien, lorsque le septième jour survint une hémorrhagie qui m'obligea à lier les deux bouts dans le sac, non sans quelque difficulté. Je présentai peu de temps après à la

Société de chirurgie le malade complètement guéri. Dans un cas semblable, la vraie conduite à tenir est donc d'ouvrir largement le sac d'emblée et de lier les deux bouts.

Lorsque le bras est depuis longtemps fléchi à angle droit et qu'on tente de le redresser brusquement, l'artère humérale peut se déchirer. Elle y est d'autant plus exposée que, normalement, l'extension forcée de l'avant-bras détermine un aplatissement du vaisseau et l'interruption ou, ce qui est plus exact, une notable diminution du cours du sang. Je ne vois, du reste, aucune indication qui autorise le chirurgien à tenter légitimement cette extension brusque.

Une flexion forcée de l'avant-bras sur le bras détermine plus sûrement que l'extension l'interruption du cours du sang, phénomène qui a été utilisé pour la cure de l'anévrysme artérioso-veineux du pli du coude.

Le *nerf médian* est situé en dedans de l'artère ; nous venons de voir que l'artère quitte la face interne du bras pour se porter vers la ligne médiane ; quant au nerf, il suit un trajet rectiligne et gagne le muscle rond pronateur, entre les deux faisceaux d'insertion duquel il s'engage. Il en résulte qu'au pli du coude le rapport entre le nerf et l'artère n'est plus aussi immédiat qu'au bras : aussi, tandis qu'on découvre nécessairement le nerf médian en liant l'artère à la partie moyenne du bras, on ne l'aperçoit souvent pas en liant le même vaisseau au pli du coude. Ce nerf n'en constitue pas moins un point de repère extrêmement précieux, et je pus en apprécier toute l'importance dans le cas auquel je faisais allusion plus haut.

Le *tendon du muscle biceps* est situé sur un même plan que l'artère humérale et le nerf médian. Il se présente, comme ce dernier, sous la forme d'un cordon arrondi, mais plus volumineux, de couleur blanche, mais brillant et nacré, tandis que le médian est d'un blanc mat. Le tendon, situé immédiatement en dehors de l'artère, forme avec l'expansion aponévrotique une sorte de gouttière dans laquelle est logé le vaisseau. Il ne tarde pas à abandonner l'artère humérale et s'enfonce profondément vers la pointe du V que forment les saillies musculaires interne et externe. Il s'enroule sur l'extrémité supérieure du radius pour aller s'attacher à la tubérosité bicipitale de cet os et à la partie la plus postérieure de cette tubérosité. Il résulte de cette insertion que non seulement le biceps est un fléchisseur de l'avant-bras sur le bras, mais aussi un supinateur puissant, qu'il ramène, en se contractant, les deux os de l'avant-bras au parallélisme. Il y a donc un grand intérêt, dans la résection du coude, à ne pas sacrifier ce tendon, ce qui, d'ailleurs, ne présente aucune difficulté. Entre le tendon et la partie antérieure de la tubérosité bicipitale, qui est encroûtée de cartilage, existe une bourse séreuse qui peut être le point de départ d'un kyste du pli du coude.

L'artère humérale est, en définitive, située entre deux cordons blancs qu'on peut reconnaître facilement au fond d'une plaie, même très anfractueuse ; si le tendon se présente, il faut reporter ses recherches en dedans ; si c'est le nerf médian, les reporter en dehors et sur le même plan dans les deux cas.

Les organes essentiels de la région étant situés en avant de l'articulation, la voie antérieure est interdite pour la résection du coude. De plus, les os profondément situés en avant sont recouverts par des muscles, tandis qu'en arrière et sur les côtés les saillies osseuses sont sous-cutanées et très facilement accessibles. C'est donc dans ces derniers sens qu'on devra attaquer l'articulation.

Indépendamment de l'artère humérale et de ses deux branches terminales, le coude présente encore un cercle artériel formé par l'anastomose des quatre récurrentes avec les collatérales externe et interne de l'humérale. L'une d'elles, la récurrente radiale antérieure, née de la radiale, s'anastomose au niveau de l'épicondyle avec la terminaison de l'humérale profonde. La récurrente radiale postérieure, fournie par le tronc de l'interosseuse, et le plus souvent par l'interosseuse postérieure, s'anastomose au même point avec les deux précédentes. Les récurrentes cubitales antérieure et postérieure naissent directement de la cubitale, souvent par un tronc commun, et s'anastomosent au niveau de l'épitrochlée avec la collatérale interne, branche de l'humérale. Il existe donc autour du coude un cercle artériel complet largement ouvert, qui permet de lier, sans crainte de gangrène, l'artère humérale, et qui joue dans les plaies de la paume de la main un rôle important sur lequel je reviendrai plus loin.

6° *Premier plan musculaire.* — L'artère humérale et ses veines collatérales, le nerf médian et le tendon du biceps reposent sur le muscle brachial antérieur, qui leur est immédiatement sous-jacent et dont ils sont seulement séparés par une couche de tissu cellulaire lâche. Au muscle brachial antérieur j'ajoute les deux saillies musculaires latérales, qui jouent d'ailleurs un rôle insignifiant dans la pathologie du coude. Je rattache aussi le nerf radial à cette même couche, parce qu'il se trouve compris entre le brachial antérieur et les muscles épicondyliens.

Le *muscle brachial antérieur* (fig. 166) est étalé au devant de l'extrémité inférieure de l'humérus, qu'il recouvre complètement. Il passe en avant des surfaces articulaires et ses fibres se condensent sur un tendon qui va s'insérer à la base de l'apophyse coronoïde du cubitus. Il est important de remarquer la manière dont se fait cette insertion, et la figure 166 a pour but de le montrer. Le tendon s'insère sur une face osseuse rugueuse, qui mesure environ 15 millimètres de hauteur. Or, dans la résection du coude, la conservation de ce tendon est indispensable, puisque le brachial antérieur est, avec le biceps, le seul agent du mouvement de flexion de l'avant-bras sur le bras, et encore est-il plus spécialement fléchisseur. On pourra donc, si la lésion descend bas sur l'apophyse coronoïde, détacher une portion du tendon sans le séparer complètement. Dans tous les cas on aura soigneusement recours à la méthode de M. Ollier : on décollera le tendon en en conservant la continuité avec le périoste du cubitus, en sorte que le muscle puisse recouvrer une grande partie de ses propriétés, résultats que rendrait impossible la section du tendon ; dans ce dernier cas le muscle se rétracterait vers le bras et abandonnerait définitivement son insertion cubitale.

Je me bornerai à énumérer les muscles qui forment les saillies musculaires latérales.

La saillie externe ou épicondylienne comprend quatre muscles : le long supinateur, le premier radial externe, le second radial externe et le court supinateur.

La saillie interne ou épitrochléenne comprend les muscles rond pronateur, grand palmaire, petit palmaire, cubital antérieur, fléchisseur superficiel, fléchisseur profond des doigts.

Au fond de l'espace que limitent la saillie épicondylienne et le bord externe du brachial antérieur se trouve le *nerf radial*, qui repose sur la face antérieure

de l'humérus après avoir quitté la gouttière de torsion et traversé d'arrière en avant l'aponévrose intermusculaire externe.

Le nerf radial est d'abord situé dans le sillon de séparation du long supinateur et du brachial antérieur, puis entre ce dernier muscle et le premier radial externe. Arrivé au niveau de l'épicondyle, il se divise en deux branches, l'une

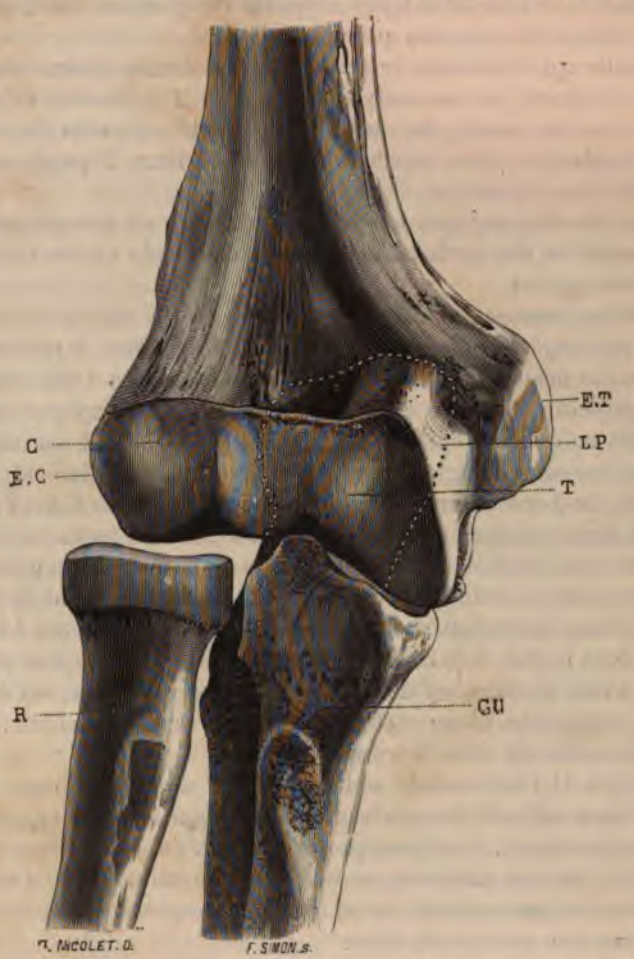

Fig. 164. — *Os du coude et interligne articulaire vus de face.* — Adulte. Grandeur naturelle.

C, condyle de l'humérus.
CU, cubitus.
EC, épicondyle.
ET, épitrochlée.
LP, ligne pointillée figurant la situation de l'olécrâne derrière l'humérus.
R, radius.
T, trochlée humérale.

antérieure ou cutanée qui accompagne l'artère radiale, l'autre postérieure ou musculaire qui traverse le muscle court supinateur et se rend aux extenseurs de la main et des doigts.

Il faut faire en sorte de ne pas couper le nerf radial dans la résection du coude quand on emploie l'incision externe ; celle-ci suit à peu près le trajet que je viens d'attribuer au nerf, mais elle passe en dehors des muscles épicondyliens, tandis que le nerf est en dedans, ce qui permet d'éviter facilement ce dernier.

7° *Plan osseux* ou *articulation du coude.* — Le plan osseux comprend l'extrémité des trois os qui concourent à former l'articulation du coude. J'y rattache le nerf cubital, dont les connexions avec le squelette de la région sont si intimes qu'on ne peut l'en séparer dans une description topographique.

Sans décrire isolément chacun des os qui concourent à former le coude, je m'attacherai à faire connaître leurs rapports réciproques, ainsi que les importantes déductions chirurgicales qui en résultent.

On rencontre sur l'extrémité inférieure de l'humérus, en procédant de dehors en dedans : l'épicondyle, le condyle, la trochlée, l'épitrochlée; du côté des os de l'avant-bras : la cupule du radius et la cavité sigmoïde du cubitus, cette dernière formée par deux crochets : l'un antérieur, l'apophyse coronoïde; l'autre postérieur, l'olécrâne.

Je ne saurais trop engager le lecteur à se rendre un compte exact de la disposition respective des surfaces articulaires du coude et des saillies osseuses qui les circonscrivent.

Deux saillies osseuses limitent de chaque côté la région du coude : l'une externe, l'*épicondyle ;* l'autre interne, l'*épitrochlée.* Cette dernière fait sous la peau une saillie beaucoup plus accusée que la première. Cela tient d'abord à ce que l'épitrochlée déborde en dedans le bord de la diaphyse humérale plus que ne le fait en dehors l'épicondyle, et aussi à ce que le bord interne de l'humérus forme une sorte d'angle rentrant avec la saillie de l'épitrochlée; en dehors, au contraire, le bord externe se continue insensiblement avec l'épicondyle, suivant une ligne régulièrement courbe. Aussi les lacs appliqués sur le coude pour réduire une luxation de l'épaule ont-ils de la tendance à glisser en dehors et sont arrêtés au contraire par la saillie de l'épitrochlée. Par la même raison, la peau reposant immédiatement sur l'épitrochlée court risque d'être excoriée. Lorsque le bras repose trop longtemps par sa face interne sur un plan résistant, à la suite d'une amputation de l'avant-bras, par exemple, on observe assez souvent la production d'une eschare au niveau de l'épitrochlée ; aussi faut-il mettre à ce niveau un coussin troué.

L'épicondyle et l'épitrochlée sont situés sur une même ligne horizontale, mais cette ligne est loin de représenter l'interligne articulaire; elle est située notablement au-dessus. C'est pourquoi si, dans la désarticulation du coude par la méthode à lambeau antérieur, on traverse les parties molles d'une tubérosité à l'autre, les surfaces articulaires se trouvent nécessairement découvertes sur les côtés dans une certaine étendue.

Au lieu d'être horizontale, l'interligne articulaire est oblique de haut en bas et de dehors en dedans; il en résulte que les deux extrémités de l'interligne ne sont pas situées à égale distance de l'épicondyle et de l'épitrochlée, que l'interligne est plus rapproché de la première de ces saillies que la seconde.

En dehors, la partie la plus saillante de l'épicondyle est éloignée du rebord de la cupule radiale d'environ 2 centimètres; la distance entre la partie la plus saillante de l'épitrochlée et le bord inférieur de la joue interne de la poulie humérale est d'environ 3 centimètres. L'inclinaison de l'interligne articulaire est donc de 1 centimètre.

Il résulte de ces rapports que dans l'amputation du coude à lambeau antérieur par transfixion, si l'on opère sur le bras droit, on ponctionnera à 3 centimètres au-dessous de l'épitrochlée et on fera suivre au couteau un trajet

oblique, de façon que la pointe sorte à deux centimètres au-dessous de l'épicondyle, et réciproquement, si on opère sur le bras gauche. Je dois faire remarquer que l'obliquité de l'interligne ne porte pas sur l'articulation radio-humérale, qui est horizontale, mais seulement sur l'articulation huméro-cubitale.

Le diamètre transversal de l'extrémité inférieure de l'humérus chez l'adulte est en moyenne de 6 centimètres. Mais l'interligne articulaire n'a pas une égale largeur. Il mesure environ les deux tiers de cet espace, c'est-à-dire 4 centimètres seulement, dont 2 pour la surface condylienne et 2 pour la surface trochléenne. Or, le rebord de la cupule radiale se trouve à peu près situé sur la même ligne verticale que l'épicondyle : par conséquent, entre la trochlée et l'épitrochlée, existe un espace de 2 centimètres environ qui n'est pas articulaire, et Malgaigne a fait observer avec raison que le cubitus pourrait se luxer en dedans et occuper cet espace sans que le diamètre transversal du coude fût augmenté, mais il existerait alors un déplacement latéral de l'olécrâne, dont je vais parler dans un instant.

De l'obliquité de l'interligne articulaire en bas et en dedans il résulte que l'axe de l'avant-bras ne se continue pas exactement avec celui du bras. Ces deux segments du membre se rencontrent sous un angle, très faible, il est vrai, ouvert en dehors; aussi les tractions exercées sur le bras à l'aide de lacs fixés au poignet n'agissent-elles pas directement suivant l'axe de l'humérus, et mieux vaut-il appliquer les lacs extensifs sur le coude. C'est grâce à cette obliquité que dans la flexion normale de l'avant-bras sur le bras le premier croise le second de façon que la main se porte vers la cavité buccale. Ce n'est qu'à l'aide d'une forte supination, due à la contraction énergique du muscle biceps, que l'avant-bras peut se fléchir directement contre le bras.

Comment reconnaître l'interligne articulaire de façon à pouvoir y pénétrer d'emblée avec la lame du couteau?

J'ai déjà fait remarquer que le pli articulaire ne saurait être ici d'aucune utilité, car il disparaît dans l'extension. L'interligne articulaire étant, ainsi que nous venons de le voir, beaucoup plus rapproché de la peau en dehors qu'en dedans, c'est par le côté externe ou radial qu'il conviendra de le rechercher. Le premier point de repère est la saillie formée par l'épicondyle. Cette saillie occupe le côté externe de l'articulation, mais, grâce aux muscles épicondyliens qui font relief en dehors et en avant, elle paraît être, surtout chez les sujets très musclés, reportée un peu en arrière. A 2 centimètres environ au-dessous du point le plus saillant de l'épicondyle et sur une même ligne verticale, on sent le rebord lisse, arrondi, de la cupule du radius. Immédiatement au-dessus de cette cupule existe une dépression très facile à sentir avec la pulpe du doigt : or, cette dépression correspond exactement avec l'interligne articulaire. Si, le doigt reposant sur ce point, on imprime à l'avant-bras des mouvements de pronation et de supination, on sent la tête du radius rouler sur son axe.

Je ne saurais trop recommander de se familiariser avec cette exploration : c'est à coup sûr le meilleur mode d'orientation dans l'examen du coude, qu'il s'agisse de faire une désarticulation, une résection, ou bien de distinguer une luxation d'une fracture.

Toutes les fois donc qu'il se présentera un malade atteint d'une lésion du coude, il faut commencer par déterminer la situation précise de la tête du radius, et par conséquent l'interligne articulaire. On acquiert ainsi la certitude

que le radius est ou n'est pas luxé. Si, au lieu d'une saillie arrondie, le doigt rencontre à 2 centimètres au-dessous de l'épicondyle une dépression profonde, c'est que le radius n'est pas à sa place, et on n'aura plus qu'à rechercher s'il est en avant ou en arrière de l'humérus. C'est de la même façon et en imprimant à l'avant-bras des mouvements de pronation et de supination qu'on reconnaîtrait, par la crépitation, l'existence d'une fracture de l'extrémité supérieure du radius.

Dans la désarticulation du coude, le couteau devra pénétrer ou sortir exactement au-dessus de la tête du radius.

Indépendamment des deux saillies osseuses latérales, il en existe entre elles

Fig. 165. — *Os du coude vus par le côté interne.* — Cette figure est destinée à montrer les rapports de l'olécrâne dans la flexion de l'avant-bras sur le bras.

E, épitrochlée. — O, olécrâne.

une troisième, située sur la face postérieure du coude : c'est l'olécrâne. La position de l'olécrâne varie suivant que le coude est étendu ou fléchi. Lorsque le membre est dans l'extension, comme sur la figure 164, la partie la plus saillante de l'olécrâne, la *pointe* du coude, est située sur la même ligne transversale que les deux tubérosités interne et externe : mais dans la flexion, comme sur la figure 165, l'olécrâne s'abaisse ; dans la demi-flexion, il se trouve situé à 3 centimètres au-dessous de la ligne et à 5 centimètres lorsque la flexion est complète. Conséquemment, dans une luxation du coude en arrière, l'olécrâne dépassera la ligne qui réunit les deux tubérosités, si le membre est dans l'extension, et, si le membre est demi-fléchi, la partie culminante de l'olécrâne arrivera au niveau de la ligne. Le degré d'ascension de l'olécrâne varie, du reste, bien entendu, suivant que la luxation est complète ou incomplète.

Lorsque l'avant-bras est fortement fléchi, le sommet de l'olécrâne abandonne la cavité olécrânienne de l'humérus et vient au contact de la trochlée.

Si, dans cette attitude, une force quelconque agit d'arrière en avant sur le cubitus ou d'avant en arrière sur l'humérus, les os de l'avant-bras peuvent se luxer en avant de l'humérus sans fracture de l'olécrâne, accident d'ailleurs infiniment plus rare que la luxation en arrière, qui est la luxation classique du coude.

A l'état normal, dans l'extension du bras, non seulement la pointe de l'olécrâne se trouve sur le trajet d'une ligne transversale qui réunirait les tubérosités humérales interne et externe, elle est de plus située dans un même plan vertical, c'est-à-dire qu'elle ne les dépasse pas en arrière. Dans la luxation en arrière, au contraire, l'apophyse coronoïde étant venue se mettre à la place de l'olécrâne, celui-ci fait sous les téguments une forte saillie qui déborde de beaucoup celles de l'épicondyle et de l'épitrochlée, d'où l'augmentation du diamètre antéro-postérieur du coude. Plus l'olécrâne est remonté, moins la saillie est considérable ; cette saillie augmente dans la flexion de l'avant-bras et disparaît presque dans l'extension, phénomène qu'il est aisé de comprendre.

L'olécrâne siège, avons-nous dit, entre les deux tubérosités humérales, mais il ne correspond pas exactement à la partie moyenne de l'espace qui les sépare, ainsi que l'ont écrit la plupart des auteurs ; la pointe de l'olécrâne est plus rapprochée de l'épitrochlée d'environ 12 à 15 millimètres. Cela est surtout très appréciable chez les enfants et les sujets peu musclés : aussi la gouttière interne, celle qui loge le nerf cubital, est-elle moins large que la gouttière externe.

Dans la luxation *directe* en arrière, la distance qui sépare l'olécrâne des tubérosités ne varie pas, mais il n'en est pas de même dans les luxations latérales en dedans ou en dehors. On comprend aisément l'importance du rapport anatomique précédent pour le diagnostic de ces luxations.

Si j'ai insisté avec quelques détails sur le rapport des saillies osseuses du coude entre elles et avec l'interligne articulaire, ce n'est pas que la luxation complète des deux os de l'avant-bras en arrière, qui est la plus commune, soit généralement difficile à reconnaître, mais il n'en est pas de même des luxations incomplètes et surtout des luxations partielles, dont le diagnostic est souvent assez difficile pour qu'on ait besoin de faire appel à toutes ses notions anatomiques, et encore est-on sujet à erreur. Étant donné un traumatisme du coude, on procédera au diagnostic par élimination en commençant par la luxation ; c'est elle qui doit surtout préoccuper le praticien, car avec le repos du membre et le temps les autres affections peuvent guérir même sans sa participation. La tête du radius a-t-elle conservé ses rapports avec l'épicondyle? La saillie de l'olécrâne est-elle dans le même plan horizontal et le même plan vertical que les tubérosités humérales? Telles sont les deux questions capitales qu'il faudra résoudre d'abord, en utilisant les données anatomiques précédentes.

L'extrémité inférieure de l'humérus présente au-dessus de la trochlée un amincissement extrême. Là existent deux dépressions : l'une antérieure, destinée à loger l'apophyse coronoïde dans la flexion ; l'autre postérieure, qui reçoit le bec de l'olécrâne dans l'extension de l'avant-bras. On se fera une bonne idée de l'épaisseur de l'humérus à ce niveau d'après la coupe représentée figure 166. On conçoit aisément d'après cela que les fractures de l'extrémité inférieure de l'humérus se produisent fréquemment dans une chute sur le coude. Ces fractures sont le plus souvent articulaires, c'est-à-dire que du trait transversal partent des traits verticaux qui divisent le fragment inférieur en plusieurs frag-

ments. A part quelques variétés, que j'aurai l'occasion de signaler plus loin, on ne saurait guère préciser le genre exact de fracture, et l'on se borne habituellement à dire : fracture du coude.

L'articulation du coude appartient à la classe des diarthroses, genre ginglyme angulaire ou trochlée. L'emboîtement des surfaces articulaires est tellement exact qu'il ne se passe dans la jointure que des mouvements de flexion et d'extension ; il n'y a pas de mouvements latéraux. Lorsque ces derniers existent, c'est que les ligaments ont été distendus ou déchirés : ainsi, par exemple, les mouvements latéraux se rencontrent dans la luxation complète des deux os de l'avant-bras et constituent un bon signe ; ils se rencontrent également à une certaine période de la tumeur blanche du coude et indiquent un état avancé de la maladie. Pour constater l'existence de ces mouvements anormaux, il faut immobiliser complètement l'articulation de l'épaule en saisissant le bras d'une main au-dessus du coude et en imprimant de l'autre à l'avant-bras des mouvements de totalité.

C'est sans doute à l'emboîtement parfait des surfaces articulaires que sont dues la raideur et l'ankylose qui surviennent si rapidement dans le coude à la suite d'une contusion, d'une entorse, ou même d'une immobilisation prolongée sans lésion : aussi ne faut-il pas le laisser trop longtemps emprisonné dans un appareil sans lui imprimer des mouvements. Quelle que soit la lésion du membre supérieur qui nécessite l'immobilisation du coude, on devra toujours, dans la crainte d'une ankylose, mettre l'avant-bras à angle droit sur le bras, et mieux encore à angle aigu.

Si le coude est ankylosé à angle droit à la suite d'une tumeur blanche, je suis d'avis de ne rien tenter pour ramener des mouvements plus étendus, de consolider au contraire l'articulation dans cette nouvelle position. Si l'ankylose est survenue à la suite d'une arthrite, d'une contusion, d'une fracture, on fera exécuter à l'articulation des mouvements faibles et répétés. Il ne faut pas redresser le coude de force, brusquement, dans une même séance : on pourrait déchirer l'artère humérale, et le bénéfice obtenu n'est pas en rapport avec le risque qu'on a fait courir au malade.

Il n'en est pas de même si le coude est ankylosé à angle obtus, et à plus forte raison si l'ankylose est rectiligne. Quelle que soit alors la cause qui ait déterminé l'ankylose, il faut agir pour le ramener au moins à angle droit, si l'on ne peut ramener la totalité des mouvements. La flexion brusque sous le chloroforme est, à mon avis, autorisée dans ce cas, même quand il en devrait résulter une fracture de l'olécrâne. Si l'ankylose était osseuse et infrangible, on ferait une résection du coude, car une ankylose à angle obtus frappe presque absolument d'inutilité le membre supérieur.

Les *ligaments* qui unissent les os du coude sont faibles et n'opposent que peu de résistance à la pression des surfaces articulaires : aussi les luxations du coude sont-elles de toutes les plus fréquentes, après celles de l'épaule. Il existe un ligament antérieur, un postérieur et deux latéraux. Je renvoie aux traités d'anatomie descriptive pour leur description, me contentant de les énumérer. On a pensé que le faisceau olécrânien du ligament latéral interne, dont M. Sappey a fait un ligament spécial sous le nom de postéro-interne, pouvait, dans certains cas, s'opposer à l'ascension de l'olécrâne fracturé à sa base.

La *synoviale* ne présente rien de spécial à signaler. Par son cul-de-sac supé-

rieur, qui est très lâche, elle donne attache à quelques fibres du muscle triceps qui l'attirent en haut au-dessus du bec de l'olécrâne. Au-dessous de la synoviale et au niveau des cavités coronoïde et olécrânienne existent deux pelotons adipeux, dont le postérieur est beaucoup plus volumineux que l'antérieur (PA, fig. 166).

Non seulement le radius s'articule par sa cupule avec le condyle huméral, il s'unit encore avec le cubitus, ce qui constitue l'*articulation radio-cubitale supérieure*.

Cette articulation, dite *pivotante*, a pour principal moyen d'union le *ligament annulaire*, dont je n'ai pas à présenter ici la description. Sous l'influence d'une pression directe, ou dans un mouvement forcé de pronation et de supination, ce ligament peut se distendre ou se déchirer de façon à permettre le déplacement de la tête du radius qui se porte en arrière de l'humérus, ou en avant, ce qui est de beaucoup le plus fréquent; la tête du radius arc-boutée sur la face antérieure de l'humérus oppose un obstacle invincible au mouvement de flexion de l'avant-bras. Une cause de luxation du radius assez curieuse est la fracture du corps du cubitus. Le chevauchement des fragments détermine un raccourcissement de l'avant-bras qui oblige le radius à remonter sur l'humérus. On conçoit que la réduction de la luxation, ou plutôt le maintien de la réduction, déjà très difficile à l'ordinaire, devienne dans ces cas à peu près impossible. Une fracture du corps du radius pourrait également, si le chevauchement était considérable, déterminer à la longue une luxation isolée du cubitus.

L'extrémité inférieure de l'humérus se développe par quatre points d'ossification destinés au condyle, à la trochlée, à la tubérosité externe et à la tubérosité interne ; les trois premiers finissent par se réunir, tandis que le dernier reste toujours isolé (Voir fig. 189 et 190).

Le condyle et la trochlée se soudent ensemble vers l'âge de 15 à 16 ans ; l'épicondyle se soude vers la même époque, et l'épitrochlée se soude la dernière entre 16 et 17 ans.

Comme l'a fait remarquer M. Farabeuf, le décollement épiphysaire est fort rare. Il peut porter sur l'épiphyse externe, mais plus souvent sur l'interne. C'est ainsi qu'on observe assez souvent un décollement limité à l'épitrochlée à la suite d'une chute sur le coude. Le diagnostic est assez facile, car, indépendamment de la douleur dans un point limité, on peut saisir l'os entre les doigts, lui imprimer des mouvements et produire de la crépitation. Ce décollement épitrochléen ne modifie pas sensiblement la forme de la région. L'ossification de l'extrémité supérieure du cubitus ne procède pas de la même manière. Le point osseux primitif développé dans la diaphyse s'étend en haut de façon à former toute l'apophyse coronoïde et les deux tiers inférieurs de l'olécrâne. Deux points osseux complémentaires se développent à la partie postérieure et supérieure de cette dernière apophyse, l'un au niveau de l'insertion qu'elle fournit au triceps, l'autre sur son sommet. Ils se soudent au corps de l'os vers l'âge de 15 à 16 ans. Il est rare d'observer l'arrachement de l'épiphyse olécrânienne. Malgaigne fait d'ailleurs remarquer que ce n'est pas l'épiphyse proprement dite qui s'arrache, puisqu'on observe le plus ordinairement une petite couche de tissu osseux adhérente au cartilage épiphysaire.

La synoviale de l'articulation du coude se réfléchit sur le col du radius au

niveau du bord inférieur du ligament annulaire. Si une fracture intéresse la portion intra-articulaire du radius, cette portion, isolée de toutes parts, peut se comporter comme un corps étranger et être éliminée.

Le *nerf cubital* offre des connexions si intimes avec l'articulation du coude, que sa blessure est un des principaux accidents pouvant survenir au cours d'une résection. Il occupe la gouttière interne du coude, c'est-à-dire celle qui est limitée par le bord interne de l'olécrâne en dehors et l'épitrochlée en dedans. Il s'engage à ce niveau entre les deux tendons d'insertion du muscle cubital anté-

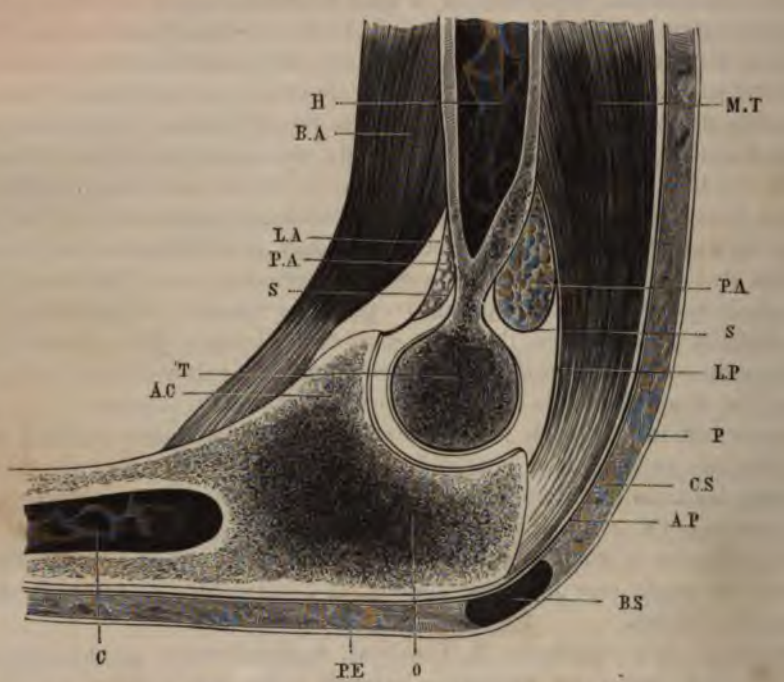

Fig. 166. — *Coupe verticale antéro-postérieure du coude passant par la partie moyenne de l'olécrâne et de la trochlée.* — Adulte. — Côté droit. — Segment radial de la coupe.

AC, apophyse coronoïde.
AP, aponévrose du bras.
BA, muscle brachial antérieur.
BS, bourse séreuse olécrânienne.
C, canal médullaire du cubitus.
CS, couche sous-cutanée.
H, humérus.
LA, ligament antérieur de l'articulation.
LP, ligament postérieur de l'articulation.
MT, muscle triceps.
O, olécrâne.
P, peau.
PA, pannicule adipeux sous-synovial.
PE, périoste du cubitus.
SS, synoviale articulaire.
T, trochlée humérale.

rieur et repose immédiatement sur le ligament latéral interne de l'articulation : aussi, dans certaines luxations du coude avec vastes délabrements, en a-t-on parfois constaté l'arrachement.

Le procédé de résection du coude qui met le plus sûrement à l'abri de la lésion du nerf cubital est celui de Nélaton. Il consiste à attaquer l'articulation par son côté externe, à découvrir d'abord l'articulation radio-humérale à l'aide d'une incision verticale combinée avec une incision horizontale et à enlever dès le début l'extrémité supérieure du radius. Cette large plaie permet alors de luxer en dehors le cubitus, manœuvre qui a pour effet de dégager le nerf cubi-

tal de sa gouttière, de telle sorte qu'on n'aperçoit même pas ce nerf durant l'opération.

8° *Deuxième plan musculaire.* — En arrière du plan osseux est un deuxième plan musculaire constitué par le triceps. Ce muscle, qui occupe à lui seul la loge postérieure du bras, s'insère par un tendon très épais sur la face postérieure et supérieure de l'olécrâne (MT, fig. 166). Cette insertion se fait sur une surface osseuse haute d'un centimètre et demi environ et éloignée de 5 à 6 millimètres du bec de l'olécrâne. Les fibres tendineuses se continuent en ce point avec le périoste (PE) du cubitus. Le triceps est l'extenseur de l'avant-bras sur le bras.

L'articulation du coude est donc mise en mouvement par trois muscles : le biceps et le brachial antérieur produisent la flexion ; le triceps, l'extension. Il y a, dans une résection du coude, un intérêt majeur à conserver les agents du mouvement, et j'ai dit plus haut comment il fallait se comporter avec les muscles de la flexion. Je répète qu'il est très facile de ménager les insertions du biceps et du brachial antérieur, mais il n'en est pas de même de celle du triceps. Jusqu'à M. Ollier on considérait comme fatal le sacrifice de ce muscle, et il était convenu qu'un réséqué du coude perdait les mouvements actifs d'extension, que ceux-ci se produisaient seulement par la chute passive du bras. Cela étant admis, on ne tentait même pas la conservation du tendon du triceps, on le coupait dès le début de l'opération pour faciliter la manœuvre.

Je considère donc comme très importante la modification que M. Ollier a apportée dans ce temps opératoire. A l'aide d'une incision suivant une ligne brisée qu'il pratique sur les parties latérales externe et postérieure du coude, il détache soigneusement le tendon du triceps de son insertion olécrânienne et conserve la continuité des fibres tendineuses avec le périoste du cubitus. Il en résulte qu'après la guérison l'action du muscle est conservée et que les malades jouissent d'un mouvement actif d'extension.

On doit tenir un grand compte de l'action du triceps dans la production des fractures de l'olécrâne. Une chute sur la pointe du coude produit assez souvent une fracture de cette apophyse : mais cette fracture a-t-elle lieu par cause directe, ou bien est-elle le résultat d'une violente contraction du muscle qui arracherait la portion d'os sur laquelle il s'implante?

Il est toujours très difficile de répondre rigoureusement à cette question. Si l'on en jugeait par analogie avec ce qui se passe à la rotule, on penserait que la cause indirecte est de beaucoup la plus commune ; cependant il est vraisemblable que la fracture se produit souvent par cause directe, en raison du peu d'écartement habituel des fragments. Lorsque cet écartement existe, il n'est pas dû à l'élévation du fragment supérieur, mais à la flexion du membre qui entraîne en bas le cubitus, et la preuve, c'est que l'écartement disparaît aussitôt par l'extension de l'avant-bras sur la bras.

Dans cette deuxième couche musculaire je dois signaler avec le triceps la présence du muscle anconé, qui paraît en être la continuation.

9° *Deuxième plan aponévrotique.* — Le muscle triceps est recouvert par une aponévrose plus résistante que celle qui recouvre en avant les saillies musculaires. Elle est la continuation de l'aponévrose humérale et se continue en bas avec celle de l'avant-bras.

10° *Couche celluleuse sous-cutanée postérieure* (CS, fig. 166). — Entre la peau et

le tendon du triceps existe une couche celluleuse remarquable par le peu de graisse qu'elle contient et l'existence dans son épaisseur d'une bourse séreuse constante appelée *bourse olécrânienne* (BS, fig. 166). Cette bourse peut être le point de départ d'un hygroma aigu ou chronique. Sa présence au niveau du coude donne aux contusions et aux plaies contuses de cette région un caractère particulier. En effet, la bourse s'enflamme, l'inflammation se propage aisément au tissu cellulaire du voisinage et produit un phlegmon du coude et de la face postérieure du bras. C'est pour cela que les plaies, même superficielles, de cette région méritent une attention spéciale.

11° La *peau* de la face postérieure du coude n'offre rien de particulier à noter, si ce n'est qu'elle est plus épaisse et moins sensible que celle de la face antérieure.

CHAPITRE IV

De l'avant-bras.

L'*avant-bras* est la portion du membre supérieur comprise entre le coude et le poignet : il s'étend donc en bas environ à deux travers de doigt au-dessus des apophyses styloïdes du radius et du cubitus.

L'avant-bras, si justement nommé le *manche de la main*, comprend dans sa structure un grand nombre de muscles dont les fibres se condensent sur des tendons au voisinage du poignet.

Il présente la forme d'un cône dont la base est en haut : de là une certaine difficulté pour relever la manchette dans l'amputation circulaire. Il est aplati, à grand diamètre transversal, ce qui facilite au contraire l'amputation à deux lambeaux, antérieur et postérieur.

On distingue à l'avant-bras une face antérieure et une face postérieure.

Les couches communes qui le recouvrent sont : la peau, la couche graisseuse sous-cutanée et l'aponévrose d'enveloppe.

Fine et glabre à la face antérieure, la peau est plus épaisse et couverte de poils à la face postérieure. Elle est moins mobile que sur le bras, aussi ne peut-on se contenter de la faire rétracter par un aide pour obtenir une manchette, il est nécessaire de la disséquer et de la relever.

Très variable suivant les sujets, la couche cellulo-graisseuse est parfois assez épaisse pour donner à l'avant-bras une forme arrondie. C'est dans cette couche que cheminent les veines radiale, cubitale et médiane, pour gagner le pli du

BA, muscle brachial antérieur.
CA, muscle cubital antérieur.
CS, muscle court supinateur.
FS, muscle fléchisseur superficiel.
GP, muscle grand palmaire.
PP, muscle petit palmaire.
LS, muscle long supinateur.
NC, nerf cubital.
NM, nerf médian.
NR, nerf radial.
1er R, muscle premier radial externe.
RP, muscle rond pronateur.
RR, artère récurrente radiale antérieure.
VC, veine cubitale (la veine interne est masquée par le nerf cubital).
VH, veine humérale (une seule veine a été laissée pour la clarté de la figure).
VR, veine radiale.

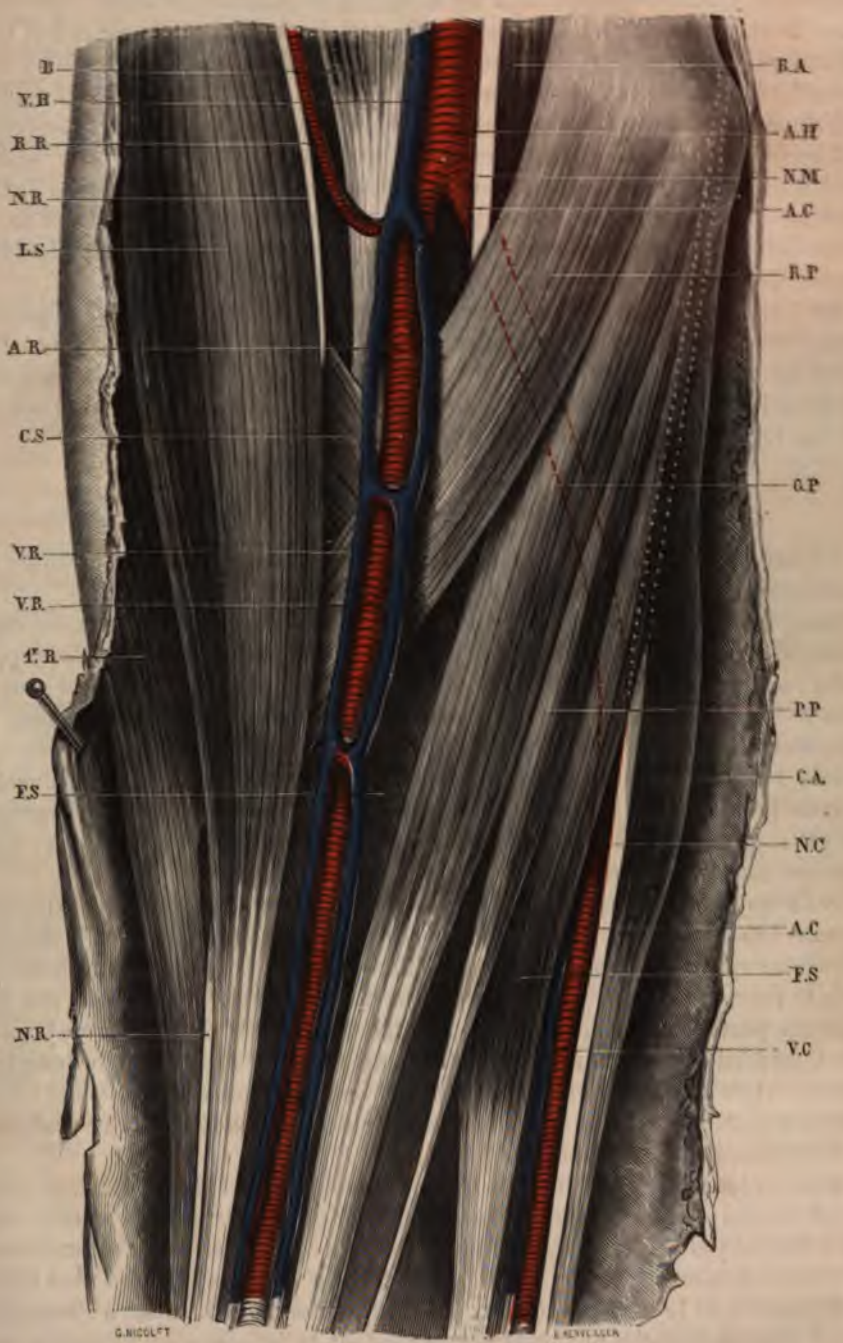

Fig. 167. — *Région de l'avant-bras droit.* — Adulte vigoureux. — Grandeur naturelle. — L'artère radiale est un peu plus volumineuse qu'à l'état normal.

AC, artère cubitale.
AH, artère humérale.
AR, artère radiale.
B, muscle biceps.

coude. On y retrouve également les branches terminales des nerfs cutanés interne et musculo-cutané. Je signalerai spécialement les filets du radial et du cubital qui traversent l'aponévrose pour venir s'anastomoser avec les deux nerfs précédents, ce qui peut avoir une certaine influence sur le retour de la sensibilité dans le cas de section nerveuse pratiquée au-dessus du point anastomose.

L'*aponévrose d'enveloppe* est résistante. Assez adhérente à la couche cellulo-graisseuse par sa surface externe, elle l'est encore davantage par sa surface interne aux muscles sous-jacents qui prennent insertion sur elle et sont, à cause de cela, d'une dissection difficile, circonstance qui me paraît plaider en faveur de la méthode à lambeaux contre la méthode circulaire.

De l'aponévrose d'enveloppe se détachent des cloisons aponévrotiques qui vont s'insérer sur les faces latérales du radius et du cubitus, et, comme ces deux os sont unis par le ligament interosseux, il en résulte la formation de deux loges, l'une antéro-externe, l'autre postérieure. J'étudierai le contenu de ces loges et ensuite le squelette de l'avant-bras.

Loge antéro-externe de l'avant-bras.

La loge antéro-externe (fig. 167) est de beaucoup la plus importante : elle contient, en effet, les vaisseaux et nerfs qui se distribuent à la main.

Dans la loge externe se trouvent les muscles long supinateur, premier radial externe, second radial externe et court supinateur. Ces muscles sont superposés dans l'ordre où je les ai énumérés, de sorte que le long supinateur est sous-cutané et le court supinateur en contact immédiat avec le squelette. Le long supinateur est des quatre muscles celui qui nous intéresse le plus, parce qu'il est en rapport presque immédiat avec l'artère radiale et peut être considéré comme le muscle satellite de ce vaisseau. J'ai déjà parlé de sa portion brachiale, de ses rapports avec le muscle brachial antérieur, avec le nerf radial et l'aponévrose intermusculaire externe.

A l'avant-bras ce muscle descend verticalement le long du bord externe de l'avant-bras et fait sur la face antérieure un relief en rapport avec le développement musculaire du sujet; le corps charnu du muscle ne tarde pas à rencontrer le rond pronateur, et c'est précisément le point de jonction de ces deux muscles partis l'un de l'épitrochlée, l'autre de l'épicondyle, qui forme la pointe du V du pli du coude; le rond pronateur passe ensuite au-dessous du long supinateur, et ce dernier, continuant son trajet vertical pour aller s'attacher à l'apophyse styloïde du radius, descend parallèlement au tendon du grand palmaire, qui est placé en dedans de lui.

Dans la loge antérieure il existe trois plans musculaires superposés : un superficiel, un moyen, un profond. Dans le premier plan se trouvent l'artère radiale et le nerf radial ; entre la couche moyenne et la couche profonde se rencontrent l'artère cubitale et le nerf médian, au-dessous du plan profond sont l'artère interosseuse et le nerf interosseux (fig. 168), en sorte qu'il existe à l'avant-bras trois plans de muscles auxquels correspondent trois plans de vaisseaux et de nerfs.

Plan musculaire superficiel (fig. 167). — Il est composé de quatre muscles : le rond pronateur, le grand palmaire, le petit palmaire et le cubital antérieur. Ces muscles forment un faisceau qui s'insère à l'épitrochlée et à la face profonde de

l'aponévrose antibrachiale, ce qui en rend la dissection assez difficile. Le faisceau ne tarde pas à se dissocier : le rond pronateur se porte en dehors, en coupant obliquement la face antérieure de l'avant-bras, et va se fixer à la face externe de la partie moyenne du radius; le grand palmaire descend obliquement de dedans en dehors et, passant sous le ligament annulaire du carpe, s'attache à la partie antérieure et supérieure du deuxième métacarpien; le petit palmaire suit, quand il existe, le même trajet, mais s'arrête au ligament annulaire, sur lequel il s'insère. Quant au cubital antérieur, il descend verticalement le long du bord interne de l'avant-bras et s'attache au pisiforme, qu'il enveloppe. Séparés les uns des autres dans la moitié inférieure de l'avant-bras, ces quatre tendons laissent entre eux un intervalle dans lequel on aperçoit les faisceaux du plan musculaire sous-jacent, le fléchisseur superficiel des doigts.

Le rond pronateur et le long supinateur sont situés dans une gaîne aponévrotique différente, chacun de ces muscles possédant une gaîne propre. Il existe entre eux une dépression, une sorte de gouttière que le doigt peut apprécier. Le sillon de séparation, ou l'interstice de ces deux muscles, est marqué par une ligne jaune plus ou moins prononcée, et l'on trouve entre eux une couche de tissu cellulaire lâche avec un peu de graisse.

Il existe donc à la face antérieure et externe de l'avant-bras une gouttière formée en dehors par le muscle long supinateur, en dedans par le muscle rond pronateur en haut, et le tendon du grand palmaire en bas; c'est cette gouttière que suivent l'artère radiale et la branche antérieure ou cutanée du nerf radial.

L'*artère radiale* naît au pli du coude et semble par sa direction continuer le trajet de l'humérale. D'abord oblique en bas et en dehors entre le long supinateur et le rond pronateur, elle gagne la partie externe de l'avant-bras, devient ensuite verticale entre le tendon du long supinateur et le tendon du grand palmaire, et arrive au poignet, où nous la retrouverons plus loin. L'artère radiale est donc située sur le trajet d'une ligne allant de la partie moyenne du pli du coude à l'apophyse styloïde du radius. Une incision pratiquée sur le trajet de cette ligne la mettra sûrement à découvert, et c'est en effet la ligne d'incision cutanée pour la ligature de l'artère radiale. On peut être appelé, en cas de plaie, à faire cette ligature sur tous les points de l'avant-bras, mais dans les exercices de médecine opératoire on ne la pratique qu'en haut dans la portion charnue, ou en bas dans la portion tendineuse, c'est-à-dire au poignet.

L'artère radiale à sa partie supérieure est superficielle ; elle n'est recouverte que par la peau, la couche graisseuse sous-cutanée et un seul plan aponévrotique, mais l'interstice musculaire dans lequel elle repose peut être très profond lorsqu'on opère sur un sujet fortement musclé. Il existe dans la ligature de la radiale à ce niveau une cause d'erreur que je crois avoir signalée le premier. On donne le conseil d'inciser les couches superficielles et d'écarter en dehors le muscle long supinateur pour mettre l'artère à découvert : or, on est exposé à échouer si l'on suit exactement cette règle, c'est-à-dire si l'on pénètre dans la gaîne du long supinateur. L'artère radiale est bien, en effet, dans l'interstice des deux muscles, mais elle est dans la gaîne du rond pronateur et non pas dans celle du long supinateur. Il est vrai que, si le sujet est très peu musclé, on aperçoit l'artère par transparence à travers la gaîne de ce dernier muscle ; mais, si la gaîne fibreuse est épaisse, on ne voit pas trace du vaisseau, et l'on

arrive jusque dans l'épaisseur des couches profondes sans trouver l'artère. Il n'est pas d'opérateur qui n'ait dû constater le fait. Or, le moyen certain d'éviter cette erreur est d'ouvrir non pas la gaîne du long supinateur, mais celle du rond pronateur.

L'artère radiale est côtoyée par une ou deux veines satellites.

Quant au nerf radial, nous l'avons vu, au pli du coude, descendre entre le bord externe du brachial antérieur et la saillie des muscles épicondyliens jusqu'au niveau de l'épicondyle, où il se divise en deux branches, l'une antérieure ou cutanée, l'autre postérieure ou musculaire. La branche antérieure accompagne l'artère radiale ; elle est située en dehors d'elle, mais dans une gaîne différente, dans la gaîne du long supinateur. On ne doit pas apercevoir le nerf radial quand on lie l'artère, et, si on le rencontre, c'est qu'on est dans une fausse voie : il faut se reporter plus en dedans.

Plan musculaire moyen. — Ce plan est constitué par un seul muscle, le fléchisseur superficiel des doigts. Large et aplati, ce muscle s'insère à l'épitrochlée, sur le côté de l'apophyse coronoïde du cubitus et au bord antérieur du radius, c'est-à-dire qu'il s'étend d'un bord à l'autre de l'avant-bras. Il donne bientôt naissance à quatre tendons que nous retrouverons dans les régions suivantes.

Plan musculaire profond. — Deux muscles le composent : le fléchisseur profond des doigts et le long fléchisseur du pouce. Ces deux muscles comblent l'espace interosseux ; c'est entre eux que cheminent l'artère interosseuse antérieure et le nerf interosseux.

Entre le plan musculaire moyen et le profond sont situés l'artère cubitale, le nerf cubital et le nerf médial.

L'*artère cubitale* naît ordinairement de l'artère humérale au pli du coude. Un peu plus volumineuse que la radiale, la cubitale se détache obliquement de son tronc d'origine, où elle est croisée par le nerf médian, qui passe en avant. Elle plonge aussitôt dans l'espace angulaire qui sépare les deux saillies musculaires latérales du pli du coude et se porte en bas et en dedans. Elle passe au-dessous des muscles épitrochléens : rond pronateur, grand palmaire, petit palmaire, fléchisseur superficiel, et repose sur le brachial antérieur, puis sur le fléchisseur profond des doigts. Arrivée dans la portion tendineuse de l'avant-bras, elle devient superficielle, se place entre le tendon du cubital antérieur, qui est en dedans, et le faisceau le plus interne du fléchisseur superficiel, qui est en dehors, gagne enfin la gouttière du pisiforme, où nous la trouverons plus loin.

L'artère cubitale à l'avant-bras s'étend donc de la partie moyenne du pli du coude au pisiforme, mais on voit qu'une ligne droite ralliant ces deux points ne représenterait pas exactement le trajet de l'artère, car celle-ci décrit une courbe dont la concavité regarde en dehors.

Elle présente deux portions bien distinctes : l'une sous-musculaire, l'autre sous-aponévrotique. La portion sous-musculaire de l'artère se dirige très obliquement en bas et en dedans, dans le tiers supérieur de l'avant-bras, l'artère devient ensuite verticale jusqu'à sa terminaison (voir fig. 167).

Il ressort de là que, pour lier l'artère cubitale dans son tiers supérieur, il faudrait couper tous les muscles épitrochléens qui la recouvrent, car il n'y a pas d'interstice musculaire qui puisse y conduire ; c'est une opération qui n'a jamais chance d'être pratiquée sur le vivant et qu'il est inutile de répéter sur le cadavre.

On ne doit donc lier l'artère cubitale que dans le tiers moyen et le tiers inférieur de l'avant-bras. Si une raison quelconque, difficile à prévoir, obligeait à lier la cubitale au niveau de son origine, il serait préférable de faire une incision analogue à celle qui sert à découvrir l'humérale au pli du coude.

On ne doit pas employer cette formule : « ligature de l'artère cubitale à sa partie supérieure, » mais bien : « ligature de l'artère cubitale à l'union du tiers moyen avec le tiers supérieur de l'avant-bras. » L'incision qu'il convient de pratiquer à la peau doit comprendre partie égale du tiers supérieur et du tiers moyen de l'avant-bras, de façon à lier le vaisseau au milieu de la plaie.

La portion verticale de l'artère cubitale prolongée en haut irait aboutir à l'épitrochlée, ce qui a conduit les chirurgiens à donner comme ligne d'incision cutanée pour la ligature de la cubitale une ligne allant de l'épitrochlée à la face externe du pisiforme.

Ce n'est pas que cette ligne conduise directement sur le vaisseau encore en ce point très rapproché de l'axe du membre, mais elle correspond exactement à l'interstice séparant le muscle cubital antérieur, qui est en arrière, du fléchisseur superficiel, qui est en avant. Une fois cet interstice découvert et incisé, il faut se garder d'aller directement d'avant en arrière entre le cubital antérieur et les fléchisseurs, ce qui conduirait à la face postérieure de l'avant-bras : il faut, au contraire, cheminer horizontalement en soulevant le muscle fléchisseur superficiel, puisque l'artère repose sur le fléchisseur profond.

Il peut se faire que l'artère cubitale ne soit pas dans le point que je viens d'indiquer : c'est qu'alors l'artère humérale s'est bifurquée prématurément : au lieu de passer en arrière des muscles épitrochléens, la cubitale passe en avant, elle est sous-aponévrotique, et on la trouverait en pratiquant une incision parallèle à la direction réelle du vaisseau.

Le *nerf cubital* occupe au coude la gouttière interne limitée par l'olécrâne et l'épitrochlée. Descendant verticalement entre le fléchisseur superficiel et le fléchisseur profond, il rencontre bientôt l'artère cubitale, se place à son côté interne et ne l'abandonne plus jusqu'à la paume de la main. Le nerf et l'artère n'affectent donc de rapport entre eux qu'à partir du tiers moyen de l'avant-bras ; dans le tiers supérieur, ils sont séparés par un intervalle de forme triangulaire à base supérieure.

Quand on pratique la ligature de l'artère cubitale au tiers moyen, le nerf cubital se présente donc d'abord à l'opérateur ; à l'inverse du nerf radial, il constitue, après l'interligne musculaire, le point de repère le plus important de cette ligature. Quand on ne trouve pas la cubitale au côté externe du nerf, on peut affirmer qu'il existe une anomalie. Il faudrait cependant se garder de prendre le nerf médian pour le nerf cubital, ce qui peut arriver quand, ne suivant pas les règles précédentes, on passe à travers le muscle fléchisseur superficiel au lieu de passer au-dessous.

En résumant les rapports respectifs des artères radiale et cubitale avec les nerfs du même nom, on voit que les deux nerfs sont situés excentriquement par rapport à l'axe du membre. Les rapports du nerf cubital avec l'artère sont plus immédiats que ceux de l'artère radiale et du nerf radial entre eux, puisque ces derniers ne sont pas situés dans la même gaîne.

Le *nerf médian* occupe au pli du coude le côté interne de l'artère humérale, dont il est séparé par quelques millimètres. Il croise ensuite la cubitale à son

origine en passant en avant, puis, s'engageant entre les deux faisceaux d'insertion du muscle rond pronateur, va se placer sur la ligne médiane de l'avant-bras, entre le fléchisseur superficiel et le fléchisseur profond. Comme les artères, il devient superficiel dans la portion tendineuse de l'avant-bras, et se mêle aux tendons fléchisseurs, dont il a presque la forme et le volume, mais non la couleur brillante et nacrée. Il est situé plus bas, entre le tendon du grand palmaire en dehors et le faisceau externe du fléchisseur superficiel en dedans. Les rapports respectifs des artères, des nerfs et des tendons, à la partie inférieure de l'avant-bras, sont d'une haute importance, mais je répète que tous ces rapports trouveront mieux leur place à propos du poignet.

Le nerf médian est accompagné dans les trois quarts inférieurs de l'avant-bras par une artère souvent petite, parfois assez volumineuse, fournie par l'artère interosseuse antérieure appelée artère du nerf médian.

Le nerf médian innerve tous les muscles de la loge antérieure de l'avant-bras, sauf le muscle cubital antérieur et les deux faisceaux internes du muscle fléchisseur profond, qui reçoivent leur innervation du nerf cubital. Il fournit de plus le rameau interosseux et le rameau palmaire cutané.

Les muscles de la loge externe, supinateurs et radiaux, sont animés par le nerf radial.

Entre le plan musculaire profond et le ligament interosseux se trouvent l'*artère interosseuse antérieure* et le *nerf interosseux*. De la face postérieure de l'artère cubitale, au niveau de la tubérosité bicipitale du radius, naît le tronc commun des artères interosseuses ; il se divise presque aussitôt en deux branches qui s'enfoncent profondément dans la région. L'une, antérieure, reste en avant du ligament interosseux ; l'autre, postérieure, se place en arrière.

L'artère interosseuse antérieure, accolée au ligament interosseux, descend entre le muscle long fléchisseur du pouce et le fléchisseur profond des doigts, fournit l'artère du nerf médian, s'engage en arrière du muscle carré pronateur et se porte à la face dorsale du poignet, où elle s'anastomose avec la dorsale du carpe fournie par la radiale.

Présentant quelquefois un volume égal à celui de la radiale, l'interosseuse antérieure doit toujours être tordue ou liée dans une amputation de l'avant-bras.

En résumé, dans la région antéro-externe de l'avant-bras nous trouvons quatre espaces compris : le premier entre la peau et la première couche musculaire; le second entre la première et la deuxième couches musculaires ; le troisième entre la deuxième couche musculaire et la troisième ; le quatrième entre la troisième couche musculaire et le ligament interosseux. Chacun de ces espaces contient un groupe de vaisseaux et de nerfs; premier espace : nerfs cutané interne et musculo-cutané, branches perforantes des nerfs radial et cubital, veines superficielles de l'avant-bras, et quelquefois l'artère cubitale lorsqu'elle procède d'une bifurcation prématurée de l'huméral ; deuxième espace : nerf radial, artère radiale et veines radiales profondes ; troisième espace : nerf médian, nerf cubital, artère et veines cubitales ; quatrième espace : artère interosseuse antérieure, nerf interosseux.

Les vaisseaux et les nerfs cheminent au milieu d'une couche plus ou moins abondante de tissu cellulo-graisseux, et c'est dans ces espaces que s'infiltre le sang dans les contusions et les fractures de l'avant-bras, que s'infiltre le

pus dans les abcès sous-aponévrotiques, qui dénudent si rapidement les os et peuvent entraîner la mort par infection purulente.

Loge postérieure de l'avant-bras.

Plus petite que la loge antéro-externe, la *loge antibrachiale postérieure* (fig. 168) est presque exclusivement occupée par des muscles. Ils y forment deux couches : l'une superficielle, l'autre profonde.

La couche musculaire superficielle comprend quatre muscles : l'extenseur

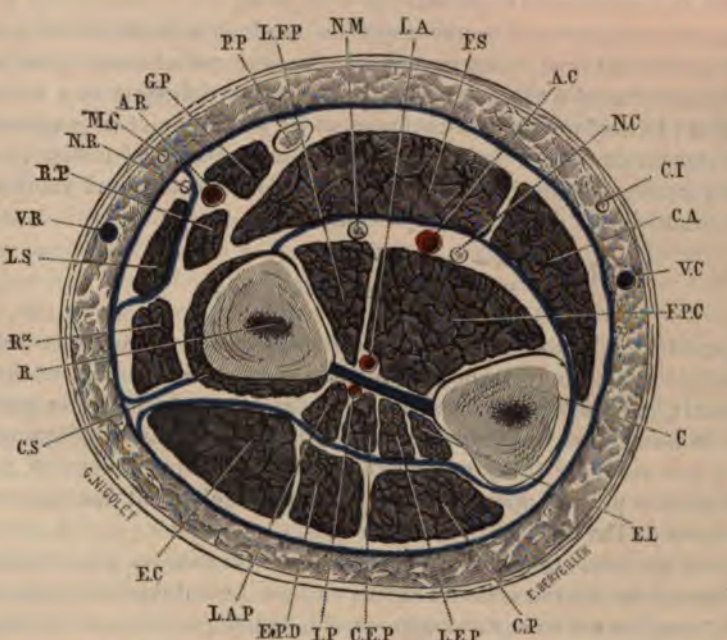

Fig. 168. — *Coupe horizontale de l'avant-bras droit, pratiquée à l'union du tiers supérieur avec les deux tiers inférieurs.* Segment supérieur de la coupe.

AC, artère cubitale.
AR, artère radiale.
C, cubitus.
CA, muscle cubital antérieur.
CEP, muscle court extenseur du pouce.
CI, nerf cutané interne.
CP, muscle cubital postérieur.
CS, muscle court supinateur.
EC, extenseur commun des doigts.
EI, muscle extenseur propre de l'index.
EPD, muscle extenseur propre du petit doigt.
FPC, muscle fléchisseur profond commun des doigts.
FS, muscle fléchisseur superficiel des doigts.
GP, muscle grand palmaire.
IA, artère interosseuse antérieure.
IP, artère interosseuse postérieure.
LAP, muscle long abducteur du pouce.
LEP, muscle long extenseur du pouce.
LFP, muscle long fléchisseur du pouce.
LS, muscle long supinateur.
MC, nerf musculo-cutané.
NC, nerf cubital.
NM, nerf médian.
NR, nerf radial.
PP, muscle petit palmaire.
R, radius.
Rᵃ, muscles radiaux externes.
RP, muscle rond pronateur.
VC, veine cubitale.
VR, veine radiale.

commun des doigts, l'extenseur propre du petit doigt, le cubital postérieur et l'anconé. Ces muscles prennent insertion sur la face profonde de l'aponévrose, qui leur fournit en outre des cloisons spéciales fort résistantes.

La couche musculaire profonde comprend également quatre muscles : le long abducteur du pouce, le long extenseur du pouce, le court extenseur du

pouce et l'extenseur propre de l'index. Je reviendrai, à propos du poignet, sur quelques-uns de ces muscles qui présentent une disposition et une aptitude pathologique curieuses à signaler.

On ne trouve dans cette région qu'une seule artère, l'interosseuse postérieure, qui fournit la récurrente radiale postérieure.

Tous ces muscles reçoivent leur innervation de la branche postérieure du nerf radial. Née du tronc commun au niveau de la tête du radius, cette branche traverse le court supinateur, contourne le radius comme le sciatique poplité externe contourne le péroné, et se place entre les deux couches musculaires au milieu desquelles elle s'épuise.

Ne tenant compte en ce moment que du mode de distribution des nerfs aux muscles de l'avant-bras, nous voyons que le nerf radial tient sous sa dépendance le mouvement d'extension de la main et des doigts et le mouvement de supination ; le nerf médian, le mouvement de pronation et une grande partie du mouvement de flexion de la main et des doigts ; le nerf cubital, une faible partie du mouvement de flexion ; notions que l'on doit toujours avoir présentes à l'esprit dans le cas de paralysie partielle.

Squelette de l'avant-bras.

Le *squelette de l'avant-bras* est composé de deux os, le radius et le cubitus, se regardant par un bord tranchant sur lequel s'insère un ligament interosseux qui les unit, et en même temps sépare la région antérieure de la postérieure. Perforé en haut et en bas pour laisser passer des vaisseaux, ce ligament donne insertion par ses deux faces aux couches musculaires profondes, et peut, jusqu'à un certain point, apporter obstacle au chevauchement des fragments dans les fractures de l'avant-bras.

Les deux os présentent leur grosse extrémité tournée en sens inverse : celle du cubitus est en haut et celle du radius en bas. Le cubitus est à peu près rectiligne ; le radius est au contraire incurvé de façon que sa convexité regarde en dehors. Il en résulte que les deux os, rapprochés et unis ensemble en haut et en bas, s'écartent seulement dans la partie intermédiaire, et qu'il n'existe pas d'espace interosseux aux deux extrémités de l'avant-bras.

Recouverts par de nombreux muscles en avant et en arrière, les os de l'avant-bras sont presque sous-cutanés par leurs faces latérales. On les explore très facilement de ce côté, surtout le cubitus, que l'on peut suivre facilement à travers la peau depuis l'apophyse styloïde jusqu'à l'olécrâne. Malgaigne repousse l'amputation à lambeaux dans la crainte que les os, n'étant plus, dans cette méthode, recouverts par la peau sur les côtés, se nécrosent : mais il est toujours facile de les scier assez haut pour qu'ils soient recouverts par la peau et les muscles. La meilleure méthode d'amputation de l'avant-bras consiste, selon moi, à tailler deux lambeaux semi-elliptiques en avant et en arrière, ne comprenant d'abord que la peau, à les disséquer dans la hauteur de 2 centimètres environ, à diviser ensuite les muscles dans le même sens que la peau, de manière à former des lambeaux cutanés-musculaires qui recouvrent très bien les os et donnent un bon moignon. Si, pour une cause quelconque, on voulait extirper une portion ou même la totalité des os de l'avant-bras, c'est sur les côtés qu'il faudrait pratiquer l'incision cutanée.

La situation superficielle du cubitus explique la fréquence des fractures directes de cet os dans une chute sur l'avant-bras, d'autant plus que dans la chute c'est toujours le bord interne qui porte. Cette fracture est souvent méconnue, de même que la fracture isolée du corps du radius, parce que l'os sain, formant attelle, s'oppose au déplacement des fragments. Quand à la suite d'une chute un malade accuse une très vive douleur sur un point du trajet des os de l'avant-bras, il faut toujours songer à la possibilité d'une fracture et rechercher la crépitation, qui n'est pas, en général, difficile à percevoir. J'ai déjà dit, à propos du coude, qu'une fracture du cubitus pouvait déterminer une luxation du radius sur l'humérus ; c'est analogue à ce qu'on observe quelquefois sur l'articulation péronéo-tibiale supérieure à la suite d'une fracture du tibia.

Les os de l'avant-bras sont recouverts dans leur partie supérieure, en avant et en arrière, par d'épaisses couches musculaires. En bas ils ne sont séparés de la peau que par les tendons, les vaisseaux et les nerfs. De cette disposition anatomique découle une conséquence pratique des plus importantes. Un appareil de fracture appliqué sur l'avant-bras, surtout chez les enfants, peut comprimer les artères radiale et cubitale sur le plan osseux qui les supporte directement et amener une gangrène complète de la main. Les exemples de pareils désastres ne sont pas très rares. Un appareil de fracture de l'avant-bras *ne doit jamais causer de douleur*. Pour peu que le malade se plaigne, on doit lever l'appareil. Il faut être aussi prévenu de ceci : un appareil a été appliqué dans la journée, et vous revoyez votre malade le lendemain matin ; on vous dit qu'il a beaucoup souffert durant quelques heures de la nuit, mais tout est calme maintenant, il ne souffre plus ; gardez-vous de vous en tenir à ce récit, enlevez tout de suite l'appareil, et vous trouverez à coup sûr un point déjà sphacélé.

Les deux os de l'avant-bras présentent une légère concavité qui regarde en avant. Cette forme prédispose aux fractures indirectes des deux os par l'exagération de flexion. C'est ainsi que se produisent les fractures de l'avant-bras chez les enfants. Elles présentent ceci de très remarquable à cet âge de la vie, qu'elles sont souvent incomplètes ; le seul symptôme est une incurvation du membre. Les os se comportent comme un morceau de bois vert qui, fortement ployé, cède du côté de la convexité et résiste du côté de la concavité. On ne peut souvent redresser la tige qu'au prix d'une solution de continuité complète, et c'est ce qui arrive également chez les enfants ; en réduisant, on perçoit souvent un petit bruit sec qui annonce que la fracture vient d'être complétée.

Lorsque les deux os de l'avant-bras sont parallèles entre eux, le membre est dit en *supination ;* lorsqu'ils s'entre-croisent, il est dit en *pronation*. Dans la supination, la paume de la main regarde directement en avant ; dans la pronation, elle regarde directement en arrière. La main prend toutes les dispositions intermédiaires à ces deux attitudes extrêmes. La conservation de ces mouvements, si indispensables à l'usage régulier du membre supérieur, est l'une des grandes préoccupations du chirurgien dans le traitement des fractures de l'avant-bras.

Le mécanisme de ces mouvements si ingénieux est d'une extrême simplicité. Le cubitus reste complètement fixe (1) : c'est le radius qui se meut. Pendant

(1) O. Lecomte n'admettait pas cette fixité du cubitus, et, dans un mémoire très étudié (*Archives de médecine*, 1874), développait, entre autres propositions, la suivante : « La rotation de l'avant-bras et de la main s'exécute par le mouvement simultané, harmonique, similaire, des deux os de l'avant-bras, le cubitus et le radius. »

que l'extrémité supérieure de cet os pivote sur le condyle huméral sans subir aucun déplacement, son extrémité inférieure, à laquelle est attachée la main, décrit un demi-arc de cercle autour de la tête du cubitus comme axe. Le corps des deux os s'entre-croise alors à angle aigu, et, quand la pronation est complète, ils se touchent, c'est-à-dire que l'espace interosseux a disparu : l'espace interosseux acquiert donc sa plus grande largeur dans la supination et disparaît complètement dans la pronation. En conséquence, la condition anatomique indispensable à la production de ces deux mouvements est l'intégrité de l'espace interosseux. De là les discussions sans fin sur la meilleure manière de conserver l'espace interosseux dans le traitement des fractures complètes des deux os de l'avant-bras, sur l'attitude qu'il convient de donner au membre durant la consolidation.

La question est cependant facile à résoudre d'après ce que je viens de dire. La pronation serait une position funeste, puisque les quatre extrémités fracturées, se trouvant alors au contact, pourraient être englobées dans un cal unique qui anéantirait à tout jamais les mouvements. La supination, au contraire, maintient les fragments écartés et permet une consolidation isolée de chaque os : théoriquement, la supination est donc l'attitude qu'il faut donner à l'avant-bras pendant la formation du cal, et c'est celle que Malgaigne conseille énergiquement. Mais il suffit de maintenir soi-même son avant-bras dans la supination complète pour constater que cette attitude devient rapidement intolérable. D'ailleurs, l'expérience a démontré que la supination *complète* n'était pas nécessaire pour obtenir une consolidation avec intégrité des mouvements. Il faut dans les fractures des deux os de l'avant-bras donner au membre une attitude intermédiaire à la pronation et à la supination. Une précaution indispensable est d'immobiliser complètement l'articulation radio-carpienne ; il n'est pas utile d'immobiliser le coude.

CHAPITRE V

Du poignet.

Le *poignet* est la partie du membre supérieur intermédiaire à l'avant-bras et à la main. Au point de vue anatomique pur, le poignet n'est autre chose que l'articulation radio-carpienne. Beaucoup plus étendu, si on l'envisage chirurgicalement, il comprend la partie inférieure de l'avant-bras et le carpe. Les limites étant une chose artificielle, j'accepte volontiers celles que donne Blandin, à savoir : deux travers de doigt au-dessus et au-dessous de l'interligne articulaire radio-carpien. Le poignet se termine en bas à ce qu'on appelle le *talon de la main*, c'est-à-dire au relief que forment les éminences thénar et hypothénar.

Le poignet est aplati d'avant en arrière. Les diamètres varient suivant les sujets ; M. Alliot, au dire de Malgaigne, qui aurait vérifié le fait plusieurs fois, a signalé que l'augmentation physiologique des diamètres du poignet accusait une intelligence faible et obtuse.

Les lésions pathologiques en modifient notablement la forme : c'est ainsi qu'il devient presque arrondi dans la fracture de l'extrémité inférieure du radius. L'augmentation du diamètre antéro-postérieur du poignet constitue un excellent signe de fracture.

Comme les auteurs, je diviserai le poignet en régions antérieure et postérieure ; je crois devoir y ajouter une région externe, confondue généralement avec la région postérieure. J'étudierai ensuite le squelette, qui présente ici une importance exceptionnelle.

Région antérieure du poignet.

La peau, fine et glabre, présente trois ou quatre plis dirigés transversalement, qui n'affectent qu'un rapport indirect avec l'articulation du poignet et sont de peu de secours pour les opérations. Le chirurgien possède deux guides autrement infaillibles, les apophyses styloïdes du radius et du cubitus, qui ne peuvent pas le tromper. Cependant le pli inférieur, qui est le plus prononcé, peut être utilisé comme point de repère dans l'exploration de la face dorsale, ainsi que je le montrerai en parlant du squelette.

Les éminences thénar et hypothénar forment une saillie qui sépare nettement la main du poignet ; il existe au-dessus une légère dépression qui forme une courbe régulière. Il n'en est plus de même dans la fracture de l'extrémité inférieure du radius. Au niveau du talon de la main on remarque alors, au lieu de cette courbe régulière, une dépression anguleuse, plus ou moins nettement accusée suivant le degré de déplacement des fragments, mais constante. Je considère cette dépression anguleuse, située immédiatement au-dessus du talon de la main, comme le symptôme physique le plus important de la fracture de l'extrémité inférieure du radius. Il en est de même de la douleur siégeant dans un point fixe à un centimètre et demi environ au-dessus de l'apophyse styloïde du radius. Ces deux symptômes (et on les rencontre quelquefois seuls quand il n'y a que peu de déplacement des fragments) sont, à mon avis, suffisants pour qu'on puisse affirmer l'existence d'une fracture.

On trouve au-dessous de la peau une très faible quantité de tissu cellulaire et très peu de graisse ; de plus, la peau adhère par sa face profonde à l'aponévrose d'enveloppe, laquelle présente elle-même des connexions avec les tendons. La peau adhère surtout au niveau du pisiforme, sorte d'os sésamoïde développé sur le trajet du muscle cubital antérieur. Il en résulte que la dissection des téguments de la région antérieure du poignet constitue l'une des difficultés de l'amputation à lambeau antérieur.

Beaucoup moins résistante en avant qu'en arrière, où elle forme un véritable ligament, l'aponévrose suffit néanmoins à brider les nombreux tendons qui sont placés au-dessous d'elle et à s'opposer à leurs déplacements. Elle se continue en haut avec l'aponévrose antibrachiale et en bas avec le bord supérieur du ligament annulaire antérieur du carpe, ligament dont je rattache l'étude à celle de la main, puisqu'il est situé au-dessous du pli inférieur qui sert de limite au poignet.

Entre l'aponévrose et la peau on rencontre des réseaux veineux plus ou moins abondants, la terminaison des nerfs cutané interne et musculo-cutané et les vaisseaux lymphatiques superficiels.

Au-dessous de l'aponévrose se trouvent un grand nombre d'organes situés, comme à la partie supérieure de l'avant-bras, sur des plans différents. Mais au

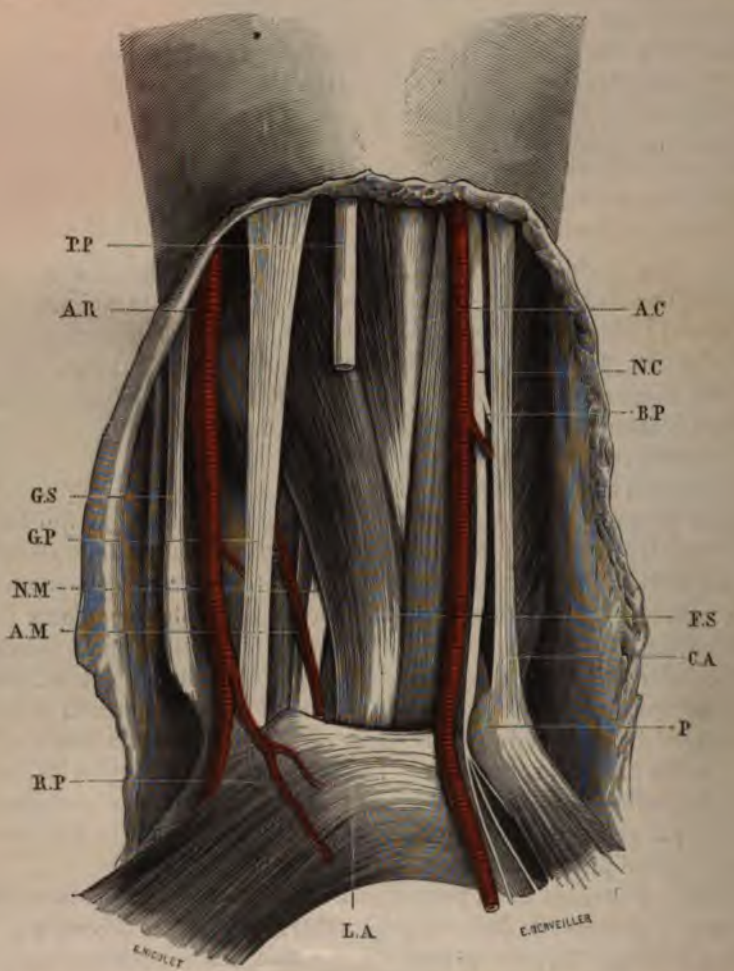

Fig. 169. — *Région du poignet. — Face antérieure.* — Adulte. — Grandeur naturelle. — Côté droit.

AC, artère cubitale.
AM, artère du nerf médian.
AR, artère radiale.
BP, branche postérieure du nerf cubital.
CA, muscle cubital antérieur.
FS, muscle fléchisseur superficiel.
GP, tendon du muscle grand palmaire.
GS, tendon du muscle long supinateur.
LA, ligament annulaire antérieur du carpe.
NC, nerf cubital.
NM, nerf médian.
P, pisiforme.
PP, tendon du petit palmaire coupé.
RP, artère radio-palmaire.

poignet les plans sont si rapprochés les uns des autres, qu'ils sont en quelque sorte confondus.

Voici leur ordre de superposition :

1er plan: artère et veines radiales, tendons des muscles long supinateur, grand palmaire, petit palmaire et cubital antérieur;

2e plan : tendons du fléchisseur superficiel des doigts ;

3e plan : nerf médian et son artère satellite, artère et veines cubitales, nerf cubital ;

4e plan : fléchisseur profond des doigts, fléchisseur propre du pouce ;

5e plan : carré pronateur.

6e plan : squelette radio-carpien.

Il importe dans la pratique, pour la recherche des artères, des nerfs, etc., de connaître les rapports des nombreux organes qui passent au devant du poignet, surtout dans leur ordre de juxtaposition. C'est à ce dernier point de vue que je les étudierai. L'ordre de juxtaposition, en procédant de dehors en dedans, est le suivant :

1er Le tendon du muscle long supinateur ;

2e L'artère et les veines radiales ;

3e Le tendon du muscle grand palmaire ;

4e Le tendon du petit palmaire ;

5e Le nerf médian ;

6e Les tendons des fléchisseurs superficiel et profond superposés ;

7e L'artère et les veines cubitales ;

8e Le nerf cubital ;

9e Le tendon du muscle cubital antérieur.

Tous ces organes reposent sur le muscle carré pronateur, qui repose lui-même sur le squelette. Entre le muscle et les os se trouve la terminaison de l'interosseuse antérieure et du nerf interosseux.

Les tendons des muscles long supinateur et grand palmaire, saillants sous la peau, surtout pendant leur contraction, forment les bords d'une gouttière contenant l'artère et les veines radiales. On sent la dépression, et par conséquent l'artère radiale, d'autant mieux que les deux tendons sont dans le relâchement : aussi explore-t-on le pouls radial en fléchissant la main sur l'avant-bras.

Le *nerf radial* n'accompagne pas l'artère radiale, et certains auteurs le considèrent très à tort comme un point de repère pour la ligature de l'artère. J'ai dit dans le chapitre précédent qu'il est situé dans la gaîne du long supinateur, tandis que l'artère occupe la gaîne du rond pronateur. Le nerf descend en accompagnant le tendon du supinateur, tandis que l'artère occupe la gouttière radiale, puis, à une distance variable au-dessus de l'articulation radio-carpienne, il s'engage au-dessous du tendon de son muscle satellite, gagne la face externe et postérieure du poignet, le dos de la main, pour s'y distribuer : dans la ligature de l'artère radiale, à sa partie inférieure, on ne trouve jamais le nerf radial à côté du vaisseau. Cela explique pourquoi dans les plaies de la radiale, assez fréquentes à ce niveau, il est très rare d'observer une paralysie de la branche cutanée du radial.

L'*artère radiale* est donc située à la face antérieure du poignet dans la gouttière limitée par les tendons des muscles long supinateur et grand palmaire, sur le trajet d'une ligne qui réunirait le milieu du pli du coude à l'apophyse styloïde du radius. Très superficielle en ce point, elle n'est recouverte que par la peau, le tissu cellulaire sous-cutané et *un seul* feuillet aponévrotique. Il est facile de la découvrir. Le même motif fait qu'elle est blessée plus souvent que toutes les autres artères. Les éclats de verre surtout l'atteignent fréquemment.

On peut alors tenter d'abord la compression, qui s'exerce d'autant plus faci-

lement que l'artère repose sur un plan osseux, mais le traitement rationnel, et presque toujours le seul efficace, est la torsion ou la ligature des deux bouts dans la plaie. Il n'est pas rare d'observer à la suite de la ligature, vers le quatrième ou le cinquième jour, une hémorrhagie secondaire provenant du bout inférieur par absence de caillot; la torsion du vaisseau mettrait absolument à l'abri de ce danger.

L'artère radiale est parfois sinueuse et dilatée en particulier dans le cas d'angiome de la main. C'est en touchant cette artère que l'on reconnaît, en général, la dégénérescence athéromateuse. La radiale peut être atteinte d'anévrysmes traumatiques faux consécutifs à la suite de piqûres, d'un coup d'épée, par exemple, qui n'a fait qu'entamer le vaisseau. La plaie artérielle se cicatrise, puis le tissu de cicatrice se laisse distendre peu à peu par l'ondée sanguine et finit par constituer une véritable poche appendue au vaisseau. En 1861, dans le service de Nélaton, où j'étais interne, A. Richard enleva une tumeur de l'avant-bras droit ayant tous les caractères d'un fibrome. La tumeur s'énucléa très facilement, mais on dut lier un vaisseau assez volumineux au-dessus et au-dessous de la tumeur ; on pansa la plaie à plat, et le malade guérit rapidement. Or, l'examen démontra que c'était une poche remplie de caillots fibrineux stratifiés : il s'agissait d'un anévrysme de la radiale qui, n'étant plus en communication avec la cavité du vaisseau, avait cessé de battre. Le malade avait reçu un coup d'épée dans un duel dix ans auparavant.

Verticalement dirigée depuis son origine jusqu'à l'apophyse styloïde du radius, la radiale change alors de direction et contourne le sommet de cette apophyse pour gagner la face externe du poignet, où elle affecte des rapports nouveaux que j'étudierai avec cette région. Au moment où elle change de direction, elle fournit une collatérale fort importante, la *radio-palmaire*. Généralement petite, cette artère peut atteindre un volume considérable et fournir à la suite de sa blessure une hémorrhagie sérieuse. Elle passe en avant du ligament annulaire antérieur du carpe et va s'anastomoser dans la paume de la main avec une branche de l'artère cubitale pour former l'arcade palmaire superficielle.

Je disais tout à l'heure que le bout périphérique de la radiale était souvent le siège d'une hémorrhagie secondaire à la suite des plaies de ce vaisseau. Ce phénomène, il est vrai, répond à une loi générale de pathologie; cependant, dans le cas particulier, le voisinage de la radio-palmaire contribue certainement à le produire; aussi faut-il toujours songer à ce vaisseau dans les plaies de la radiale et le comprendre dans la ligature, s'il naît tout près du bout inférieur. La radio-palmaire, adhérente aux fibres les plus superficielles du ligament annulaire, est difficile à isoler au fond d'une plaie, mais on la saisira aisément en même temps que la peau avec une pince à artères. On laissera la pince en place pendant quelques heures.

En dedans du grand palmaire, entre ce muscle et le faisceau externe du fléchisseur superficiel, se trouve le *nerf médian*. Primitivement situé à l'avant-bras, entre les deux muscles fléchisseurs communs des doigts, ce nerf s'en dégage vers le tiers inférieur et se confond avec les tendons, dont il est même assez difficile de le distinguer. Il n'est pas tout à fait médian, mais un peu plus rapproché du bord externe du poignet. Le tendon du grand palmaire constitue un point de repère important pour trouver ce nerf, pour en rechercher les deux bouts dans une plaie de l'avant-bras ; il faut se rappeler qu'il est sur un

plan postérieur à celui du fléchisseur superficiel. J'ai observé, à Lariboisière, une plaie curieuse du nerf médian : ayant été saisi dans un crochet au niveau du poignet, ce nerf fut arraché de la main avec toutes ses branches collatérales.

Je ne fais que mentionner ici le fléchisseur propre du pouce, les fléchisseurs superficiel et profond des doigts. Ces tendons, remarquables surtout par les gaînes synoviales dont ils sont entourés, seront étudiés à la paume de la main.

Le muscle cubital antérieur est le plus interne de la région ; les fibres musculaires accompagnent le tendon jusqu'à son insertion au pisiforme. Entre ce muscle et le faisceau le plus interne des fléchisseurs existe une dépression, une gouttière analogue à celle que j'ai signalée entre le grand palmaire et le long supinateur : c'est la gouttière cubitale, au fond de laquelle se trouvent l'artère, les veines et nerf cubitaux.

Nous avons vu l'*artère cubitale* s'engager au niveau du pli du coude au-dessous des muscles épitrochléens entre les deux fléchisseurs communs. Ces deux muscles sont séparés l'un de l'autre par une aponévrose en arrière de laquelle se place l'artère : aussi, bien que les tendons se rapprochent et se confondent en quelque sorte au niveau du poignet, les deux plans fibreux n'en existent pas moins de la façon la plus manifeste au niveau de l'artère cubitale. Celle-ci est, par conséquent, recouverte au poignet par la peau, la couche sous-cutanée, l'aponévrose d'enveloppe et une seconde aponévrose qui relie le tendon du cubital antérieur à la couche des fléchisseurs. Ce qui différencie donc essentiellement l'une de l'autre la radiale et la cubitale au poignet, c'est que la première n'est recouverte que par un plan aponévrotique, tandis que deux plans recouvrent la seconde. Bien que superficielle, la cubitale est donc sentie moins aisément que la radiale, et la ligature en est plus difficile.

Si l'artère radiale prend une voie détournée pour gagner la paume de la main, il n'en est pas de même de la cubitale ; celle-ci, continuant son trajet vertical, se place en avant du ligament annulaire antérieur du carpe dans un dédoublement que lui offre ce ligament. Elle est logée en ce point dans une gouttière creusée sur la face externe du pisiforme, qui constitue le point de repère le plus important pour découvrir l'artère. De là elle gagne la paume de la main et, par sa branche terminale superficielle, s'anastomose avec la radio-palmaire pour former l'arcade palmaire superficielle.

A partir du moment où le *nerf cubital* a rejoint l'artère au niveau du tiers supérieur de l'avant-bras, il ne l'abandonne plus. Il occupe constamment son côté interne, et, à l'inverse du nerf radial, constitue un point de repère précieux pour la recherche du vaisseau. A 4 ou 5 centimètres au-dessus de l'articulation, le nerf cubital se bifurque en branche antérieure qui accompagne l'artère, et en branche postérieure destinée au dos de la main et à celui des doigts.

Je ne ferai que mentionner les vaisseaux et nerfs interosseux, dont j'ai déjà parlé précédemment.

Indépendamment des larges anastomoses des deux artères de l'avant-bras dans la paume de la main, il en existe d'autres au pourtour du poignet. Les artérioles venues de chacun des vaisseaux forment une sorte de bracelet dans lequel vient se terminer l'interosseuse antérieure.

Quant au muscle carré pronateur, je n'ai qu'à en signaler la présence en arrière des organes de la région. Pouteau a dit, mais à tort, que le carré prona-

teur pouvait avoir quelque influence sur le déplacement des fragments dans les fractures de l'avant-bras et dans celles de l'extrémité inférieure du radius.

En résumé, deux artères principales et deux nerfs siègent à la face antérieure du poignet (le nerf radial occupe la région externe). L'artère radiale, l'artère cubitale et le nerf cubital occupent les gouttières latérales; le nerf médian occupe sensiblement la ligne médiane. Lors donc qu'il s'agira d'ouvrir un abcès profond de cette région, un de ces abcès quelquefois situés en arrière des tendons, il sera bon de se rappeler les détails anatomiques précédents : le nerf médian étant un peu plus rapproché du côté radial, on choisira de préférence le côté cubital et l'on pratiquera une incision verticale. On évitera dans les abcès et phlegmons du poignet les incisions tout à fait latérales ou médianes.

Région postérieure du poignet.

La *région postérieure du poignet* offre un intérêt chirurgical beaucoup moindre que l'antérieure. Elle est normalement de niveau avec la face postérieure de l'avant-bras et la face dorsale de la main, mais la ligne de niveau peut être détruite par un déplacement osseux ; une luxation du carpe tout entier ou de l'un de ces os produirait ce résultat; il est dû, dans l'immense majorité des cas, à une fracture de l'extrémité inférieure du radius. Le fragment inférieur forme une saillie au-dessus et au-dessous de laquelle existe un méplat: d'où le nom de déplacement en *dos de fourchette* donné par Velpeau. Pour que cette déformation soit très appréciable, il faut un déplacement considérable des fragments, et dans beaucoup de fractures de l'extrémité inférieure du radius on ne le constate pas : c'est, en somme, un signe moins bon que la dépression anguleuse de la face antérieure siégeant au niveau du talon de la main, puisque ce signe n'existe que dans les cas types, alors que le diagnostic ne fait doute pour personne.

Posez la main à plat en pronation, et vous constaterez que les axes de l'avant-bras, du poignet et de la main sont situés sur une même ligne verticale. Le poignet étant déjeté en dehors dans la fracture de l'extrémité inférieure du radius, son axe se trouve porté dans le même sens, et la ligne devient brisée. Velpeau a comparé cette ligne à un Z, mais sans aucune espèce de raison. Elle se compose de deux lignes verticales reliées par une troisième légèrement oblique.

La face dorsale du poignet présente des plis qui se produisent dans l'extension forcée de la main et disparaissent dans la flexion. Ils n'offrent pas d'intérêt.

La faible couche de parties molles qui recouvre les os rend ceux-ci beaucoup plus accessibles en arrière qu'en avant. On y remarque surtout la saillie formée par la tête et l'apophyse styloïde du cubitus. Cette apophyse devient encore plus saillante lorsque la main est portée en dehors à la suite d'une fracture du radius.

La peau de la face postérieure du poignet est plus épaisse que celle de la face antérieure, et couverte de poils. Elle est, de plus, très mobile et se rétracte avec la plus grande facilité sous le couteau. Elle n'est tapissée à sa face profonde que par une mince couche de tissu adipeux, dans laquelle cheminent des branches

nerveuses du musculo-cutané, du cutané interne, du radial et du cubital, et des vaisseaux lymphatiques.

L'aponévrose d'enveloppe présente une importance toute spéciale. Elle est extrêmement forte sur toute son étendue, et renforcée encore un peu au-dessus des surfaces articulaires radio-cubitales. En ce point elle prend le nom spécial de ligament annulaire postérieur du carpe ; il faut savoir toutefois que ce ligament n'est pas indépendant, mais qu'on le taille artificiellement aux dépens de l'aponévrose. Celle-ci se continue en haut avec l'aponévrose antibrachiale et en bas avec celle qui recouvre le métacarpe. Sur les côtés, elle se

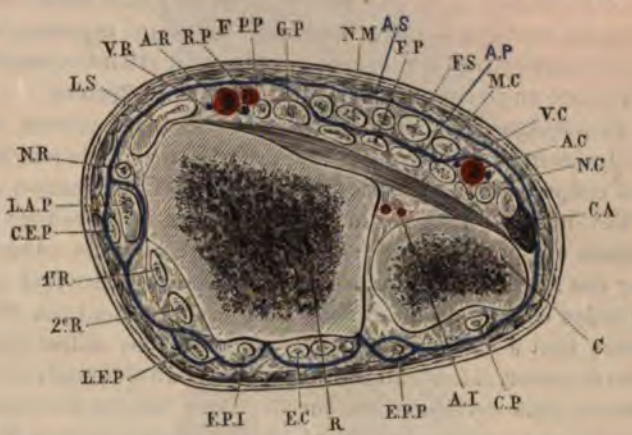

Fig. 170. — *Coupe horizontale du poignet pratiquée à un centimètre et demi au-dessus des surfaces articulaires.* — Segment supérieur de la coupe. — Main droite. — Grandeur naturelle.

AC, artère cubitale.
AI, artère interosseuse.
AP, aponévrose profonde.
AR, artère radiale.
AS, aponévrose superficielle.
C, cubitus.
CA, muscle cubital antérieur.
CEP, tendon du court extenseur du pouce.
CP, tendon du muscle cubital postérieur.
EC, tendon de l'extenseur commun des doigts.
EPI, tendon de l'extenseur propre de l'index.
EPP, extenseur propre du petit doigt.
FPP, fléchisseur propre du pouce.
FS, tendon fléchisseur superficiel.
FP, tendon fléchisseur profond.
GP, tendon du muscle grand palmaire.
LAP, tendon du long abducteur du pouce.
LEP, tendon du long extenseur du pouce.
LS, muscle long supinateur.
MC, muscle carré pronateur.
NC, nerf cubital.
NM, nerf médian.
NR, nerf radial.
R, radius.
RP, artère radio-palmaire.
1er R, tendon du premier radial externe.
2me R, tendon du deuxième radial externe.
VC, veine cubitale.
VR, veine radiale.

fixe en dehors à la face externe du radius ; en dedans, au pisiforme et au pyramidal.

Cette aponévrose joue un rôle important : elle bride les tendons des extenseurs, les tient appliqués sur les os et s'oppose à leur luxation, qui, sans cette disposition, serait fréquente. C'est ce même but que cherchent à remplir la plupart des ouvriers qui ne travaillent pas sans avoir le poignet entouré d'une corde.

L'aponévrose immobilise d'autant mieux les tendons à leur place que de sa face profonde naissent des cloisons fibreuses très résistantes, qui s'attachent aux bords des gouttières creusées sur l'extrémité inférieure du radius et du cubitus. Il en résulte la formation de véritables canaux ostéo-fibreux que traversent les

tendons, canaux si résistants qu'on n'en a jamais, je pense, constaté la déchirure sous l'influence de la contraction musculaire.

Sur la face postérieure proprement dite existent trois canaux ostéo-fibreux : le premier, en procédant du dehors en dedans, et le plus large de tous, est destiné à l'extenseur propre de l'index et à l'extenseur commun des doigts ; le deuxième, exclusivement fibreux, creusé dans l'épaisseur même de l'aponévrose, est traversé par le tendon extenseur propre du petit doigt ; le troisième, occupant le cubitus, loge le tendon du cubital postérieur.

Chaque coulisse ostéo-fibreuse est tapissée par une membrane synoviale longue de 4 à 5 centimètres. Bien que susceptibles de s'enflammer, de se remplir de liquide comme toutes les autres séreuses, celles qui tapissent les coulisses que je viens de signaler sont très exceptionnellement atteintes, tandis que d'autres, celle du pouce en particulier, sont fréquemment affectées.

Il résulte du passage des tendons extenseurs dans les canaux ostéo-fibreux tapissés par des membranes séreuses une grande liberté de jeu, mais lorsque le tendon est coupé, la conséquence inévitable est la rétraction de son bout central vers l'avant-bras. Lorsque la division a lieu au voisinage du poignet, c'est-à-dire dans un point où le tendon est libre de toute adhérence, on est certain de ne pas retrouver le bout central dans la plaie, surtout s'il s'agit des tendons de l'index et du petit doigt : ces derniers possèdent, en effet, des coulisses spéciales tout à fait indépendantes de celles des autres tendons extenseurs. Pour le retrouver, il faudrait prolonger l'incision très haut, avec de sérieux inconvénients et sans certitude de succès. Dans un cas de ce genre, sur un homme qui avait eu un mois auparavant les tendons extenseurs du petit doigt et de l'annulaire de la main droite arrachés par un crochet d'emballeur, ne trouvant pas les bouts centraux, je pris le parti d'anastomoser les deux bouts périphériques avec le tendon du médius. J'ai présenté le malade guéri à la Société de chirurgie, en 1874.

Région externe du poignet.

On considère, en général, au poignet deux bords, l'un interne, l'autre externe. Que l'on n'admette pas une face interne, soit ; il n'y a, d'ailleurs, rien de particulier à signaler au niveau du cubitus, qui fait directement saillie sous la peau : mais examinez les figures 170 et 171, et vous verrez qu'il existe bien réellement en dehors non un bord, mais une face.

Indépendamment des couches superficielles communes, qui offrent les mêmes caractères que celles de la face dorsale, on trouve sur la face externe du poignet : les tendons du long abducteur et du court extenseur du pouce, les tendons des radiaux, le tendon du long extenseur du pouce, l'artère radiale dans le point que l'on a appelé la *tabatière anatomique*, et le nerf radial. Ajoutons-y la veine céphalique du pouce.

Les *tendons* destinés au pouce sont disposés de la manière suivante : le long abducteur et le court extenseur font partie de la couche antibrachiale postérieure et profonde et s'insèrent à l'avant-bras dans l'espace interosseux. Ils se dirigent en bas, en avant et en dehors, passent en arrière de l'apophyse styloïde du radius, croisent les deux muscles radiaux qu'ils recouvrent, et traversent une coulisse fibreuse tantôt commune, tantôt spéciale à chacun, coulisse essentielle-

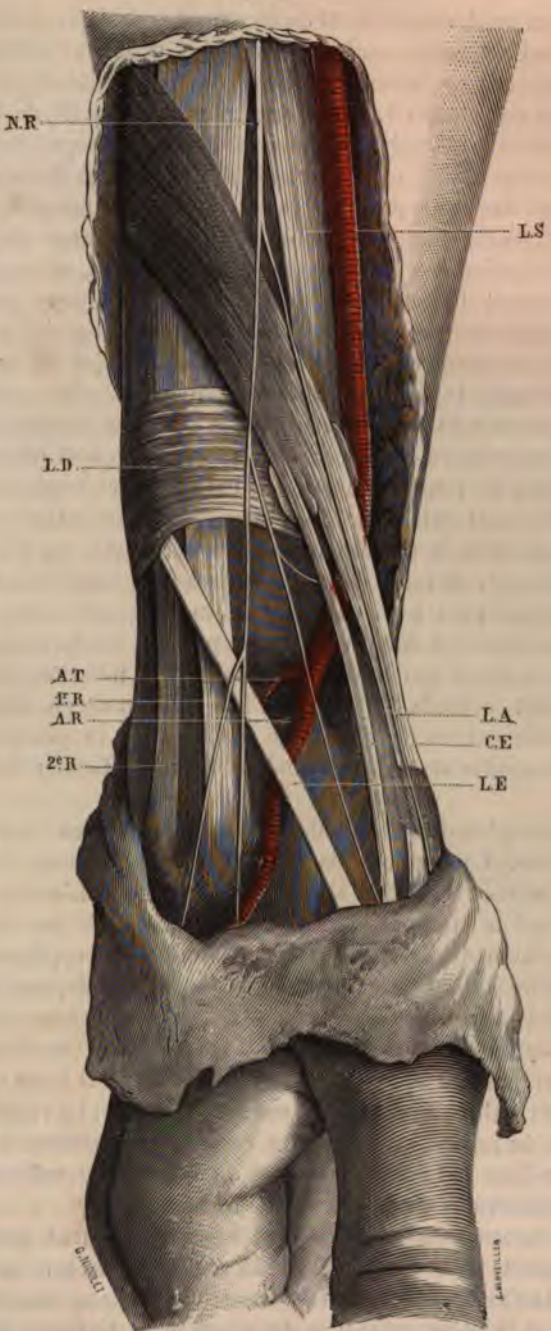

Fig. 171. — *Région du poignet. — Face externe.* — Adulte. — Grandeur naturelle. — Côté droit.

AR, artère radiale à son passage dans la tabatière anatomique.
AT, artère transverse du carpe.
CE, muscle court extenseur du pouce.
LA, muscle long abducteur.
LD, ligament annulaire dorsal du carpe.
LE, muscle long extenseur du pouce.
LS, muscle long supinateur.
NR, nerf radial.
1er R, tendon du muscle premier radia externe.
2e R, tendon du muscle deuxième radial externe.

ment formée par un dédoublement du ligament annulaire postérieur du carpe. Ils viennent ensuite s'insérer en bas : le long abducteur à l'extrémité supérieure du premier métacarpien, le court extenseur à l'extrémité supérieure de la première phalange du pouce. Le long extenseur fait partie de la même couche musculaire antibrachiale; il descend verticalement jusqu'à la coulisse que lui offre le ligament annulaire, et se trouve d'abord situé en dedans des radiaux ; il se dirige alors en bas et en dehors, croise ces derniers muscles, qu'il recouvre, et se fixe à l'extrémité supérieure de la deuxième phalange du pouce.

Les coulisses destinées à loger les tendons du pouce, et en particulier celles du long abducteur et du court extenseur, celles des radiaux, sont fréquemment le siège d'une inflammation désignée sous le nom de *ténosite crépitante* ou d'*aï*. Elle se traduit par un gonflement siégeant sur le trajet de ces tendons et un bruit spécial lorsque le malade remue le pouce. Il existe une douleur assez vive qui s'oppose à tout mouvement. Cette affection résulte de la fatigue et cède après quelques jours de repos; un vésicatoire volant hâte la guérison.

Entre le tendon du long extenseur en dedans et les tendons réunis du long abducteur et du court extenseur du pouce en dehors existe une dépression, plus ou moins prononcée suivant les sujets, à laquelle on a donné le nom de *tabatière anatomique;* le fond de cette dépression correspond au scaphoïde.

L'*artère radiale*, après avoir abandonné la face antérieure de l'avant-bras, contourne l'apophyse styloïde du radius en passant au-dessous d'elle, s'engage au-dessous des tendons qui limitent en dehors la tabatière anatomique, traverse obliquement ce creux de haut en bas et d'avant en arrière, passe sous le tendon du long extenseur et plonge ensuite dans le premier espace intermétacarpien pour aller dans la paume de la main former l'arcade palmaire profonde.

Il est beaucoup plus difficile de découvrir la radiale en ce point que dans la région précédente. Les auteurs disent: on divisera la peau et l'aponévrose et l'on trouvera l'artère : c'est très simple, mais inexact. L'artère n'est pas ainsi mise à nu au fond de la dépression qu'elle traverse; elle est recouverte par un second plan aponévrotique qui la tient profondément appliquée sur le carpe. Pour la découvrir, il faut pratiquer au milieu de la dépression une incision verticale, parallèle à la direction des tendons, et diviser successivement la peau, la couche sous-cutanée et l'aponévrose superficielle. On écarte les tendons qu'on relâche en portant le pouce dans l'extension, et il reste encore à diviser le feuillet aponévrotique profond qui recouvre l'artère. La radiale fournit en ce point la dorsale du pouce, la dorsale du carpe qui contribue à former le bracelet vasculaire dont j'ai parlé plus haut, la dorsale du métacarpe et le tronc commun des collatérales du pouce et de l'index.

La branche cutanée du *nerf radial* fait essentiellement partie de la région externe du poignet. Ce nerf abandonne la région antérieure à 5 ou 6 centimètres au-dessus de l'articulation, passe en arrière du long supinateur, croise le long abducteur et le court extenseur du pouce et se divise en branches collatérales qui sont sous-cutanées et très éloignées, par conséquent, de l'artère. Ces branches sont verticales : aussi dans la ligature doit-on diviser la peau verticalement, afin de les éviter. Cette région est encore croisée par la céphalique du pouce, dont les origines forment un lacis sous-cutané assez serré et qui constitue plus haut la veine radiale profonde.

Squelette du poignet.

Le *squelette du poignet* comprend le radius, le cubitus et les os du carpe. L'union de ces différents os forme les trois articulations : radio-cubitale, radio-carpienne et médio-carpienne.

L'extrémité inférieure du radius est beaucoup plus large que le corps de l'os ; son grand axe est transversal, le bord antérieur est recourbé en avant de façon que la face antérieure de l'os prolongée directement en bas laisserait en avant d'elle un tiers au moins de la surface articulaire.

Cette extrémité est presque exclusivement composée de tissu spongieux et n'offre qu'une très faible résistance aux tractions ou aux pressions. Le corps de l'os est, au contraire, composé de tissu compact : aussi observe-t-on très souvent la pénétration du corps de l'os dans l'épiphyse et l'éclatement de cette dernière. J'indiquerai plus loin le mécanisme de cette lésion.

L'épiphyse de l'extrémité inférieure du radius ne se soude au corps de l'os que vers l'âge de vingt ans, en sorte que jusqu'à l'époque de la soudure, au lieu d'une fracture de cette extrémité, on peut n'observer qu'un décollement épiphysaire, ce qui d'ailleurs n'en diffère pas notablement : ces deux affections diffèrent d'autant moins que la portion de la diaphyse sur laquelle s'insère le cartilage épiphysaire serait toujours arrachée, au dire de Malgaigne.

L'extrémité inférieure du cubitus est constituée par une petite tête qui ne joue qu'un rôle accessoire dans la région ; elle descend moins bas que le radius.

L'épiphyse qui forme la tête du cubitus se soude au corps de l'os vers la même époque que celle du radius.

Les deux os présentent chacun un prolongement appelé apophyse styloïde. Ces apophyses font sur les côtés une saillie variable, mais toujours appréciable, et constituent le point de repère essentiel pour toutes les opérations que l'on pratique sur le poignet.

Les apophyses styloïdes ne sont pas au même niveau : celle du radius descend plus bas que celle du cubitus. Or, dans la fracture de l'extrémité inférieure du radius, il y a généralement pénétration des fragments, et, par conséquent, diminution de longueur de l'os ; la main tout entière, qui suit le radius, est donc portée en dehors, et l'apophyse styloïde du radius remontée. Suivant que la pénétration est plus ou moins profonde, l'ascension est plus ou moins grande ; tantôt l'apophyse arrive au niveau, tantôt au-dessus de celle du radius. Laugier, à qui l'on doit la connaissance de ce fait, y attachait une importance telle qu'il ne recherchait pas d'autre symptôme pour établir son diagnostic. Je suis loin d'en vouloir diminuer la valeur théorique ; cependant je le trouve difficile à constater nettement sur le malade, non pas dans les cas types où le diagnostic saute aux yeux, mais dans les cas douteux ; je n'en ai jamais, quant à moi, retiré de grands avantages dans la pratique.

Les os du carpe forment deux rangées : la première comprend le scaphoïde, le semi-lunaire, le pyramidal et le pisiforme ; la deuxième est formée du trapèze, du trapézoïde, du grand os et de l'os crochu. Je n'ai pas à les décrire en particulier. Je me bornerai à étudier le mode d'articulation de ces diverses pièces osseuses entre elles.

Articulation radio-cubitale inférieure. — Tandis qu'au niveau du coude la tête du radius tourne dans une cavité que lui offre le cubitus, ici c'est la tête du cubitus qui est reçue dans une cavité glénoïde que lui offre la face interne de l'extrémité inférieure du radius. Les deux os sont unis par deux ligaments périphériques très faibles et par un ligament interosseux très résistant, appelé *triangulaire*. Ce ligament, dont le nom indique la forme, s'insère par sa base



Fig. 172. — *Coupe verticale et transversale du radius et du cubitus à leur partie inférieure, destinée à montrer la disposition du ligament triangulaire.*

C, cubitus. — LT, ligament triangulaire. — R, radius.

au bord interne de l'extrémité inférieure du radius et par son sommet à la face externe de l'apophyse styloïde du cubitus dans une dépression qui lui est destinée. La coupe représentée figure 172, grandeur naturelle, donne une idée exacte de son épaisseur. Celle-ci est plus grande en dedans qu'en dehors.

Ce ligament présente parfois au voisinage de sa base (fig. 173) une sorte d'incisure à travers laquelle les deux synoviales peuvent communiquer.

Fig. 173. — *Surface articulaire du radius. Ligament triangulaire.*

Le ligament triangulaire sert à unir le radius au cubitus, mais il contribue aussi à niveler les deux surfaces articulaires. C'est le ligament, et non le cubitus, qui est en rapport avec le carpe.

Un accident assez fréquent, signalé pour la première fois par Goyrand et encore peu connu, est la luxation de la tête du cubitus sur le ligament triangulaire. En voici le mécanisme :

Je rappelle que dans les mouvements de pronation et de supination le radius tourne autour du cubitus, qui reste fixe. Supposons un mouvement de pronation (voyez la figure 172 où les deux os sont figurés en supination) : le radius en tournant autour du cubitus entraîne avec lui le ligament triangulaire LT, et, si la pronation est trop forte, on conçoit que le ligament vienne se placer en avant de la tête du cubitus sans se déchirer ; il forme ainsi au-devant de l'os une véritable bride qui s'oppose au mouvement de supination, c'est-à-dire au retour du radius à sa place. Cet accident paraît se produire exclusivement chez les enfants, quand on les soulève brusquement par les bras, pour leur faire sauter un ruisseau, par exemple. Les malades se présentent avec la main dans une pronation forcée, sans qu'il soit possible de la ramener en supination ; le moindre mouvement étant douloureux, l'enfant tient son bras immobile. Le traitement consiste à fixer l'avant-bras de la main gauche pendant que de la droite on imprime

un mouvement brusque de supination ; un petit craquement très appréciable se fait entendre aussitôt, et la luxation est réduite. On a cru longtemps qu'il s'agissait dans ce cas d'une luxation de l'extrémité supérieure du radius.

Chez certains sujets, l'articulation radio-cubitale est tellement lâche que le cubitus saisi entre deux doigts est mobile comme une touche de piano. A plus forte raison cette mobilité s'observe-t-elle dans les arthrites, les tumeurs blanches du poignet, dans les hydarthroses.

Articulation radio-carpienne. — L'articulation radio-carpienne appartient à la classe des diarthroses, genre condylienne. La cavité de réception est formée par le radius et le ligament triangulaire. Son grand axe est transversal et mesure de 4 à 5 centimètres ; le petit axe est antéro-postérieur et mesure de 1 et demi à 2 centimètres. Une crête mousse antéro-postérieure (fig. 173) divise la facette radiale en deux cavités secondaires, l'une externe pour le scaphoïde, l'autre pour le semi-lunaire.

Le condyle est formé par la première rangée des os du carpe, moins le pisiforme. Le scaphoïde et le semi-lunaire s'unissent avec les facettes externe et interne du radius ; le pyramidal s'articule avec la face inférieure du cartilage triangulaire.

Le condyle se moule exactement sur la concavité de la surface radiale. J'ai dit plus haut que les apophyses styloïdes étaient le meilleur point de repère pour désarticuler le poignet; il ne faut cependant pas oublier que le sommet de la courbe articulaire est situé à un centimètre environ au-dessus d'une ligne horizontale qui réunirait le sommet de ces apophyses : c'est faute de se rappeler ce détail que beaucoup de débutants pénètrent dans l'articulation médio-carpienne.

Les ligaments qui unissent les surfaces articulaires, et que je me contente de mentionner, sont au nombre de six : deux latéraux, interne et externe ; deux antérieurs, deux postérieurs. Ils sont loin d'offrir la même résistance. Les ligaments postérieurs sont les plus faibles, puis vient le ligament latéral interne, puis l'externe, et enfin les ligaments antérieurs doués d'une puissance remarquable. Ces derniers jouent, selon moi, un grand rôle dans la pathologie de la région. On les divise en externe et interne : le premier est le plus superficiel. Tous deux s'insèrent d'une part à la face antérieure du carpe et d'autre part à tout le rebord antérieur de la surface articulaire radiale, y compris le cartilage triangulaire.

J'admets avec O. Lecomte que la fracture classique de l'extrémité inférieure du radius a constamment pour cause un arrachement produit par les ligaments. C'est une loi de pathologie que le tissu spongieux des os est beaucoup moins résistant que les ligaments ; ces derniers, fortement distendus, arrachent presque toujours la portion d'os sur laquelle ils s'insèrent. Exista-t-il jamais de meilleures conditions pour l'arrachement : un os presque exclusivement spongieux, offrant une large surface d'insertion, et des trousseaux fibreux d'une extrême puissance ? L'expérimentation cadavérique démontre d'ailleurs le fait de la façon la plus nette. Mettez la main d'un sujet sur le bord d'une table, saisissez-la en intercalant vos doigts dans les siens ; fixez l'avant-bras du sujet sur la table et portez brusquement sa main dans l'extension : vous entendrez le craquement caractéristique, et la dissection vous montrera une fracture occupant le point classique. En analysant le phénomène de plus près, vous

verrez que dans le mouvement d'extension le condyle carpien fait d'abord effort contre les ligaments antérieurs : ceux-ci bombent fortement et sont extrêmement distendus : nul doute que sans leur extrême résistance il se produisît très fréquemment une luxation radio-carpienne, mais ils résistent à peu près toujours : on sait combien est rare l'entorse du poignet. Si l'effort continue, comme il faut que quelque chose cède, c'est la portion d'os sur laquelle s'insèrent les ligaments qui est arrachée. Or l'insertion carpienne se fait sur plusieurs os, spongieux eux-mêmes, mais qui offrent une plus grande solidité que le radius : aussi est-ce toujours ce dernier qui se brise. On trouve cependant quelquefois un arrachement partiel d'un des os du carpe. Comment, d'ailleurs, expliquer par les autres mécanismes qui ont été invoqués la constance du siège de la fracture, sa direction transversale, l'écartement des deux fragments en avant, leur pénétration en arrière, pénétration en rapport avec le degré d'extension et pouvant aller jusqu'à faire éclater le fragment inférieur ? Comment expliquer autrement l'arrachement simultané de l'apophyse styloïde du cubitus ? *La fracture indirecte de l'extrémité inférieure du radius se produit toujours et ne peut se produire que par le mécanisme de l'arrachement.* Cette proposition a pour moi le caractère de l'évidence.

Une importante question de pratique, se rattachant au traitement des fractures de l'extrémité inférieure du radius, a été souvent agitée et n'est pas encore résolue. Combien de temps faut-il laisser le membre immobilisé ? Velpeau, à qui une grande expérience avait montré les graves inconvénients d'une immobilisation prolongée, avait renoncé à toute espèce d'appareil. Il évitait ainsi les raideurs articulaires des doigts, de la main, du coude et de l'épaule, qui, surtout chez les personnes âgées, durent parfois si longtemps après la fracture, qu'on ne pense plus à cette dernière cause et que l'on met en avant le rhumatisme. Il vaudrait mieux, en effet, pour le malade, être abandonné à lui-même qu'immobilisé pendant cinq et six semaines. Sans aller aussi loin que Velpeau, je pense qu'il ne faut pas laisser l'appareil plus de quinze à vingt jours, et encore pendant ce temps doit-on imprimer de légers mouvements à toutes les articulations, sauf à la radio-carpienne.

Articulation médio-carpienne. — L'articulation médio-carpienne résulte de l'union des deux rangées du carpe entre elles.

Voyons d'abord rapidement comment s'unissent entre eux les os de chaque rangée.

La plupart des articulations représentent des amphiarthroses : on trouve, en effet, des ligaments périphériques, l'un dorsal, l'autre palmaire, et un ligament interosseux ; quelques-unes cependant constituent des arthrodies. Pour la première rangée, il existe un ligament interosseux très superficiel entre le scaphoïde et le semi-lunaire, et un second entre le semi-lunaire et le pyramidal. Par contre, ce dernier os correspond au pisiforme par une surface plane revêtue d'une synoviale, sans ligament interosseux, d'où une mobilité plus grande. Ces trois os de la première rangée peuvent être de la sorte envisagés comme un seul os qui présenterait une face supérieure convexe pour s'articuler avec le radius, et une face inférieure concave pour s'unir à la seconde rangée.

Celle-ci est composée de quatre os, qui sont unis comme les précédents par des ligaments périphériques et des ligaments interosseux. Ces derniers sont notablement plus résistants et plus profonds que ceux qui unissent entre eux

les os de la première rangée. Il en existe deux: l'un entre le trapézoïde et le grand os, le deuxième entre le grand os et l'os crochu. On peut également considérer cette rangée comme composée d'un seul os dont les faces supérieure et inférieure très irrégulières s'unissent, la première avec la rangée antibrachiale, la deuxième avec le métacarpe (voir fig. 175).

L'articulation médio-carpienne comprend deux parties, l'une externe, l'autre interne. L'externe résulte de l'union de la face inférieure du scaphoïde avec les faces supérieures du trapèze et du trapézoïde ; les surfaces articulaires sont planes et divisées à peu près transversalement, c'est une arthrodie. L'interne est une condylienne et même une énarthrose pour certains auteurs ; elle est, en effet, caractérisée par la réception d'une tête dans une cavité ; la tête est formée par le grand os et l'os crochu, la cavité par le scaphoïde, le semi-lunaire et le pyramidal.

L'articulation médio-carpienne est maintenue par des ligaments latéraux, antérieurs et postérieurs, qui se portent d'un os à l'autre. Ces ligaments n'offrent rien à signaler, si ce n'est que les antérieurs sont beaucoup plus résistants que les postérieurs.

Quant à l'articulation carpo-métacarpienne, elle fait partie du squelette de la main ; je dirai seulement qu'à part l'articulation du premier métacarpien avec le trapèze, elle est absolument immobile, en sorte que les os du carpe présentent bien réellement une rangée antibrachiale et une rangée métacarpienne. La main commence en réalité avec la deuxième rangée, et la séparation physiologique entre l'avant-bras et la main est l'articulation médio-carpienne.

Le poignet jouit de mouvements de flexion, d'extension, et de mouvements latéraux. Il est très intéressant de connaître la participation que prend à ces mouvements chacune des deux articulations radio-carpienne et médio-carpienne.

Dans le mouvement de flexion, les ligaments postérieurs sont distendus, et nous avons vu qu'ils sont infiniment moins résistants que les antérieurs. Le carpe est donc moins bien protégé contre la flexion forcée de la main que contre l'extension forcée ; mais la flexion forcée est très rare, elle ne survient guère que dans les chutes sur la face dorsale de la main : or, toutes les fois que l'homme tombe, il porte instinctivement la paume en avant, et c'est la face palmaire qui reçoit le choc.

Ce qu'il importe de savoir, c'est que le mouvement de flexion de la main se passe surtout dans l'articulation médio-carpienne. Lorsque ce mouvement est forcé, la tête du grand os (ce dont on peut se rendre aisément compte sur soi-même) vient faire une forte saillie en arrière. L'action des ligaments postérieurs ne s'exerce donc pas sur l'extrémité inférieure du radius dans le mouvement de flexion ; de plus, ces ligaments sont si peu résistants qu'ils arracheraient difficilement l'épiphyse radiale. J'en conclus que la fracture indirecte de l'extrémité inférieure du radius ne peut pas se produire dans un mouvement de flexion de la main, pour deux raisons : la première et la principale est que, le mouvement ne se passant pas dans l'articulation radio-carpienne, le radius n'a pas d'efforts à supporter ; la seconde est que les ligaments dorsaux sont trop faibles pour arracher la portion d'os sur laquelle ils s'implantent.

De ce qui précède découle naturellement cette conséquence : la chute sur la face dorsale de la main expose aux luxations du carpe plus qu'aux fractures, et

la luxation portera presque toujours sur l'articulation médio-carpienne. Si l'on observe rarement ces luxations, c'est, je le répète, que le mouvement forcé de flexion se produit lui-même très rarement.

Une luxation du carpe produite dans ces circonstances se fait *en arrière*, et l'on en saisit aisément le mécanisme : mais il n'en est pas de même de la luxation médio-carpienne *en avant*, analogue à celle que M. Desprès a présentée en 1875, à la Société de chirurgie, ou de la luxation *en avant* du métacarpe sur la seconde rangée, que j'ai présentée dans la même séance. Je suis certain que mon malade, marchant à reculons, les mains derrière le dos, était tombé d'un premier étage dans une cour pavée, et que la main était en flexion au moment de la chute. M. Desprès n'a pu avoir ce renseignement pour son malade, mais je suis convaincu que la main était également en flexion. Ainsi qu'un choc direct appliqué sur la tête de l'humérus produit souvent la luxation de l'épaule et chasse l'os du côté opposé, de même une pression directe exercée sur un point quelconque du carpe, au moment où les os font une saillie sous la peau, la main étant dans la flexion, peut chasser les os en avant : tel est le mécanisme probable.

Le mouvement d'extension de la main sur l'avant-bras a pour centre l'articulation radio-carpienne. Dans ce mouvement, le carpe et le métacarpe ne forment qu'une pièce qui se meut sur la surface radiale ; dans l'extension forcée, le condyle carpien, abandonnant la surface articulaire, exerce une énergique pression sur les ligaments antérieurs et les déchirerait souvent, ainsi que je l'ai déjà dit, sans leur extrême résistance : c'est donc le radius d'une part et la première rangée du carpe d'autre part qui, dans le mouvement d'extension de la main, sont exposés aux tractions ligamenteuses ; le radius, dont la résistance est moindre, cède toujours.

En résumé, le mouvement de flexion de la main sur l'avant-bras se passe dans l'articulation médio-carpienne et, s'il est exagéré, tend à produire une luxation de la seconde rangée du carpe sur la première.

Le mouvement d'extension de la main sur l'avant-bras a pour centre l'articulation radio-carpienne et, s'il est exagéré, tend à produire la fracture de l'extrémité inférieure du radius par arrachement.

Les mouvements latéraux et le mouvement de circumduction se passent dans les deux articulations et ne présentent rien de spécial à signaler.

Je ne serai pas, je pense, démenti par des praticiens, en disant que l'exploration du poignet est en clinique chose assez difficile ; qu'il s'agisse de faire une amputation partielle, d'explorer l'une des articulations ou de constater un traumatisme, une luxation par exemple. Les apophyses styloïdes servent à trouver l'articulation radio-carpienne, mais on manque de point de repère pour reconnaître les articulations carpo-métacarpienne et médio-carpienne. Il m'a semblé utile de donner le suivant, qui est très précis.

Recherchez le pli inférieur du poignet, celui qui en avant répond au talon de la main ; ce pli existe constamment et est très prononcé. Réunissez-en les deux extrémités sur la face dorsale de la main (ligne pointillée, fig. 174), la ligne passe exactement sur le col du grand os. Mettez le doigt sur cette ligne : vis-à-vis du trajet du troisième métacarpien vous sentirez une dépression qui correspond à ce col, et au-dessus une saillie contre laquelle butera votre doigt. La saillie appartient au scaphoïde et au semi-lunaire.

Pendant que votre doigt occupe la dépression, fléchissez la main, et vous sentirez le creux se combler : c'est la tête du grand os qui sort de sa cavité de réception.

Étant données les apophyses styloïdes en haut et la situation précise du grand os, on peut explorer complètement le carpe et le dessiner en quelque sorte sur la main du malade à travers la peau, exercice que je ne saurais trop recommander. L'articulation radio-carpienne correspond à 1 centimètre environ au-dessus de la ligne transversale dont je viens de parler (LP, fig. 174), et l'articulation carpo-métacarpienne est située à environ 15 millimètres au-dessous.

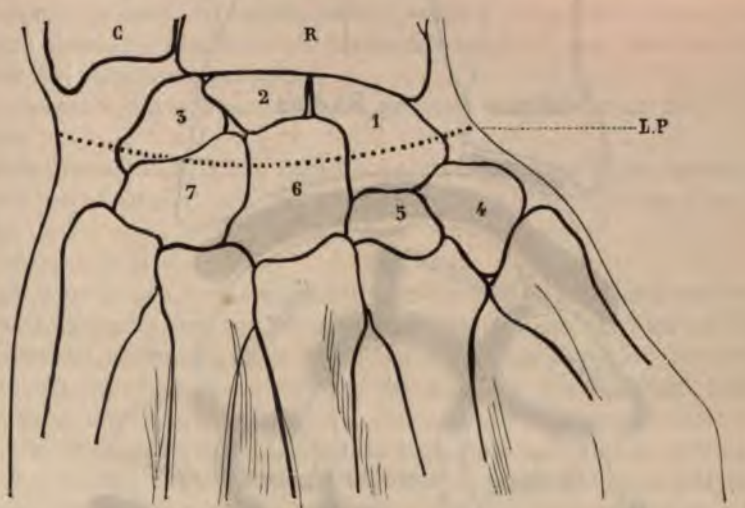

Fig. 174. — *Squelette du carpe vu par sa face dorsale.*

C, cubitus.
LP, ligne pointillée passant par le col du grand os et représentant la prolongation, sur la face dorsale du carpe, du pli cutané inférieur du poignet.
R, radius.
1, scaphoïde.
2, semi-lunaire.
3, pyramidal.
4, trapèze.
5, trapézoïde.
6, grand os.
7, os crochu.

L'articulation carpo-métacarpienne du pouce, généralement assez facile à sentir sous la peau, est située sensiblement sur la même ligne transversale que les autres articulations carpo-métacarpiennes, point de repère qui peut également faciliter l'exploration.

Synoviales du poignet.

On peut dire que le poignet est par excellence la région des séreuses : les coulisses tendineuses et les tendons, les nombreuses surfaces articulaires du carpe, en sont tous tapissés. Aussi n'est-il pas étonnant que le poignet soit le siège de prédilection des kystes synoviaux, vulgairement appelés *ganglions*, qui ont pour point de départ l'une des séreuses articulaires et sur lesquels Gosselin a appelé l'attention. Cette origine doit rendre prudent à l'endroit du traitement de ces ganglions. Heureusement on les écrase avec les doigts; quelquefois la paroi résiste aux plus fortes pressions; on peut alors pratiquer à la

poche une déchirure sous-cutanée avec une aiguille très fine, mais on peut aussi sans danger en faire l'ablation.

J'ai déjà signalé les synoviales tendineuses qui environnent de toutes parts les articulations du poignet ; la grande synoviale des fléchisseurs sera décrite avec la main ; il me reste seulement à parler des séreuses articulaires.

Un coup d'œil jeté sur la figure 175 fera mieux comprendre que toutes les

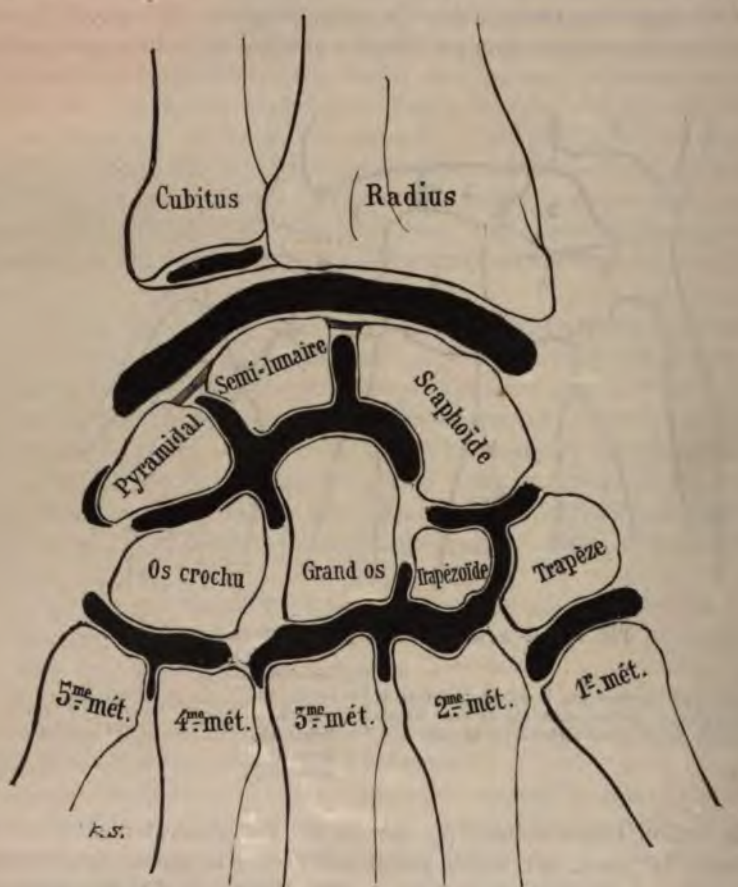

Fig. 175. — *Synoviales du carpe et du métacarpe. — Les synoviales sont figurées en noir. — Les espaces laissés libres entre les os du carpe sont occupés par des ligaments interosseux.* — (J'ai indiqué cependant les ligaments superficiels qui unissent le scaphoïde au semi-lunaire et le semi-lunaire au pyramidal.)

descriptions la disposition complexe des séreuses articulaires du carpe. Je me contenterai de les énumérer en procédant de haut en bas :

1° Une synoviale radio-cubitale inférieure.

2° La grande synoviale radio-carpienne. J'ai dit que le cartilage triangulaire présentait parfois au voisinage de sa base une incisure par laquelle les deux séreuses communiquent entre elles.

3° Les séreuses médio-carpiennes. Il existe deux membranes indépendantes, l'une interne et l'autre externe.

L'interne, tapissant le grand os et l'os crochu d'une part, le scaphoïde, le semi-lunaire et le pyramidal d'autre part, envoie deux prolongements supérieurs, l'un entre le scaphoïde et le semi-lunaire, et l'autre entre le semi-lunaire et le pyramidal. Un petit prolongement inférieur s'engage entre le grand os et l'os crochu.

L'externe est spéciale à l'articulation du scaphoïde avec le trapèze et le trapézoïde, mais elle envoie en bas un prolongement d'une grande étendue qui passe entre le trapèze et le trapézoïde, puis entre les deuxième et troisième métacarpiens d'une part, le trapézoïde et le grand os d'autre part, et va jusque dans l'intervalle qui sépare le quatrième métacarpien du troisième. Cette séreuse envoie en outre un prolongement entre le trapézoïde et le grand os, et un autre entre le deuxième et le troisième métacarpiens. Elle fournit donc la séreuse métacarpienne moyenne.

4° La séreuse métacarpienne externe, spéciale à l'articulation trapézo-métacarpienne.

5° La séreuse métacarpienne interne, entre l'os crochu et les quatrième et cinquième métacarpiens ; elle envoie un prolongement entre ces deux métacarpiens.

6° La séreuse du pisiforme.

Il existe donc au poignet sept cavités séreuses articulaires indépendantes et qui peuvent être affectées isolément, mais on conçoit qu'une tumeur blanche de l'articulation radio-carpienne datant de longtemps envahisse presque fatalement toutes ces articulations, et ce n'est pas une des moindres objections à faire à la résection du poignet. Au premier abord on pourrait croire, vu la multiplicité des organes qui entourent de tous côtés les surfaces articulaires et dont quelques-uns y adhèrent, que cette opération présente d'insurmontables difficultés et qu'il faut sacrifier des organes indispensables ; il n'en est rien : on arrive aisément par des incisions latérales à isoler complètement les os. La contre-indication opératoire ne vient pas de là, mais bien de l'étendue du squelette qu'il faut enlever pour avoir des chances de guérir, ce qui permet rarement de conserver un membre utile. Sans rejeter absolument la résection du poignet, je dirai qu'elle est incomparablement moins bonne que celles de l'épaule et du coude, et mon sentiment personnel est qu'il faut la réserver presque exclusivement pour les lésions traumatiques, contre lesquelles la résection doit toujours, en général, être préférée à l'amputation, quand cela est possible.

CHAPITRE VI

De la main.

La *main* commence au niveau du pli inférieur du poignet. J'ai montré qu'une ligne transversale réunissant les deux extrémités de ce pli sur le dos de la main passe sur le col du grand os et correspond à peu près à l'interligne médio-carpien ; d'autre part, la seconde rangée du carpe présente une union si intime avec les métacarpiens (sauf avec le premier), que ces deux parties constituent en réalité une même pièce qui se meut sur la première rangée du carpe, en sorte que la main se compose en réalité de la deuxième rangée du carpe, des cinq métacarpiens et des doigts.

Au point de vue chirurgical, la main comprend deux portions, une *portion métacarpienne* et une *portion digitale.*

Portion métacarpienne de la main.

Elle présente à considérer : une face antérieure, face palmaire, paume de la main ; une face postérieure, face dorsale, dos de la main. J'étudierai successivement les deux faces et ensuite le squelette de la portion métacarpienne.

A. — FACE PALMAIRE OU PAUME DE LA MAIN.

La *paume de la main* présente à son centre une dépression appelée *creux de la main ;* ce creux est circonscrit par des saillies qui sont situées, l'une en haut et en dehors : c'est l'*éminence thénar ;* l'autre en haut et en dedans : c'est l'*éminence hypothénar*. Ces deux éminences, presque accolées en haut, où elles forment le *talon de la main,* divergent pour se porter l'une vers le bord externe ou radial, l'autre vers le bord interne ou cubital. Le creux de la main est limité en bas par trois petites bosses correspondant chacune aux trois espaces interdigitaux, ne contenant que de la graisse, tandis que les deux éminences renferment des organes qui nécessitent de subdiviser la paume de la main en une partie médiane et deux parties latérales.

La paume de la main présente à considérer des plis très nombreux sur la disposition desquels sont basés tous les romans des chiromanciens. J'en signalerai seulement trois qui, par leur assemblage, représentent assez bien une M majuscule. Le supérieur correspond au mouvement d'opposition du pouce et limite l'insertion du muscle adducteur ; le deuxième, à l'articulation métacarpo-phalangienne de l'indicateur ; le troisième, à l'articulation métacarpo-phalangienne des trois autres doigts.

La paume de la main empiétant sur la racine des doigts (voir fig. 184), les articulations métacarpo-phalangiennes sont situées notablement au-dessus des interstices digitaux. Sans répondre exactement à l'interligne articulaire, les deux plis inférieurs peuvent néanmoins servir de point de repère dans la désarticulation des doigts correspondants.

Les plis palmaires permettent surtout de s'orienter dans les opérations sur la paume de la main. On éprouve toujours la légitime crainte de blesser les arcades palmaires: or, l'arcade superficielle correspond à l'intervalle qui sépare le pli supérieur du second. Tirez une ligne transversale allant de la commissure du pouce au bord cubital de la main, cette ligne correspond au sommet de l'arcade artérielle. Donc, quand on doit pratiquer une incision dans

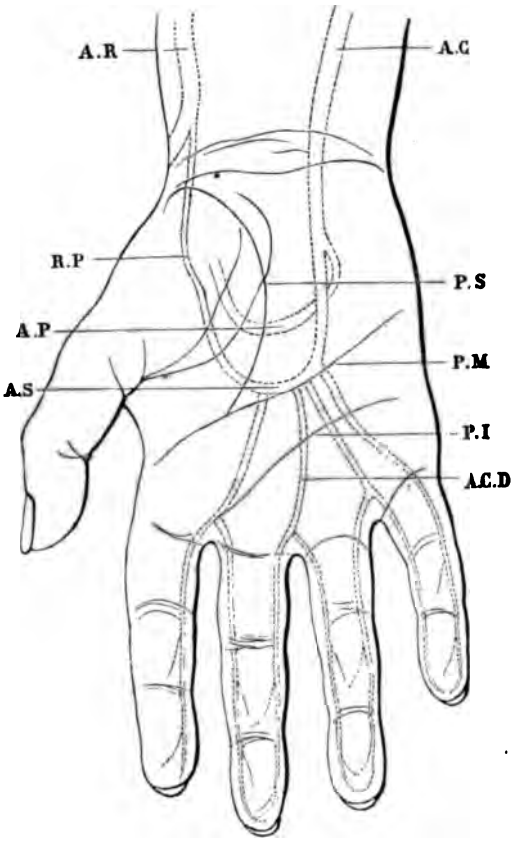

Fig. 176. — *Rapport des arcades artérielles avec les plis de la paume de la main.*

AC, artère cubitale.
ACD, artère collatérale des doigts.
AP, arcade artérielle profonde.
AR, artère radiale.
AS, arcade artérielle superficielle.
PI, pli cutané inférieur.
PM, pli cutané moyen.
PS, pli cutané supérieur.
RP, artère radio-palmaire.

la paume de la main, il faut commencer par chercher cette ligne, et enfoncer le bistouri au-dessus ou au-dessous d'elle. L'incision devra toujours être dirigée verticalement, c'est-à-dire dans le sens des branches collatérales vasculaires et nerveuses et dans le sens des tendons. Quant à l'arcade palmaire profonde (AP, fig. 176), elle est située au-dessus de la précédente, mais si profondément (fig. 177) qu'elle ne court aucun risque d'être atteinte par le chirurgien.

Les trois parties dont se compose la paume de la main présentent chacune des différences notables, même dans leurs couches superficielles, et méritent

en conséquence une description spéciale. J'étudierai successivement : 1° l'éminence thénar ; 2° l'éminence hypothénar ; 3° le creux de la main.

1° ÉMINENCE THÉNAR.

L'*éminence thénar* est une saillie occupant la partie supérieure et externe de la paume de la main.

Elle est composée des couches suivantes :

1° La peau. Fine et beaucoup moins adhérente que celle du creux de la main, elle a pu dans un cas fournir un lambeau pour refaire une aile du nez.

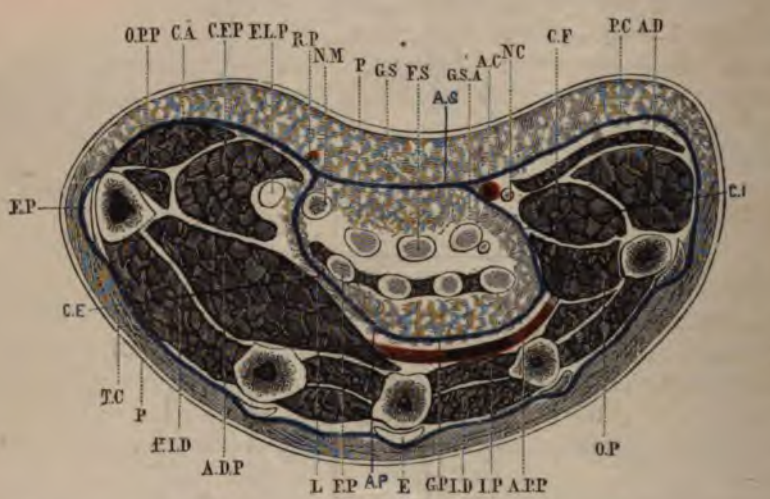

Fig. 177. — *Coupe horizontale de la main, passant par le milieu des éminences thénar et hypothénar.* — Adulte. — Grandeur naturelle. — Main droite. — Segment supérieur de la coupe.

AC, artère cubitale.
AD, muscle adducteur du petit doigt.
ADP, muscle adducteur du pouce.
AP, aponévrose palmaire profonde.
APP, arcade palmaire profonde.
AS, aponévrose palmaire superficielle.
CA, muscle court abducteur du pouce.
CE, cloison aponévrotique externe.
CI, cloison aponévrotique interne.
CF, muscle court fléchisseur du petit doigt.
CFP, muscle court fléchisseur du pouce.
E, tendon de l'extenseur des doigts.
EP, tendon de l'extenseur du pouce.
FLP, tendon du muscle long fléchisseur du pouce.
FP, tendon du fléchisseur profond commun des doigts.
FS, tendon du fléchisseur superficiel commun des doigts.
GP, couche graisseuse profonde.
GS, couche graisseuse sous-cutanée.
GSA, couche graisseuse sous-aponévrotique.
1er ID, muscle premier interosseux dorsal.
ID, muscle interosseux dorsal.
IP, muscle interosseux palmaire.
L, muscle lombrical.
NC, nerf cubital.
NM, nerf médian.
OP, muscle opposant du petit doigt.
OPP, muscle opposant du pouce.
P, peau.
PC, muscle palmaire cutané.
RP, artère radio-palmaire.
TC, tissu cellulaire sous-cutané

2° Une couche de tissu cellulo-adipeux. Cette couche est peu abondante ; au milieu d'elle cheminent des veines, quelques filets nerveux et l'artère radio-palmaire quand elle est superficielle, ce qui est la règle.

3° Une aponévrose. C'est plutôt une toile celluleuse très mince qui émane des bords de l'aponévrose palmaire. Indépendamment de ce feuillet superficiel transversalement étendu, il existe une cloison antéro-postérieure (fig. 177) qui sépare l'éminence thénar du creux de la main et en forme une région distincte.

Cette cloison se porte de champ d'avant en arrière, recouvre le muscle adducteur du pouce pour aller se fixer au devant du troisième métacarpien, sur l'aponévrose interosseuse ou palmaire profonde. L'existence de la loge fibreuse qui isole ainsi l'éminence thénar est encore mieux démontrée peut-être par la pathologie que par l'anatomie : on observe souvent des abcès de cette région, et, si mince que soit la cloison aponévrotique, elle suffit dans la plupart des cas à limiter l'inflammation et à empêcher le pus de fuser dans la région moyenne, ce qui rend ces abcès peu graves. Toutefois, la crainte qu'un semblable accident n'arrive doit engager à surveiller de près la fluctuation pour donner issue au pus le plus tôt possible.

4° Une couche musculaire. Cette couche comprend quatre muscles, tous destinés au pouce; ce sont : le court abducteur, le court fléchisseur, l'opposant et l'adducteur. Le court fléchisseur, ou trapézo-phalangien, est composé de deux faisceaux entre lesquels passe le tendon du long fléchisseur du pouce. L'adducteur est le plus large des quatre et s'étend jusqu'à la partie moyenne de la main au niveau du troisième métacarpien, sur lequel il s'attache. Le court fléchisseur et l'adducteur s'insèrent en bas à la première phalange du pouce par l'intermédiaire des os sésamoïdes et méritent le nom de muscles sésamoïdiens. L'adducteur est traversé par l'artère radiale au moment où elle passe de la face dorsale de la main à la face palmaire pour former l'arcade palmaire profonde. En arrière de l'adducteur du pouce, entre ce muscle et les interosseux, existe une couche de tissu cellulaire lâche dans laquelle cheminent les artères collatérales du pouce et de l'index. Le fond de la région est formé par les trois premiers métacarpiens et les interosseux qui les unissent.

La cloison aponévrotique est traversée par la première branche collatérale du médian, qui fournit les nerfs des muscles de la région thénar.

2° ÉMINENCE HYPOTHÉNAR.

L'*éminence hypothénar* occupe la partie supérieure et interne de la paume de la main.

Ses couches superficielles diffèrent en quelques points de celles de l'éminence thénar. On trouve successivement :

1° La peau. Épaisse et souvent indurée au niveau du talon de la main, qui supporte les pressions; elle est adhérente par sa face profonde.

2° Une couche graisseuse. Cette couche est très épaisse, très adhérente au plan aponévrotique et au muscle palmaire cutané, qui sont sous-jacents.

3° L'aponévrose. Elle se comporte exactement comme celle de l'éminence opposée : elle est formée d'un feuillet superficiel, prolongement de l'aponévrose palmaire, et d'une cloison antéro-postérieure qui en part également et se continue avec l'aponévrose palmaire profonde au niveau du quatrième métacarpien (fig. 177). L'éminence hypothénar se trouve ainsi séparée du creux de la main, et ce que j'ai dit précédemment des abcès de l'éminence thénar lui est applicable.

L'aponévrose et la couche graisseuse sont tellement adhérentes qu'on ne peut guère les isoler; j'en dirai autant du muscle palmaire cutané, muscle peaucier à fibres transversales, confondu au milieu des deux couches précédentes, si bien que ces trois couches n'en font en réalité qu'une seule.

4° La couche musculaire. Elle est composée de trois muscles destinés au petit doigt : l'adducteur, le court fléchisseur et l'opposant.

L'artère et le nerf cubitaux, d'abord situés dans la loge de l'éminence hypothénar, ne tardent pas à la quitter pour gagner le creux de la main, non sans avoir préalablement alimenté la région.

L'éminence hypothénar repose sur les quatrième et cinquième métacarpiens et sur les muscles interosseux.

3° RÉGION DU CREUX DE LA MAIN.

Située entre les deux éminences thénar et hypothénar, la *région du creux de la main* commence en haut par une partie très rétrécie, s'élargit de plus en plus et occupe en bas toute la largeur de la paume de la main ; elle présente une forme triangulaire à base inférieure.

Les parties très nombreuses qui entrent dans sa composition présentent une haute importance. Ce sont, en procédant d'avant en arrière et par ordre de superposition :

1° La peau;

2° La couche graisseuse sous-cutanée;

3° L'aponévrose palmaire superficielle et le ligament annulaire antérieur du carpe;

4° L'arcade palmaire superficielle et les branches qui en partent ;

5° Les nerfs collatéraux palmaires (artères et nerfs siègent dans une seconde couche graisseuse);

6° Les tendons fléchisseurs superficiels;

7° Les tendons fléchisseurs profonds avec les muscles lombricaux;

8° Une couche cellulo-graisseuse profonde ;

9° L'aponévrose palmaire profonde, ou aponévrose interosseuse ;

10° L'arcade palmaire profonde et la branche palmaire profonde du nerf cubital ;

11° Les muscles interosseux.

1° *Peau.* — C'est principalement sur la peau du creux de la main que siègent les plis dont j'ai parlé précédemment. Cette peau est très épaisse et tellement adhérente par sa face profonde que la dissection en est très difficile, dans l'amputation du poignet à lambeau antérieur, par exemple : aussi n'y observe-t-on jamais de décollements ni d'œdème. Elle est plus épaisse au niveau du talon de la main et de la tête des métacarpiens; elle ne contient ni poils ni glandes sébacées et n'est pas exposée aux furoncles que l'on observe si souvent sur la face dorsale; par contre, elle présente très souvent des durillons dont le siège varie suivant la profession du sujet. Entre la couche épidermique très épaissie et la surface externe du derme se développe parfois une bourse muqueuse, dont l'inflammation est le point de départ de presque tous les abcès superficiels de la paume de la main, appelés vulgairement, et avec raison, *durillons forcés*. Au début, l'inflammation est limitée à la bourse séreuse, elle est sous-épidermique, ainsi que l'abcès qui en résulte, et, si l'on intervenait à cette période par une incision, souvent le mal s'arrêterait là. Mais la douleur est peu intense, et la couche épidermique est si épaisse qu'elle oppose une barrière au pus ; l'inflammation se propage au derme, et à l'abcès sous-épidermique succède bien-

tôt un abcès sous-dermique. La communication entre les deux foyers se fait généralement par un pertuis étroit qui justifie le nom d'abcès en *bouton de chemise* donné à cette variété.

Il résulte de la marche de ces abcès qu'il faut inciser un durillon toutes les fois que surviennent des traces d'inflammation, et ne pas compter sur la fluctuation que l'épaisseur des couches épidermiques empêche de percevoir. Quand le pus est sous la peau, il est séparé de l'arcade palmaire par l'aponévrose, en sorte qu'on n'a pas à se préoccuper des vaisseaux ni des gaînes tendineuses; il faut donc pratiquer une large incision, afin de débrider en même temps qu'on donne issue au pus. Des données anatomiques ultérieures nous fourniront les éléments pour établir le diagnostic entre l'abcès sous-cutané et l'abcès sous-aponévrotique; l'incision doit, d'ailleurs, être toujours verticale, et, en cas de doute, on éviterait la ligne que j'ai indiquée plus haut comme représentant la direction de l'arcade palmaire superficielle.

2° *Couche graisseuse sous-cutanée.* — Cette couche est épaisse; la graisse est cloisonnée et les cloisons, de nature fibreuse, se fixent d'une part à la peau et de l'autre à l'aponévrose. Il en résulte une disposition analogue à celle que j'ai signalée à la voûte du crâne et que je signalerai plus tard à la plante du pied; l'isolement de ces trois couches est difficile et artificiel, elles n'en forment en réalité qu'une.

Bien que la couche graisseuse sous-cutanée se continue sur les côtés avec celle qui recouvre les éminences thénar et hypothénar, il est très rare, grâce aux nombreux cloisonnements fibreux qui la sillonnent, de voir l'inflammation se propager de l'une à l'autre. La continuité des trois couches superficielles atteint son maximum au niveau du talon de la main : aussi les abcès sous-cutanés ne se propagent-ils, je n'ose dire jamais, mais presque jamais, au poignet. Il en est tout autrement, en général, à la suite des abcès sous-aponévrotiques, ainsi que nous le feront comprendre les dispositions anatomiques.

La couche graisseuse sous-cutanée est traversée par des vaisseaux et nerfs de très petit volume, dont n'a pas à se préoccuper le chirurgien.

3° *Aponévrose palmaire superficielle et ligament annulaire antérieur du carpe.* — Les os du carpe s'unissent entre eux de façon à former une gouttière ouverte en avant. Les deux bords de la gouttière sont reliés entre eux par un trousseau fibreux extrêmement résistant, appelé *ligament annulaire antérieur du carpe.* Ce ligament est quadrilataire, présente une hauteur de 3 à 4 centimètres et s'attache : en dedans, au pisiforme et à l'os crochu ; en dehors, au trapèze, au scaphoïde et au radius; il donne insertion par son bord supérieur à l'aponévrose antibrachiale, et se continue par quelques-unes des fibres de son bord inférieur avec l'aponévrose palmaire, qui passe au devant de lui; par sa face antérieure il fournit en dehors des attaches au court abducteur, à l'opposant et au court fléchisseur du pouce ; en dedans, au palmaire cutané, au court fléchisseur et à l'opposant du petit doigt. Grâce à ce ligament, la gouttière carpienne est convertie en un véritable canal ostéo-fibreux dans lequel passent les tendons fléchisseurs des doigts, sauf le long fléchisseur du pouce et le nerf médian. Ce canal carpien fait donc largement communiquer le creux de la main avec l'avant-bras, d'où résultent des conséquences pathologiques du plus haut intérêt.

L'aponévrose palmaire superficielle (fig. 178) est triangulaire; la base est inférieure; le sommet correspond à l'étroit espace qui sépare les deux éminences

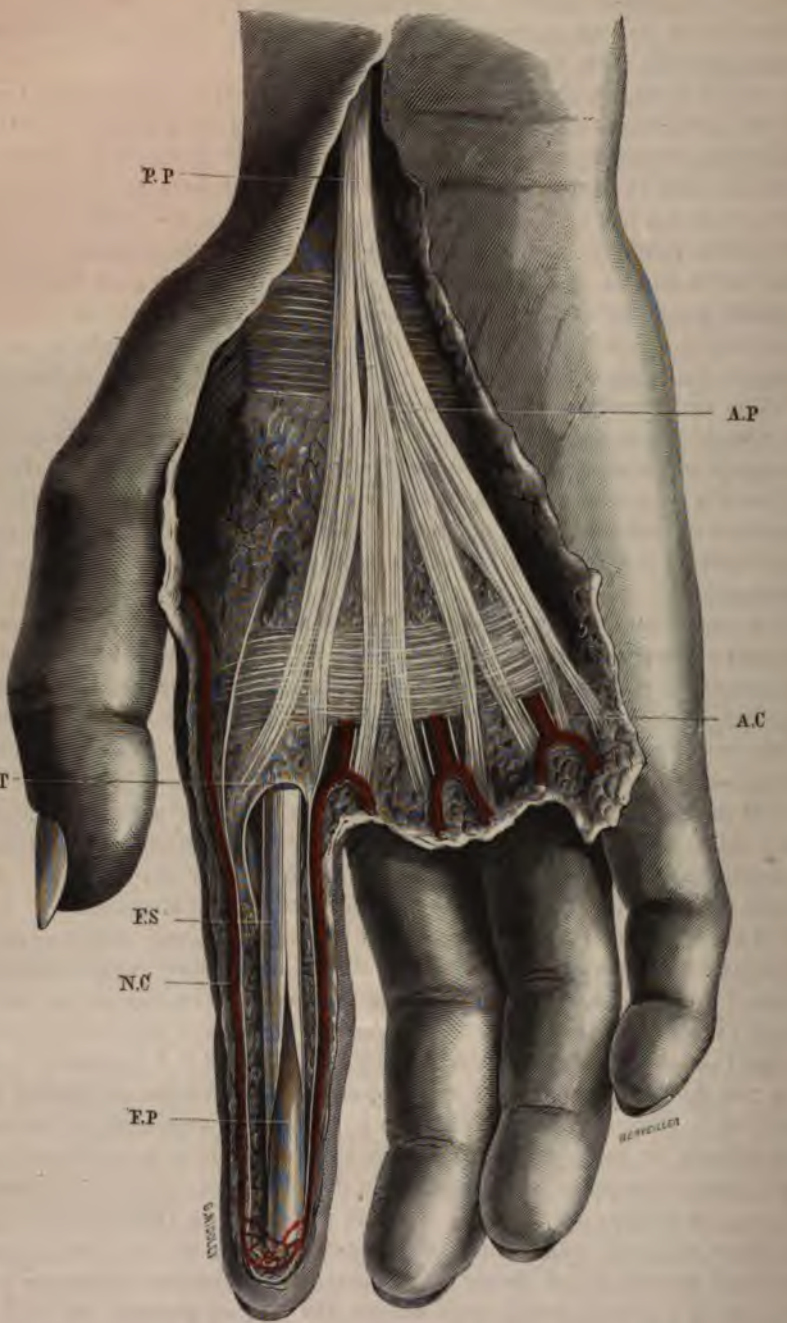

Fig. 178. — *Couches superficielles de la paume de la main.* — Femme adulte. — Grandeur naturelle.

AC, artère collatérale.
AP, aponévrose palmaire superficielle.
CT, coulisse fibreuse des tendons fléchisseurs.
FP, tendon du fléchisseur profond.
FS, tendon du fléchisseur superficiel.
NC, nerf collatéral des doigts.
PP, tendon du muscle petit palmaire.

thénar et hypothénar vers la racine de la main. Elle fait suite en ce point au tendon du muscle petit palmaire, dont elle paraît n'être qu'un épanouissement; quand ce muscle n'existe pas, elle se continue avec l'aponévrose antibrachiale. Elle descend ensuite au devant des tendons fléchisseurs en forme d'éventail. L'aponévrose est assez épaisse et sans solution de continuité dans sa moitié supérieure, mais les fibres longitudinales dont elle se compose exclusivement jusque-là s'écartent ensuite de façon à former quatre faisceaux qui sont reliés entre eux par des fibres horizontales, d'où la production d'une sorte de grillage. Que le lecteur considère sa propre main, il verra qu'il existe au-dessus des espaces interdigitaux quatre dépressions circonscrivant trois saillies : les dépressions sont dues aux quatre languettes aponévrotiques, et les trois saillies au tissu adipeux qui fait hernie entre ces faisceaux.

Il n'est pas rare d'observer des durillons au niveau de ces houppes graisseuses, et il peut en résulter la production d'une variété intéressante d'abcès qui diffère sous plusieurs rapports de ceux que j'ai déjà signalés à la paume de la main. Et d'abord il n'existe ici qu'une seule couche de graisse, puisque l'aponévrose fait défaut : il n'y a donc pas lieu d'établir de distinction entre l'abcès sous-cutané et l'abcès sous-aponévrotique ; de plus, le tissu cellulo-graisseux sous-cutané communique très librement avec celui qui occupe les espaces interdigitaux et le dos de la main, beaucoup plus librement qu'avec celui qui occupe le centre de la main, circonstance heureuse qui s'oppose à la propagation du pus vers la région des gaînes. Les phénomènes se succèdent ainsi : un durillon s'enflamme ; l'inflammation se propage rapidement au dos de la main; cette partie devient rouge, chaude, douloureuse, elle est tuméfiée; à la face palmaire, au contraire,en raison de l'épaisseur de la peau, il n'y a pas de rougeur et à peine de gonflement. Le praticien non prévenu fait généralement une erreur de diagnostic quant au siège de l'affection : il songe à un phlegmon simple du dos de la main, sans voir que ce phlegmon est la conséquence d'un abcès de la paume; il attend que la suppuration se manifeste à la face dorsale pour ouvrir, ou bien laisse l'abcès s'ouvrir de lui-même ; on observe alors un décollement de la peau du dos de la main et de l'espace interdigital correspondant, bien heureux quand l'articulation métacarpo-phalangienne n'est pas atteinte. Tout cela est évité par une bonne incision faite à temps au niveau du durillon ; c'est chose remarquable de voir combien tous les accidents locaux et généraux disparaissent alors rapidement. Je répète qu'il ne faut jamais attendre la fluctuation ; on sera, d'ailleurs, renseigné par l'intensité, le caractère de la douleur, et surtout par son point maximum à la pression, qui siégera toujours au niveau du durillon.

Les fibres transversales qui relient entre eux les faisceaux verticaux de l'aponévrose s'attachent au bord externe de la tête du deuxième métacarpien et au bord interne de la tête du cinquième.

Quant aux quatre bandelettes verticales, elles se subdivisent elles-mêmes pour se porter de chaque côté de la première phalange des quatre derniers doigts.

Des bords latéraux de l'aponévrose palmaire superficielle se détache un feuillet mince, qui recouvre les éminences thénar et hypothénar et va ensuite se continuer sur la face dorsale de la main avec l'aponévrose dorsale. De chacun de ces mêmes bords part une cloison antéro-postérieure (CE et CI, fig. 177), qui sépare complètement le creux de la main des éminences latérales, en sorte que

la face palmaire est réellement divisée en trois loges correspondant aux trois divisions que j'ai admises pour ma description.

Il existe une maladie bizarre de la main, sur laquelle Dupuytren surtout appela l'attention sous le nom de *rétraction de l'aponévrose palmaire.* Elle est caractérisée par la production dans la paume de la main de brides saillantes et dures, qui fléchissent peu à peu les doigts et affectent une prédilection marquée pour le doigt annulaire. On a beaucoup étudié ce sujet depuis Dupuytren, et les

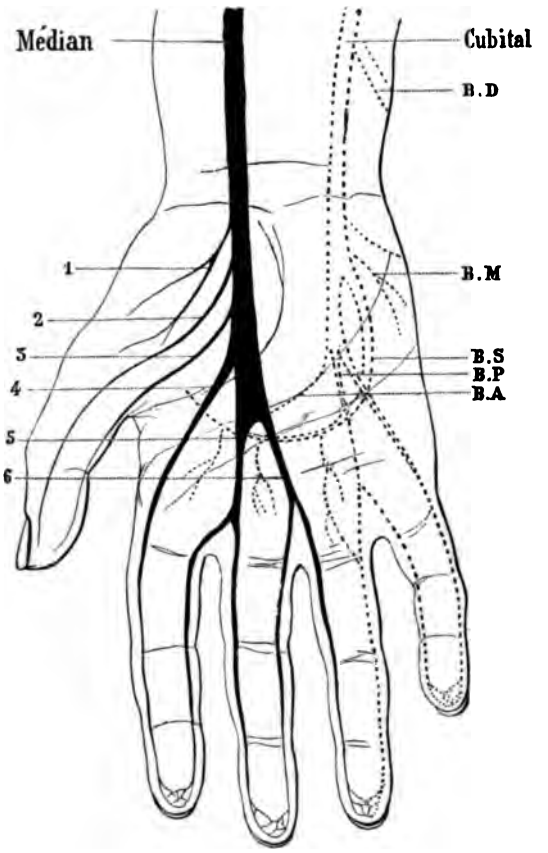

Fig. 179. — *Schéma représentant la distribution des nerfs médian et cubital à la face palmaire de la main et des doigts.*

BA, branche anastomotique entre le cubital et le médian.
BD, branche dorsale musculaire du nerf cubital.
BM, branches musculaires du nerf cubital.
BP, branche profonde du nerf cubital.
BS, branche superficielle du nerf cubital.
1, 2, 3, 4, 5, 6, branches collatérales du nerf médian.

recherches ont conduit à ce résultat que l'aponévrose n'est pas l'agent unique de la rétraction : les cloisons fibreuses sous-cutanées, le derme lui-même, y participent, en sorte que la section sous-cutanée et même à ciel ouvert de ces brides ne produit le plus souvent aucun résultat. J'ai eu, pour mon compte, à traiter dans les hôpitaux plusieurs malades atteints de cette affection, et je n'ai jamais rien obtenu des sections sous-cutanées. Et d'ailleurs, comme cette affection se développe manifestement sous l'influence d'une prédisposition individuelle, il serait nécessaire de constater si la guérison s'est maintenue.

4° *Arcade palmaire superficielle* (fig. 181). — L'arcade palmaire superficielle résulte de l'anastomose par inosculation de la radio-palmaire, branche de la radiale, avec la terminaison de la branche superficielle de l'artère cubitale. Cette arcade décrit une courbure à concavité supérieure, et ne fournit de branches que par sa convexité. Désignées sous le nom de collatérales, et au nombre de quatre ou cinq, ces artères sont destinées aux doigts.

J'ai déjà signalé la situation précise de l'arcade palmaire superficielle et la ligne fictive qui sert à la découvrir ou à l'éviter sur le vivant. La présence de cette arcade donne une importance toute particulière aux plaies de la main, question sur laquelle il me semble plus opportun de revenir après que j'aurai fait connaître l'arcade palmaire profonde.

5° *Nerfs collatéraux palmaires* (fig. 179). — Situés sous l'aponévrose, en arrière de l'arcade palmaire et en avant des tendons fléchisseurs, les nerfs collatéraux palmaires proviennent du médian et du cubital.

La figure 179 donne une idée exacte de leur distribution respective, qui ressort d'ailleurs de l'anatomie descriptive.

Je signalerai seulement l'anastomose des deux nerfs dans la paume de la main.

M. Verchère a indiqué une anastomose semblable à la partie supérieure de l'avant-bras.

Les artères et les nerfs collatéraux sont situés au milieu d'une couche de tissu cellulo-graisseux, moins épaisse que celle qui est sous la peau, mais qui peut néanmoins être le point de départ d'un phlegmon sous-aponévrotique.

6° et 7° *Tendons fléchisseurs superficiels et profonds, gaînes synoviales* (fig. 180). — Les tendons fléchisseurs forment deux couches superposées, les superficiels en avant, les profonds en arrière. Ils sont au nombre de quatre pour chaque couche ; le tronc du nerf médian est situé à leur partie externe dans le canal carpien. Aux tendons du fléchisseur profond sont annexés les quatre muscles lombricaux, qui se fixent en haut sur les tendons, ainsi que le montre la figure 177. Ces muscles contournent les doigts et s'attachent en bas au tendon de l'extenseur, en se confondant avec le bord du muscle interosseux correspondant. Ces muscles, de même que les interosseux, fléchissent la première phalange et étendent les deux autres. Les deux internes reçoivent leurs nerfs du cubital et les deux externes du médian.

Les tendons sont enveloppés d'une membrane séreuse qui porte le nom de gaîne des fléchisseurs, et c'est à ce titre surtout qu'ils méritent de fixer notre attention, car cette gaîne est fréquemment le siège ou le point de départ de graves affections.

Sans entrer dans une question historique hors de propos dans un livre de cette nature, et qu'il faudrait d'ailleurs presque renouveler avec chaque organe, je dirai seulement que la description proposée par Gosselin est celle qui répond à la grande majorité des cas.

Il existe pour les tendons fléchisseurs deux gaînes, l'une qui part du pouce, et l'autre du petit doigt ; la première s'appelle encore *gaîne radiale*, et la seconde *gaîne cubitale*.

La gaîne externe accompagne le tendon du long fléchisseur du pouce, remonte avec ce tendon dans la région du poignet, à deux travers de doigt environ, au-dessus du ligament annulaire antérieur du carpe, et se termine en cul-de-sac.

La gaîne interne commence à l'insertion du tendon fléchisseur du petit doigt

sur la phalangette, gagne la paume de la main, et s'élargit en se portant obliquement en haut et en dehors, de façon à laisser privées de gaîne une petite partie du tendon de l'annulaire, une plus grande partie du tendon du médius et une plus grande encore de celui de l'index. La figure 180 montre combien la grande gaîne cubitale est rapprochée de la gaîne spéciale du doigt annulaire, ce qui explique pourquoi ces deux gaînes communiquent quelquefois entre elles, comme l'a observé M. Sappey.

La gaîne cubitale se dirige en haut, arrive sous le ligament annulaire anté-

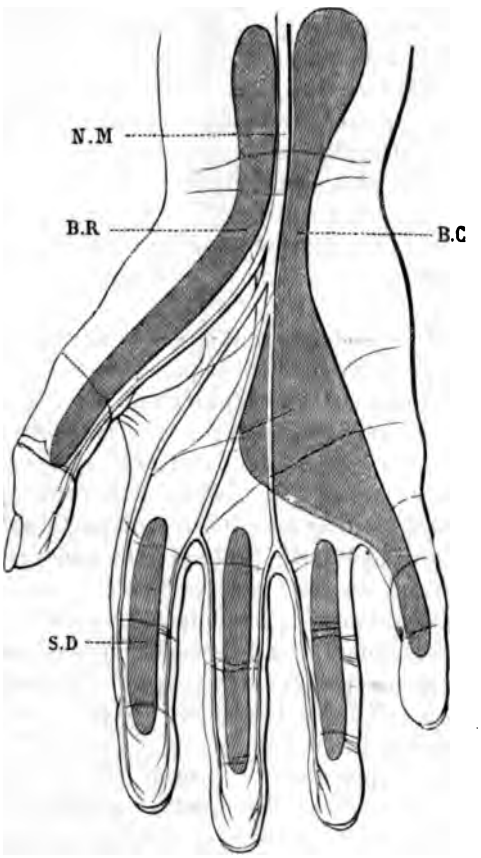

Fig. 180. — *Schéma représentant les synoviales des fléchisseurs au niveau du poignet, de la main et des doigts.*

BC, bourse séreuse interne ou cubitale.
BR, bourse séreuse externe ou radiale.
NM, nerf médian.
SD, synoviale du doigt indicateur.

rieur du carpe, où elle se rétrécit, enveloppe tous les tendons et s'accole à la gaîne externe; elle franchit le ligament annulaire, se dilate de nouveau, remonte vers le poignet et se termine en cul-de-sac un peu au-dessus de la gaîne externe. Elle affecte donc la forme d'un sablier. Les deux gaînes ne sont séparées l'une de l'autre que par le nerf médian.

En résumé, le pouce est muni d'une gaîne propre, celle du petit doigt est commune à tous les fléchisseurs ; les trois autres doigts en possèdent une spé-

ciale qui ne dépasse pas l'articulation métacarpo-phalangienne : telle est la disposition que l'on peut appeler type.

J'ai déjà dit, à propos des aponévroses du cou, que les phénomènes pathologiques doivent tenir le premier rang dans l'interprétation de certaines dispositions anatomiques obscures et d'une démonstration rigoureuse difficile. C'est ici le lieu de répéter ce précepte et d'en faire de nouveau l'application.

La pathologie démontre, en effet, que les inflammations profondes du pouce et du petit doigt sont plus graves que celles des autres doigts. Il en est de même des amputations. Une amputation du petit doigt peut être suivie d'un phlegmon profond de l'avant-bras qui mette les jours du malade en danger.

Les deux séreuses communiquent-elles ensemble au niveau du poignet, dans le point où elles sont contiguës ? Normalement, non. La pathologie nous indique cependant que cette communication peut exister. Il n'est pas d'année où chacun de nous n'observe le fait suivant : un panaris profond envahit le pouce, je suppose; l'inflammation remonte, gagne la partie inférieure de l'avant-bras et envahit ensuite le petit doigt, les trois autres restant absolument intacts. Dans ce cas, ou bien une communication normale existait, ou bien il s'en est fait une pathologique, ce que je serais plus porté à croire. D'ailleurs, pour le praticien le résultat est le même.

Les gaînes synoviales du poignet sont très minces, et l'on conçoit que le pus les perfore aisément. Parfois, en effet, on voit l'inflammation rester limitée au poignet pendant un certain temps, puis envahir rapidement l'avant-bras, soit que le cul-de-sac synovial ait été défoncé, soit que le processus inflammatoire ait gagné de proche en proche.

L'existence de la gaîne cubitale, telle que je l'ai décrite, est encore démontrée par une affection qui n'est pas très rare, l'hydropisie décrite sous le nom de *kystes du poignet*. La séreuse étant connue, on devine les symptômes de ces kystes : tumeur au poignet, tumeur dans la paume de la main. En pressant sur l'une d'elles on fait refluer le liquide dans l'autre, preuve qu'elles communiquent ; la tumeur entière affecte la forme d'un bissac ou d'un sablier dont la partie étranglée correspond au ligament annulaire. Ce n'est, on le voit, que l'exagération de la forme normale de la gaîne cubitale.

Rarement le liquide reflue jusqu'au petit doigt, et Malgaigne, d'après ce fait, met en doute la communication de la gaîne cubitale avec ce doigt. Je rappellerai que la coulisse ostéo-fibreuse dans laquelle glisse le tendon est bien suffisante pour brider le liquide et s'opposer à toute saillie. Mais l'anatomie démontre d'une manière évidente la continuité des deux séreuses, et j'ai vu plusieurs fois des malades chez lesquels les bosselures existaient sur le trajet du tendon fléchisseur du petit doigt en même temps qu'une hydropisie de la bourse cubitale.

Ces kystes sont remarquables par la présence dans leur intérieur de concrétions fibrineuses prises autrefois pour des hydatides : d'où le nom impropre de kystes hydatiques du poignet. Elles ressemblent à des grains d'orge ou de riz à demi cuits et sont quelquefois formées d'une lamelle enroulée sur elle-même. En passant d'une poche dans l'autre, ces concrétions frottent contre les parois rétrécies du canal carpien et déterminent un bruit spécial que Dupuytren avait appelé bruit de chaînon, je ne sais trop pourquoi, car il n'y a dans ce bruit rien de métallique.

On a rencontré des bacilles dans ces concrétions, et il est certain qu'elles sont d'origine tuberculeuse.

L'hydropisie de la bourse cubitale détermine une gêne considérable dans les mouvements de la main, aussi les malades sollicitent-ils vivement la guérison.

Mais celle-ci présente une certaine difficulté et ne s'obtient souvent qu'au prix d'une opération, car les divers résolutifs et la compression échouent le plus souvent. La ponction simple et l'injection iodée sont d'une pratique difficile, à cause de la présence des grains hordéiformes. L'incision directe, le grattage, et la cautérisation au chlorure de zinc à 5 p. 100 ont donné dans ces derniers temps des résultats favorables. Il est même possible, et je l'ai fait récemment (janvier 1895), de faire l'extirpation de la gaîne en sculptant les tendons jusque dans la paume de la main et d'obtenir ainsi le rétablissement intégral de la fonction. Cependant, si la synovite est exclusivement fongueuse, l'amputation de l'avant-bras devient le plus souvent indispensable.

8° *Couche cellulo-graisseuse profonde* (fig. 177). — Au-dessous des tendons existe une couche celluleuse très lâche contenant quelques lobules de graisse. Elle est abondante surtout à la partie supérieure de la région. J'ai signalé l'existence d'une couche semblable en avant des tendons ; il en résulte que dans le creux de la main les tendons fléchisseurs sont enveloppés non seulement de leur séreuse, mais encore d'une couche cellulo-graisseuse. Que cette couche vienne à suppurer, les tendons baigneront dans le pus.

9° *Aponévrose palmaire profonde* (fig. 177). — Au-devant des métacarpiens et des muscles interosseux est étalée une membrane cellulo-fibreuse, qui mérite à peine le nom d'aponévrose, tant elle est mince. Elle recouvre l'arcade palmaire profonde et la branche profonde du nerf cubital. Elle tapisse une partie de la face antérieure de l'adducteur du pouce, qui n'est en somme qu'un large muscle interosseux, et reçoit sur ses parties latérales les cloisons antéro-postérieures qui séparent le creux de la main des éminences thénar et hypothénar. Cette aponévrose est trop peu résistante pour s'opposer à la propagation de l'inflammation du canal carpo-métacarpien au dos de la main.

Le lecteur est maintenant en mesure, je pense, de comprendre les abcès de la paume de la main. Faisant abstraction de l'abcès sous-épidermique et de la variété qui se développe au niveau des houppes graisseuses, on voit qu'il en existe deux grandes espèces : l'*abcès sus-aponévrotique* et l'*abcès sous-aponévrotique*. Il y a entre ces deux espèces une différence telle, que le premier guérit en quelques semaines sans laisser de traces, tandis que le second compromet la vie, entraîne parfois l'amputation de l'avant-bras, et, quand il guérit, laisse souvent à la suite une impuissance plus ou moins grande de la main.

Il suffit de jeter un coup d'œil sur la figure 177 pour comprendre la raison de cette différence profonde : l'inflammation se propage rapidement à l'avant-bras par le canal carpien en suivant les traînées de tissu conjonctif que j'y ai signalées ; le pus envahit les gaînes, décolle les muscles, détruit les tendons, et il faut se hâter de pratiquer deux larges incisions, l'une dans la paume de la main, l'autre à l'avant-bras, réunies par un tube à drainage qui passe en arrière du ligament annulaire antérieur du carpe.

On trouve dans la disposition anatomique de la région les éléments du diagnostic différentiel. Voici les principaux : si le phlegmon est sus-aponévrotique, le dos de la main sera intact, le malade éprouvera des douleurs vives sans

doute, mais localisées à la paume, ne se répandant pas dans toute la main ; les doigts pourront être mis en mouvement, et cela sans augmentation de douleur. Si le phlegmon est sous-aponévrotique, l'inflammation, rencontrant moins de résistance en arrière qu'en avant, puisque l'aponévrose profonde n'est guère qu'une toile celluleuse, tandis que l'aponévrose palmaire superficielle est très résistante, l'inflammation, dis-je, se propagera à travers les espaces interosseux et gagnera le dos de la main. La main présentera un diamètre antéro-postérieur énorme, et des abcès ne tarderont pas à apparaître à la face dorsale. Les nerfs comprimés détermineront des douleurs extrêmement intenses sur tout leur trajet, et la main tout entière sera frappée d'immobilité. Le tissu cellulo-graisseux sous-cutané de la paume de la main communique très difficilement avec celui du poignet; celui qui remplit le canal carpien forme, au contraire, une couche continue avec la couche profonde de l'avant-bras. Donc, dans l'abcès sous-cutané de la paume de la main, le poignet sera intact, tandis qu'il sera tuméfié, empâté, douloureux, dans l'abcès sous-aponévrotique. Inutile de dire que, dans ce dernier cas, les symptômes généraux seront infiniment plus développés.

10° *Arcade palmaire profonde et branche palmaire profonde du nerf cubital.* — L'arcade palmaire profonde résulte de l'union du tronc de la radiale avec une collatérale de la cubitale, de même que nous avons vu l'arcade palmaire superficielle formée de l'union du tronc de la cubitale avec une branche de la radiale.

L'arcade profonde est plus étroite et, en général, moins volumineuse que la superficielle, mais il faut savoir que rien n'est variable comme la disposition des artères de la main. Elle ne correspond pas, ainsi que la superficielle, à la ligne fictive partant de la commissure du pouce, mais est située environ à 1 centimètre au-dessus de cette ligne. Reposant immédiatement sur les muscles et les espaces interosseux, recouverte par toutes les parties que j'ai énumérées précédemment, l'arcade palmaire profonde est beaucoup plus rapprochée de la face dorsale que de la face palmaire de la main, et doit être plus facilement atteinte par les instruments vulnérants introduits du côté de la face dorsale. Elle fournit des branches ascendantes très fines qui se distribuent aux articulations du carpe ; des branches descendantes destinées aux espaces interosseux et qui s'anastomosent au niveau de la racine des doigts avec les collatérales superficielles; des branches perforantes traversent l'espace interosseux à sa partie supérieure pour s'anastomoser avec les artères collatérales dorsales fournies par la radiale. Ces artères passent à travers des anneaux fibreux, disposition qu'on retrouve chaque fois qu'une artère traverse un muscle.

Résumant ce qui concerne la circulation artérielle de la main, nous voyons que les vaisseaux y sont distribués avec profusion. Leur caractère particulier est de s'anastomoser largement entre eux. C'est ainsi que des anastomoses par inosculation s'établissent par les deux arcades superficielle et profonde, entre la radiale et la cubitale, de façon à former deux cercles artériels superposés. De plus, les deux vaisseaux s'anastomosent au pourtour du poignet par l'intermédiaire du bracelet artériel dont j'ai parlé plus haut, ce qui forme un troisième cercle anastomotique. L'artère interosseuse, née de la partie supérieure de l'avant-bras, communique avec ce troisième cercle, qui lui-même communique avec les deux autres. Ces quelques mots suffisent à faire comprendre la gravité des plaies

artérielles de la main et la difficulté de se rendre maître de l'hémorrhagie.

Que faire dans une hémorrhagie de la paume de la main? C'est une des questions les plus délicates, et quelquefois les plus embarrassantes, de la chirurgie. J'ai dit déjà plusieurs fois que le précepte qui domine toute la thérapeutique des plaies artérielles est de pratiquer dans la plaie la ligature des deux bouts du vaisseau divisé. Ce précepte doit-il être appliqué rigoureusement aux hémorrhagies de la paume de la main? Je pense que non. On peut observer à la paume de la main une plaie de la radio-palmaire, de la cubitale, de l'arcade palmaire superficielle, de l'arcade palmaire profonde, ou de l'une des branches collatérales nées des arcades. Le siège de la blessure donne souvent des notions précises sur l'artère blessée ; mais comment savoir, à la suite d'une piqûre, d'un coup d'épée, je suppose, d'un coup de couteau, que la blessure porte sur l'arcade palmaire superficielle ou sur l'arcade palmaire profonde? Cela me paraît impossible. Or, l'expérience démontre que bon nombre de plaies artérielles de la main ont guéri sans l'intervention de la ligature. Ne vaut-il pas mieux courir les chances de cette guérison que d'aller de prime abord pratiquer dans la paume de la main des débridements qui pourront nécessiter la dissection des tendons, l'ouverture des gaînes, etc., etc., avant d'arriver jusque sur l'arcade palmaire profonde, si c'est elle qui est blessée?

S'il s'agit d'une plaie béante, si l'hémorrhagie provient d'une artère divisée au fond d'une plaie largement ouverte, il faut sans aucun doute écarter les tissus et rechercher le vaisseau au prix même de quelques débridements, car la ligature ou la torsion sont les seules méthodes qui mettent à l'abri de l'hémorrhagie secondaire; j'ajoute que la recherche du vaisseau sera beaucoup plus difficile et plus dangereuse dans une plaie en suppuration que dans une plaie récente. Malgré cela, si la plaie est étroite, sinueuse, si le diagnostic de l'artère laisse des doutes dans l'esprit, s'il faut faire de larges débridements pour trouver le vaisseau, je ne conseille pas de recourir d'emblée à la ligature. La compression, en définitive, ne présente aucun danger et elle peut réussir, ainsi que j'en ai encore eu la preuve il y a quelques années sur des jeunes gens, dont un élève en médecine. Je suis d'avis d'établir une compression directe sur la plaie et une compression indirecte de l'avant-bras. Cette dernière ne doit pas être circulaire, car on pourrait provoquer de la gangrène ; elle ne devra porter que sur la radiale et la cubitale, de façon à laisser perméables l'interosseuse et l'artère du nerf médian.

Je suppose que la compression ait échoué ou qu'on se décide à procéder d'emblée à une ligature : où portera cette ligature? Sur les deux artères de l'avant-bras (voir fig. 181)? mais l'interosseuse fournira du sang; sur l'humérale au pli du bras ? mais le cercle artériel du coude établi entre l'humérale et les récurrentes ramènera le sang; au milieu du bras? mais l'humérale profonde naît au-dessus et communique avec les récurrentes radiales et avec la collatérale interne. On arrive ainsi jusqu'à l'axillaire, et encore ne serait-on pas à l'abri d'une hémorrhagie secondaire, puisqu'en somme la ligature elle-même ne peut réussir qu'à la condition du rétablissement de la circulation collatérale.

En résumé, dans une plaie artérielle de la main, si la plaie est étroite et le diagnostic obscur, on peut commencer par faire une compression directe sur la plaie et une compression indirecte à distance sur le trajet des artères radiale et cubitale. Si la compression échoue, on liera les deux bouts dans la plaie. La prati-

que est difficile sans doute, si la plaie est en suppuration et surtout si l'hémorrhagie vient de l'arcade profonde, mais c'est la seule conduite à tenir pour sauver la vie du blessé. On pourrait encore essayer de placer une pince à forcipressure, qui serait laissée en place pendant vingt-quatre ou quarante-huit heures.

Nous avons vu le nerf cubital se diviser en deux branches au niveau de la gouttière du pisiforme. L'une de ces branches accompagne le tronc de l'artère cubitale et reste sous-aponévrotique ; c'est elle qui fournit une partie des nerfs collatéraux palmaires ; l'autre branche s'enfonce profondément sous le court fléchisseur du petit doigt, décrit au-devant des métacarpiens et en arrière de l'aponévrose une courbe à concavité supérieure à peu près analogue à celle de l'arcade palmaire profonde, dont elle partage les rapports, et se termine dans l'adducteur du pouce. Elle fournit, en outre, des filets aux muscles de l'éminence hypothénar, aux deux lombricaux internes et à tous les muscles interosseux.

11° *Muscles interosseux* (voir fig. 177). — Je n'ai pas à m'occuper ici des muscles interosseux au point de vue descriptif. Je me contenterai de dire qu'ils remplissent complètement les espaces laissés libres entre les os du métacarpe et sont disposés par paire dans chaque espace, sauf dans le premier, où il n'y en a qu'un

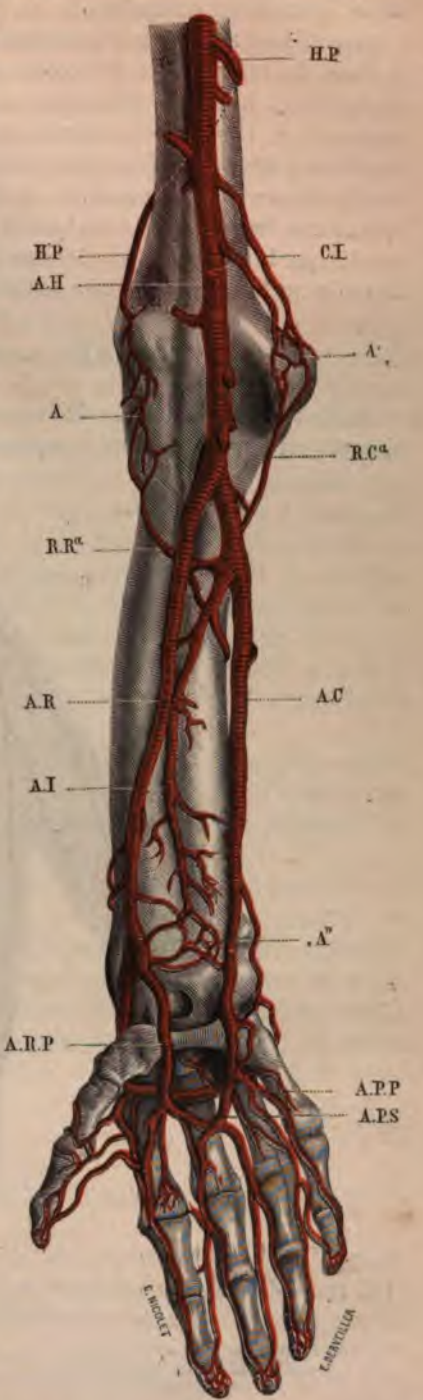

Fig. 181. — *Système artériel du membre supérieur envisagé au point de vue de ses anastomoses.*

A, anastomoses artérielles sur le bord externe du coude.
A', anastomoses artérielles sur le bord interne du coude.
A'', anastomoses artérielles à la partie inférieure de l'avant-bras.
AC, artère cubitale.
AH, artère humérale.
AI, artère interosseuse antérieure.
APP, arcade palmaire profonde.
APS, arcade palmaire superficielle.
AR, artère radiale.
ARP, artère radio-palmaire.
CI, artère collatérale interne.
HP, artère humérale profonde ayant traversé la gouttière de torsion de l'humérus.
RC^a, artère récurrente cubitale antérieure.
RR^a, artère récurrente radiale antérieure.

(à moins que l'on ne considère l'adducteur du pouce comme un interosseux).

Abstraction faite de ce dernier muscle, il existe quatre interosseux dorsaux et trois interosseux palmaires.

Cruveilhier a fait remarquer très judicieusement que, considérés par rapport à l'axe du médius, les interosseux palmaires sont adducteurs et les dorsaux abducteurs. Indépendamment de ces mouvements, les muscles interosseux ont pour action, comme les lombricaux, de fléchir la première phalange et d'étendre les deux autres, ce qu'ont bien démontré les recherches électro-physiologiques de Duchenne (de Boulogne). Il en résulte que dans la paralysie du nerf cubital, qui anime les muscles interosseux, les deux dernières phalanges sont fléchies, tandis que la première est étendue : d'où l'aspect typique d'une griffe que prend la main au bout d'un certain temps.

B. — FACE POSTÉRIEURE OU DORSALE.

Autant la face palmaire de la main présente de complication, autant la face dorsale est simple. Elle se compose des couches suivantes : la peau, une couche

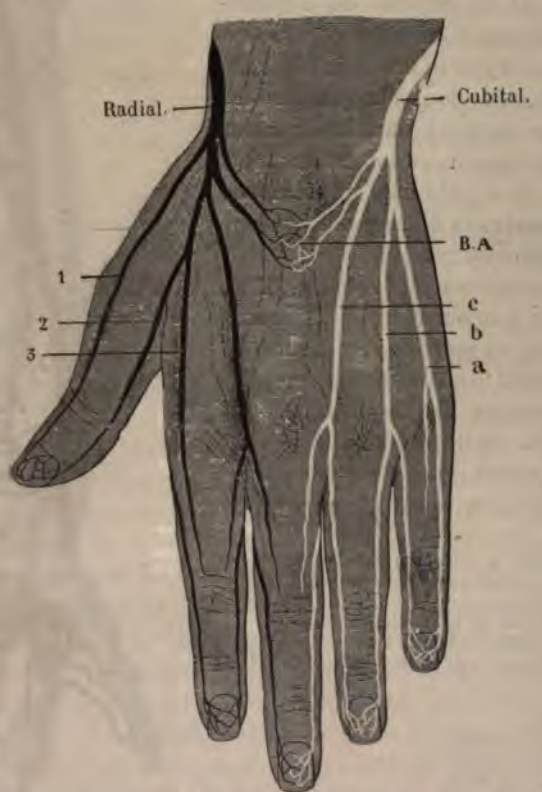

Fig. 182. — *Schéma representant la distribution des nerfs radial et cubital à la face dorsale de la main et des doigts.*

BA, branche anastomotique.
1, 2, 3, branches collatérales du nerf radial.
abc, branches collatérales du nerf cubital.

celluleuse sous-cutanée, une couche aponévrotique et la couche des tendons extenseurs.

La peau est fine, renferme des poils et des glandes sébacées : d'où la fréquence des furoncles dans cette région. Elle est extrêmement mobile.

La couche celluleuse sous-cutanée offre des caractères absolument opposés à ceux de la face palmaire : elle est très lâche et presque dépourvue de graisse Sa laxité explique pourquoi elle devient si facilement œdémateuse, tandis qu'on n'observe jamais d'œdème à la paume de la main.

Dans la couche celluleuse rampent une grande quantité de veines, de vaisseaux lymphatiques et de nerfs. Ces derniers proviennent des branches dorsales du radial et du cubital et affectent la disposition représentée sur la figure 182. Ils envoient sur la face dorsale de la main quelques branches anastomotiques.

D'après les descriptions classiques, le radial fournit les collatéraux dorsaux du pouce, de l'index et de la moitié externe du médius, et le cubital ceux du petit doigt, de l'annulaire et de la moitié externe du médius. Telle n'est pas toutefois leur disposition, d'après les recherches de M. Gustave Richelot. Suivant cet auteur, les collatéraux dorsaux de l'index, du médius et de la moitié externe de l'annulaire proviennent du nerf médian et sont une émanation des collatéraux palmaires de ce nerf. Le radial fournit les collatéraux dorsaux du pouce, et le cubital les collatéraux dorsaux du petit doigt et de la moitié interne de l'annulaire. Les autres branches que ces deux nerfs envoient sur la face dorsale de la main, destinées à l'index, au médius et à la moitié externe de l'annulaire, ne dépassent pas les limites de la première phalange (fig. 182).

J'ai déjà signalé les branches artérielles fournies par la radiale à la face dorsale et leurs anastomoses avec l'arcade palmaire profonde à travers les espaces interosseux.

La couche aponévrotique et la couche des tendons n'en forment en réalité qu'une seule. Les tendons extenseurs sont réunis entre eux par l'aponévrose et maintenus directement appliqués sur la face dorsale des métacarpiens : ils sont aplatis.

Indépendamment des tendons des deux radiaux externes, on trouve sur le dos de la main les quatre tendons de l'extenseur commun et les tendons de l'extenseur propre de l'index et du petit doigt. Les tendons sont reliés entre eux par des expansions fibreuses plus ou moins larges qui s'opposent à leur écartement, mais ne remplacent en aucune façon un tendon qui est divisé. Dans ce dernier cas, il faut pratiquer la suture des deux bouts, ou, si le bout supérieur est rétracté, tenter, ainsi que je l'ai fait avec succès, l'anastomose du bout périphérique avec le tendon voisin.

C. — SQUELETTE DE LA PORTION MÉTACARPIENNE.

Le squelette de la portion métacarpienne de la main est formé par les cinq métacarpiens distingués en premier, deuxième, etc., en partant du pouce.

Le métacarpe forme une voûte dont la concavité regarde en avant. La partie la plus saillante de cette voûte correspond au troisième métacarpien, et c'est en effet celui-là qui se brise le plus souvent sous l'influence d'un choc. Les métacarpiens étant unis entre eux de façon à se servir mutuellement d'attelles, on comprend qu'il n'y ait pas de déplacement dans la fracture de ces os.

Les métacarpiens s'articulent en haut avec la deuxième rangée du carpe, et en bas avec la première phalange.

L'interligne articulaire des cinq métacarpiens (fig. 174) est situé sur une même ligne sensiblement transversale; l'extrémité postérieure du cinquième fait sur le bord cubital de la main une saillie, en général appréciable à la vue et au toucher, qui sert de point de repère pour la désarticulation partielle, et au besoin totale, du métacarpe. L'extrémité postérieure du premier fait également une saillie appréciable; en réunissant ces deux points par une ligne transversale offrant une très légère courbure à concavité supérieure, on obtient la direction de l'interligne articulaire.

J'ai dit, en étudiant le carpe, qu'une ligne transversale réunissant sur le dos de la main les deux extrémités du pli inférieur du poignet passe à un centimètre environ au-dessus de l'interligne carpo-métacarpien.

On doit distinguer les articulations des quatre derniers métacarpiens de celle du premier: les premières sont presque immobiles, celle du cinquième jouit, au contraire, d'une grande mobilité.

Le premier métacarpien s'articule avec le trapèze par diarthrose, genre emboîtement réciproque. Les surfaces sont maintenues unies par une simple capsule fibreuse et possèdent une synoviale qui leur est propre. L'articulation est très lâche; aussi la luxation du premier métacarpien sur le trapèze n'est pas très rare. Le métacarpien fait alors une saillie sur la face externe du poignet et peut être remis en place par la moindre pression, mais la grande difficulté consiste à l'y maintenir. Nous verrons plus loin que l'extrémité phalangienne du premier métacarpien peut aussi se luxer (luxation du pouce) et que la réduction en est parfois très difficile, sinon impossible. Il est remarquable que le premier métacarpien présente à ses extrémités deux types de luxations exceptionnelles, l'une qu'on a grand'peine à réduire, et l'autre à maintenir réduite.

Les articulations des quatre derniers métacarpiens avec la deuxième rangée du carpe sont des arthrodies. Des ligaments dorsaux, des ligaments palmaires et des ligaments interosseux maintiennent les surfaces articulaires. L'un des ligaments interosseux est situé entre le trapèze et le deuxième métacarpien, l'autre entre le troisième et le quatrième; ce dernier dépend de celui qui réunit le grand os et l'os crochu. Il résulte de cette disposition que l'interligne carpo-métacarpien ne constitue pas en réalité une seule articulation, mais en forme trois : l'une, externe, pour le premier métacarpien; l'autre, moyenne, pour le second et le troisième; une troisième, interne, pour le quatrième et le cinquième. Il existe ici une grande analogie avec ce que nous trouverons plus tard à l'articulation tarso-métatarsienne. Cette disposition explique comment on observe dans certains cas une inflammation limitée à une partie de l'articulation.

On peut amputer dans la contiguïté l'un des métacarpiens ou tous les quatre à la fois. Je dois dire toutefois que la désarticulation carpo-métacarpienne complète est plutôt une opération d'amphithéâtre, et encore est-elle, avec raison, tombée en désuétude. En effet, s'il s'agit d'une tumeur blanche, l'opération sera inutile, puisque les os du carpe eux-mêmes seront malades, et qu'il faudra amputer plus haut; s'il s'agit d'un écrasement de la main, l'amputation dans la continuité du métacarpe sera préférable à la désarticulation carpo-métacarpienne, qui ouvrirait en même temps l'articulation médio-carpienne. Les désar-

ticulations partielles portent le plus ordinairement sur le premier et sur le cinquième métacarpien, bien qu'on puisse enlever aussi les autres isolément. Tantôt on extirpe en même temps le doigt correspondant, d'autres fois on fait une véritable résection : mais la résection du premier métacarpien est la seule bonne, car elle permet de conserver le pouce. Pour les autres il est préférable d'enlever à la fois le doigt et le métacarpien.

L'extirpation du premier métacarpien est une très bonne opération, mais à la

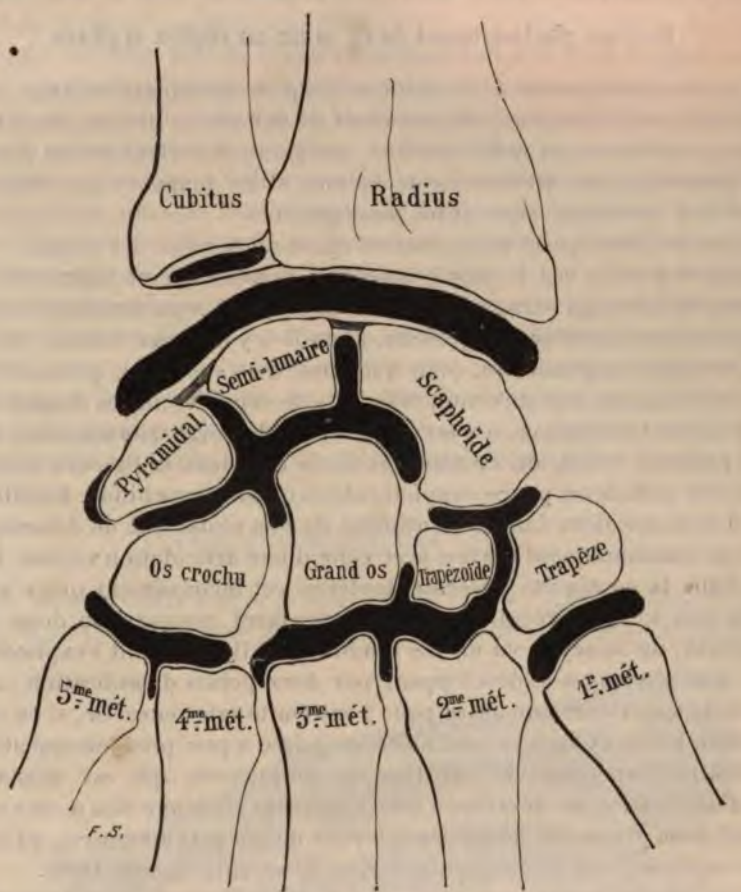

Fig. 183. — *Synoviales du carpe et du métacarpe. — Les synoviales sont figurées en noir. — Les espaces laissés libres entre les os du carpe sont occupés par des ligaments interosseux.* — (J'ai indiqué cependant les ligaments qui unissent le scaphoïde au semi-lunaire et le semi-lunaire au pyramidal.)

condition de conserver les extenseurs du pouce et les muscles de l'éminence thénar. On y réussit du reste facilement en faisant l'incision sur le bord externe du métacarpien et en rasant l'os de près.

Les quatre derniers métacarpiens ne s'articulent pas seulement avec la deuxième rangée du carpe : ils s'articulent encore entre eux par amphiarthrose, c'est-à-dire que les surfaces sont à la fois continues et contiguës. Il existe des ligaments interosseux et des ligaments périphériques : ces derniers sont anté-

rieur et postérieur, dirigés transversalement, et appelés ligaments métacarpiens transverses.

L'articulation carpo-métacarpienne est tellement serrée (sauf celle du pouce), que l'on en conçoit difficilement la luxation. Cependant, ainsi que je l'ai dit dans le chapitre précédent, j'ai observé, en 1875, à Lariboisière, sur un jeune conscrit, une luxation incomplète en avant des quatre derniers métacarpiens à la suite d'une chute sur le dos de la main. La réduction s'obtint très facilement.

Portion phalangienne de la main ou région digitale.

La *portion phalangienne* de la main se compose des doigts. Ceux-ci, au nombre de cinq, sont désignés, en procédant de dehors en dedans, sous les noms de pouce, indicateur ou index, médius, annulaire et auriculaire ou petit doigt. — Ils présentent des différences de volume et de longueur que chacun peut vérifier sur soi-même sans autre description.

Il existe de nombreuses anomalies eu égard au nombre des doigts.

Tantôt, et c'est le cas le plus fréquent, le nombre en est augmenté : c'est la *polydactylie*. Le doigt surnuméraire peut être ajouté *régulièrement* à la série des autres doigts et posséder un squelette, alors il n'y faut pas toucher. Si, au contraire, le doigt surnuméraire, bien que muni d'un squelette, présente une implantation vicieuse, une direction différente de celle des autres doigts, on l'amputera ; à plus forte raison, si c'est un rudiment de doigt sans squelette, appendu par un pédicule étroit, on en fera l'excision ou mieux la ligature avec un fil. On observe parfois un pouce supplémentaire ou un pouce bifide. Sédillot a conseillé d'amputer alors dans la continuité de l'os plutôt que de désarticuler, la synoviale communiquant parfois avec celle d'une articulation voisine. L'amputation dans la continuité présente toutefois cet inconvénient qu'on a parfois observé une sorte de récidive, un développement nouveau du doigt enlevé. M. Chrétien, de Nancy, a vu un cas semblable et il en fournit l'explication suivante. Les phalanges se développent par deux points d'ossification : un pour l'extrémité supérieure, un autre pour l'extrémité inférieure. Or, si on opère de très bonne heure et dans la continuité, on laisse à peu près forcément le point d'ossification supérieur ; le cartilage de conjugaison qui est attenant à ce point d'ossification se développe ultérieurement et donne lieu à une récidive. Il paraît donc préférable de désarticuler les doigts surnuméraires, ou du moins d'enlever le cartilage de conjugaison (Soc. de chirurgie, août 1882).

Le nombre des doigts peut, au contraire, avoir diminué : c'est l'*ectrodactylie*.

Le volume est également sujet à des anomalies. Un doigt beaucoup plus développé que les autres constitue la *mégalodactylie :* il semble alors qu'un doigt de géant se soit interposé entre des doigts ordinaires. Les doigts peuvent être atrophiés, réduits seulement aux parties molles.

Les doigts sont séparés par des espaces et réunis par des commissures ; ces espaces sont quelquefois comblés par une membrane analogue à celle qu'on observe sur la patte des palmipèdes : c'est la *syndactylie*. La syndactylie peut se produire après la naissance, à la suite d'une brûlure ; la cure de cet accident est fort difficile, d'où la grande quantité de procédés opératoires proposés pour y parvenir.

Les doigts peuvent être plus courts ou plus longs qu'à l'état normal, suivant

qu'il manque des phalanges ou qu'il en existe de supplémentaires. Ils peuvent être coudés, soit latéralement, soit dans le sens antéro-postérieur (je ne parle pas ici de rétraction tendineuse). On construit, pour remédier à cette difformité, des doigtiers qui exercent une pression continue sur la convexité de la courbure, mais sans grande chance de succès, car il existe une malformation de l'os.

Les doigts présentent une extrémité supérieure, ou racine, et une extrémité inférieure; celle-ci offre en avant une surface convexe arrondie, la *pulpe de doigts*, et en arrière la *surface onguéale*.

Les doigts se composent de segments désignés sous le nom de phalanges: le pouce n'en possède que deux, les autres doigts en possèdent trois. On les désigne, en allant de haut en bas, sous les noms de phalange, phalangine et phalangette, ou encore première, deuxième et troisième phalanges.

La première phalange présente une longueur réelle plus grande que sa longueur apparente, puisque l'articulation métacarpo-phalangienne se trouve de 12 à 15 millimètres (c'est à tort que Malgaigne dit de 20 à 25 millimètres) environ au-dessus de la commissure du pli digito-palmaire qui y correspond.

Aplatis d'avant en arrière au niveau de la phalangette, les doigts sont quadrilatères au niveau de la deuxième et surtout de la première phalange. On peut donc leur considérer une face antérieure, une face postérieure et deux faces latérales. Ils présentent tous une disposition identique, sauf le pouce, dont les caractères propres seront signalés chemin faisant. — J'étudierai d'abord chacune des faces, et ensuite le squelette des doigts.

FACE ANTÉRIEURE DES DOIGTS.

La *face antérieure* des doigts présente trois saillies correspondant à chaque segment, et trois dépressions ou plis très accusés qui séparent ces saillies. Le

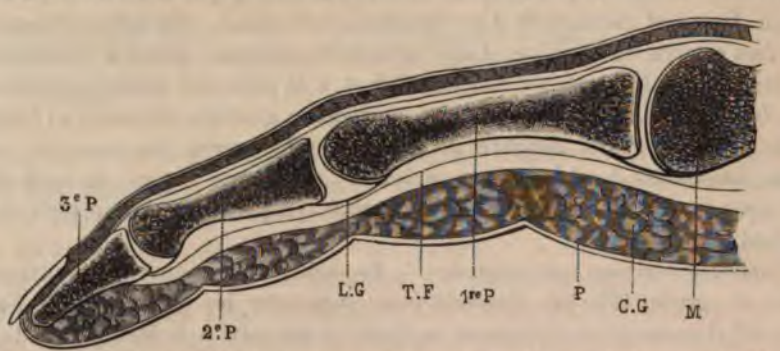

Fig. 184. — *Coupe verticale antéro-postérieure de l'indicateur de la main droite.*

CG, couche graisseuse sous-cutanée.
LG, ligament glénoïdien.
M, premier métacarpien.
P, peau.
1re P, première phalange.
2e P, deuxième phalange.
3e P, troisième phalange.
TF, tendon fléchisseur.

rapport de ces plis avec les articulations fournit un point de repère précieux pour la désarticulation des phalanges: le pli inférieur siège à 3 millimètres au-dessus de l'articulation de la troisième avec la deuxième phalange; le pli moyen

correspond exactement à l'interligne articulaire de la deuxième avec la première phalange. Quant au troisième, j'ai dit qu'il est situé de 12 à 15 millimètres au-dessous de l'articulation métacarpo-phalangienne.

Le pouce, bien que ne possédant que deux phalanges, présente néanmoins trois plis sur sa face antérieure. Le pli inférieur offre la même situation que celui des autres doigts. Le pli supérieur correspond assez exactement à l'articulation métacarpo-phalangienne, le pli moyen n'a de rapport avec aucune jointure.

Pour n'avoir plus à revenir sur ce sujet, je dirai que les plis ne constituent pas le seul point de repère pour la désarticulation des phalanges. Si l'on fléchit la phalange, il se forme à la face dorsale un angle saillant : or, la saillie étant toujours formée par la tête de l'os qui est au-dessus, c'est au-dessous de cet angle qu'il faut porter le bistouri pour pénétrer d'emblée dans la jointure. Ceci est important à noter, surtout pour la désarticulation de la seconde phalange. J'ai dit que l'interligne articulaire était situé au niveau du pli. Réunissez par une incision pratiquée sur la face dorsale les deux extrémités de ce pli, vous pénétrerez d'emblée dans l'articulation, mais à la condition de passer au-dessous de la saillie formée par la tête de la première phalange. On manque bien souvent la désarticulation, faute de se rappeler ce petit détail : l'incision porte au-dessus de la jointure, et, le bistouri pénétrant dans une dépression qui correspond au col de la première phalange, c'est une nouvelle cause d'erreur. J'ajouterai que les articulations sont assez lâches pour permettre un certain écartement des surfaces articulaires quand on exerce une traction sur le doigt, ce qui peut aider encore à trouver l'interligne, surtout celui de l'articulation métacarpo-phalangienne.

Les couches que l'on rencontre à la surface antérieure des doigts sont : 1° la peau ; 2° une couche graisseuse sous-cutanée ; 3° une gaîne fibreuse ; 4° les tendons fléchisseurs ; 5° le périoste et l'os.

1° *Peau.* — La peau présente les mêmes caractères que celle de la paume de la main. Dense et recouverte d'un épiderme très épais, elle est très vasculaire, douée, au niveau de la pulpe, d'une sensibilité spéciale, grâce à l'innombrable quantité de papilles qui s'y rencontrent et à la présence de corpuscules spéciaux, les corpuscules du tact. Elle ne contient ni glandes sébacées, ni follicules pileux, mais un grand nombre de glandes sudoripares. La peau est comme tendue au-devant des phalanges, grâce à l'adhérence intime de sa face profonde avec la couche sous-jacente. Le réseau lymphatique qui en part est très abondant.

2° *Couche graisseuse sous-cutanée.* — La couche graisseuse sous-cutanée est épaisse et serrée. Elle est disposée pour supporter les pressions, c'est-à-dire qu'elle est cloisonnée. Les cloisons se fixent d'une part à la face profonde de la peau, d'autre part à la gaîne fibreuse sous-jacente. Dans cette couche cheminent les vaisseaux et nerfs des doigts avant de se rendre à la peau. C'est elle qui, dans l'immense majorité des cas, est le point de départ du panaris, affection dont Dolbeau place l'origine dans le réseau lymphatique.

La couche graisseuse peut être aussi l'origine d'un lipome : or, la tumeur bridée par la peau est lisse, résistante et élastique ; de plus, l'examen des doigts ou d'une tumeur des doigts à la lumière donne de la transparence : aussi est-il presque impossible d'établir le diagnostic entre ces lipomes et un kyste. La cou-

che graisseuse antérieure se continue directement avec celle de la face dorsale, mais les nombreux cloisonnements qui la traversent s'opposent le plus souvent à la propagation des inflammations de l'une à l'autre. La face antérieure des doigts est encore atteinte de kystes, dont l'origine est assez difficile à expliquer. Il ne saurait être question de kystes sébacés, puisqu'il n'y a pas de glandes sébacées. Heydenreich les rattache à une inclusion fœtale ; Peraire, à une inclusion épidermique traumatique; Masse (de Bordeaux), à la greffe accidentelle d'une portion d'épiderme dans les couches sous-cutanées. On rencontre encore à la face antérieure des doigts une tumeur très curieuse dont j'ai observé un exemple à la Charité, en 1893. La tumeur était de petit volume, dure, inégale, irrégulière, bosselée, tout à fait indépendante de la peau, très peu mobile par sa face profonde. L'examen fait par Pilliet démontra qu'il s'agissait d'un *sarcome à myéloplaxes de la gaîne des fléchisseurs des doigts* (myéloïdes des fléchisseurs de Heurtaux).

3° *Gaîne fibreuse.* — On ne peut se faire une idée exacte de la gaîne fibreuse des doigts que sur une coupe horizontale (fig. 185). On voit alors que sur les deux bords de la phalange, dont la face antérieure est creusée en gouttière, s'attache une lame fibreuse résistante qui décrit un demi-cercle et forme avec le squelette un véritable canal ostéo-fibreux. Ce canal ressemble à un tunnel que

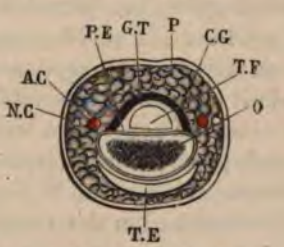

Fig. 185. — *Coupe horizontale du doigt passant par le milieu de la première phalange.*

AC, artère collatérale des doigts.
CG, couche graisseuse sous-cutanée.
GT, gaîne tendineuse.
NC, nerf collatéral des doigts.
O, coupe de la phalange.
P, peau.
PE, périoste de la phalange.
TE, tendon extenseur.
TF, tendon fléchisseur.

traversent les tendons fléchisseurs. Il commence au niveau de l'articulation métacarpo-phalangienne, où il se continue avec le ligament métacarpien transverse antérieur, et se termine à l'extrémité supérieure de la troisième phalange, au niveau de l'attache du tendon fléchisseur profond. Il résulte de là que la troisième phalange ne possède pas de gaîne, circonstance dont je montrerai tout à l'heure l'importance. La gaîne fibreuse des doigts présente la particularité suivante, fort importante à noter. Sa résistance n'est pas la même dans tous les points : au-devant du corps des première et deuxième phalanges, la gaîne est composée de fibres transversales solides formant une trame serrée ; au niveau des jointures, au contraire, elle est composée de faisceaux obliques entre-croisés circonscrivant des espaces à travers lesquels on aperçoit la séreuse des tendons. Par ces espaces pénètrent des vaisseaux destinés aux tendons, en même temps que s'y engagent de petits pelotons adipeux.

La couche cellulo-graisseuse sous-cutanée communique donc librement avec l'intérieur de la gaîne ostéo-fibreuse des tendons, de telle sorte que l'inflamma-

tion peut se propager de l'une à l'autre, circonstance qui me paraît jeter une certaine lumière sur la marche du panaris.

La peau, la couche graisseuse et la gaîne fibreuse sur la première et la seconde phalange ; la peau, la couche graisseuse et la couche périostique sur la phalangette, sont si adhérentes entre elles, qu'elles ne forment en réalité qu'une seule couche; d'où le peu de gonflement provoqué par les inflammations qui s'y développent, et aussi les douleurs si intenses qu'elles déterminent.

Le phlegmon des doigts, appelé encore *panaris*, doit aux dispositions anatomiques précédentes de revêtir des caractères particuliers. Il peut prendre naissance dans la couche sous-cutanée et dans l'intérieur même de la gaîne ostéo-fibreuse : d'où la division classique en *panaris sous-cutané et panaris de la gaîne* (l'expression de panaris sous-aponévrotique n'a pas de sens, puisqu'il n'y a pas d'aponévrose au doigt); le panaris de la gaîne atteint nécessairement le tendon; celui-ci s'exfolie, et il survient souvent une nécrose de la phalange nécessitant l'amputation du doigt. L'existence du panaris de la gaîne n'est pas douteuse, et j'ai dit dans le chapitre précédent que certains panaris du pouce ou du petit doigt pouvaient se propager jusqu'à l'avant-bras et passer d'un de ces doigts à l'autre en suivant le trajet des gaînes synoviales radiale et cubitale. Mais il est souvent très difficile de savoir si le panaris de la gaîne est primitif ou consécutif, s'il n'est que l'extension à la gaîne, par les voies que j'ai signalées plus haut, d'un panaris sous-cutané, ou bien s'il se développe d'emblée dans la gaîne, pour se propager ensuite au tissu cellulo-graisseux. La question me semble difficile à résoudre : cependant le panaris ressemble si peu, au début, à ce que nous savons de l'inflammation des synoviales tendineuses en général, que je serais disposé à admettre que le panaris, primitivement développé dans la gaîne, est excessivement rare. Dolbeau et avec lui M. Sappey professent que le panaris débute toujours par l'inflammation des vaisseaux lymphatiques dont les téguments des doigts sont si abondamment pourvus.

Dans tous les cas, cette maladie emprunte sa gravité particulière à ce que la gaîne peut être envahie, les tendons détruits et le doigt perdu : aussi faut-il s'opposer de tout son pouvoir à cet accident, et le meilleur moyen d'y parvenir est de donner issue au pus en pratiquant une large et profonde incision. Je partage à cet égard l'avis de Boyer : il ne faut pas attendre la fluctuation. L'incision a pour but non seulement d'arrêter la marche de l'affection et de s'opposer à l'envahissement de la gaîne, mais de produire encore un débridement qui fait disparaître ou tout au moins diminue les intolérables douleurs du panaris, douleurs dues à la résistance des couches dont j'ai parlé et à la compression des nombreux nerfs collatéraux. Malheureusement le panaris a le triste privilège d'être traité par toutes personnes étrangères à la chirurgie, en sorte que les malades nous arrivent souvent à une période où il n'y a plus que des cataplasmes à appliquer ou une amputation à faire.

Si l'incision doit être précoce dans le panaris des première et deuxième phalanges, elle doit l'être plus encore peut-être dans le panaris de la troisième. Là, en effet, il n'existe qu'une seule espèce de panaris, le sous-cutané, puisqu'il n'y a pas de gaîne. La graisse, ai-je dit, adhère intimement au périoste et fait corps avec lui. Au bout de quelques jours le pus décolle le périoste, et la nécrose de la phalangette est inévitable. C'est pourquoi le panaris de la troisième phalange abandonné à lui-même dure longtemps, car la guérison ne survient

qu'après l'élimination de tout ou partie de la phalangette. En empêchant le décollement du périoste, une incision profonde faite en temps opportun, c'est-à-dire dès le début, éloignera cet accident.

4° *Tendons fléchisseurs.* — Les deux tendons fléchisseurs superficiel et profond s'engagent ensemble dans le canal ostéo-fibreux, qu'ils parcourent dans toute son étendue, mais dont ils sont loin d'occuper toute la cavité. Ils ne restent pas superposés dans ce canal ainsi qu'ils l'étaient depuis leur origine : au niveau de l'articulation métacarpo-phalangienne, le fléchisseur superficiel se creuse en une gouttière dont la concavité est postérieure et reçoit le tendon profond ; le tendon superficiel se divise bientôt en deux languettes qui s'écartent à angle aigu, de façon à constituer un orifice que traverse le tendon profond. Il forme alors une seconde gouttière à concavité antérieure qu'occupe encore le tendon profond, et les deux languettes vont se fixer aux bords latéraux de la deuxième phalange ; le tendon profond, après avoir traversé le tendon superficiel, va s'attacher à l'extrémité supérieure de la troisième phalange.

Dans une discussion brûlante qui eut lieu à l'Académie de médecine, en 1842, sur la section des tendons fléchisseurs, on agita la question de savoir s'il était possible de couper isolément chacun des tendons. Le tendon fléchisseur profond occupe seul toute la hauteur de la deuxième phalange : donc pour lui pas de doute. Au niveau de l'articulation métacarpo-phalangienne, les deux tendons sont superposés et la solution du problème est plus difficile ; mais c'est, en définitive, une question de mesure, il n'y a pas impossibilité matérielle. Quand les tendons sont rétractés et font saillie sous la peau, la section isolée du superficiel est beaucoup plus facile.

Une synoviale tapisse toute la longueur du canal ostéo-fibreux des doigts et se réfléchit à la surface du tendon. J'ai dit plus haut que le petit doigt recevait un prolongement de la grande synoviale des fléchisseurs. Les tendons glissent donc avec une très grande liberté dans un canal toujours humide, et l'on a pensé, avec raison, que leur section devait être suivie d'une rétraction telle du bout supérieur que la soudure des deux bouts deviendrait impossible. Cet inconvénient est réel ; toutefois il est pallié par la disposition anatomique suivante : les tendons ne sont pas absolument libres dans leur gaîne ; des parois de celle-ci se détachent des prolongements cellulo-fibreux qui les fixent et s'opposent jusqu'à un certain point à leur rétraction.

Lorsque la main est frappée d'impuissance par suite de la rétraction des fléchisseurs, lorsque les moyens de traitement ordinaires ont été mis en usage et que le chloroforme a été inutilement employé, je suis d'avis de pratiquer la section des tendons fléchisseurs. On ne fera cette section ni au poignet, ni à la paume de la main (les rapports signalés plus haut en donnent suffisamment la raison) : on commencera par couper le fléchisseur profond au-devant de la deuxième phalange ; si cela ne suffit pas à redresser les doigts, on coupera le fléchisseur superficiel au-devant de la tête du métacarpien.

Une condition indispensable au succès de la ténotomie des fléchisseurs est que les surfaces articulaires ne soient pas déformées, ce qui arrive lorsque la rétraction s'est produite dans l'enfance et date de longtemps. Plusieurs fois j'ai eu l'occasion de disséquer sur le cadavre des rétractions partielles, et j'ai le plus souvent rencontré les surfaces articulaires tellement modifiées que l'extension était impossible, même après avoir enlevé toutes les parties molles.

Lorsque les tendons fléchisseurs ont été détruits, il en résulte une extension permanente des doigts ; il survient une flexion permanente, si la destruction a porté sur les extenseurs. Il n'est pas rare d'observer ces accidents à la suite du panaris, de la section des doigts par scies circulaires, etc. Cet état pathologique soulève une question de pratique délicate : faut-il tenter la conservation des doigts alors que les tendons sont divisés ou détruits, de telle sorte qu'il y a certitude d'obtenir un doigt immobile ? Si le malade n'exerce pas de profession manuelle, il est préférable de conserver le doigt, mais, s'il s'agit d'un ouvrier, mieux vaut une absence de doigt qu'un doigt inutile, et surtout qu'un doigt nuisible. Quel chirurgien n'a pas été vivement sollicité d'amputer des doigts qui avaient été conservés à grand'peine ? Un doigt immobile dans l'extension bute par son extrémité contre les corps que l'on veut saisir ; immobile dans la flexion, il s'oppose à la préhension dans la paume de la main ; la flexion peut même être telle que l'ongle s'implante dans la peau et en détermine l'ulcération. Je fais exception pour la troisième phalange, dont on doit toujours tenter la conservation, et surtout pour le pouce, qui, bien qu'immobile, rend encore de grands services.

Le précepte d'amputer un doigt destiné à devenir plus tard immobile paraît en contradiction avec celui-ci : dans les plaies contuses de la main et des doigts, il ne faut jamais amputer primitivement; on doit enlever avec des ciseaux les débris flottants, mais ne pas *régulariser* des doigts écrasés, sous prétexte d'avoir une plaie nette. Abandonnez ce soin à la nature ; vous ne savez pas exactement ce qui sera éliminé, et un centimètre de plus ou de moins dans un doigt peut rendre des services inappréciables. En y réfléchissant, le lecteur comprendra que ces deux préceptes sont contradictoires seulement en apparence.

Les gaînes synoviales des doigts sont susceptibles de s'enflammer primitivement ; on y peut observer une hydropisie analogue à celle que j'ai signalée dans la grande gaîne cubitale, mais ces accidents sont très rares.

5° *Périoste.* — La face antérieure des phalanges est recouverte par le périoste (PE, fig. 185), qui fait suite à celui de la face dorsale. Sur les bords des phalanges, la gaîne tendineuse (G T) se continue avec lui.

On a pensé que le panaris pouvait débuter par le périoste dans la variété dite *panaris sous-périostique*, mais cette division n'a pas de raison d'être. Sans doute, au doigt comme ailleurs, on observe des ostéites et des ostéo-périostites, mais ces affections n'ont rien de commun avec le panaris. Le périoste est, il est vrai, décollé, détruit, et l'os est nécrosé dans certains panaris, mais ces lésions sont consécutives. Je répète qu'il n'y a que deux grandes variétés de panaris (laissant de côté le panaris sous-épidermique ou *tourniole*) : le panaris sous-cutané et le panaris de la gaîne ; encore ce dernier n'est-il peut-être jamais primitif.

Face postérieure des doigts.

La disposition de la *face postérieure* des doigts est plus simple encore que celle de la face antérieure. On y trouve : 1° la peau ; 2° le tissu cellulaire sous-cutané ; 3° le tendon extenseur des doigts ; 4° le périoste et l'os.

La peau est plus fine et plus mobile que celle de la face palmaire ; elle renferme des poils et des glandes sébacées.

Le tissu cellulaire sous-cutané forme une couche lâche, très mince et presque dépourvue de graisse ; il renferme les artères, les veines et les nerfs collatéraux dorsaux.

Le tendon extenseur, aplati, très large, forme une sorte de lame aponévrotique résultant de l'union du tendon proprement dit, des tendons des muscles interosseux et lombricaux.

Les articulations sont donc très superficielles du côté de la face dorsale des doigts : aussi est-ce par là qu'il convient de les ouvrir. Pour un motif opposé, c'est à la face palmaire qu'il convient de prendre le lambeau dans les amputations.

La face dorsale des doigts peut, comme la face palmaire, être le point de départ d'un panaris. Ce dernier est toujours sous-cutané, puisqu'il n'y a pas de gaîne spéciale pour l'extenseur. Plus rare qu'à la face palmaire, ce panaris n'est souvent qu'un abcès furonculeux.

L'extrémité des doigts du côté de la face dorsale est recouverte par l'*ongle*. L'ongle est une production épidermique d'aspect corné, transparente, contenue dans un pli du derme. On se rendra un compte exact des rapports de l'ongle avec le derme en les étudiant sur une coupe antéro-postérieure du doigt.

Arrivé à une certaine distance de l'extrémité du doigt, le derme se réfléchit de bas en haut, puis de haut en bas, de façon à former une gouttière concave

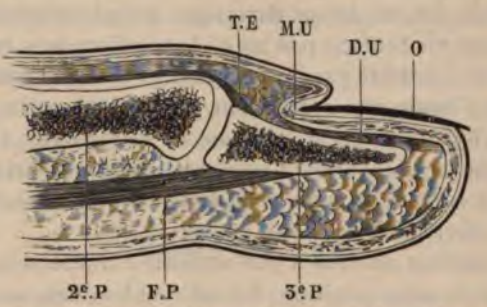

Fig. 186. — *Coupe verticale antéro-postérieure de la phalange unguéale*

DU, derme sous-unguéal.
FP, tendon du fléchisseur profond.
MU, matrice de l'ongle.
O, ongle.
2e P, deuxième phalange.
3e P, troisième phalange.
TE, tendon extenseur.

ouverte en bas, une sorte de rigole à forme parabolique. La gouttière se prolonge sur les côtés et diminue de profondeur à mesure qu'on se rapproche de l'extrémité du doigt. Dans cette gouttière est logée la *racine* de l'ongle, et l'on donne le nom de *matrice* à la gouttière elle-même.

La couche épidermique du doigt se continue avec l'ongle, et la connection est si intime entre ces deux parties que sur un doigt macéré l'ongle s'arrache toujours en même temps que l'épiderme. Ainsi que le montre la figure 186, l'épiderme se continue avec l'ongle au niveau de sa racine et de son extrémité libre. La portion du derme qui recouvre la face externe de la racine se déchire parfois en petits fragments et constitue ce qu'on appelle vulgairement les *envies*.

On a fréquemment l'occasion d'extirper des corps étrangers, des échardes, des épines, introduits sous l'ongle ; des tentatives antérieures ont souvent brisé la

portion du corps étranger sur laquelle on pouvait avoir prise. Le corps étranger s'aperçoit ordinairement par transparence ; le moyen d'extraction qui est le meilleur, car il réussit toujours et ne cause pas de douleur, consiste à gratter et à user l'ongle avec un bistouri convexe sur le trajet du corps étranger, jusqu'à ce que celui-ci soit découvert. On agirait de la même façon pour évacuer le sang épanché entre l'ongle et le derme sous-unguéal, s'il en résultait une douleur vive, ou pour donner issue à du pus.

Le pourtour de l'ongle s'enflamme parfois, ce qui donne naissance à un abcès sous-épidermique, ordinairement peu douloureux, appelé *tourniole*, *mal blanc*. Le mot de tourniole vient de ce que l'inflammation ne s'arrête, en général, qu'après avoir fait le tour de l'ongle. La figure 186 permet de comprendre le siège de l'affection entre la racine de l'ongle et la matrice ; elle explique aussi pourquoi la chute de l'ongle en est souvent la conséquence.

On désigne sous le nom d'*onyxis* l'inflammation du derme qui forme la gouttière unguéale, et il n'est pas très rare, moins souvent cependant à la main qu'au pied, de voir la syphilis secondaire engendrer cette maladie. Lorsque l'onyxis résiste à un traitement convenable, il faut enlever l'ongle et cautériser la matrice.

L'ongle est sécrété par la gouttière dans laquelle est enchâssée sa racine, et non par toute la surface dermique sur laquelle il repose. On trouve la preuve de ce fait dans l'opération de l'ongle incarné : si l'on enlève toute la matrice, en conservant le derme sous-unguéal, l'ongle ne repousse pas; laisse-t-on dans la plaie une parcelle du cul-de-sac dermique, l'ongle repousse en ce point.

Une autre preuve est fournie par une observation très ingénieuse de Beau, observation qu'il ne faudrait pas laisser perdre. Chez un convalescent on constate toujours sur l'ongle une dépression transversale correspondant au point qui était en voie de formation au moment de la maladie: l'ongle est notablement moins épais en ce point; peu à peu, cette partie déprimée est chassée de haut en bas par les couches nouvelles et disparaît. La médecine légale pourrait, dans certains cas, tirer parti de ce fait curieux.

Les ongles sont parfois atteints d'une maladie caractérisée par un épaississement énorme, par la superposition d'écailles blanches, nacrées. Je ne sais à quelle cause attribuer ce vice de développement. Je conseille comme traitement de diminuer l'épaisseur des couches par le grattage, ayant obtenu une guérison par ce moyen. D'autres fois, l'ongle devient cassant, friable, sans qu'on sache pourquoi.

La forme de l'ongle et de la phalange qui le supporte est sujette à de nombreuses variétés. A la suite d'intéressantes recherches, le Dr Esbach a pu ajouter au type déjà connu de l'ongle tuberculeux les types de l'ongle rachitique et de l'ongle arthritique.

Faces latérales des doigts.

Les *faces latérales* des doigts n'existent que sur la deuxième et surtout sur la première phalange.

On y trouve : 1° la peau; 2° la couche graisseuse sous-cutanée ; 3° les tendons des muscles interosseux et des lombricaux.

C'est dans la couche sous-cutanée que se rencontrent les artères collatérales des doigts ainsi que les nerfs collatéraux.

Les artères collatérales n'ont pas de veines satellites. Elles naissent généralement de la radiale pour le pouce et de l'arcade palmaire superficielle pour les autres doigts. Le plus souvent au nombre de quatre, elles se bifurquent au niveau de la commissure digitale pour fournir une branche aux doigts correspondants. Elles passent sous les arcades que leur fournit l'aponévrose palmaire et se placent en avant de la phalange sur les côtés de la gaîne des fléchisseurs (fig. 178). Les collatérales fournissent des branches antérieures et postérieures. Quelques-unes pénètrent dans la gaîne des tendons et se distribuent dans l'épaisseur de ces derniers par l'intermédiaire des franges qui les rattachent aux parois.

Arrivées à la pulpe, les deux collatérales s'anastomosent et forment une arcade à concavité supérieure de laquelle part une grande quantité de petites branches. La pulpe des doigts est le point, sinon le plus vasculaire, du moins l'un des plus vasculaires du corps, d'où la possibilité de réappliquer avec succès un bout de doigt complètement séparé, ce qu'il n'y a jamais d'inconvénient à tenter.

Les nerfs collatéraux des doigts sont au nombre de quatre pour chaque doigt, deux palmaires et deux dorsaux. Nous en avons vu plus haut la provenance.

Ils s'anastomosent non seulement d'un côté à l'autre, mais encore d'une face à l'autre : le médian avec le cubital et le radial, et ces deux derniers entre eux. Lors donc que l'on explore le degré de sensibilité des doigts sur le trajet de l'un des trois nerfs précédents, la main doit reposer bien à plat, les doigts immobiles, pour qu'ils ne soient pas ébranlés avec l'épingle exploratrice, car l'un des nerfs pourrait répondre pour l'autre.

Des faits multiples (voir *Chirurgie clinique*, 3e édition, t. Ier, p. 652) ont démontré que la suture primitive des deux bouts d'un nerf coupé pouvait être suivie du rétablissement presque immédiat de la sensibilité. Il en est de même de la suture secondaire des nerfs divisés depuis plusieurs mois, et même depuis plusieurs années.

SQUELETTE DES DOIGTS.

Le *squelette* des doigts se compose de trois phalanges et de leurs articulations, soit avec le métacarpe, soit entre elles.

J'ai peu de chose à dire des os. Ils appartiennent à la classe des os longs et peuvent être atteints de fracture, d'ostéite, de carie, de nécrose, etc. Chez les enfants scrofuleux, on observe plus souvent la tuméfaction énorme d'une phalange, ce qu'on a appelé *spina ventosa*. Il ne faut pas se hâter d'instrumenter, car la guérison survient ordinairement avec le temps et un traitement approprié. L'enchondrome affecte une certaine prédilection pour les métacarpiens et les phalanges ; il est remarquable par sa marche lente et son respect constant du cartilage d'encroûtement.

On ne pratique pas, en général, la résection d'une phalange, car on ne peut appeler de ce nom l'ablation d'un séquestre ou d'une esquille. L'amputation du doigt serait préférable à la résection pour les raisons que j'ai données plus haut. J'en excepte toutefois le pouce, dont il faut toujours tenter la conservation par tous les moyens possibles.

L'amputation des phalanges dans la continuité est une très bonne opération, et je considère l'amputation de la première phalange comme bien préférable à la désarticulation du doigt, ne dût-on laisser dans le moignon que 1 à 2 centi-

mètres d'os : ce moignon, si petit qu'il soit, peut encore servir à la préhension des objets.

Les articulations des doigts méritent de nous arrêter un peu plus longtemps.

Les articulations métacarpo-phalangiennes doivent être divisées en celle du pouce et celles des quatre autres doigts. Ce sont des articulations énarthrodiales, caractérisées par le réception d'une tête dans une cavité. La cavité est beaucoup plus petite que la tête qu'elle doit contenir (voir fig. 184) : aussi existe-t-il un ligament antérieur, ligament glénoïdien, destiné à agrandir la cavité de réception tout en servant de moyen d'union. Creusé en gouttière en avant pour recevoir les tendons fléchisseurs, ce ligament se fixe en arrière au col du métacarpien, mais d'une manière lâche, tandis qu'il s'unit intimement à la première phalange, circonstance que je vais rappeler dans un instant. Le ligament glénoïdien est extrêmement résistant; il présente un aspect nacré et se confond avec la gaîne des fléchisseurs. On rencontre parfois un os sésamoïde dans le ligament glénoïdien de l'index et du médius; il en existe constamment deux dans celui du pouce. Ajoutons au ligament glénoïdien deux ligaments latéraux, également résistants ; le tendon de l'extenseur tient lieu de ligament postérieur. La synoviale est très lâche, surtout du côté de l'extension.

Des dispositions précédentes il résulte que la désarticulation des doigts est une opération très facile, puisque, une fois le tendon extenseur coupé, l'articulation se trouve largement ouverte. Sur le cadavre, la méthode en raquette est la meilleure; sur le vivant, on prend son lambeau où on le trouve, mais le précepte dominant pour cette opération, comme pour toutes celles, d'ailleurs, qui se pratiquent sur la main, c'est d'éviter de placer la cicatrice sur la face antérieure ; la préhension pourrait être gênée dans le cas de cicatrice douloureuse. Pour le pouce, il faut éviter de mettre la cicatrice non seulement en avant, mais encore en bas, à l'extrémité du moignon, résultat produit par la méthode en raquette : la cicatrice doit être reportée sur la face postérieure ou dorsale du pouce ; c'est pour cela que la méthode elliptique ou à lambeau antérieur, ce qui revient à peu près au même, doit être préférée pour le pouce.

L'articulation métacarpo-phalangienne du pouce mérite de nous arrêter un instant, à cause de la luxation dont elle est assez fréquemment le siège. La luxation se produit dans un mouvement de renversement du pouce en arrière ; la première phalange se porte sur le dos du métacarpien et la tête de celui-ci fait saillie en avant. La luxation est alors dite en arrière. Dans le mouvement d'extension de la phalange, le ligament glénoïdien se trouve distendu ; il est quelquefois assez lâche pour permettre une sorte de subluxation de la phalange ; si la distension est portée trop loin, il se déchire. Quelle est celle des deux insertions du ligament qui cède? l'insertion phalangienne ou l'insertion métacarpienne? M. Michel, de Nancy, a cru trouver dans le mode de déchirure du ligament glénoïdien la raison de la réductibilité ou de l'irréductibilité de certaines luxations du pouce. Si le ligament cède à son insertion phalangienne, la phalange, en se portant sur le dos du métacarpien, ne peut l'entraîner avec elle, puisqu'il reste attaché au métacarpien : le ligament ne saurait donc alors s'interposer entre les surfaces articulaires. Si, au contraire, le ligament cède à son insertion métacarpienne, il est entraîné par la phalange et peut devenir un obstacle à la réduction.

Cette explication est fort ingénieuse, mais ne paraît pas en accord avec les faits : sur cent expériences cadavériques, M. Farabeuf n'a pas constaté *une*

seule fois la déchirure du ligament glénoïdien à son insertion phalangienne. Il en résulte, ainsi que l'a fait remarquer le Dr Gillette dans son excellent travail sur les os sésamoïdes, que le ligament glénoïdien et les osselets qu'il renferme forment un appareil phalangien. Très lâchement uni au métacarpien, cet appareil est si intimement fixé à la phalange qu'il ne l'abandonne jamais.

On doit à M. Farabeuf une remarque intéressante sur le mode d'articulation des os sésamoïdes avec la phalange. Les osselets peuvent s'abaisser dans le sens de la flexion du doigt, mais le ligament qui les unit à la phalange est si court et si résistant qu'il ne leur permet pas de se porter dans le sens de l'extension : jamais leur face postérieure ou cartilagineuse ne peut se porter au contact de la surface articulaire de la phalange. M. Farabeuf compare l'osselet à un battant de table qu'on peut rabattre et qu'on ne peut redresser au-dessus du niveau de la table.

C'est à cette disposition anatomique qu'est due, suivant cet auteur, l'irréductibilité de certaines luxations du pouce. Il n'est pas douteux, ainsi que Pailloux l'a signalé, que l'interposition du ligament glénoïdien soit la cause de l'irréductibilité, mais l'interposition simple ne suffirait pas à l'expliquer. Pour M. Farabeuf, l'irréductibilité n'existe qu'autant que les os sésamoïdes, et principalement l'os sésamoïde externe, ont été retournés par une tentative de réduction qui a consisté à rabattre le pouce de façon à le ramener dans l'axe du métacarpien. L'os sésamoïde, se trouvant alors lui-même solidement maintenu en place par deux muscles sésamoïdiens (court fléchisseur et adducteur), et par les ligamentslatéraux, repose par sa face antérieure sur le rebord dorsal de la tête du métacarpien, de telle sorte qu'on ne peut, même par les tractions les plus vigoureuses, écarter suffisamment les surfaces articulaires pour remettre en place l'os sésamoïde. La réduction nécessite alors des sections tendineuses et ligamenteuses sous-cutanées que le chirurgien me paraît autorisé à pratiquer, surtout si la luxation est récente.

Il faut donc bien se garder, dans une luxation du pouce, de commencer par rabattre la phalange et par tirer dans l'axe du doigt, car c'est de cette façon qu'on retourne l'os sésamoïde et que la luxation est rendue irréductible. Il convient, ainsi que l'ont conseillé Sédillot, Roeser, et plus récemment M. Farabeuf, de maintenir ou de ramener le doigt dans l'extension forcée sur le métacarpien, la phalange étant perpendiculaire à cet os ; et de se servir de la première phalange du pouce comme d'un levier pour repousser le ligament glénoïdien avec les sésamoïdes. On fait ainsi glisser la surface articulaire de la phalange sur le dos du métacarpien jusqu'à ce que l'osselet ait dépassé la tête de cet os, et c'est alors seulement que l'on fléchit.

Les articulations des phalanges entre elles sont des trochlées. Un ligament antérieur analogue au ligament glénoïdien, mais moins résistant, et deux ligaments latéraux, constituent les moyens d'union. Elles peuvent se luxer, et, comme au pouce, on a rencontré des luxations phalangiennes irréductibles, Dupuytren a signalé comme cause d'irréductibilité l'interposition du tendon fléchisseur entre les surfaces luxées.

La main est l'organe de la préhension et du toucher. En la remenant à sa plus simple expression, elle peut être comparée à une pince à deux branches, dont l'une, simple, est représentée par le pouce, et dont l'autre, multiple, est représentée par les quatre doigts. Le pouce amputé, la pince n'existe plus, la main

se trouve réduite à une sorte de crochet; c'est pour cette raison qu'on doit être si sobre d'amputations du pouce, et qu'il convient toujours de rapprocher les deux segments d'un pouce coupé, quand même ils ne seraient unis que par un lambeau de tégument. De même, dans les écrasements de la main, lorsque le pouce est intact, il faut conserver tout ce qu'on peut, ne serait-ce qu'un bout de doigt. Une femme avait eu le poignet presque complètement broyé dans un engrenage; les trois derniers doigts étaient arrachés, l'index lui-même dépouillé de peau à sa surface interne, mais le pouce était intact; je conservai l'index avec son métacarpien et le pouce. J'avoue que le résultat immédiat n'était pas beau, il fallut des greffes pour entourer l'index, mais au total la malade a conservé une pince assez utile pour lui permettre de conduire de nouveau la machine qui l'avait blessée.

Dans le mouvement régulier de la main, le pouce s'oppose à tous les autres doigts, et ceux-ci vont également à la rencontre du pouce. Toutefois une pince à deux branches peut fonctionner, l'une de ses branches étant fixe et l'autre mobile. C'est d'après cette donnée que M. de Beaufort a fait construire sa main artificielle qui, à mon avis, représente un progrès réel en prothèse : elle est infiniment plus simple que les autres, et c'est une main *utile*.

Vaisseaux lymphatiques du membre supérieur.

Les *vaisseaux lymphatiques* du membre supérieur se divisent en superficiels et profonds. J'emprunte à M. Sappey la plupart des détails qui vont suivre.

Les vaisseaux lymphatiques superficiels naissent en grande partie des téguments des doigts et de la paume de la main. Le réseau lymphatique des doigts recouvre complètement leur face palmaire et leurs faces latérales, mais incomplètement leur face dorsale.

De ce réseau naissent des troncules, puis des troncs qui, au nombre de quatre à six pour chaque doigt, se portent verticalement en haut en suivant le trajet de l'artère collatérale. Parvenus aux espaces interdigitaux, ils gagnent la face dorsale du métacarpe, puis la face postérieure de l'avant-bras. Ils se partagent alors en deux groupes qui accompagnent, l'un les veines radiales, l'autre les veines cubitales. « Un troisième faisceau, ou faisceau antérieur, prend naissance dans les téguments de la paume de la main par un réseau d'une extrême richesse. De la partie centrale du même réseau part un tronc volumineux qui se dirige en dehors, et de la partie périphérique un grand nombre de troncules que je diviserai en inférieurs, internes, externes et supérieurs. Le tronc lymphatique central naît par plusieurs grosses racines qui traversent les téguments de la paume de la main, ainsi que l'aponévrose palmaire moyenne, et qui convergent ensuite de dedans en dehors, en cheminant entre l'aponévrose et les tendons fléchisseurs des doigts. Parvenues au-dessous de l'adducteur du pouce, ces racines se réunissent, constituent alors un gros tronc qui contourne le bord externe de la main et qui monte sur la face dorsale du premier espace interosseux, où il s'anastomose avec les lymphatiques du pouce et de l'index, en poursuivant son trajet ascendant. Les troncules inférieurs, au nombre de trois ou quatre, descendent dans les espaces interdigitaux, puis se fléchissent pour monter sur la face dorsale du métacarpe, où ils s'unissent aux lymphatiques des doigts. Les troncules internes, au nombre de huit ou dix, se portent en haut et

en arrière, contournent le bord cubital de la main, puis se jettent dans les troncs les plus rapprochés du plexus de la face dorsale. Les troncules externes montent obliquement sur l'éminence thénar, pour se terminer dans les lymphatiques du pouce. Les troncules supérieurs, au nombre de trois ou quatre, montent verticalement sur la face antérieure de l'avant-bras en accompagnant la veine médiane.

« En passant de la main sur l'avant-bras, les vaisseaux lymphatiques forment donc, comme les veines, trois groupes principaux : un groupe antérieur ou médian, un groupe interne et un groupe externe. »

Au bras, les vaisseaux lymphatiques superficiels forment deux groupes qui accompagnent les veines basilique et céphalique.

Le groupe interne passe en avant de l'épitrochlée et rencontre, à 2 ou 3 centimètres au-dessus de ce point, le ganglion épitrochléen, dont je me suis déjà occupé. Des vaisseaux ne tardent pas à traverser l'aponévrose pour aboutir aux ganglions de l'aisselle, et dans ce trajet communiquent avec les vaisseaux profonds.

Le groupe externe accompagne la veine céphalique et aboutit aux ganglions du creux sous-claviculaire. Mascagni et M. Sappey ont trouvé l'un de ces vaisseaux passant au-devant de la clavicule et se rendant à un ganglion du creux sus-calviculaire.

M. Aubry a rencontré trois ganglions lymphatiques dans le sillon de séparation des muscles deltoïde et grand pectoral, disposition qui est loin d'être constante.

Les vaisseaux lymphatiques profonds suivent le trajet des artères. On les divise en radiaux, cubitaux, interosseux antérieurs, interosseux postérieurs et brachiaux.

Il en existe, en général, deux pour chaque artère. « Les troncs satellites de l'artère radiale émanent des parties profondes de la paume de la main. Ils suivent d'abord un trajet différent : l'un accompagne l'arcade palmaire profonde, contourne la tête du premier métacarpien pour se porter sur le côté externe du carpe, et arrive à l'avant-bras où il se place sur le côté externe de la radiale ; l'autre, dont l'origine est moins profonde, suit, d'après le dessin que nous en a laissé Mascagni, le trajet de l'artère radio-palmaire, et gagne aussi l'avant-bras, où il se place sur le côté interne de la radiale. Tous deux montent ensuite jusqu'au pli du coude en s'anastomosant. Dans leur trajet antibrachial, ils traversent un ou deux petits ganglions dont l'existence n'est pas constante. »

Les vaisseaux cubitaux naissent des points correspondants à la distribution de l'artère cubitale à la main, et suivent à l'avant-bras le trajet de cette artère.

Il en est de même des troncs qui accompagnent les artères interosseuses.

Les troncs précédents s'unissent au pli du coude pour constituer les troncs brachiaux. Ces derniers montent accolés à l'artère humérale, rencontrent sur leur trajet trois ou quatre ganglions, s'anastomosent, chemin faisant, avec un tronc provenant du groupe superficiel interne, et aboutissent aux ganglions axillaires.

Dans plusieurs publications et dans son enseignement, Dolbeau s'efforça de démontrer que les diverses inflammations en général et celles du membre supérieur en particulier (panaris, phlegmon de l'avant-bras, etc.) ont pour point de départ le système lymphatique.

Les arguments développés à l'appui de cette théorie par Dolbeau et ses élèves (Thèse de M. Chevalet) lui donnent une grande vraisemblance, mais il ne faut cependant pas la généraliser, car on observe assurément des faits qui lui sont contraires.

Développement du membre supérieur.

C'est à la fin de la troisième semaine qu'apparaissent les premiers rudiments des membres supérieurs : ils consistent alors en de simples épaississements du feuillet cutané du blastoderme, qui ne tarde pas à faire, au-dessus de la surface du tronc, une saillie qui se dirige surtout d'arrière en avant et revêt presque tout de suite l'apparence d'une palette, d'où le nom de *saillie patelliforme*, placée sur les côtés de la partie inférieure du capuchon céphalique. Le plan des palettes étant antéro-postérieur, Ch. Martins en a conclu que la position intermédiaire entre la pronation et la supination est la position normale du membre supérieur.

Au début, il n'y a pas traces de segmentation du membre, et la palette paraît représenter exclusivement la portion métacarpienne de la main. En effet, vers la cinquième ou sixième semaine, cette palette s'éloigne du tronc et lui est rattachée par une courte portion cylindrique ; en même temps on voit se développer sur son bord libre un léger bourrelet, dit bourrelet digital, qui ne tarde pas à se diviser en autant de segments qu'il doit y avoir de doigts. La portion cylindrique qui rattache la main au tronc représente surtout le carpe et l'avant-bras. C'est à la fin du deuxième mois qu'on voit un sillon de séparation représentant le coude délimiter un très court segment qui, se développant, deviendra le bras. Mais déjà les doigts se sont allongés outre mesure ; la main est d'abord palmée, puis elle présente deux sillons de séparation, l'un entre le pouce et l'index, l'autre entre le médius et l'annulaire ; peu à peu l'index se sépare du médius et l'annulaire de l'auriculaire. C'est dans le cours et près de la fin du troisième mois que toutes les parties constituantes du membre supérieur revêtent leurs caractères extérieurs distinctifs.

Ces quelques notions sur le développement, empruntées au remarquable article de M. Campana (*Dict. encycl. des sc. méd.*, 2e série, t. VI, p. 474 et suiv.), permettent de comprendre le plus grand nombre des anomalies des membres supérieurs.

Ainsi, le membre peut faire complètement défaut, *ectromélie ;* il peut être limité à la portion palmaire, *phocomélie;* enfin la portion qui unit la main au tronc est incomplètement développée, *hémimélie*. Quant aux doigts, j'ai déjà signalé plus haut l'*ectrodactylie*, la *syndactylie*, la *polydactylie*, la *mégalodactylie;* le nombre des phalanges peut être au-dessous du nombre normal ; c'est la *brachydactylie*.

Ajoutons à cette liste la *main bifurquée*, dans laquelle un des sillons de séparation des doigts se prolonge entre les métacarpiens jusqu'au carpe, et enfin la *main-bote*, dans laquelle la main présente une attitude vicieuse par rapport à l'avant-bras.

De la ligne diaphyso-épiphysaire des principaux os du membre supérieur.

Il n'est pas sans intérêt pour le chirurgien de connaître exactement le siège de la ligne diaphyso-épiphysaire, surtout en ce qui concerne les os longs des membres. Qu'il s'agisse d'un décollement épiphysaire, qu'il s'agisse de déterminer le point précis où il convient de trépaner un os atteint d'ostéomyélite, le praticien doit tenir compte de cette disposition anatomique. C'est

Fig. 187. — *Ligne diaphyso-épiphysaire de l'extrémité supérieure de l'humérus vue à la surface extérieure de l'os.*

Cette ligne est sensiblement horizontale et rectiligne.

Fig. 188. — *Ligne diaphyso-épiphysaire de l'extrémité supérieure de l'humérus, vue sur une coupe verticale et transversale.*

Cette ligne ne présente pas le même aspect que sur la figure 187, elle offre une incurvation à sommet dirigé en haut et se trouve plus rapprochée de la surface articulaire. La diaphyse humérale pénètre donc dans le centre de l'épiphyse en forme de coin.

pourquoi j'ai fait représenter cette ligne avec une scrupuleuse exactitude. Les os proviennent d'un sujet de quinze à seize ans. Un simple coup d'œil sur les figures en dira plus qu'une longue description.

Les figures 189 et 190 montrent d'une manière exacte le développement très remarquable de l'extrémité inférieure de l'humérus déjà bien étudié par M. Farabeuf en 1886. On voit d'abord que l'épiphyse ne constitue qu'une très petite partie de ce que l'on désigne en anatomie descriptive sous le nom d'extrémité inférieure de l'humérus. Il serait donc bien inexact de confondre la fracture de cette extrémité avec un décollement épiphysaire. Les points d'ossification, d'abord isolés dans l'épicondyle, le condyle et la trochlée, finissent par se rencontrer et se souder ensemble. Le point épitrochléen reste, au contraire,

LANE MEDICAL LIBRARY

To avoid fine, this book should be returned on
or before the date last stamped below.

SEP 28 1981

E531 Tillaux, P. 81635
T57 Traité d'anatomie
v.1 topographique.
1895

NAME | DATE DU